Ömer ARDA

VETERİNER PATOLOJİ ANABİLİM DALI DOKTORA TEZİ

2021

TC.
BURSA ULUDAĞ ÜNİVERSİTESİ
SAĞLIK BİLİMLERİ ENSTİTÜSÜ
VETERİNER PATOLOJİ
ANABİLİM DALI

ET TİPİ TAVUKLARDA ASİTES SENDROMUNUN OLUŞUMUNDA VASCULAR ENDOTHELIAL GROWTH FACTOR (VEGF) AKTİVİTESİNİN İNCELENMESİ

ÖMER ARDA

(DOKTORA TEZİ)

BURSA- 2021

T.C.
BURSA ULUDAĞ
ÜNİVERSİTESİ SAĞLIK
BİLİMLERİ ENSTİTÜSÜ
VETERİNER PATOLOJİ
ANABİLİM DALI

ET TİPİ TAVUKLARDA ASİTES SENDROMUNUN OLUŞUMUNDA VASCULAR ENDOTHELIAL GROWTH FACTOR (VEGF) AKTİVİTESİNİN İNCELENMESİ

ÖMER ARDA

(DOKTORA TEZİ)

DANIŞMAN:

PROF. DR. MUSA ÖZGÜR ÖZYİĞİT

1059B141801404- 2018/2 TUBİTAK 2214-A YURT DIŞI DOKTORA SIRASI BURS PROGRAMI

BURSA-2021

T.C.

BURSA ULUDAĞ ÜNİVERSİTESİ

SAĞLIK BİLİMLERİ ENSTİTÜSÜ

ETİK BEYANI

Doktora tezi olarak sunduğum

"Et tipi tavuklarda asites sendromunun oluşumunda Vascular Endothelial Growth Factor (VEGF) aktivitesinin incelenmesi" adlı çalışmanın, proje safhasından sonuçlanmasına kadar geçen bütün süreçlerde bilimsel etik kurallarına uygun bir şekilde hazırlandığını ve yararlandığım eserlerin kaynaklar bölümünde gösterilenlerden oluştuğunu belirtir ve beyan ederim.

Ömer ARDA

Tarih: 10/09/2021

İmza

TEZ KONTROL ve BEYAN FORMU

10/09/2021

Adı Soyadı: Ömer ARDA
Anabilim Dalı: Veteriner Patoloji Anabilim Dalı
Tez Konusu: "Et tipi tavuklarda asites sendromunun oluşumunda Vascular Endothelial Growth Factor (VEGF) aktivitesinin incelenmesi"

ÖZELLİKLER	UYGUNDUR	UYGUN DEĞİLDİR	AÇIKLAMA
Tezin Boyutları	■	❑	
Dış Kapak Sayfası	■	❑	
İç Kapak Sayfası	■	❑	
Kabul Onay Sayfası	■	❑	
Sayfa Düzeni	■	❑	
İçindekiler Sayfası	■	❑	
Yazı Karakteri	■	❑	
Satır Aralıkları	■	❑	
Başlıklar	■	❑	
Sayfa Numaraları	■	❑	
Eklerin Yerleştirilmesi	■	❑	
Tabloların Yerleştirilmesi	■	❑	
Kaynaklar	■	❑	

DANIŞMAN ONAYI

Unvanı Adı Soyadı: Prof. Dr. Musa Özgür ÖZYİĞİT

İÇİNDEKİLER

Dış Kapak
İç Kapak…… I
ETİK BEYANI……... II
KABUL ONAYI……. III
TEZ KONTROL VE BEYAN FORMU…….. IV
İÇİNDEKİLER…….. V
TÜRKÇE ÖZET…… VII
İNGİLİZCE ÖZET…….. VIII
1. GİRİŞ……. 1
2. GENEL BİLGİLER……. 5
2.1. Tanım…….. 5
2.2. Asites ve Tavukçuluk Endüstrisi…… 5
2.3. Hastalığın Karakterizasyonu…….. 6
2.4. Hastalığın Patogenezi……. 7
2.5. Hastalığın Etiyolojisi…….. 7
2.6. Genetik Seleksiyon……. 8
2.7. Sıcaklık……... 9
2.8. Oksijen…… 9
2.9. Cinsiyet……... 10
2.10. Metabolizma Hızı…….. 10
2.11. Kan Parametreleri……. 10
2.12. Büyüme Hızı……. 10
2.13. Rakım…… 11
2.14. Diyet Protein İçeriği……. 11
2.15. Diyetteki Sodyum……. 12
2.16. Diyetteki Selenyum (Se) Miktarı……. 12
2.17. Diyetteki C Vitamini…… 12
2.18. Tiroid Hormonu…… 13
2.19. Respiratör Membranı…… 13
2.20. VEGF ve Asites İlişkisi…….. 13
3. GEREÇ ve YÖNTEM…… 16
3.1. Hayvan Materyali…….. 16
3.2. Deneysel Gruplandırma…… 16
3.3. Deneysel Ortam……. 18
3.4. Aşılamalar……. 19
3.5. Beslenme……... 19
3.6. Sakrifikasyon ve Nekropsi…… 19
3.7. Mikroskop……. 20
3.8. İmmunohistokimyasal Preparatların Hazırlanması (Formalin ile tespit edilmiş parafin blokların hazırlanışı)…… 20
3.9. İmmunohistokimyasal Ajanlar…… 20
3.10. Deparafinizasyon ve Rehidrasyon……. 21
3.11. İmmunohistokimyasal Boyama……. 21

3.12. Kalitatif ve Semi Kantitatif İmmunohistokimyasal İnceleme ve Skorlama……. 22
3.13. ELISA Testi…….. 22
3.14. ELISA için Doku Homojenatı…….. 23
3.15. ELISA Platenin Hazırlanması……. 23
3.16. ELISA Ölçümü…… 24
3.17. İstatiksel Değerledirme…… 24
4. BULGULAR…….. 25
4.1.Klinik Bulgular……. 25
4.2.Makroskobik Bulgular……. 25
4.3.İmmunohistokimyasal Bulgular (Kalitatif)…… 26
4.4.İmmunohistokimyasal Skorlama Sonuçlar (Yarı Kantitatif)... 33
4.5.ELISA Bulguları…….. 43
5. TARTIŞMA SONUÇ……... 46
6. KAYNAKLAR……. 56
7. SİMGELER VE KISALTMALAR…… 68
8. EKLER……. 70
9. TEŞEKKÜR……. 71
10. ÖZGEÇMİŞ……. 72

TÜRKÇE ÖZET

Asites sendromunda et tipi tavuklarda pulmoner hipertansiyona bağlı olarak sağ kalp yetmezliği ve bunu izleyen venöz konjesyon gelişirek, vücut boşluklarında seröz sıvı birikimine neden olur. Vascular Endothelial Growth Factor (VEGF), fizyolojik ve patolojik anjigenezisde ve ödem oluşumunda anahtar bir role sahip olan damarsal geçirgenliği arttıran oldukça güçlü bir mediyatördür. Bu tez çalışması yüksek rakım modeli oluşturularak et tipi tavuklarda Asites oluşumunun akut ve kronik döneminde VEGF'ün hastalıktaki olası rolünü immünohistokimya (İHK), ve ELİSA yöntemleri kullanarak incelemeyi amaçlamıştır. İHK'sal boyamalarda; akciğerde bronş epitelleri, damar endotellerinin ve adventisyasının pozitif boyandığı, damar etrafındaki bağ doku hücrelerinin ise az sayıdaki hayvanda ve sınırlı olarak boyandığı; karaciğerde hepatositlerin çok kuvvetli boyandığı; kalp boyamalarında hayvanların tamamına yakınında miyokart hücrelerinde ve elastik ipliklerde pozitif boyandığı; böbreğe ait kesitlerde özellikle tubul epitellerinin ve pozitif olarak boyandığı, beyin dokusu boyamalarında hayvanların tamamına yakınında nöronların pozitif boyandığı gözlendi. Semikantitatif İHK'sal skorlamada kontrole kıyasla akut dönemdeki asitesli hayvanlarda kalpte (3,28), böbrekte (1,54), akciğerde (1,61) ve beyinde (1,39) kat VEGF'ün daha yoğun boyandığı dikkati çekmiştir. Kronik dönemde ise akut döneme kıyasla böbrekte (2,27), kalpte (2,27), akciğerde (1,81) ve beyinde (2,41) kat daha yoğun boyamalar dikkati çekti. ELISA testinde kronik dönemdeki (118, 2 pg/ml) asitesli hayvanların akciğer doku lizatlarının ortalama değerinin kontrol (114,8 pg/ml) ve akut döneme (114,9 pg/ml) göre daha yüksek olduğu gözlendi. Asites grubu hayvanlardaki asites sıvısındaki VEGF miktarının akut dönemde (69,5 pg/ml) kronik dönemden (16,8 pg/ml) 4,1 kat fazla olduğu gözlendi. Bu çalışmada, VEGF'ün somatik hücrelerden asites sırasında daha fazla salgılandığı ve asites sıvısında akut döneme kıyasla kronik döneme ilerledikçe azalan VEGF varlığının saptanması, VEGF'ün hastalığın patogenezisinde (özellikle akut dönemde) rol aldığını; ödem (ve asites) oluşumunda rol oynayabileceği düşündürmektedir

Anahtar Kelimeler: Asites, VEGF, Tavuk, Pulmoner Hipertansiyon, Kanatlı

İNGİLİZCE ÖZET

Broilers are susceptible to ascites syndrome, a condition associated with pulmonary hypertension, right ventricular failure, increased central venous pressure, passive congestion of the liver, and accumulation of serous fluids in the abdominal cavity. Vascular Endothelial Growth Factor is a powerful mediator that increases vascular permeability, which has a key role in physiological and pathological angiogenesis and edema formation. This study aimed to investigate by using immunohistochemistry (IHC), and ELISA methods the possible role of VEGF in acute and chronic ascites in broilers induced by hypoxia in a hypobaric chamber as a high altitude model. Immunohistochemistry (IHC) staining showed positive staining in the bronchial epithelium, vascular endothelium, adventitia and the connective tissue around blood vessels also stained positively in the lungs of a limited number of animals. There was strong positivity of IHC staining in the hepatocytes. Myocardial cells and elastic fibers were stained positive in the hearts of almost all animals. Tubular epithelium and glomeruli were stained positively in kidney sections and neurons were stained positively in brain tissue in almost all animals. Using semi-quantitative IHC scoring of VEGF was more intense in the acute form of ascites compared to the control group; stainings were more intense by 3.28 times in the heart, 1.61 times in the lungs, 1.54 times in the kidneys, and 1.39 times in the brain. Compared with the acute phase chronic ascites, showed more intense staining in the kidney by 2.27 times, in the heart 2.02 times, in the lungs 1.81 times, and in the brain 2.41 times. In the ELISA test, it was observed that the mean value of lung tissue lysates of animals with ascites in the chronic period (118.2 pg/ml) was higher than the control (114.8 pg/ml) and acute period (114.9 pg/ml). It was observed that the amount of VEGF in the ascites fluid of the ascites group animals was 4.1 times higher in the acute period (69.5 pg/ml) than in the chronic period (16.8 pg/ml). Accordingly, VEGF appears to be secreted more from somatic cells during ascites (specifically at the acute period of the ascites) and may play a role in the pathogenesis of the disease and edema formation.

Keywords: Ascites, VEGF, Chicken, Pulmonary Hypertension, Poultry

1.GİRİŞ

Dünyada toplam 23 milyardan fazla kümes ve dünya nüfusunun yaklaşık üç katı tavuk bulunmaktadır. Bugün bu rakamların 50 yıl öncesine göre beş kat arttığı bildirilmektedir. Tavukçuluk endüstrisinde gelişmiş sistemler kullanılarak et ve yumurta üretiminde üst noktalara ulaşmış ve en yaygın hayvan kaynaklı gıdalar arasında yerini almıştır. Bu nedenle tavukçuluk endüstrisi küresel olarak artan talebi karşılayarak ihtiyaç duyulan proteini sağlamada önemli bir rol almış ve hayvancılık sektörünün en verimli sektörü olmuştur (Mottet, & Tempio, 2019). Günümüz tavukçuluğunda verimi arttırmak için yapılan seleksiyonlar, yemden yararlanmayı ve protein metabolizmasını arttırmıştır. Artan protein sentez hızı oksijen ihtiyacını da olarak artırmıştır (Baghbanzadeh, & Decuypere, 2008). Ticari broyler ırklarında yapılan seleksiyonlar sonucu yüksek et performansı ve hızlı büyüme oranı her yıl %5 olarak artmış (Julian, 2000), buna rağmen artan kas kütlesiyle beraber (özellikle göğüs kası) kalp ve akciğer gibi iç organlar aynı büyümeye ve gelişmeye eşlik etmemiş bunun sonucu olarak artan oksijen ihtiyacı yeteri kadar karşılanamamıştır. Bu nedenle kadiyopulmoner sistem ile vucüttaki oksijen ihtiyacı arasında dengesizlik oluşmuştur. (Havenstein, Ferket, & Qureshi 2003). Oksijen tansiyonunun düşmesi ve artan oksijen ihtiyacı ile doku ve organlarda hipoksik ortam oluşur bunun sonucu kan damarlarda durgunlaşır (Decuypere, Buyse, & Buys 2000). Asites vaskuler permeabiletinin artması, plazma onkotik basıncının azalması, lenf drenajın tıkanması, iç organlara ait venöz damarlarda hidrostatik basıncın artması ile ya da bunların birkaçının beraber sebeb olduğu bir durumdur. Asites bir hastalık değil, bir ya da birkaç metabolik bozukluğun sonucudur (Kalmar, Vanrompay, & Janssens 2013). Et-tipi tavuklarda (broyler) yapılan çalışmalarda hastalığı isimlendirmek için alimenter toksemi, endoteliozis, hidroperikardiyal hastalık, kanatlı ödemi, toksik hepatit, sulu göbek, asites, toksik kalp hastalığı, toksik lipidozis, miyokarditis gibi ifadeler kullanılmıştır (Maxwell, Robertson, & Spence 1986). Asites sendromu; et tipi tavuklarda pulmoner

hipertansiyona ve sağ kalp yetmezliğine neden olarak venöz sistemdeki kanın göllenmesin sebep olur ve bu durum vücut boşluklarında seröz sıvı birikimine neden olur (McGovern, Feddes, & Robinson 1999). Asites sendromunun pulmoner hipertansiyon sendromu ile aynı olduğu varsayılmaktadır; yani, pulmoner hipertansiyon sendromunun başlattığı sağ kap yetmezliğine bağlı olarak oluşmaktadır. Pulmoner hipertansiyona da artan kan akışı ya da akciğerde kan akışına karşı meydana gelen direnç neden olur (Julian, Summers, & Wilson 1986). Asites sendromu, kanatlı endüstrisinin gelişmesiyle birlikte son yıllarda önemli ekonomik kayıplara sebep olmaktadır. Asites sendromunda, sağlıklı ve hızlı büyüyen broylerlerde ölümden önce önemli bir semptom göstermeden ani ölümler görülmektedir. Ölümler, hayvanlar yumurtadan çıktıktan sonra 2 günlük yaştan itibaren 6. haftaya kadar devam edebilmektedir (Tekeli, Aldemir, & Yıldız 2016). Hastalığın altında yatan sebepler arasında; yüksek rakımda yetiştirme, havalandırma problemleri, solunum sistemi hastalıkları, hızlı gelişim, yüksek enerjili yem tüketimi, toksinler, soğuk stresi, entansif yetiştiricilik bulunmaktadır (Julian et al., 1986; Wideman, Rhoads, Erf, & Anthony 2013)

Asites sendromunu ilk olarak Bolivya'da La Paz bölgesinde deniz seviyesinden 3300 metre yükseklikte yetiştirilen tavuklarda rapor edilmiştir (Hall, & Machicao 1968). Pulmoner hipertansiyon olarak ta bilinen broylerlerde asites sendromu 1980'lerden beri dünya çapında yüksek rakımda ve hızlı büyüyen et tipi tavuklarda rapor edilmiştir (Sato et al., 2002). Asites, tüm dünyada özellikle yüksek rakımda yetiştirilen etlik piliçlerde görülen bir hastalıktır (Girmachew, Fesseha, & Tolosa 2020). Soğuk iklim şartları yüksek irtifa ve diyet gibi faktörler hastalığın oluşmasında önemli role sahip olmasına rağmen, hastalığın oluşmasındaki asıl neden artan oksijen ihtiyacı, pulmoner hipertansiyon ve kalpteki aşırı çalışma yüküne bağlı olarak gelişen hipoksidir (Julian., 2000). Yükseklik ve O_2'nin kısmi basıncı arasında ters bir ilişki vardır. Artan rakım hipoksiye veya solunan O_2'nin dokulara aktarılmasında azalışa neden olur. Etlik piliçlerde oksijen eksikliği ile beraber asites sendromu ortaya çıkar (Ruiz-Feria, & Wideman 2001). Yüksek rakım simulasyonu olan hipobarik odalar, hiçbir cerrahi müdahale olmadan hayvanlarda asites oluşturulabilen bir yöntemdir (Owen, Wideman, Hattel, & Cowen, 1990; Tarrant, Dey, Kinney, Anthony, & Rhoads, 2017; Tarrant, Fulton, Lund, Rhoads, & Anthony 2018; Witzel, Huff, Kubena, Harvey,

& Elissalde, 1990). Hipobarik odalarda oluşturulan asitesin avantajlarından bazıları; çevresel değişkenlerin sürekli izlenebilmesi ile yükseklik, havalandırma, sıcaklık ve nem gibi faktörlerin rahatça izlenebilmesidir (Pavlidis et al., 2007).

Vascular Endothelial Growth Factor (VEGF), fizyolojik ve patolojik anjiyogenezisinde ve ödem oluşumunda anahtar bir role sahip olan damarsal geçirgenliği arttıran oldukça güçlü bir mediatördür. VEGF ilk olarak Vascular Permeability Factor olarak isimlendirilmiş ve mitojen olarak tanımlanıp damar gelişimi ve anjiogenezisde rol oynadığı bildirilmiştir (Keck, et al., 1989; Walter, Maggiorini, Scherrer, Contesse, & Reinhart, 2001). VEGF damar permeabilitesini artırmada histaminden elli kat daha fazla etkiye sahip olup ödem ve asites oluşumuna katkıda bulunmaktadır (Carlson et al., 2007). VEGF, insan endotel hücreleri, akciğerdeki mezenşimal hücreler, alveolar makrofajlar, nöronlar, böbrek epitel hücreleri ve çeşitli kanser hücreleri gibi birçok farklı hücre tipi tarafından sentezlenmektedir (Kosmidou, Karmpaliotis, Kirtane, Barron, & Gibson 2008, Schlingemann, & Van Hinsbergh 1997). VEGF'nin salgılanmasında hipoksi ile tetiklenen Hypoxia-inducible factor (HIF-1)'ün rolü bulunmaktadır (Lewallen, & Burggren, 2015). Malignant glioblastomalı insanlarda yapılan çalışmalarda beyinde şekillenen ödem ile VEGF arasında doğrudan bir ilişki bulunmuştur. VEGF tümör anjiyogenezinde ve ödem oluşumunda anahtar bir faktördür (Carslon et al., 2007). Ayrıca farelerde yapılan çalışmalarda akciğer ödeminde alveollerdeki VEGF miktarının serumdakinden 500 kat daha fazla olduğu bildirilmektedir (Belotti et. al., 2003, Kaner, & Crystal, 2004; Kosmidou et. al., 2008). Yapılan bir araştırmada kısa süreli yüksek rakıma maruz kalan dağcılarda pulmoner ödemin şekillendiği ve alınan kan örneklerinde VEGF'nin arttığı bildirilmiştir (Walter et al., 2001). Deneysel olarak oluşturulan ovaryum tümörlü farelerden elde edilen asites sıvılarında da VEGF faktörün çeşitli izoformlarının arttığı bildirilmiştir (Belotti et. al., 2003). VEGF, hipoksinin yanısıra çeşitli büyüme faktörleri sitokinler ve gonodotropinler tarafından da uyarılmaktadır (Coppé, Kauser, Campisi, & Beauséjour 2006; Schlingemann, & Van Hinsbergh 1997; Gómez, Simón, Remohí, & Pellicer 2003). VEGF'nin ekspresyonu, hipoksiye yanıt olarak, aktif hale gelmiş onkojenler ve çeşitli sitokinler tarafından güçlendirilir. VEGF, endotelyal hücre proliferasyonunu indükler, hücre göçünü destekler ve apoptozu inhibe eder. VEGF, *in vivo* olarak anjiyogenezin yanı

sıra kan damarlarının geçirgenliğinin artışını indükler ve angiogenezisin düzenlenmesinde merkezi bir rol oynar (Neufeld, Cohen, Gengrınovıtch, & Poltorak 1999). Fareler üzerinde yapılan çalışmalarda VEGF hedef genine uygulanan müdahaleleler ile VEGF'in vaskülojenez üzerinde merkezi bir role sahip olduğu gösterilmiştir. VEGF allellerinden birisinin akut ve kronik dönemde bile eksik olduğu durumlarda farelerde daha doğmadan kardiyovasküler problemlere bağlı ölümler kaydedilmiştir (Ferrara et. al., 1996).

Asitesli hayvanların nekropsisinde deride siyanozis ve derim altında ödem gözlenir. Karın boşluğu acıldığında berrak, sarı renkli asites sıvısının varlığı ile karaciğerin şişkin, kapsülasının kalın ve üzerinde fibrin ipliklerinin olduğu dikkati çeker. Perikardda sıvı birikimi ile birlikte akciğerlerin ödemli ve konjestif olduğu gözlenir. Böbreklerin ise genişlemiş acık renkli ve kıvamlarının yumuşak olduğu dikkati çeker (Julian., 1993; Maxwell et al., 1986; Wilson, Julian, & Barker, 1988).

Asites broylerlerde sebebi kesin olarak kanıtlanmamış bir metabolik bozukluktur. Kanatlılarda asites sendromunda ödem oluşumu sırasında bazal membranı tahrip eden birtakım enzimlerin aktif hale geçerek salgılandığı ve bu enzimlerin hipoksi ile bağlantısı *in vitro* ve *in vivo* olarak gösterilmiştir (Akkoc, & Kahraman, 2012; Özyiğit, Kahraman, & Sonmez, 2005). Ayrıca *in vitro* olarak akciğerlerden elde edilen fibroblast kültürlerinde hipoksi ve VEGF arasında ilişki gösterilmesine rağmen VEGF'ün akciğer ve diğer organlardaki hangi hücrelerden salgılandığı gösterilmemiştir (Özyiğit, Kahraman, & Akkoç, 2015). Planlanan bu tez çalışmasında asites sendromu sırasında VEGF'ün, immünohistokimyasal (yarı kantitatif) ve ELISA (kantitatif) ile gösterilmesi ve VEGF'ün olası ödem oluşumundaki rollerinin incelenmesi amaçlanmıştır.

2. GENEL BİLGİLER

2.1. Tanım

Kanatlılarda asites, periton boşluklarında normalde bulunan lenf miktarındaki artıştır. Hastalık, gelişimi erken olan broylerlerde ortaya çıkan sağ ventrikülde hipertrofi ile beraber karın boşluğunda sıvı birikimi gözlenen nonenfeksiyöz metabolik bir bozukluktur. Lenf veya ödem sıvısında protein artışı varsa, fibrin kümeleri ve artışı da görülebilir. Karaciğer kaynaklı sızıntılarda protein miktarı yüksek olduğundan sıklıkla fibrinli görüntü oluşur (Julian., 1993). Asites vaskuler permeabiletinin artması, plazma onkotik basıncının azalması, lenf drenajın tıkanması, splanknik (iç organlara ait) venöz damarlarda hidrostatik basıncın artması ile ya da bunların birkaçının birden beraber sebeb olduğu bir durumdur. Asites bir hastalık değil, bir ya da birkaç metabolik bozukluğun sonucudur (Kalmar et al., 2013). İdiyopatik pulmoner arteriyel hipertansiyon (IPAH), Amerikan Akciğer Derneği tarafından tanınan 5 tip pulmoner hipertansiyondan biridir. İnsanlarda sağ ventriküler hipertrofi, yüksek pulmoner arter basıncı, yorgunluk, göğüs ağrısı, nefes darlığı ve sonuçta sağ ventrikül yetmezliği ile karakterizedir. İnsanlarda şekillenen IPAH, et tipi tavuklarda şekillenen asites ile benzerlik göstermektedir. Asites, ticari kümes hayvanları ve etlik piliç endüstrisi için belirli dönemlerde problem oluşturmaktadır.

2.2. Asites ve Tavukçuluk Endüstrisi

Kanatlı hayvan endüstrisinin başarısı, tüketici için ekonomik olan üretimi başarmakla gerçekleştirilmektedir. Bu başarı, yoğun seleksiyon faaliyetleri, yetiştiricilik süresinin kısalığı ve en aza indirilmiş olumsuz çevresel etkiler ile sağlanmıştır. Broyler damızlık seçim programları için vücut ağırlığı, kas verimi, yemden yararlanma ve büyüme oranı arttırımı seleksiyonla hala devam etmektedir. Bu durum genetik olarak hayvanların seçminde baskı yaratmaktadır. Broyler endüstrisinin sürdürülebilirliği kesim yaşının geriye çekilmesi vücut ağırlığının daha da erken artması; kas veriminde ve belirli yaşlarda yemden yararlanmada önemli genetik

ilerleme kaydedilmesine bağlıdır. Ne yazık ki, büyümenin hızlandırılması, genel sağlık, bakım ve üretim maliyetlerinin doğal dengesini değiştirmiştir. Ticari açıdan önemli özellikler için yoğun yapay seleksiyon, iskelet anormallikleri, artmış karkas yağı, bağışıklık yetersizliği, üreme performansının bozulması gibi fizyolojik komplikasyonlar ile birlikte tibial diskondroplazi ve asites gibi metabolik rahatsızlıklara yol açmıştır (Anthony., 1998; Barbut., 1997; Havenstein, Ferket, Scheideler, & Larson, (1994)., Julian., 2000; Cheema, Qureshi, & Havenstein, 2003). Bu metabolik bozuklukların insidensleri, hemen tüm yoğun olarak seleksiyon yapılan ticari kazançа sahip et tipi kümes hayvanlarında, görülmesi hastalığın genetik bir ilişkisi olduğunuda göstermektedir.

Asites'in neden olduğu ekonomik kayıp, Amerika Birleşik Devletleri'nde yılda 100.000.000 ABD Doları olarak tahmin edilmektedir (Wideman et al., 2013). İkibiniki yılı itabariyle her yıl 361.000.000 broyler ölümünün %8'inin asites sebebi ile olduğu tahmin edilmektedir. Asitesin sebep olduğu ekonomik kayıp önemli miktarda emek ve yem yatırımı yapıldığından çok yüksektir, hastalıktan en çok hızlı büyüyen ve ağır hatlar etkilenmektedir (Anthony., 1998, Lubritz, Smith, & McPherson, 1995).

2.3. Hastalığın Karekterizasyonu

Hızlı büyüme ve et üretimi için yetiştirilen broylerlerde ortaya çıkan asites sendromu, insanlardaki IPAH'ın klasik semptomlarının birçoğunu kapsamakta ve altta yatan nedenleri aydınlatabilecek genetik benzerlik göstermektedir, ayrıca insanlarda spontan IPAH için mükemmel bir model sağlamaktadır (Wideman et al., 2007, Wideman, & Hamal, 2011). Broylerlerin yaklaşık %3'ünde, çok hızlı büyümeleri sebebi ile spontan olarak IPAH gelişir. Broylerlerdeki IPAH'ın insidansı bazı koşullar altında %20'ye kadar çıkabilir; bunlar et tipi tavuklar için ideal çevresel sıcaklık koşullarının altında ya da üstünde olması durumu, hipoksi, vasküler oklüzyon, solunum yolu hastalıkları, düşük hava kalitesi ve hipertiroidizmdir. Bu koşullar kalp yükünü arttırır ya da pulmoner vaskuler direnç (PVD)'a neden olur (Balog et al., 2003, De los Santos et. al., 2005, Huchzermeyer, & De Ruyck, 1986; Wideman et al., 2013,). Broylerlerin akciğer hacminin vücut kitlesi ile zayıf ilişkili olması, çok hızlı kas gelişimi ve böylece artan metabolik oksijen ihtiyacı ile birlikte pulmoner yetmezlik oluşmaktadır. Günümüz tavukçuluk endüstrisinde hala devam eden genetik seçim ile

bu durum daha da şiddetlenen bir pulmoner yetmezlik yaratmaktadır (Julian., 2000; Wideman, & French 1999; Owen, Wideman, & Cowen, 1995; Pakdel, van Arendonk, Vereijken, & Bovenhuis, 2005).

2.4. Hastalığın Patogenezi

Broylerlerde asitesin oluşumundaki temel mekanizma, hipoksi nedeni ile sağ ventriküler kalp yetmezliğine bağlı olarak gelişen kronik pasif konjesyondur. Kalp atım sayısının artmasına bağlı olarak pulmoner arteriyel basınçta artış ve kalbin sağ ventrikülünde hipertrofi ve dilatasyon şekillenir. Pulmoner arteriyel basınçta artış, hipervolemi ya da hipoksemiye bağlı olarak kan dolaşımındaki akışın artışına bağlı olabileceği gibi, kan damarlarındaki direncin artmasına da bağlı olabilir. Sağ kalp yetmezliğinde, ventriküler sistol sırasında ventrikülden atriyuma kaçış olur. Sağ ventriküler yetmezliğe bağlı olarak meydana gelen kan dinamiğindeki basınç dengesizliği, karaciğer ve venöz sistemdeki basıncı artırır. Venöz kan basıncındaki yükselme karaciğer konjesyonuna ve hepatik lenf akışında artışa neden olur. Venöz dolasımdaki durgunluktan dolayı lenf sıvısının hepsi uzaklaştırılamaz ve proteinden zengin olan bu sıvı lenfatik pleksusların yoğun olduğu karaciğerin kapsülasından karın boşluğuna sızarak asitese neden olur. (Julian.,1993; Julian., 2000; Julian. & Squires, 1993, Mirsalimi, Julian, & Squires, 1993, Özyiğit et al., 2005; Özyiğit et al., 2015).

2.5. Hastalığın Etiyolojisi

Asites sendromunun ortaya çıkmasında birçok neden bulunmaktadır. Asites sendromunda temelinde çevresel (yüksek rakım, sıcaklık, nem, populasyon yoğunluğu, ventilasyon), beslenme (yüksek enerjili yem ve yüksek protein içeriği, besleme yönteminin farklılığı), fizyolojik solunum yolu hastalıkları ve genetik sebebler ve bunlarla ilintili faktörler rol oynar (Dey, Krishna, Anthony, & Rhoads, 2017; Girmachew et al., 2020; Nurmeiliasari, 2010; Olkowski, Abbott, & Classen, 2005). En önemli neden hipoksi yani kandaki kısmi oksijen basıncının düşmesidir, hipoksiyede yukarıdaki neden ve/veya nedenler sebep olur. Yüksek rakım, ventilasyon problemleri direk olarak oksijen miktarını etkilerken; düşük sıcaklık, artan yem tüketimi, yemin içeriği dolaylı yoldan metabolizmayı hızlandırıp oksijen ihtiyacına bağlı hipoksiye neden olabilir. Asites antioksidan özellikleri nedeniyle de vitamin C, Selenyum (Se) eksikliğinde gelişebildiği gibi, diğer yandan furozolidan, mikotoksin,

sodyum ve civa intoksikasyonu, hayvanların tükettiği suda aşırı tuz bulunması ve enfeksiyonlar ile de oluşabilir.

2.6. Genetik Seleksiyon:

Broylerlerin seleksiyonunda temel amaç, büyüme oranın arttırılması ve yemden yararlanımın iyileştirlmesi temeline dayanır. Broylerlerin ıslahı son 150 yıla varan süredir devam etmekte ise de verim yönündeki iyileştirmelerde son 75 yıldır başarı alınabilmiştir. Damızlık hayvanlar seçilirken fenotipik özellikleri değerlendirilmektedir. Broylerlerde 1925'li yıllarda canlı ağırlık artışı 8 gram/gün iken bugün bu oran yaklaşık 66 gram/gün'dür. Damızlıklarda kullanılan genotiplerin daha verimli hale getirilmesi ile uygulanan seleksiyonlar, hızlı canlı ağırlık artışı ve kas kitlesi yüksek hayvanlara sahip olmak için yapılmaktadır. Fakat bu uygulamalar sonucunda hayvanların immun sistemi, kemik yapısı ile yaşama ve üremeye ait güçlükler gözlenmektedir (Uçar, Türkoğlu, & Sarıca, 2018). Genetik olarak günümüz modern broylerleri hızlı büyüme oranları sebebi ile artan oksijen ihtiyaçları ve buna bağlı olarak asites sendromunun ortaya çıkmasına daha yatkındır (Girmachew et al., 2020). Uzun yıllardır et tipi tavuklarda yapılan seleksiyonlar sonucunda yemden yararlanma arttırılmış, bunun sonucunda vucüt kütle indeksi pozitif yönde etkilenmiş ve kardiyovasküler sisteme binen yük artmıştır. Asitese karşı duyarlılığı belirlemek için (Wideman, & French, 2000) tarafından yapılan genetik çalışmalar sonunda pulmoner arteriyol hipertansiyonun kalıtım derecesi 0,4- 0,5 olarak tahmin edilmiş ve birkaç mayor genin etkili olduğunu düşündürmüştür. Ayrıca (Krishnamoorthy et al., 2014) de broylerlerde genetik seleksiyon üzerine yaptıkları çalışmalarda bir çok niceliksel özellik lokusun hastalığın oluşmasında etkili olduğunu gözlemlenmiştir. Bununla birlikte, (Navarro, Visscher, Chatziplis, Koerhuis, & Haley, 2006) kan değerlerinin saturasyonuna göre yaptıkları analizler asites için baskın gen düşüncesine yol açmıştır. Asites duyarlılığı ve direnci için yapılan seleksiyon broyler hatları üzerinde bazı genlerin AGTR1 (Gga9: 11,859,037-11,880,012 bp) ve UTS2D (Gga9: 13,178,354-13,185,135 bp) gibi asites sendromu üzerine ilişkili olabileceğini göstermiştir (Dey et al., 2017).

2.7. Sıcaklık:

Asites sendromu hızlı gelişim ile ilişkili bir hastalıktır ve hızlı gelişen broylerlerde düşük sıcaklıklarda daha çok rastlanılır. Sulu göbek olarak da bilinen asites, hızlı büyüyen broylerlerde, yüksek rakımlarda ve düşük sıcaklıklarda daha da sık görülen, büyümeyle ilişkili bir metabololik bozukluktur (Pakdel et al., 2005). Normal sıcaklık koşullarında daha yüksek büyüme potansiyeline sahip olan hayvanların, nispeten daha az büyüme oranına sahip hayvanlara kıyasla soğuk stresi altında asites oluşma potansiyelinin daha yüksek olduğu bulunmuştur (Deeb, Shlosberg, & Cahaner, 2002). Asitesi indüklemek düşük sıcaklık, metabolizma hızı ve oksijen ihtiyacını artırabilir, bu durum hipoksi ve oksidatif stresle sonuçlanır (Daneshyar, Kermanshahi, & Golian, 2009; Enkvetchakul, Bottje, Anthony, Moore, & Huff, 1993; Julian, Judith, Frazier, & Goryo, 1989; Zeng Qui-Feng et al., 2015). Yetiştirme ortamında ısı düştüğünde metabolizma için daha fazla enerjiye ihtiyaç duyulur bu durum asitesin kışın meydana gelmesini açıklamaktadır, ayrıca artan irtifa ve soğuk yetiştiricilik ortamı, hastalık riskini daha da artırmaktadır. Soğuk ve oksijen ihtiyacı kan hacmini artırır ve akciğerlerden süzülen kan volümüne bağlı olarak kalbin daha fazla çalışması gerekir ve bu durum önce sağ kalp hipertrofisine sonra da sağ kalp yetmezliğine neden olur (Wideman, & French, 1999).

2.8. Oksijen:

Broylerlerde asites için en kritik tetikleyici yüksek oksijen gereksinimidir (Julian., 1998). Kanatlılardaki eritrositlerin akciğerden geçerken hemoglobinlerini tam olarak oksijenlendirebilme yeteneği, eritrositlerinin akciğerdeki geçiş süresine, hemoglobin-oksijen bağlama yeteneğine, hava-hemoglobin bariyerinin kalınlığına ve özellikle ortamdaki kısmi oksijen basıncına bağlıdır. Kanatlıların bazı türleri bu konuda diğerlerinden daha iyidir ve oksijen havadan kana ve dokuya daha kolay hareket eder (Black, & Tenney, 1980). Et tipi tavuk ırklarının aksine yumurtacı ırklar, hemoglobinlerini ortam oksijen saturasyonu %15 iken (2500-3000 m) bile tamamen oksijenlendirebilirler (Mirsalimi et al., 1993). Bununla birlikte, bazı et tipi tavuklarda düşük irtifada bile (%20,9 oksijen saturasyonu) düşük oksijenli arteriyel kan basıncı oluşmaktadır (Reeves et al., 1991; Julian, & Mirsalimi, 1992), bu durumun kanın aciğerden çok hızlı geçiş süresinden dolayı olduğu düşünülmektedir (Julian., 2000).

2.9. Cinsiyet:

Cinsiyet özelliği, sıcaklık farketmeksizin asites oluşumunda etkili bir özelliktir (Pakdel et al., 2005). Soğuk ile uyarılan et tipi tavuklarda erkeklerin dişilere kıyasla asitese daha duyarlı olduğu görülmüş, bununla birlikte her iki cinsiyette asites gelişen hayvanlarda sağ ventrikülün toplam ventriküle yüzdelik oranı sağlıklı hayvanlara göre yüksek bulunmuştur (Jabbari Ori, Shoja, Esmailizadeh, Rafat, & Hasanpur, 2019).

2.10. Metabolizma Hızı:

Kanatlılar kendileri ile aynı büyüklükteki memelilere göre oksidatif strese daha duyarlıdır. Bunun nedeni kanatlıların memelilere göre 2 ile 2,5 kat daha hızlı bir metabolizmaya sahip olmalarıdır. Bu yüksek hızlı metabolizma reaktif oksijen türlerinin miktarını arttırmaktadır. Yüksek metabolik hız ile beraber kanatlılar memelilere göre yaklaşık olarak 3 °C daha yüksek vücut sıcaklığına sahiptirler ve enerji ihtiyaçları vücut kütle indeksine göre artar. Ayrıca kanatlıların kan şekeri konsantrasyonları–memelilere göre yaklaşık 2 kat fazladır. Bu durum hayvanları asitese hazırlayıcı faktör olan yüksek metabolizmanın sebebleridir (Braun, & Sweazea, 2008; Holmes, & Austad, 1995; Khajali & Wideman., 2016).

2.11. Kan Parametreleri:

Asitesli broylerlerin hematokrit değerlerinin sağlıklı olan tavuklara göre daha yüksek olduğu görülmüştür. Asitesli erkek broylerlerin yüksek yoğunluklu lipoprotein ve kolesterol serum konsantrasyonları asites göstermeyen erkek broylerlere göre önemli derece düşük bulunmuştur. Hızlı büyüyen et tipi tavuklarda oksijen saturasyonu ve oksijenlenmiş hemoglobinin daha yavaş büyüyenlerdekine kıyasla daha düşük olduğu gözlenmiştir (Jabbari Ori, et al., 2019).

2.12. Büyüme Hızı:

Günümüz broylerleri çok hızlı bir şekilde büyümektedir bunun sebebi fazla miktarda yem yemeleri ve enerjiye cevirebilecek yüksek bir metabolizmaya sahip olmalarıdır. Bununla beraber ortaya çıkan artan oksijen ihtiyacı ve bu ihtiyaca karşı yüksek rakım ya da düşük ortam sıcaklığı tam anlamıyla hipoksiye sebeb olarak asites oluşturan mekanizmayı tetiklemektedir (Druyan, Hadad, & Cahaner, 2008). Daha hızlı vücut gelişimi yoluyla et üretimi için yapılan seleksiyon, dokulara yeterli oksijen

miktarını sağlamak için kardiyovasküler sisteme olan talebi artırmıştır (Lorenzoni, Anthony, & Wideman, 2008; Wideman et al., 2007).

2.13. Rakım:

Yüksek irtifa düşük kısmi oksijen basıncına (PO_2) sebebiyet verir, mitokondrinin elektron taşıma mekanizmalarını değiştirerek, oksidatif strese neden olan aşırı serbest radikal oluşumuna yol açar, bu da makromoleküllerde oksidatif hasara sebeb olarak hayvanlarda bağışıklık sisteminin bozulmasına neden olur. Serbest radikaller, bir kez oluştuktan sonra zincirleme reaksiyon başlatarak DNA, protein, lipit ve karbonhidrat gibi moleküllere zarar verebilen oldukça kararsız reaktif radikallerdir. Biyolojik moleküllere verilen hasar, nihayetinde hayvanlarda büyümeyi, gelişmeyi, bağışıklık yeterliliğini ve üremeyi baskılar (Kalia, Bharti, Gogoi, Giri, & Kumar, 2017., Kalia et al., 2018). Yükseklik arttıkça kısmi oksijen basıncı azaldığından, yüksek rakımda yetiştirilen broylerlerde ağırlık artışı normal performans değerlerine göre daha düşük bulunmuştur. Deniz seviyesinde oksijen, atmosferin %20,9'unu oluşturur. Oksijen yüzdesi, irtifadaki her 500 m'lik artışta deniz seviyesine göre yaklaşık olarak %1 düşer (Taheri, Nasiri, & Ahmadkhani, 2019).

2.14. Diyet Protein İçeriği:

Diyetteki protein içeriği hakkında çelişkili raporlar bulunmaktadır. Diyetteki protein miktarının azalması protein katabolizmasını azaltarak oksijen talebini azalttığı ve pulmoner hipertansiyon sendrom (PHS) insidensini düşürdüğü bildirilmiştir (Leeson, Diaz, & Summers, 1996). Diğer taraftan, (Maxwell, & Robertson, 1998) broylerlerde diyetlerde protein içeriği azaldığında asites ölüm oranlarının arttığını gözlemlemiştir. Son zamanlarda (Behrooj, Khajali, & Hassanpour, 2012), yüksek rakımda (2100 m) yetiştirilen broylerlere farklı diyet protein seviyelerinin verildiği denemede düşük proteinli diyetlerle beslenen broylerlerde asitesten ölüm oranının önemli ölçüde arttığını gözlemlediler. Protein metabolizmasının son ürünü ürik asittir ve ürik asit bir antioksidandır bu yüzden düşük proteinli diyetlerle beslenen piliçlerde asitesten ölüm oranının artmasının olasını nedenlerinden biriside düşük protein alımıdır (Carro, Falkenstein, Radke, & Klandorf, 2010; Khajali, & Wideman, 2016).

2.15. Diyetteki sodyum:

Diyetteki sodyum miktarı arttığında asites sendromlu hayvan sayısı da artmakta ve buna bağlı olarak kümeslerde genel ölüm miktarı daha fazla olmaktadır (Özyiğit et al.,2005, Taheri et al., 2019, Wideman, & Hooge, 2003; Xiang et al., 2004).

2.16. Diyetteki Selenyum (Se) Miktarı:

Asites sendromu hipoksi ile bağlantılı olarak yüksek rakımda görülür. Oksidatif stres arteriyel hipertansiyonun patogenezini başlatan mekanizmanın altındaki önemli bir nedendir. Selenyum, antioksidan enzimlerin yapısında bulunduğundan oksidatif stres için anahtar iz elementtir (Habibian, Sadeghi, Ghazi, & Moeini, 2015). Bazı çalışmalar da selenyum takviyesi yapılmış broylerlerde büyüme performansı, karkas özellikleri, organ ağırlıkları etkilenmezken, sağ ventrikülün toplam ventriküle oranı, karaciğerdeki malondialdehid konsantrasyonu, heterofil lenfosit oranı selenyum ilavesi yapılmayan gruba göre daha düşük bulunmuştur (Zamani Moghaddam, Mehraei Hamzekolaei, Khajali, & Hassanpour, 2017).

2.17. Diyetteki C Vitamini:

C vitamini takviyesi kandaki toplam antioksidan kapasitesini arttırmaktadır ve asites sendromunun oluşmasına yol açan sıvının birikimesini azaltmaktadır (Yang et al., 2014, Zeng et al., 2016). Ayrıca yapılan bir çalışmada diyetlerine 500 mg/kg C vitamini eklenen broylerler de, kontrol grubuna kıyasla asites mortalitesini %65 azaldığını bildirmişlerdir (Hassanzadeh, Buys, Dewil, Rahimi, & Decuypere 1997). Diğer yandan 400 mg/kg C vitamini katkısının herhangi bir iyileştirici etkisinin olmadığı bildirilmiştir (Villar-Patino et al., 2002). Yapılan çalışmalar sonucunda C vitamini takviyesinin güçlü bir antioksidan olduğu ve reaktif oksijen türlerini azalttığı ileri sürülmüştür. Ayrıca, C vitamininin metabolik aktiviteyi düşürdüğü ve triiyodotironin (T3) hormonunun konsantrasyonunun azalmasına sebeb olduğu düşünülmüştür (Khajali, & Wideman., 2016). Arjinin ve antioksidan olan E ve C vitaminlerinin sinerjik rol oynayıp oksidatif strese bağlı hasarı azalttığı ve broylerlerde kardiyopulmoner fonksiyonları geliştiridiği, (Bautista-Ortega, & Ruiz-Feria, 2010) da yaptıkları çalışma ile desteklenmiştir.

2.18. Tiroid hormonu:

Tiroid hormonu metabolizma hızını belirler. Düşük metabolizma düşük tiroid hormonu aktivitesi ile korelasyon göstermektedir. Düşük tiroid hormonu aktivitesi yüksek büyüme oranı ve düşük yem dönüşüm oranı ile bağlantılı olarak asites hassasiyeti ile ilişkisi olduğu düşünülmüştür (Decuypere et al., 2000, Malan et al., 2003)

2.19. Respiratör Membranı:

Tavukların respiratör membranı (solunum zarı) diğer kuşlara göre daha kalındır. Tavuklar kendi aralarında değerlendirildiğinde Broyler ırkı et tipi tavukların leghorn ırkı yumurtacı tavuklara göre daha kalın bir solunum zarı vardır, bu nedenle oksijeni hemoglobine taşıma kabiliyeti diğer tavuk ırklarına göre daha iyi olmayabileceği iddia edilmiştir (Julian, 2000; Julian, & Mirsalimi., 1992; Reeves et al., 1991)

2.20. VEGF ve Asites İlişkisi:

VEGF damar geçirgenliği ile çok yakından ilişkili güçlü bir mediatördür fakat VEGF'nin kanatlı asites sendromundaki etkisi açığa kavuşturulamamıştır (Carlson et al., 2007). Hipoksi ile VEGF indüklenebilmektedir. VEGF endotel hücrelerinin bölünmesine katkı sağlamakta ve aynı zamanda permeabilite faktörü olarak da bilinmektedir. Yapılan araştımalarda yüksek rakıma maruz kalan dağcılarda VEGF seviyeleri arter kanında yaklaşık iki katına ve venöz dolaşımda yaklaşık üç katına çıktığı bildirilmiştir (Walter et al., 2001). VEGF akut dağcılık hastalığında ya da yüksek rakıma bağlı serebral ödemde vasküler permeabiletiyi arttırarak hastalıkların patofizyolojisinde muhtemel rol oynayan bir proteindir (Tissot van Patot et al., 2005). Alveolar hipoksi, ratların beyinlerinde VEGF ekspresyonu için muhtemel roller oynamaktadır. Hipoksinin sebeb olduğu yüksek rakıma bağlı serebral ödemin mekanizması bilinmemektedir. Dokuların oksijen eksikliğine maruz kalması öncelikle VEGF ekspresyonu ile anjiogenezi tetikler ve böylece ekstraserebral kapillar permeabilitesi artmaktadır (Xu, & Severinghaus, 1998). Yapılan çalışmalar sonucunda hipoksi ile anjiogenezde rol oynadığı kanısında varılmıştır (Belotti et al., 2003, Carlson

et al., 2007; Kaner ve Cyrstal., et al., 2004) Dokularda oluşan hipoksi anjiogenezi tetikleyen birçok lokal faktörü harekete geçirmekte ve yeni damar kapillar damar oluşmaktadır (Kosmidou et al., 2004). Hipoksi ile laktat artışı, kapillarların bazal membranında tahribata ve ruptura böylecede plazma ve kırmızı kan hücrelerinin damar dışına çıkması ile sonuçlanır. Bunu endotel hücre tomurcuklanması ve hipoksik bölgeye doğru büyümesi takip eder. Son yıllarda VEGF, epidermal büyüme faktörü, dönüştürücü büyüme faktörleri-A ve -B, tümör anjiyogenez faktörü, anjiyogenin, tümör nekroz faktörü-A, asidik ve bazik fibroblast büyüme faktörü gibi birçok varsayılan anjiyojenik faktör tanımlanmıştır. Bunlar arasında VEGF'ün, bazal membranı tahrip ederek kapillar sızıntıya neden olan en güçlü faktör olduğu bildirilmektedir (Xu, & Severinghaus, 1998). Bunun yanı sıra, molar olarak, histaminin yaklaşık 50 katı daha güçlü olarak venüllerin ve küçük damarların geçirgenliğini artıran etkileri nedeniyle bir vasküler permeabilite faktörü olarak da bilinir. (Xu, & Severinghaus, 1998; Carlson et al., 2007). VEGF, insan endotel hücreleri, akciğerdeki mezenşimal hücreler, alveolar makrofajlar, nöronlar, böbrek epitel hücreleri ve çeşitli kanser hücrerli gibi birçok farklı hücreden sentezlenmektedir (Kosmidou et al, 2008; Schlingemann, & Van Hinsbergh 1997). Ayıca fareler üzerinde yapılan çalışmalarda akciğer ödeminde alvollerdeki VEGF miktarının serumdakinden 500 kat daha fazla olduğu bildirilmektedir (Belotti et al., 2003, Kaner, & Crystal, 2004; Kosmidou et al., 2008).

Yıkılmış pulmoner parankimde VEGF'nin neden olduğu vasküler sızıntının aslında kapiler ağ rejenerasyonu için ilk adım olabileceğini tahmin etmek caziptir. Alveollerde ve akciğer parankiminde pulmoner ödem veya anormal sıvı birikimi, akciğer mekanik fonksiyonlarında ve gaz değişiminde ciddi bozukluklara yol açan gaz değişim ünitelerinde önemli sonuçları olan yaygın bir klinik problemdir.

VEGF akciğer paranşiminde tahribat oluşturur ve vasküler sızıntı şekillenir, bu olay ile pulmoner ödem gelişir, böylece VEGF akciğerlerde mekanik sorunlarla beraber oksijen alışverişinde ciddi problemlere yol açmakta, ve klinik problemlerin meydana gelmesini sağlamaktadır (Kosmidou et al., 2008). Kanatlılarda asites sendromunda ödem oluşumu sırasında damar bazal membranı tahrip eden birtakım enzimlerin aktif hale geçerek salgılandığı ve bu enzimlerin hipoksi ile bağlantısı *in*

vitro ve *in vivo* olarak incelenmişsede, hipoksinin tetiklediği damar geçirgenliğinin nasıl arttırdığı ve asitese sebeb olduğu tam olarak gösterilememiştir (Akkoc, Kahraman, Cansev, & Özyiğit, 2011; Özyiğit et al., 2005,). Ayrıca *in vitro* olarak akciğerlerden elde edilen fibroblast kültürlerinde hipoksi ve VEGF arasında ilişki *in vitro* olarak gösterilmesine rağmen VEGF'ün (*in situ*) akciğer ve diğer organlardaki hangi hücrelerden salgılandığı ortaya konmamıştır (Özyiğit et al., 2015). Çalışmamızda, hem kan damarlarının yapılmasında görev alması hemde hipoksi ile uyarılarak damar geçirgenliğini arttırıcı özelliği bulunması ve bunun sonucunda ödem oluşumunda önemli bir role sahip olan VEGF'ün broylerlerde asites sendromu sırasında rol aldığı düşünülerek deneysel olarak asites oluşturulmuş broyler tavuklarda VEGF'ün, immünohistokimyasal (yarı kantitatif) ve ELİSA (kantitatif) ile gösterilmesi ve VEGF'ün olası ödem oluşumundaki rolleri incelenmiştir.

3. GEREÇ VE YÖNTEM

3.1. Hayvan Materyali

Çalışmada, Amerika Birleşik Devletleri, Arkansas Üniversitesi, Kümes Hayvanları Araştırma Uygulama Çiftliğinin kuluçkahanesinde alınan COBB 500 hattı et tipi (broyler ırkı) 45 adet dişi ve erkek hayvan kullanıldı.

3.2. Deneysel Gruplandırma

Tüm hayvanlar, Amerika Birleşik Devletleri, Arkansas Üniversitesi, Kümes Hayvanları Araştırma Uygulama Çiftliğine ait hipobarik odalara (hypobaric chamber) (şekil-1, 2, 3) 0. günden itibaren yerleştirildi. Pulmoner hipertansiyona bağlı asites gözlenen 12. gündeki 20 adet hayvan Akut Asites Grubu olarak kabul edildi; kontrol grubu ise aynı ortamda yetiştirilen ve asites bulgusu göstermeyen 20 adet hayvanlardan seçildi. Aynı ortamda deneyin son günü olan 21. günde asitesi devam eden 5 hayvan ise Kronik Asites Grubu olarak adlandırıldı.



Şekil-1: Hipobarik odanın dıştan görünümü



Şekil-2: Civcivlerin konacağı kafeslerin hipobarik oda içerisine yerleştirilmesi



Şekil-3: Kafesler içerisine yerleştirilmiş bir günlük COBB 500 hattı et-tipi civcivler

3.3. Deneysel Ortam

Dezenfekte edilen hipobarik oda 2,4x3,7x2,4 m boyutlarındaydı. Hipobarik odalarda birbiri ile özdeş kafeslerde oluklu yemlik ve damla suluklar kullanıldı. Rakım, havalandırma, sıcaklık, nem gibi çevresel faktörler deney boyunca monitorize edilerek takip edildi (Şekil-4, 5). Civcivler, önceden 33 °C'ye ısıtılmış odalara konulduktan sonra ortam ısısı 7. günde 32 °C'ye, 14. günde 30 °C'ye 20. günde 28°C'ye düşürüldü. Havalandırma, 17 m^3/dak (600 cfm; cubic feet per minute) hızında sabit bir hava akışı sağlayacak şekilde ayarlandı. Hipobarik oda, ilk hafta deniz seviyesinden 2500 m (8500 ft) yüksekliği ve ikinci hafta 2.900 m (9.500 ft) yüksekliği taklit edecek şekilde ayarlandı ve deney sonuna kadar bu ortam muhafaza edildi.



Şekil-4: Çevresel faktörlerin kayıt altına alınarak izlendiği monitör



Şekil-5: Değerlerin yer aldığı monitör ekranı

3.4. Aşılamalar

Bölge hastalıklardan ari olduğu için herhangi bir aşılama programı uygulanmadı.

3.5. Beslenme

Çalışma sırasında rutin olarak et tipi tavuklarda kullanılan 1-12. günler arasında başlangıç (starter) ve 13. günden sonra büyütme (grower) ticari yemleri kullanıldı.

3.6. Sakrifikasyon ve Nekropsi

Deneyin 12. ve 21. gününde asites grubu ve kontrol grubu olarak kullanılan hayvanlar servikal dislokasyon metodu ile sakrifiye edildi. Sakrifiye edilen hayvanların karın boşluğu açılarak asitesli hayvanlardan steril enjeksiyon ile en az 3 ml olacak şekilde asites sıvısı alındı. Daha sonra rutin nekropsi yapılarak, tüm hayvanlardan histopatolojik inceleme için akciğer, beyin, böbrek, karaciğer ve kalp dokuları alındı. ELİSA testlerinde kullanılmak üzere asitesli hayvanlara ait asites sıvısı, akut asites grubu, kronik asites grubu ve kontrol grubu hayvanların akciğer dokuları PBS ile kanı giderilip yıkandıktan sonra -80°C'de derin dondurucuda (LIG-86W105, ABD) muhafaza edildi.

3.7. Mikroskop

Bütün değerlendirmeler dijital fotoğraf ataçmanlı Olympus marka (CX41, JAPONYA) ışık mikroskobunda gerçekleştirildi.

3.8. İmmunohistokimyasal Preparatların Hazırlanması (Formalin ile tespit edilmiş parafin blokların hazırlanışı)

Dokular nekropsi sonrası oda sıcaklığında 24 saat %10 formalin ile tespit edildi. Dokular uygun boyut ve şekle göre takip kasetlerine yerleştirilerek doku takibi aşağıdaki şekilde elde yapıldı.

- %70 Etanol, iki değişim, her biri 1 saat
- %80 Etanol, 1 saat
- %95 Etanol, 1 saat
- %100 Etanol, üç değişim, her biri 1,5 saat
- Ksilen, üç değişim, her biri 1,5 saat
- Parafin (58-60 ° C), iki değişim, her biri 2 saat

Dokular parafin bloklar içerisine gömüldü ve 5 mikron kalınlığında kesilerek, immunohistokimya boyanması için lizinli lamlara alındı. Kesitler gece boyunca oda sıcaklığında kurumaya bırakıldı.

3.9. İmmünohistokimyasal Ajanlar

İmmünohistokimyasal boyama sırasında, vasküler endotelyal büyüme faktörü (VEGF) primer antikoru (VWR Sino Biological – VEGF165/VEGFA Antibody Catalog Number: 11066-T16, A.B.D), 1:200 oranında kullanıldı. Sekonder antikor olarak [VECTASTAIN® ABC Kit Peroksidaz (HRP, A.B.D)] üreticinin talimatlarına göre kullanıldı. DAB Kromojen substratı (BIOCARE MEDİCAL- Betazoid DAB Chromogen Kit Catalog Number: BDB2004 H, L, MM, A.B.D) üreticinin talimatına göre kullanıldı.

3.10. Deparafinizasyon ve Rehidrasyon

Çalışmaya ait beyin, kalp, akciğer, karaciğer ve böbrek dokuları ksilol ve alkol serilerinden geçirilerek deparafinize ve rehidre edildi. Bu amaçla,

Kesitlerin, her biri 5 dakika olmak üzere 3 kez ksilol içerisinde temizlendi. Daha sonra her biri 3 dakika olmak üzere toplam 2 kez sırasıyla %100, %95, %90, %70, %50'lik alkollere daldırılarak 4 dakika distile su ile yıkandı.

3.11. İmmunohistokimyasal Boyama

-Preparatlar, antijeni açığa çıkarmak (antigen retrieval) için, sodyum sitrat 10 mM, pH 6.0'a çözeltisinde 95 ° C'de 15 dakika süreyle ısıtma işleme maruz kaldı.

-Preparatlar oda sıcaklığında soğumaya bırakılarak sonrasında 20 dakika TPBS solusyonunda yıkandı.

-Preparatlardaki dokuların etrafı hidrofobik bariyer kalem ile dairesel olarak çizildi.

-Preparatlar distile suda 5 dakika bekletilerek, TPBS içerisinde 5 dakika yıkandı.

-Endojen peroksidasyonu önlemek için preparatlar 10 dakika boyunca %3'lük H2O2 içeren PBS içerisinde inkübe edildi ve ardından TPBS solusyonunda 5 dakika yıkandı.

-Preparatların zemin boyanmasını engellemek için bloke edici serum [üç damla (150 µl) bloke edici serum stok çözeltisi ve 10 ml PBS tamponu tüp içinde karıştırılıp] ile 20 dakika süreyle inkübe edildi.

-Ppreparatlar üzerindeki bloke edici serum dökülerek, preparatlar yıkanmadan, üzerine 1:200 konsantrasyonunda primer antikor eklenerek gece boyunca inkübe edildi.

-Ertesi gün preparatlar tekrar TPBS solusyonunda 5 dakika yıkandı.

-Preparatlar, biyotinle işaretlenmiş sekonder antikor [üç damla (150 µl) bloke edici serum stok solusyonu ve bir damla (50 µl) biyotinli sekonder antikor, 10 ml PBS] eklendikten sonra 30 dakika inkübe edildi.

-Daha sonra preparatlar, TPBS solusyonunda 5 dakika yıkandı.

-Preparatlar kullanılmadan önce 30 dakika bekletilen avidin-biyotin kompleksleri [VECTASTAIN® ABC Reagent: 10 ml tampona iki damla (100 µl) Reaktif A eklendi, ardından iki damla (100 µl) Reaktif B ilave edildi)] ile inkübe edildi.

-Preparatlar daha sonra 5 dakika TPBS tamponunda yıkandı.

-DAB kromojen-substrat solüsyonu ile 2-3 dakika inkübe edildi.

-Preparatlar, musluk suyunda durulandı ve 30 saniye boyunca karşı boyama olarak hematoksilin solusyonunda boyanarak musluk suyunda durulandı.

-Daha sonra 3 defa %0,2 amonyum hidroksite daldırılıp cıkarılan preparatlar musluk suyu ile yıkandıktan sonra dehidre edilerek kuruduktan sonra ksilole daldırılıp kapatıldı.

3.12. Kalitatif ve Semi Kantitatif İmmunohistokimyasal İnceleme ve Skorlama (Semi Kantitatif Değerlendirme)

Preparatlar körlemesine üç farklı araştırıcı tarafından (ÖA, MÖÖ VE ZAK) tarafından değerlendirilerek skor ortalaması alındı. Karaciğerde hepatositler, kapsula, damar endotel ve damar adventisya hücreleri, safra kanalı epitelleri, portal bölgedeki bağ doku hücreleri; akciğerde, bronşiyol epitel hücreleri, damar endoteli ve adventisya hücreleri, damar etrafındaki bağdoku hücreleri, plöra mezotel hücreleri; böbrekte kapsüla, glomeruluslar, tubul epitelleri, interlobuler damar endoteli ve adventisyası; kalpte miyokard hücreleri, epikardiyum, arteriyoller, endokardiyum; beyinde, meninks, nöronlar,damar endotelleri ve adventisyalar ve ependim hücreleri ışık mikroskobunda değerlendirildi. Işık mikroskobunda skorlama yapılırken HSCORE=Σ (I X PC) formülü kullanıldı. (Özalp et al., 2012; Özyiğit et al., 2014). Formülde "I" yoğunluk (intensity) skoru olarak 0: negatif, 1(+): zayıf, 2 (+): orta, 3(+): iyi ve 4 (+): çok iyi ve "PC" (percentage) pozitif reaksiyon gösteren hücre alanının tüm alanda yüzde olarak ifadesine karşılık olarak kullanıldı. Yoğunluk (I) ile yüzdelik alanın (PC) çarpımı toplam skorlamayı oluşturdu.

3.13. ELISA Testi

Daha önce dondurulmuş örnekler laboratuvar ısısına tedricen getirilerek çözülme işlemi gerçekleştirildi. ELISA kiti (PEPROTECH®, Human VEGF Mini TMB ELISA Development Kit, ABD) içindeki kimyasallar kullanılmadan önce -20 °C'den laboratuar sıcaklığına alındı. ELISA kitinin ölçüm aralığı 6-800 pg/ml arasındaydı. ELISA kiti, üretici firmanın talimatlarına göre kullanıldı.

3.14. ELISA için Doku Homojenatı

Eksi 80 ° C'lik dondurucudan alınan akciğer dokusu makas yardımı ile yaklaşık 0,5-2 cm^3'lük parçalara kesilerek buz üzerinde bekletilen porselen havan içerisine konularak porselen ezici ile homojenizasyonu sağlandı.

Homojenleştirme için kullanılan ekstraksiyon tamponu aşağıdaki formül ile hazırlandı;

-100 mM Tris, pH 7,4

-150 mM NaCl

-1 mM EGTA (Etilen glikol-tetraasetik asit)

-1 mM EDTA (Etilen diamine-tetraasetik asit)

-1% Triton X-100 %0,5

-%0,5 sodyum deoksikolat

Hazırlanan ekstraksiyon tamponu kullanılmadan önce tampon solusyonunun toplam hacminin 1/100'u kadar fosfataz inhibitör karışım II (Phosphatase Inhibitor Cocktail II, RPI, Catalog no: RPI P52102-1) ve toplam hacmin 1/100'u kadar proteaz inhibitör karışımı (VWR Life Science, WVR 97063-970 Protease Inhibitor Cocktail) eklendi. Daha sonra karışıma 1 mM PMSF (Fenil Metil Sülfonil Florid), 329-98-6, Sigma-Aldrich) eklendi. Homojenizasyon tüplerine son karışımdan 2 ml (her 5 mg ezilmiş akciğere ait doku parçası için tüpe 300 µL) ekstraksiyon tampon solusyonun ilave edilerek, homojenizasyon tüplerine 5 mm'lik metal homojenizasyon boncukları yerleştirildi. Numuneler 4 °C'de 15 dakika boyunca homojenizasyon rotatoruna konulup çalkalandı. İşlem sonunda homojenizasyon tüplerinden santrifüj tüplerine dökülen homojenatlar, 10.000 rpm, 4 °C'de, 10 dakikada santrifüj edildi. Santrifüj sonrasında arayüze dokunmadan süpernatant (üstteki sulu faz- çözünür protein özütü) ELISA yönteminde kullanmak için tüplere çekilerek -80 °C'de tutuldu.

3.15. ELISA Platenin Hazırlanması

Tutucu antikor (Captured antibody), PBS (Ph7.2) ile 0,50 µg/ml konsantrasyona seyreltildi ve kullanılacak plate'e (ELISA microplates, Nunc MaxiSorp Prod,439454) her kuyucuğa 100 µl olacak şekilde ilave edildi. Plate ağzı hava almayacak şekilde kapatılarak, oda sıcaklığında gece boyunca inkübe edildi. Daha sonra plate'in ağzı açılarak kuyucuklardaki içerik ters yüz edilip döküldü. Bir

peçete üzerinde kalan son içerikler uzaklaştırılana kadar hafif darbeler ile yercekimine doğru aspire edildikten sonra kuyucuklar PBS ile her bir evresi 15 dakika devam eden orbital rotatorda çalkalanarak 4 kez yıkandı. Son işlemden sonra 300 µl durdurucu tampon (Block Buffer-1% BSA in PBS) tüm kuyucuklara eklenip ağzı kapatılarak 1 saat oda sıcaklığında bekletildi. Plate'teki kuyucuklar aynı şekilde 4 kez yıkandı.

3.16. ELISA Ölçümü

Standart solusyonlar (800 pg/ml-12,5pg/ml) ve örneklerin eklendiği kuyucukların ağzı kapatılarak 2 saat oda sıcaklığında inkübe edildi. İçerikler aspire edilerek tekrar PBS ile yıkama işlemleri gerçekleştirildi. Sonrasında dedeksiyon antikoru (detection antibody-saptama antikoru) 0,125 µg/ml konsantrasyonda her kuyucuğa 100µl ilave edildi. Plate ağzı kapatılarak 2 saat oda sıcaklığında inkübe edildi. İçerikler aspire edilip tekrar yıkama işlemleri gerçekleştirildi. Daha sonra her kuyucuğa 0,05 µg/ml konsantrasyonda Streptavidin–HRP'den 100 µl eklendi ve plate 30 dakika oda sıcaklığında ağzı kapatılarak, karanlıkta inkübe edildi. İnkubasyon işlemi ardından kuyucuklar aspire edilip sıvılar uzaklaştırılıp yıkama işlemleri gerçekleştirildi. Daha sonra TMB (Liquid Substrate Solution, KPL Cat. 52-00-02) solüsyonundan her kuyucuğa 100 µl ilave edildi. Ağzı kapatılan plate 20 dakika boyunca renk değişimi için oda sıcaklığında inkübe edildi. Daha sonra 100µl (1M HCL) stop solüsyonu eklenerek renk değişimi 450 nm dalga boyunda ELISA plate okuyucuda (EL808 Ultra Plate Reader, BioTek®) 5 dakika içerisinde okutularak değerler kaydedildi. Standat eğri, standart kuyucuklarındaki absorban değerlerine göre oluşturuldu. Tüm gruplarının ELISA sonucunda elde edilen absorbans değerleri, formülde yerine koyularak pg/ml olarak değerler hesaplandı.

3.17. İstatistiksel Değerlendirme

Çalışmadaki verilerin istatistiksel olarak değerlendirilmesinde IBM SPSS Statistics 20 paket programı kullanıldı. Verilerin değerlendirilmesi aşamasında öncelikle verilerin normal dağılıma uygunluğu test edildi (Shapiro-Wilk testi). Veriler normal dağılıma uygun olmadığı için ikiden fazla bağımsız grubun karşılaştırılmasında Kruskal Wallis testi, iki bağımsız grubun karşılaştırılmasında Mann-Whitney U testi kullanıldı. Elde edilen sonuçlar $p<0,05$ istatistiksel olarak anlamlı kabul edilerek yorumlandı.

4. BULGULAR

Çalışmada kullanılan toplam 45 adet broylerden on ikinci günde 20 adet hayvanda asites bulguları (akut dönem grubu) gözlendi. Asites gösteren hayvanlara karşılık 12. günde 20 adet asites göstermeyen hayvan sakrifiye edildi (kontrol grubu). Ayrıca 21. günde 5 adet asites bulgusu gösteren hayvanlar da sakrifiye edildi (kronik dönem grubu). Deneyin sonunda toplam 25 adet asites grubu (akut dönem grubu, kronik dönem grubu) hayvan ve 20 adet kontrol grubu hayvan kullanıldı.

4.1. Klinik Bulgular

Asites sendromu gösteren hayvanlarda belirgin olan karın duvarının dış bakıdan belirgin olduğu, hareket etmede zorlandığı, solunum güçlüğü problemleriyle beraber boyun ve vücut kaslarında tremorlar dikkati çekti. Asitesli hayvanlarda dışkının daha sulu ve yaşam alanlarının dışkıyla daha fazla bulaştığı, hayvanların tüylerinin karışık ve kloakal bölgenin daha kirli olduğu gözlendi. Dış bakıda görsel olarak, asites gösteren hayvanların vücut kondisyonlarının asites göstermeyenlere göre daha geri olduğu tespit edildi.

4.2. Makroskobik Bulgular

Asitesli hayvanlarda deri altında ödem belirgindi. Akut ve kronik asites grubu hayvanlarda deri ensizyonunu takiben karın boşluğunda transudat dikkat çekti (Şekil-6a, Şekil-6b). Kronik dönem asites grubunda (KDAG) deri altının siyanotik görünüme sahip olduğu dikkati çekti (Şekil-6b). Akut dönem asites grubundaki (ADAG) tavuklarda asitesli hayvanlarda 12-44 ml, kronik dönem grubundaki asitesli hayvanlarda 21-60 ml arasında, açıktan koyuya sarı renkte fibrinli transudat dikkati çekti. Karaciğerin parlaklığını yitirdiği ve hayvanların bazılarında peritonun visseral yaprağı üzerinde fibrin parçacıklarının olduğu gözlendi. Hidroperikardiyum, hem akut hem de kronik asitesli gruptaki hayvanlarda gözlendi. Kalp, Akut Dönem ve Kronik Dönem Asites gruplarında, kontrol grubundakilere (KG) göre daha hipertrofikti. Kalbin, horizontal olarak bazisinden kesit yapıldığında sağ ventrikülün dilate olduğu dikkati çekti. Akut ve kronik asitesli gruptaki hayvanlara ait akciğerlerin konjestif ve ödemli olduğu görüldü.



Şekil-6a: Akut dönem asites grubu karın bölgesinde sıvı birikimi, 12 günlük tavuk.



Şekil-6b: Kronik dönem asites grubu, karın bölgesi sıvı birikimi ve hipoksiye bağlı genel siyanotik görünümü, 21 günlük tavuk.

4.3. İmmunohistokimyasal Bulgular

Akciğer, karaciğer, kalp, böbrek, beyin dokularının immünohistokimyasal boyama alanları ve boyanan hücre komponentleri Tablo-1, 2, 3, 4, 5'de gösterildi.

VEGF ile yapılan İHK'sal boyamalarda kontrol ve akut asites grubu akciğerinde hava kapilları ve bronş epitellerinde benzer oranda boyanma gözlenirken [sırasıyla (14/20) ve (16/20)], kronik dönem asites grubundaki (5/5) tüm bronş epitellerinde pozitif reaksiyona rastlandı. Damar endotellerindeki pozitivite, kontrol grubu (8/20) ve kronik dönem asites grubunda (2/5) aynı oranda gözlenirken, akut dönem asites grubuna (6/20) göre daha fazla boyanma gözlendi. Damar adventisyasında kontrol grubu (5/20) ve akut dönem asites grubunda (5/20) aynı boyanma oranı dikkati çekerken, kronik dönem asites grubunda (1/5) diğer iki gruba göre daha az boyanma gözlendi. Damar etrafındaki bağ doku hücrelerinde, kontrol grubu (1/20), akut dönem asites grubu (1/20) ve kronik dönem asites grubunda (1/5) birer hayvanda VEGF antikoru ile pozitif reaksiyon gözlendi. Akciğer plörasındaki

mezotel hücrelerinde kontrol grubu (1/20) ve kronik dönem asites grubunda (2/5) pozitif reaksiyon gözlenirken, akut dönem asitesli grupta mezotel hücrelerinde pozitif reaksiyon gözlenmedi (Şekil-7, Tablo-1).

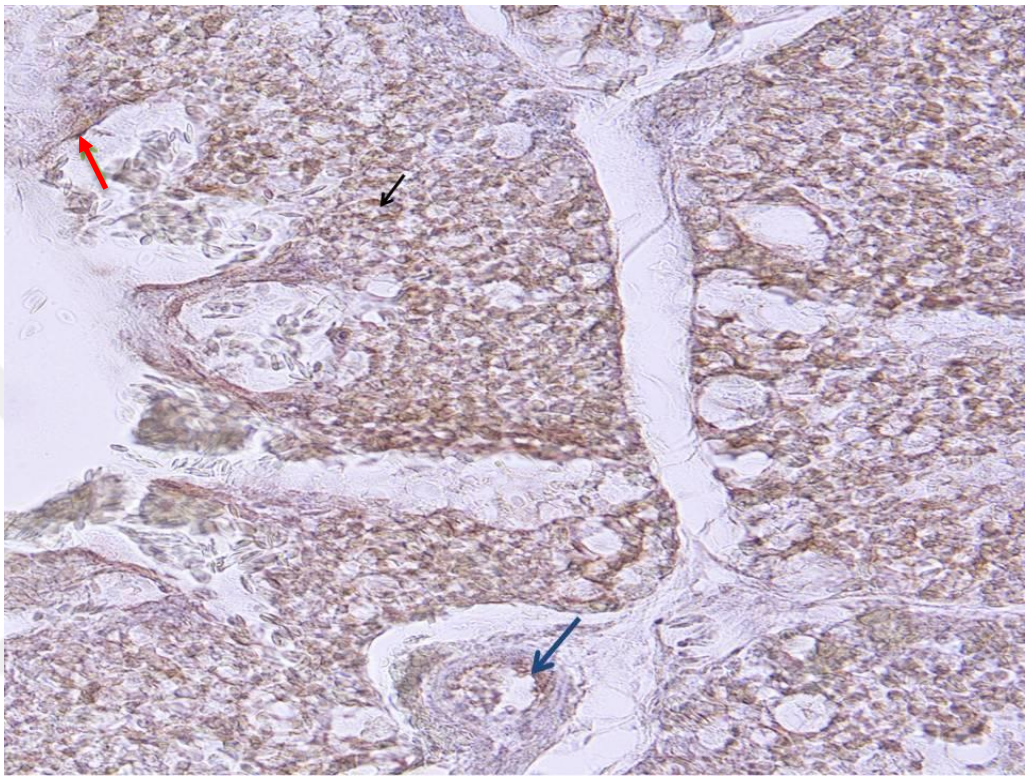

Şekil-7: Akciğerde bronşiyol epitellerinde, hava kapillarlarında ve damar endotellerinde hafif granüler intrastoplazmik VEGF pozitif reaksiyon (akut dönem asites grubu, 12. Gün), DAB, HSCORE=80, (kırmızı ok, bronşiyol epiteller; siyah ok, hava kapillarları, mavi ok; damar endoteli), x20

Karaciğer kesitlerinde hepatositlerde tüm gruplarda pozitif reaksiyon gözlendi. Kontrol grubunda (16/20), akut dönem asitesli gruba (19/20) göre daha az boyanma gözlenirken kronik dönem asitesli grupta (5/5) tüm kesitlerin pozitif reaksiyon verdiği görüldü. Kapsülada kontrol grubunda (3/5) akut dönem asitesli gruba göre daha fazla boyanma gözlenirken, kronik dönem asitesli grupta oransal olarak akut asitesli gruba göre daha fazla boyanma görüldü. Damar endoteli damar adventisyasına göre tüm gruplarda daha çok boyandı. Damar endoteli kronik dönem asitesli grupta (2/5), kontrol ve akut dönem asitesli gruba göre oransal olarak daha fazla pozitif reaksiyon verirken diğer yandan damar adventisyası, kontrol grubunda (3/20), akut dönem asitesli (1/20) gruba göre daha fazla pozitif reaksiyon verdiği dikkat çekti. Safra epiteli,

sadece kontrol grubunda (2/20) pozitif reaksiyon verirken diğer iki grupta boyanma gözlenmedi. Portal bölgedeki bağ doku hücrelerinde kontrol grubunda (3/20), akut dönem asitesli (2/20) gruba göre bir hayvan daha fazla boyanma gözlenirken, kronik dönem asitesli grupta pozitif reaksiyon görülmedi (Şekil-8, Tablo-2).

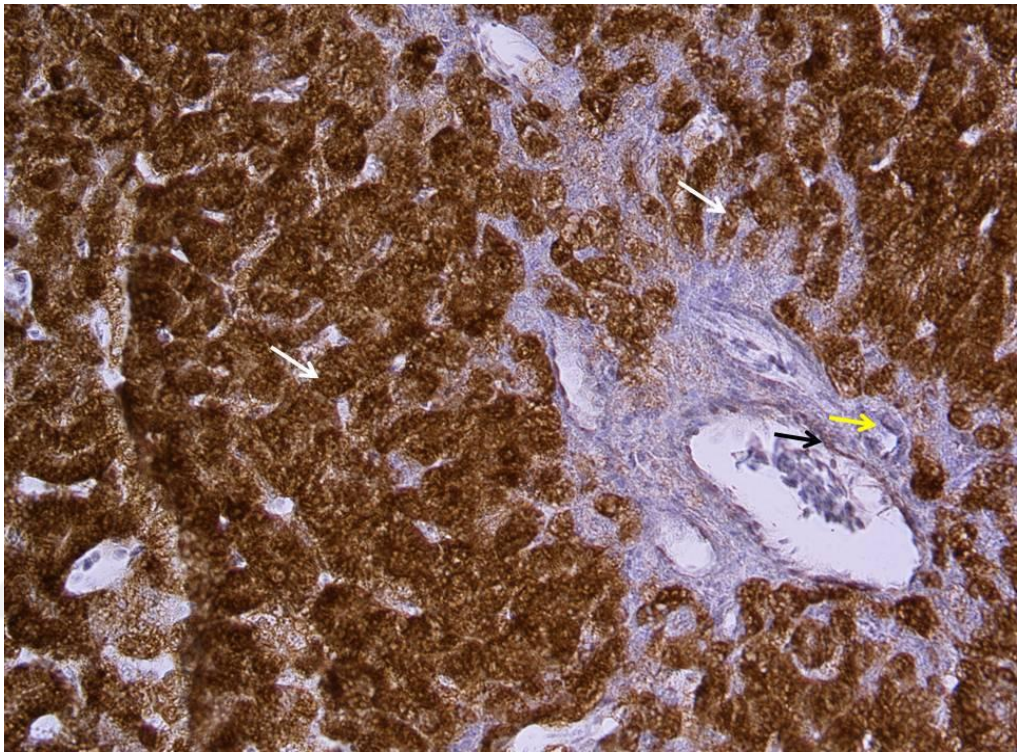

Şekil-8: Karaciğerde hepatositerde, safra epitelinde ve damar endotelinde intrastoplazmik VEGF pozitif reaksiyon (akut dönem asites grubu, 12. Gün), DAB, HSCORE=270, (beyaz oklar; hepatosit, siyah ok;damar endoteli, sarı ok; safra epiteli), x20

Böbrek dokusu boyamalarında kapsülanın sadece kontrol grubuna ait bir hayvanda VEGF antikoru ile pozitif reaksiyon verdiği gözlendi. Glomeruluslar, akut dönem asitesli (10/20) grubta, kontrol (8/20) grubuna göre daha çok boyanırken kronik dönem asitesli grubun (4/5) diğer iki gruba göre oransal olarak daha fazla boyanma görüldü. Tubul epitellerinde kronik dönem asitesli gruba ait tüm örnekler pozitif boyanırken, diğer taraftan akut dönem asites (15/20) grubunun kontrol grubuna (9/20) göre daha fazla boyandığı dikkat çekti. İnterlobuler ven endotellerinde kronik dönem asites (2/5) grubunda diğer iki gruba göre daha fazla boyanma gözlenirken, akut dönem asites (2/20) ve kontrol (1/20) grubunda az sayıda boyanma dikkati çekti. Damar adventisyasında kronik dönem asitesli gruptan bir ve akut dönem asitesli

gruptan bir hayvan olmak üzere sınırlı sayıda hayvanda boyanma görüldü (Şekil-9, Tablo-3).

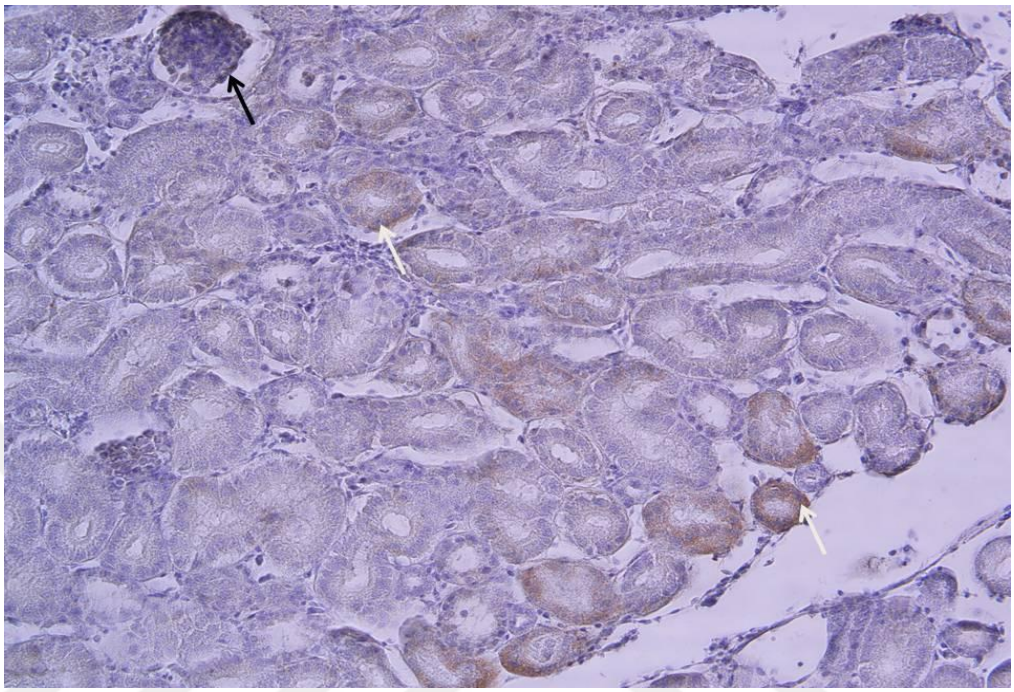

Şekil-9: Böbrekde tubul epitellerinde, glomeruslarda hafif intrastoplazmik VEGF pozitif reaksiyon (akut dönem asites grubu, 12. Gün), DAB, HSCORE= 50, (beyaz oklar; tubul epiteli, siyah ok; glomerulus), x20

Kalp dokusuna ait kesitlerde tüm gruplarda miyokarda (kalp kasında) yoğun boyanma reaksiyonlarına rastlanmakla beraber, kronik dönem asitesli (20/20) gruba ait tüm hayvanlarda, akut dönem asites (18/20) grubu ve kontrol grubu (16/20) hayvanların tamamına yakınında pozitif reaksiyon gözlendi. Epikardiyumda kontrol ve akut dönem asites grubunda İHK'sal boyanma gerçekleşmezken, kronik dönem asitesli grupta iki hayvana ait dokuda boyanma görüldü. Kronik dönem asites grubundaki arteriyollerde (3/5) boyanma gözlenirken, akut dönem asitesli grupta sadece bir hayvan ait dokuda pozitif reaksiyon dikkati çekti. Kontrol grubunda ise hiçbir hayvana ait doku arteriyollerinde pozitif reaksiyon gözlenmedi. Endokardiyumda, kronik dönem asites grubundan ve kontrol grubundan birer hayvanda boyanma görülürken, akut dönem asitesli grupta boyanma görülmedi (Şekil-10, Tablo-4).

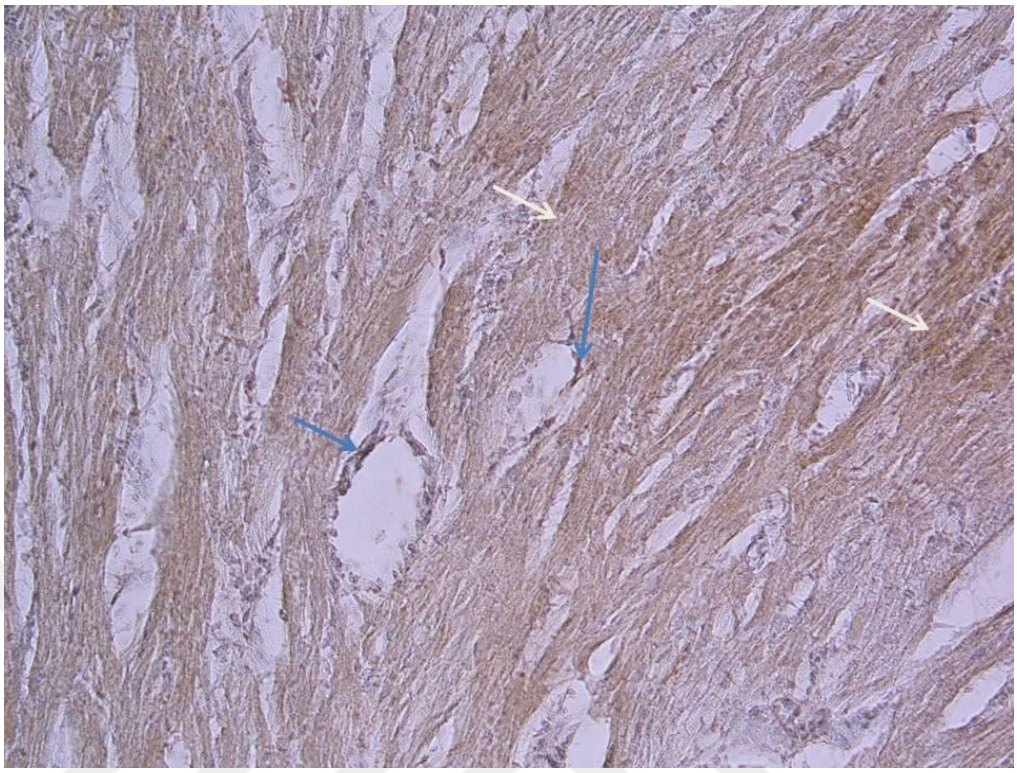

Şekil-10: Kalpte miyositlerde ve damar endotel hücrelerinde granüler intrastoplazmik VEGF pozitif reaksiyon (Kronik dönem asites grubu, 21. Gün), DAB, HSCORE= 140, (beyaz oklar; kalp kası, mavi ok; arteriyol), x20

Beyin kesitlerine ait preparatlarda, nöronlarda bütün gruplarda boyanma gözlenirken, kronik dönem asitesli (5/5) grubun tamamı boyandı. Bununla birlikte, akut dönem asitesli grup (16/20) kontrol (13/20) grubu ile kıyaslandığında daha fazla boyandığı gözlendi. Meninkslerde kronik dönem asitesli (3/5) grup ve akut dönem asitesli (3/20) grupta boyanma gözlenirken, kontrol grubunda sadece bir hayvanda pozitif reaksiyon dikkat çekti. Damar endotellerinde, damar adventisyasında ve ependim hücrelerinde kronik dönem asitesli grubta bir örnekte boyanma gözlenirken diğer gruplarda pozitif reaksiyon gözlenmedi (Şekil-11, Tablo-5).

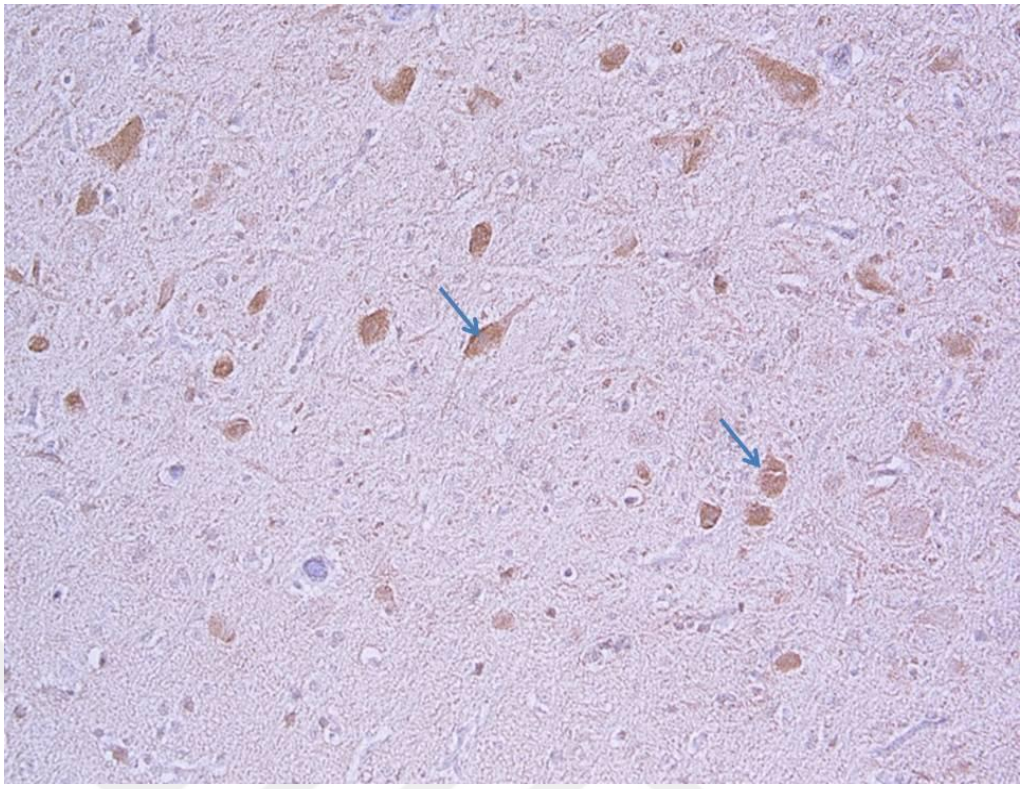

Şekil-11: Beyinde nöronlarda granüler intrastoplazmik VEGF pozitif reaksiyon (akut asites grubu, 12. gün), DAB, HSCORE=75, (mavi oklar; nöron), x20

Tablo-1 Akciğer kesitlerinin immunohistokimyasal boyanma alanları oranları

Akciğer	**VEGF**		
	Kontrol	**Akut Dönem Asites Grubu**	**Kronik Dönem Asites Grubu**
Bronşiyol epiteli	14/20*	16/20	5/5
Hava kapillarları	14/20	16/20	5/5
Damar endoteli	8/20	6/20	2/5
Damar adventisyası	5/20	5/20	1/5
Damar etrafı bağdoku	1/20	1/20	1/5
Mezotel hücresi	1/20	0/20	2/5

*Pozitif boyanan kesit sayısı/ Toplam kesit sayısı

Tablo-2 Karaciğer kesitlerinin immunohistokimyasal boyanma alanları oranları

Karaciğer	**VEGF**		
	Kontrol	**Akut Dönem Asites Grubu**	**Kronik Dönem Asites Grubu**
Hepatositler	16/20*	19/20	5/5
Kapsüla	3/20	1/20	1/5
Damar endoteli	3/20	2/20	2/5
Damar adventisyası	1/20	0/20	0/5
Safra epiteli	2/20	0/20	0/5
Portal bölgedeki bağ doku hücreleri	3/20	2/20	0/5

*Pozitif boyanan kesit sayısı/ Toplam kesit sayısı

Tablo-3 Böbrek kesitlerinin immunohistokimyasal boyanma alanları oranları

Böbrek	**VEGF**		
	Kontrol	**Akut Dönem Asites Grubu**	**Kronik Dönem Asites Grubu**
Kapsüla	1/20*	0/20	0/5
Glomeruluslar	8/20	10/20	4/5
Tubul epitelleri	9/20	15/20	5/5
Damar endotel	1/20	2/20	2/5
Damar adventisyası	0/20	1/20	1/5

*Pozitif boyanan kesit sayısı/ Toplam kesit sayısı

Tablo-4 Kalp kesitlerinin immunohistokimyasal boyanma alanları oranları

Kalp	**VEGF**		
	Kontrol	**Akut Dönem Asites Grubu**	**Kronik Dönem Asites Grubu**
Miyokard	16/20*	18/20	5/5
Epikardiyum	0/20	0/20	2/5
Arteriyol	0/20	1/20	3/5
Endokardiyum	1/20	0/20	1/5

*Pozitif boyanan kesit sayısı/ Toplam kesit sayısı

Tablo-5 Beyin kesitlerinin immunohistokimyasal boyanma alanları oranları

Beyin	**VEGF**		
	Kontrol	**Akut Dönem Asites Grubu**	**Kronik Dönem Asites Grubu**
Meninks	1/20*	3/20	3/20
Nöron	13/20	16/20	5/5
Damar endoteli	0/20	0/20	1/5
Damar adventisyası	0/20	0/20	1/5
Ependim hücreleri	0/20	0/20	1/5

*Pozitif boyanan kesit sayısı/ Toplam kesit sayısı

4.4. İmmunohistokimyasal Skorlama Sonuçları (Yarı Kantitatif)

Boyanmaların, grublara ait genel ve organa ait olarak kontrol, akut dönem asites gubu ve kronik dönem asites gurubu H-SCORE sonuçlarının ortalamaları Tablo-6'da gösterilmiştir. Tabloya göre, kronik dönem asites grubu VEGF genel ortalaması akut dönem asites grubu ve kontrol gruplarına göre daha yüksek bulundu (Tablo-6 Şekil-27).

Tablo-6 Kronik dönem asites grubu, akut dönem asites grubu ve kontrol grubu hayvanlara ait İHK'sal organ ve genel H-SCORE ortalamaları

Organ	Kontrol	Akut Dönem Asites Grubu	Kronik Dönem Asites Grubu	p-değeri
Akciğer	43,3	70	127	0,357
Kalp	12,8	42	85	0,008
Böbrek	21	32,5	74	0,178
Karaciğer	131,5	137,7	110	0,797
Beyin	33,5	46,7	113	0,126
Genel Ortalama	48,4	65,7	101,8	

Organların VEGF skor ortalamaları karşılaştırıldığında, kronik asites grubu hayvanlarda akciğer, kalp, böbrek ve beyinde akut asites grubu hayvanlara göre VEGF değerlerinin daha yüksek olduğu görüldü. Bununla birlikte karaciğerde ise VEGF skor ortalamasının kronik dönem asitesli grupta akut dönem asites grubu ve kontrol grubuna göre daha düşük olduğu dikkati çekti. (Tablo-6).

Boyanma skor ortalamaları yönünden akut dönem asitesli grup ve kontrol grubu kıyaslandığında; akciğerde 1,61 kat, kalpte 3,28 kat, böbrekte 1,54 kat, karaciğerde 1,04 kat ve beyinde1,39 kat fazla boyanma elde edildi.

Asites grupları kendi aralarında kıyaslandığında, kronik dönem asites grubunun akut dönem asites grubuna göre; akciğerde 1,81 kat böbrekte 2,27 kat, kalpte 2,02 kat ve beyinde 2,41 kat daha fazla boyanma skoru elde edilirken, aksine karaciğerde akut dönem asites grubunda kronik dönem asites grubuna göre 1,25 kat daha fazla boyanma skoru elde edildi.

En yüksek skor ortalamasına sahip organların kıyaslanmasında, akut dönem asites grubuna ait karaciğerlerin en yüksek skor ortalamasına sahip olduğu (137,7) ve bunu sırasıyla kronik dönem asites grubuna ait akciğer, beyin, karaciğer, kalp ve böbreklerin takip ettiği dikkati çekti (Tablo-6, Şekil-39). Skor ortalamalarının en düşük ortalaması kontrol grubuna ait kalp kesitlerinde görülürken, yine aynı grupta sırası ile böbrek ve beyin en az skor ortalamasına ait organlar olarak bulundu (Tablo-6, Şekil-39).

Kronik dönem asites grubundaki akciğerlerde en yüksek değer ortalaması bulunurken bunu sırasıyla akut dönem asites grubu ve kontrol grubu izledi (Şekil-28). Kalp kesitlerinde kronik dönem asites grubunda en yüksek ortalama değerlere rastlanırken bunu sırasıyla akut dönem asites grubu ve kontrol grubu ortalama değerleri takip etti (Şekil-29). Böbrek ve beyin skor değerlerinin ortalamasında da yine akciğer ve kalp skor değerlerinin ortalamasında olduğu gibi sırası ile yüksekten düşüğe doğru sırasıyla kronik dönem asites grubu, akut dönem asites grubu ve kontrol grubu ortalamalarında gözlendi (Şekil-30). Karaciğerde diğer tüm organ ve grupların aksine çok belirgin bir fark olmasa da akut dönemde en yüksek skor ortalamaları olduğu bunu kronik dönem ve kontrol grupları izlediği dikkat çekti (Şekil-31).

Akciğer, böbrek, karaciğer ve beyin skor değerleri gruplar arasında anlamlı farklılık göstermedi. Kalp ile ilgili skor değerlerinin ise üç grup arasında farklılık gösterdiği dikkati çekti (p=0,008). Akut dönem asites grubu ve kontrol grupları arasındaki farklılık istatistiksel olarak anlamlıydı (p=0,003). Akut dönem asites grubu ve Kronik dönem asites grupları (p=0,717) ile Kronik dönem asites grubu ve Kontrol grubu (p=0.051) arasındaki farklılık istatistiksel olarak anlamlı değildi.

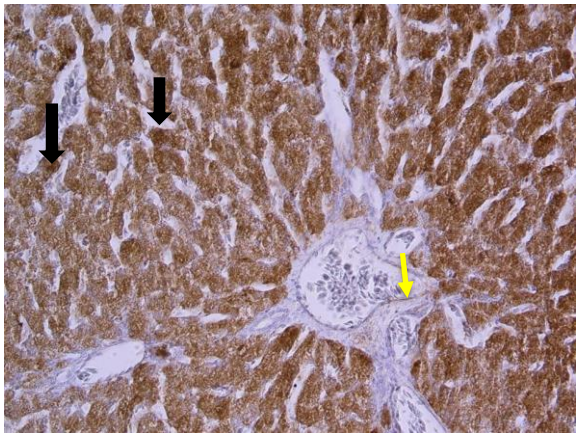

Şekil-12 (Kontrol)

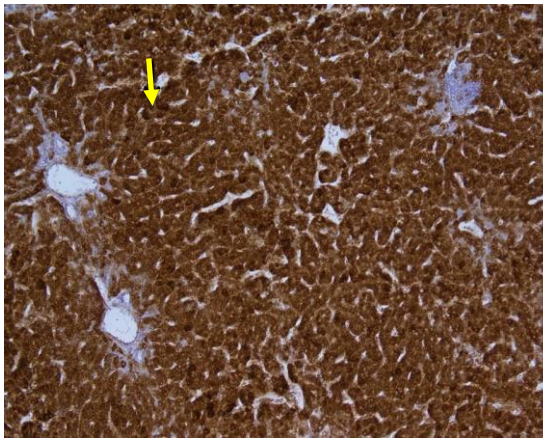

Şekil-13 (Akut)

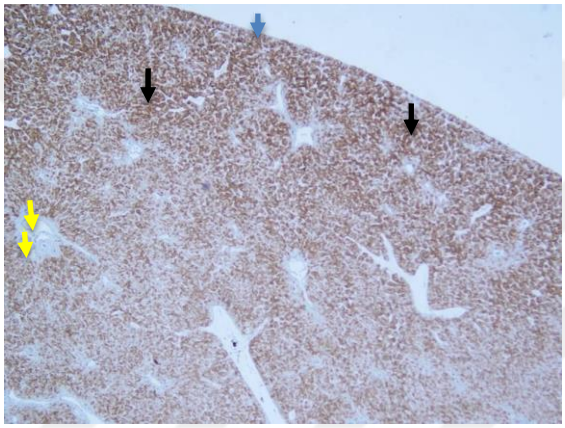

Şekil-14 (Kronik)

Şekil 12: Karaciğerde VEGF pozitif reaksiyon (Kontrol grubu, 12. gün), DAB, HSCORE=120 (siyah ok; hepatositler, sarı ok; damar endoteli) x20

Şekil-13: Karaciğerde VEGF pozitif reaksiyon (akut dönem asites grubu, 12. Gün), DAB, HSCORE= 315 (sarı ok; hepatositler) x10

Şekil 14: Karaciğerde VEGF pozitif reaksiyon (Kronik dönem asites grubu, 21. Gün), DAB, HSCORE=60 (siyah ok; hepatositler, sarı ok; damar endoteli ve safra kanalı, mavi ok; kapsüla) x10

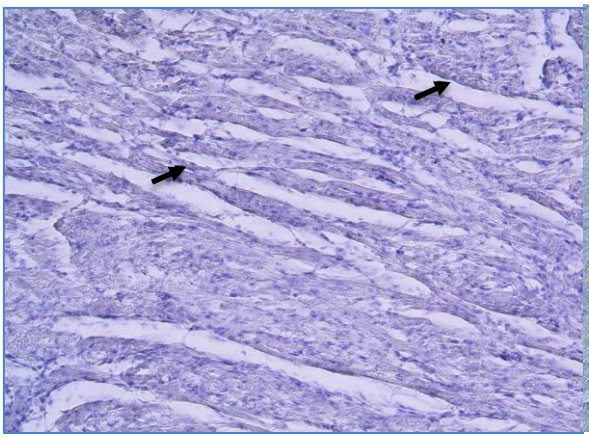

Şekil-15 (Kontrol)

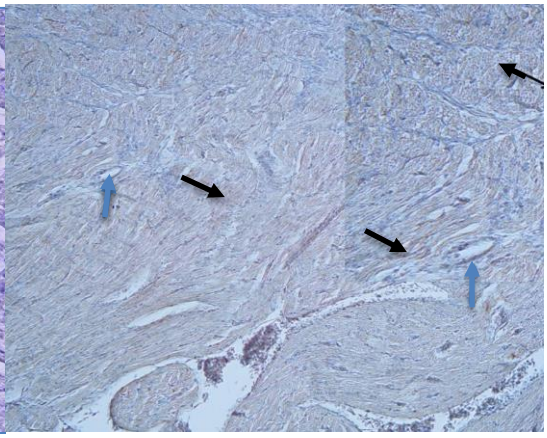

Şekil-16 (Akut)

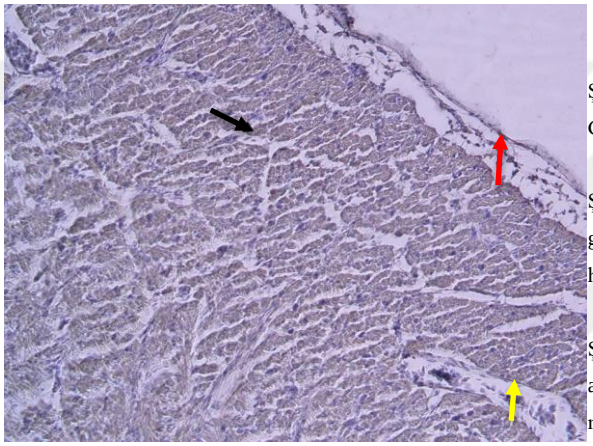

Şekil-17 Kronik

Şekil-15: Kalpte VEGF pozitif reaksiyon (kontrol grubu, 12. Gün), DAB, HSCORE=10 (siyah ok; miyokard hücreleri)

Şekil-16: Kalpte VEGF pozitif reaksiyon (akut dönem asites grubu, 12. Gün), DAB, HSCORE50 (siyah ok; miyokard hücreleri, mavi ok; damar endoteli)

Şekil-17: Kalpte VEGF pozitif reaksiyon (kronik dönem asites grubu, 21. Gün), DAB, HSCORE= 80 (siyah ok; miyokard hücreleri, sarı ok; arteriyol, kırmızı ok; epikardiyum)

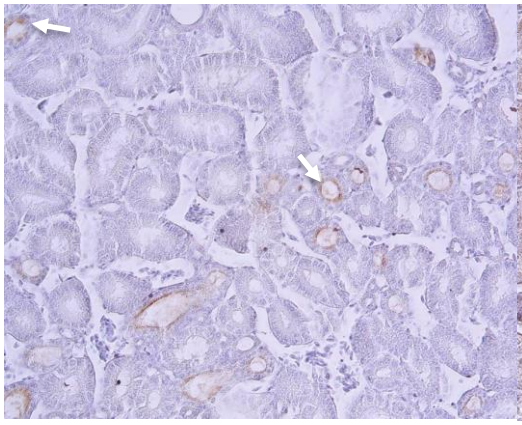

Şekil-18 (Kontrol)

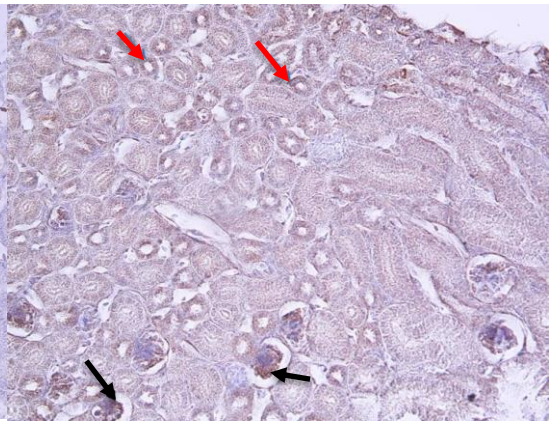

Şekil-19 (Akut)

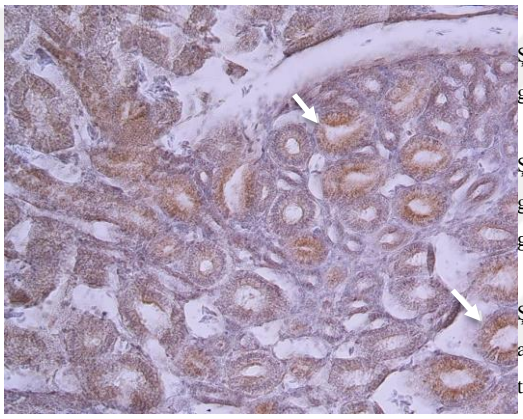

Şekil-20 (Kronik)

Şekil 18: Böbrekte VEGF pozitif reaksiyon (kontrol grubu, 12. gün), DAB, HSCORE= 5 (beyaz ok; tubul epitelleri) x20

Şekil 19: Böbrekte VEGF pozitif reaksiyon (akut dönem asites grubu, 12. Gün), DAB, HSCORE= 50(siyah oklar; glomeruslar, kırmızı oklar; tubul epitelleri) x10

Şekil 20: Böbrekte VEGF pozitif reaksiyon (kronik dönem asites grubu, 21. Gün), DAB, HSCORE= 110 (beyaz oklar; tubul epitelleri) x20

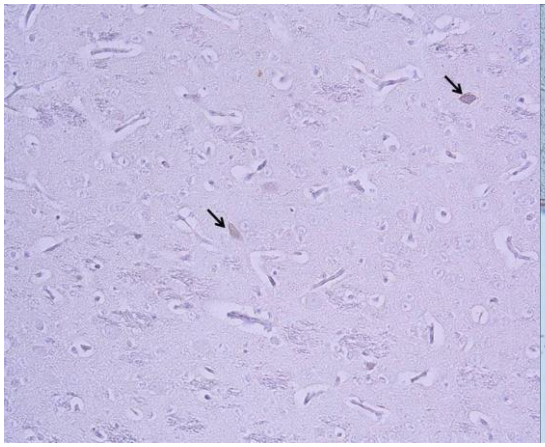

Şekil-21 (Kontrol)

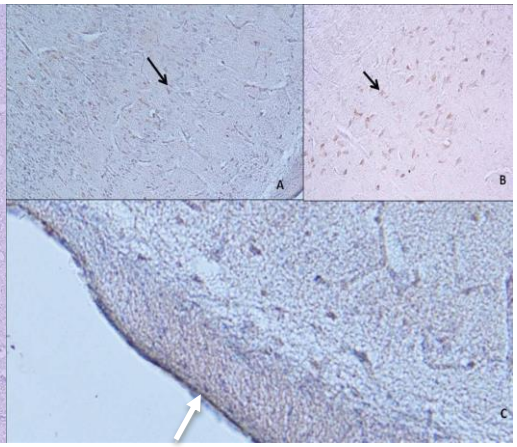

Şekil-22 (Akut)

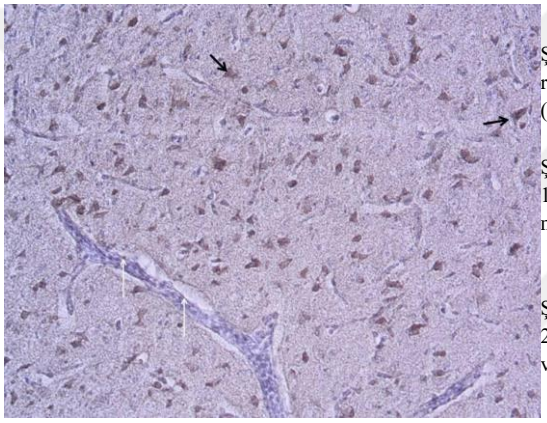

Şekil-23 (Kronik)

Şekil-21: Beyinde nöronlarda (siyah ok) VEGF pozitif reaksiyonu (kontrol grubu, 12. gün), DAB, HSCORE= 20 (siyah oklar; nöron) x20

Şekil-22: Beyin VEGF pozitif reaksiyon (akut asites grubu, 12. Gün), DAB, HSCORE= 60 (siyah oklar; nöron, beyaz ok; meninks), A ve C x10, B x20

Şekil 23: Beyin VEGF pozitif reaksiyon (kronik asites grubu, 21. Gün), DAB, HSCORE= 90 (beyaz oklar; damar endoteli ve adventisyası, siyah oklar; nöron) x20

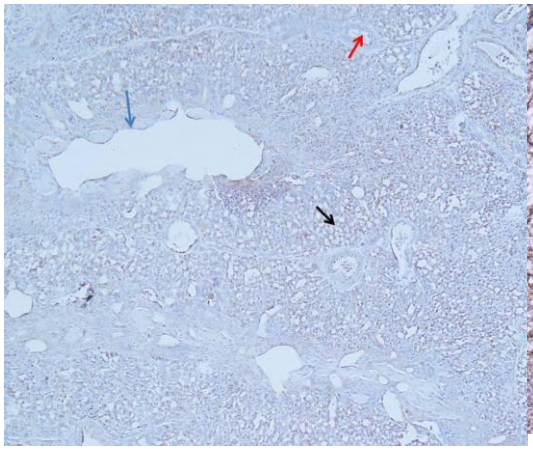

Şekil-24 (Kontrol)

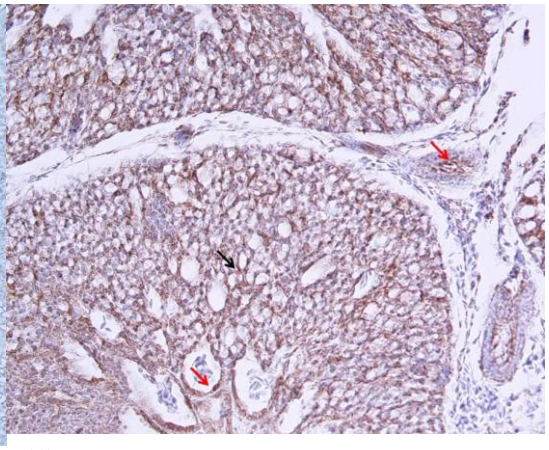

Şekil-25 (Akut)

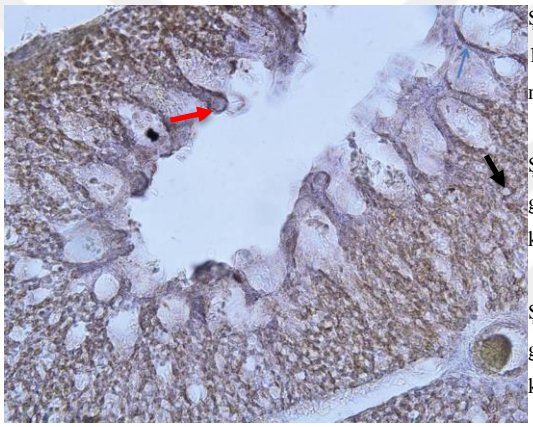

Şekil-26 (Kronik)

Şekil-24: Akciğer VEGF pozitif reaksiyon (Kontrol grubu, 12. gün), DAB, HSCORE= 10 (siyah ok; hava kapilları, mavi ok; bronş epiteli, kırmızı ok; damar endoteli) x10

Şekil-25: Akciğer VEGF pozitif reaksiyon (akut asites grubu, 12. Gün), DAB, HSCORE=70 (siyah ok; hava kapilları, kırmızı oklar; damar endoteli ve adventisyası) x20

Şekil-26: Akciğer VEGF pozitif reaksiyon (kronik asites grubu, 21. Gün), DAB, HSCORE= 150 (siyah ok; hava kapilları, kırmızı ok; bronş epiteli) x20

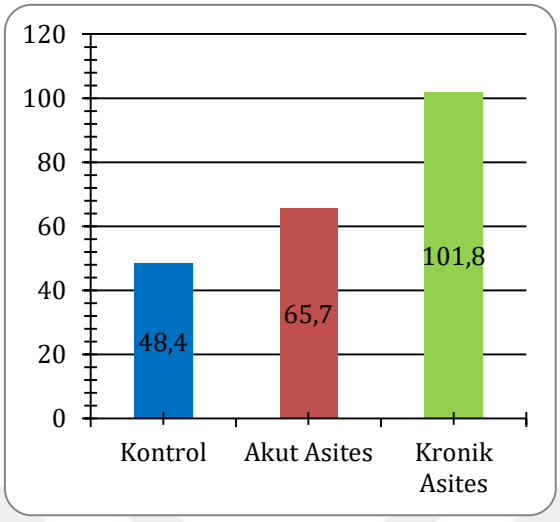

Şekil-27 Gruplara göre tüm organların skor ortalama değerini gösteren VEGF genel skor değer ortalaması

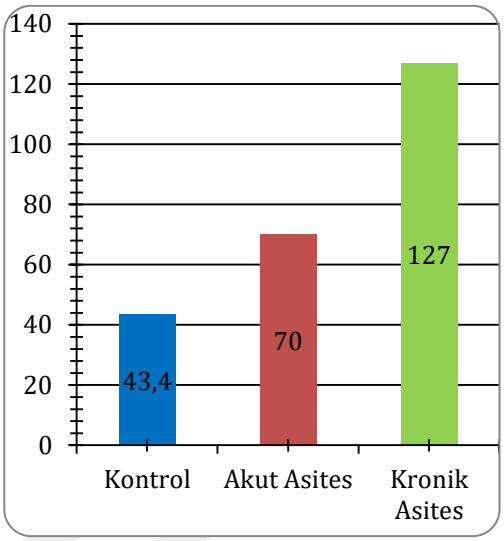

Şekil-28 Gruplara göre, akciğerdeki VEGF skor değerlerinin ortalaması

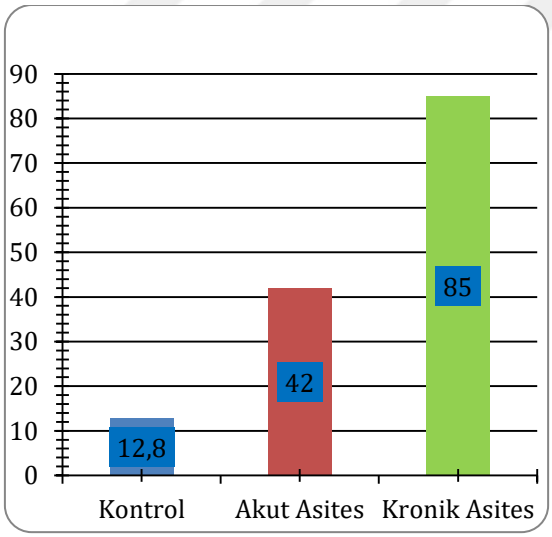

Şekil-29 Gruplara göre kalpteki VEGF skor değerlerinin ortalaması

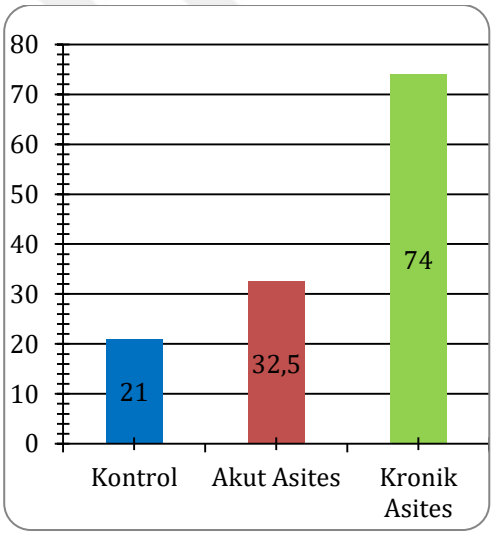

Şekil-30 Gruplara göre böbrekteki VEGF skor değerlerinin ortalaması

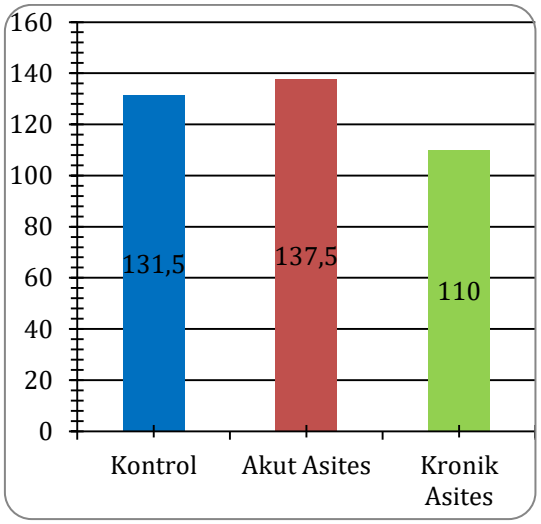

Şekil-31 Gruplara göre karaciğerdeki VEGF skor değerlerinin ortalama

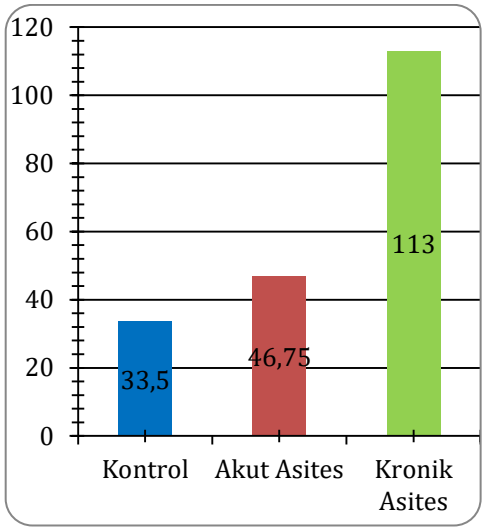

Şekil-32 Gruplara göre beyindeki VEGF skor değerlerinin ortalaması

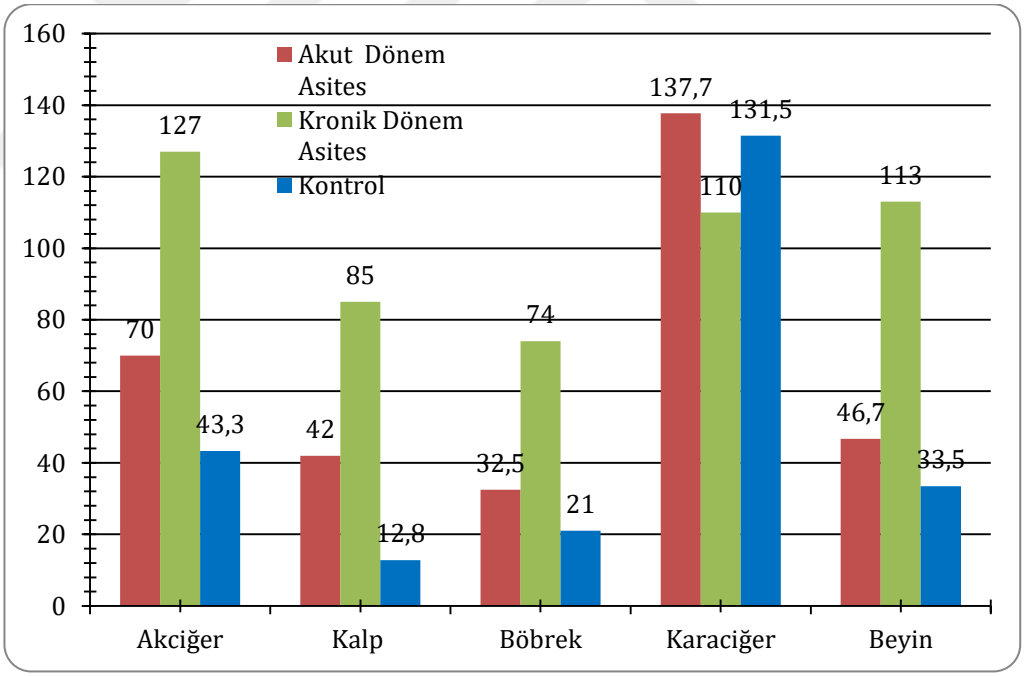

Şekil-39 Kronik ve akut dönem asites ile kontrol grubu skor ortalamaları

4.5. ELISA Bulguları

Kontrol Grubu, Akut Dönem Asites Grubu ve Kronik Dönem Asites Gruplarına ait akciğer doku lizatlarına ve kronik dönem asites grubu, akut dönem asites grublarına ait asites sıvısından örneklere ait ELISA ölçümleri sonucunda elde edilen standart eğriler ve formüller, sırasıyla Şekil-40 ve Şekil-41'de, formülden elde edilen değer ortalamaları da pg/ml cinsinden Tablo-7 ve Tablo-8'de verilmiştir.

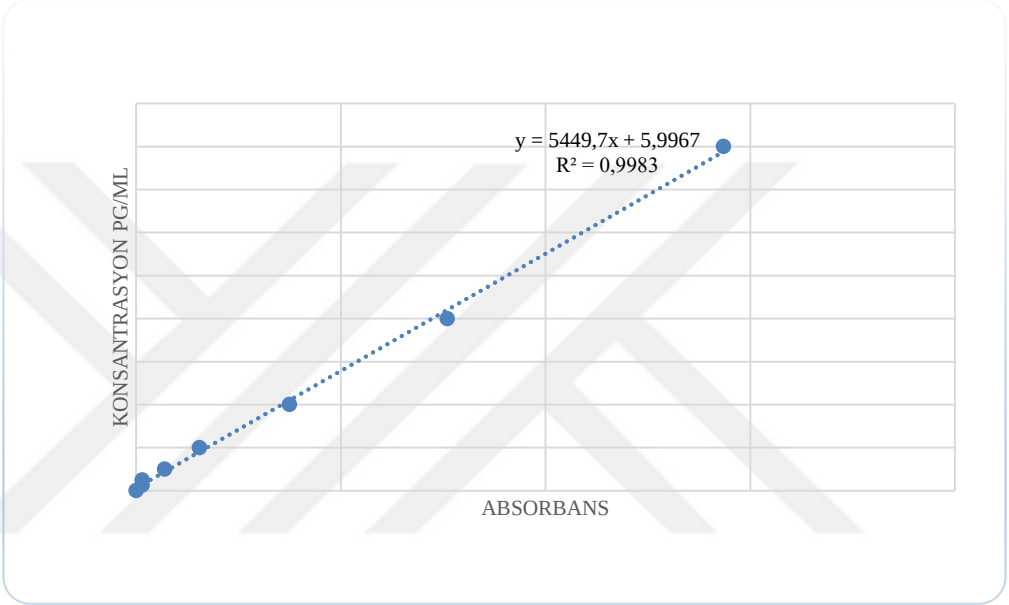

Şekil-40: Kontrol grubu, akut dönem asites grubu ve kronik dönem asites grubu akciğer dokusuna ait VEGF standart eğri ve formülü

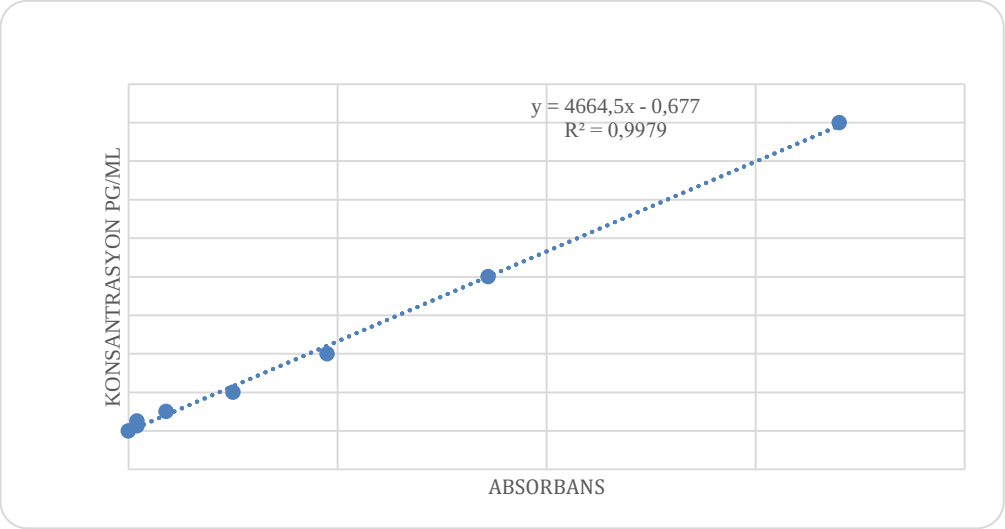

Şekil-41 Akut ve kronik dönem grupları asites sıvısına ait VEGF standart eğri ve formülü

Akut ve Kronik dönem grubuna ait asites sıvılarının değerleri (pg/ml) tablo 7'de gösterilmektedir. Buna göre, asites grubundaki hayvanlar kendi içerisinde değerlendirildiğinde, VEGF miktarının akut dönemde (69,5 pg/ml) kronik dönemdekinden (16,8 pg/ml) 4,1 kat fazla olduğu gözlendi (Tablo-7). Akut asites grubu ve kronik asites grupları karşılaştırıldığında ve bu iki grup arasındaki farklılığın istatistiksel olarak anlamlı olduğu belirlenmiştir (p=0,029).

Tablo-7: Asites sıvısına ait Akut ve Kronik dönem grubunun 450 nm de ELISA değerler ortalamaları (pg/ml)

Asites Sıvısı	Kontrol	Akut Dönem Asites	Kronik Dönem Asites
VEGF (pg/ml)	-	69,5145	16,8961

Akciğer doku lizatlarından elde edilen ELISA sonuçlarında akut dönem asites ve kontrol grubu değerleri birbirlerine [sırasıyla (114,9 pg/ml) ve (114,8 pg/ml)] yakın bulunurken (Tablo-8) kronik dönem asites (118,2 pg/ml) grubuna ait değerin diğer iki gruba göre arttığı dikkati çekmiştir (Tablo-8). Bununla birlikte akciğer sonuçları gruplar arasında istatistiksel bir farklılık gözlenmedi (p=0,788).

Tablo-8: Akciğer doku lizatlarına ait kontrol, akut dönem asites ve kronik dönem asites grubunun 450 nm de ELISA değerler ortalamaları (pg/ml)

Akciğer	Kontrol	Akut dönem	Kronik dönem
VEGF (pg/ml)	114,8	114,9	118,2

Akut ve kronik dönem tüm hayvanlara ait akciğer doku lizatı değer ortalamalarının kontrol grubu hayvanlardan daha yüksek olduğu Tablo-9'de gösterilmiştir.

Tablo-9: Akciğer doku lizatlarına ait kontrol grubu ile akut ve kronik dönem asites grubu 450 nm de ELISA değerler ortalamaları (pg/ml).

Akciğer	Kontrol	Akut ve Kronik dönem
VEGF (pg/ml)	114,8	115,6

5. TARTIŞMA ve SONUÇ

Et-tipi tavuklarda, pulmoner hipertansiyon asites sendromunun nedenleri üzerine çalışmalar devam etmektedir. Bununla birlikte, genel olarak hastalığın vaskuler permeabiletinin artması, plazma onkotik basıncının azalması, lenf drenajın tıkanması, splanknik (iç organlara ait) venöz damarlardaki hidrostatik basıncın artması ile ilişkili olduğu bilinmektedir (Julian., 1993). Asites bir hastalık değil, hayvanda oluşan metabolik bozuklukların bir sonucudur (Kalmar et al., 2013). Kanatlılarda asites sendromunun oluşumunda bazal membranı tahrip eden matriks metalloproteinaz gibi bazı enzimlerin aktifleşerek salgılandığı ve bu enzimlerin hastalık sırasında maruz kalınan hipoksi ile bağlantısı *in vitro* ve *in vivo* olarak gösterilmiştir (Akkoç et al., 2011; Özyiğit et al., 2005). Ayrıca *in vitro* olarak akciğerlerden elde edilen fibroblast kültürlerinde hipoksi ve VEGF arasında ilişki gösterilmesine rağmen (Özyiğit et al., 2015), VEGF'ün et-tipi tavuklardaki asites sendromu sırasında damar permeabilitesinin artması ve VEGF arasındaki bağlantıyı inceleyen ve organlardaki sentezlenmesi hakkında *in vivo* herhangi bir çalışma yapılmamıştır. Yapılan bu çalışmada asites sendromunun akut ve kronik dönemi evresi sırasında VEGF'ün, immünohistokimyasal (yarı kantitatif) ve ELİSA (kantitatif) ile gösterilmesi ve VEGF'ün olası ödem oluşumundaki muhtemel rolleri incelenmiştir.

Asites sendromunda ölümler, et-tipi tavuklarda yumurta çıkışından sonra ikinci günden itibaren başlayıp altıncı haftaya kadar devam edebilmektedir (Tekeli ve diğerleri, 2016). Asites sendromu deneysel olarak, en yaygın, aşırı miktarda tuz uygulaması (Julian, 1993; Özyiğit et al., 2005; Zhang et al., 2013), pulmoner arterin oklüzyonu (Wideman, & French, 2000), intravenöz selüloz mikropartikül enjeksiyonu (Hamal, Wideman, Anthony, & Erf, 2008), kafeinin içme sularına uygulanması (Kamely, Karimi Torshizi, Rahimi, & Wideman 2016) ve hipobarik odalarda yüksek rakım koşulları sağlanarak hipobarik hipoksi ile oluşturulabilir (Pavlidis et al., 2007; Ruiz-Feria, & Wideman, 2001; Zhang, Deng, & Zhou, 2011). Hipobarik oda ile yüksek irtifa simülasyonu, broylerlerde asites oluşturan cerrahi olmayan bir modeldir ve oksijen yoğunluğunu azaltarak asitesi indükler (Balog et al., 2000; Owen, Wideman,

Hattel, & Cowen, 1990; Witzel, Huff, Kubena, Harvey, & Elissalde, 1990). Sistem belirli bir vakum altında çalışarak (hipobarik oda), kısmi oksijen basıncında bir azalma oluşturulur, böylece kanatlılarda büyüme hızının yavaşlaması ve asitesin artması gibi doğal olarak yüksek rakımlarda gözlemlenen koşullar simüle edilir. Simülasyonun gerçekliği bu modelin kullanışlılığını artırmıştır (Balog et al.; 2000; Owen et al.; 1990). Pulmoner hipertansiyonun asitesin oluşmasında önemli olduğu bildirilmektedir (Julian, 1993). Etlik piliçlerin yetersiz pulmoner vasküler kapasite nedeniyle akciğerlerinde potansiyel pulmoner tansiyonun sınırlarına ulaşmış olmaları, hızlı büyüme oranları, yapılan seleksiyon ile organların boyutundaki göreceli artış ve kas kütlesine yeterli oksijen desteğinin sağlanamamasının asites hastalığın'da önemli bir faktör olduğu gösterilmiştir (Wideman, & Tackett, 2000; Wideman et al., 2007). Soğuk hava ve yüksek enerjili diyetler (yüksek oksijen tüketimi) gibi ekstrem koşulların yanı sıra hızlı büyüme, metabolik oksijen ihtiyacının karşılanması için kalbin daha fazla çalışmasına neden olur (Wideman, & French 1999). Bu durum hayvanlarda pulmoner kapiller yatağındaki basınç artışı sonucu pulmoner hipertansiyon ile sonuçlanır (Julian, 1993; Wideman et al., 2007) ve sağ ventriküler hipertrofi, dilatasyon, kalp yetmezliği ve asitese yol açar. (Baghbanzadeh, & Decuypere, 2008; Julian, 1993; Mirsalimi et al., 1993; Wideman, & Kırby, 1995).

(Bärtsch, Mairbäurl, Maggiorini, & Swenson, 2005) de dağcılar üzerinde yaptıkları bir çalışmada, 3000 metre yükseklikte rakıma bağlı olarak 2-5 gün içerisinde oksijen yetersizliğinden dolayı pulmoner ödem geliştiğini bildirmişlerdir. Yapılan bu tez çalışmasında, 2900 metre yüksek rakım simülasyonu ile Cobb 500 hattı et-tipi civcivlerde asites gelişimini takiben sakrifikasyon 12. Günde gerçekleştirildi. İçme suyuna %0,6 NaCl eklenerek yapılan deneysel bir çalışmada ise; (Özyiğit et al.,2005) de Avian Farm 43 hattı broylerlerde ilk ölümler dokuzuncu günde görülmüştür. (Kamely et al., 2016) da Ross 308 hattı broylerlerde kafein ile indükledikleri asites sendromuna bağlı ilk ölümlerin ikinci haftada olduğunu belirtmişlerdir. Cobb-Arbor Acre erkek civciv hatları hipobarik oda düzeneğinde oluşturulan 3000 metre-simulasyonlu denemelerde ölümlerin 4. haftada; 3500 metre yükseklikteki ölümlerin 2. haftada; 5000 metre yükseklikte ölümlerin ise ilk hafta içerisinde olduğuna dikkati çekmişlerdir (Owen, & Wideman, 1990). Ayrıca deneyin ilerleyen dönemlerinde pulmoner hipertansiyon ve asites gelişmeyen hayvanlardaki bu durumun nedeni

bireysel genetik farklılıklar olarak değerlendirilmiştir. Her ne kadar (Owen, & Wideman, 1990)'nın çalışmasında kullanılan hayvanlar benzer hatlar olsada, asitesin oluşumu için geçen bu süreler arasındaki farkların zaman içerisinde meydana gelen seleksiyon ile oluşan genetik değişikliklerden dolayı olabileceği düşünülmüştür. (Tarrant et al., 2018) de yaptıkları genetik çalışmalarda, "relaks", "asitese dirençli" ve "asitese hassas" olan hatlar geliştirilmiş ve bu hatlar değerlendirildiğinde asites ile ilişkili bazı gen lokuslarının frekansının yüksek olduğu, bazılarında ise bahsedilen gen lokusların daha az sıklıktaki frekansta olmasından dolayı, hayvanların pulmoner hipertansiyon ve asitese yatkın (duyarlı) ya da dirençli olduğu bildirilmiştir.

Et tipi tavukların yapılan çalışmalarda yumurtacı ırklara göre pulmoner hipertansiyon-asites sendromuna daha yatkın olduğu bildirilmiştir (Hassanzadeh, Gilanpour, Charkhkar, Buyse, & Decuypere, 2005). Bunun nedeninin yumurtacı ırkların et tipi tavuklara göre yüksek rakımda hemoglobin saturasyonunun daha yoğun olması (Mirsalimi et al., 1993) ve broylerlerin daha fazla metabolik oksijene ihtiyaç duymalarından kaynaklanmaktadır (Julian, & Mirsalimi, 1992; Reeves et al., 1991). Bunun sonucu olarak broylerlerde artan metabolik oksijen ihtiyacının karşılanması için kanın akciğerden çok hızlı geçişinden dolayı olduğu bildirilmektedir (Julian, 2000). Ayrıca, et tipi hayvanların yumurtacılara göre daha kalın bir hava kapillar membranının bulunduğu, bundan dolayı oksijeni hemoglobine taşıma kabiliyetinin yumurtacılara göre daha düşük olduğu bildirilmiştir (Julian, 2000; Julian, & Mirsalimi., 1992; Reeves et al., 1991). Erkek ve dişi olduğuna bakılmaksızın termal stres, asites sendromunun oluşumunda etkili bir özelliktir. Diğer taraftan sıcaklık stresi ile indüklenen broylerlerde asites sendromunda erkeklerin dişilere kıyasla daha hassas olduğu bildirilmiştir (Pakdel et al., 2005; Jabbari Ori, et al., 2019). Bu çalışmada ortam sıcaklığı için optimum şartlar (0.günde 33 °C, 7. günde 32 °C, 14. günde 30 °C, 20. günde 28°C) sağlanmış ve et tipi civcivlerde pulmoner hipertansiyonda oluşan patolojik bozuklukların bireysel farklılıklardan (cinsiyet, ırk yatkınlığı, genetik varyasyonlar) kaynaklandığına dikkat çekilmiştir.

Asites sendromu oluşan kanatlılarda yapılan nekropside, hayvanların deri altında ve kaslarda ödem, vücut derisinde siyanotik görünüm, karın boşluğunda berrak, sarı renkte sıvı, akciğerlerde ödem, karaciğerde şişkinlik ve kapsülada kalınlaşma ve

üzerinde fibrin birikimi, perikard içerisinde sıvı birikimi (hidroperikardiyum), böbreklerde büyüme ve yumuşaklık gözlenir (Julian, 1993; Maxwell et al., 1986; Wilson, Julian, & Barker, 1988;). Yapılan bu çalışmada yüksek rakım modeli olarak kullanılan hipobarik odada, ilk hafta deniz seviyesinden 2.500 m yükseklik ve ikinci hafta ise 2.900 m yükseklik oluşturularak hayvanlarda asites meydana getirilmiştir. Akut dönemde (12.gün) asites oluşan hayvanlarda, önceki çalışmalara benzer şekilde karın boşluğunda 12-44 ml arasında değişen miktarda, açıktan koyu sarı renge değişen fibrinli bir transudat gözlenmiştir. Kronik dönemdeki (21. gün) asitesli hayvanlarda ise; karın içerisindeki asites sıvısının 21-60 ml arasında değiştiği ve bunun akut döneme göre artmış olduğu dikkati çekti. Bu durum asites sıvı birikiminin ilerleyici olduğunu ve zamana bağlı olarak arttığını düşündürmüştür. Bununla birlikte kronik dönem asites grubu ve akut dönem asites grubu hayvanlarda gözlenen karaciğer kapsülasında kalınlaşma, kapsüla üzerinde fibrin birikimi ve hidroperikardiyum oluştuğu gözlendi. Gözlenen bu damarsal değişikliklerin bu gruplardaki kontrol grubuna kıyasla VEGF'den kaynaklanabileceği düşünülmüştür. Bu çalışmada literatürler ile uyumlu olarak asitesli hayvanların tamamında klinik olarak belirgin dispne, deri altında ödem ve sağ ventrikülün dilatasyonu ile akciğerlerde ödem ve konjesyon tespit edildi.

VEGF, fizyolojik olarak anjiyogenezis ve vaskülogenezis ile birlikte patolojik olarak da tümör anjiyogenezi ve ödemin şekillenmesinde rolü olan vasküler sızıntıyı arttıran bir büyüme faktörüdür (Carlson et al., 2007; Keck et al., 1989; Walter et al., 2001,). Akciğerlerde aşırı miktarda ekstravasküler sıvı çıkışı olarak tanımlanan pulmoner ödem, damar dışına çıkan sıvısının yetersiz geri emiliminden kaynaklanan klinik bir yansımadır (Kaner et al.; 2000). Diğer yandan hayvanlarda yapılan çalışmalarda akciğer ödeminde alveollerdeki VEGF miktarının serumdakinden 500 kat daha fazla olduğu gösterilmiştir (Belotti et al., 2003, Kaner, & Cyrstal, 2004). Akut dağ hastalığına yakalanmış bireylerde, VEGF miktarının daha yüksek olduğu dikkati çekmiştir. (Zhang et al., 2018) de yaptığı çalışmada 5050 metre yükseklikte rakıma bağlı pulmoner ödem şekillenen dağcılarda, aynı yükseklikte pulmoner ödem gelişmeyenlere göre plazma VEGF seviyelerinin sırasıyla 1117,7 ve 432,8 pg/ml olduğu gözlenmiştir. (Ding et al., 2012) de akut dağ hastalığına yatkın olan ve dirençli olan bireyler üzerinde plazma VEGF miktarı üzerine yaptıkları araştırmada akut dağ

hastalığına yatkın olan bireylerin dirençli olanlara göre hem deniz seviyesinde (79,27 pg/ml- 41,03 pg/ml) hem de yüksek irtifada (3658 metre) VEGF'in miktarının yüksek olduğunu (55,58 pg/ml- 16,98 pg/ml) bildirmişlerdir. Bu durum ile ilgili olarak yapılan genetik çalışmalarda, plazma VEGF seviyeleri ile önemli ölçüde ilişkili tek mutasyonun rs3025039 (936 C/T polimorfizm) olduğu gözlenmiştir ve bu mutasyonu taşıyan bireylerde 936 CC genotipini taşıyanlara göre önemli ölçüde daha düşük VEGF seviyelerine sahip olduğu gözlenmiştir (Ding et al., 2012). Yapılan bu tez çalışmasında da, ELİSA metodu ile akut asitesli hayvanların karın bölgesindeki ödem sıvılarından alınan örneklerde VEGF miktarı 69,5 pg/ml olarak ölçüldü. Kontrol grubu hayvanlarda asites sıvısı olmadığından dolayı herhangi bir ölçüm yapılamamış, bununla birlikte kronik dönemdeki hayvanlardan alınan asites örneklerinde VEGF miktarı 16,8 pg/ml ölçülmüştür. Asites sıvısı içerisindeki VEGF'in akut dönemdeki miktarı kronik dönemdeki miktarına göre 4,1 kat (Tablo-7) fazla olması, VEGF'in damarlar üzerindeki permeabilite artışına ve bununla birlikte ödeme neden olabileceğini düşündürmektedir. (Hanaoka et al., 2003) de yüksek rakıma (2,350m-3,190m) bağlı pulmoner ödem gelişen hastalardan alınan periferal venöz kan örneklerinde VEGF miktarını ELİSA metodu ile ölçmüş, hastalığın gözlendiği andaki VEGF miktarı 260,7 pg/ml iken, iyileşme sırasındaki (6-10 gün) miktarının 423,7 pg/ml olduğu bildirilmiştir. Aynı çalışmada akciğerlerden elde edilen bronkoalveolar lavajlarda (BAL) ise; hastalığın başlangıcında 42,8 pg/ml olan VEGF miktarının iyileşme döneminde kandaki ile doğru orantılı olarak 79,8 pg/ml'ye yükselerek arttığına dikkat çekmişlerdir. Yapılan bu çalışmada da yukarıdaki literatür (Hanaoka et al., 2003) ile doğru orantılı olarak akciğer doku lizatlarından elde edilen sonuçlarda hastalığın başlangıç aşamasında (akut dönem asites) VEGF miktarı 114,9 pg/ml iken, bu miktar kronik dönemde artarak 118,2 pg/ml'ye (Tablo-8) yükseldiği dikkati çekmiştir. Bu durumun akciğer VEGF miktarının akut dönemde düşük olmasının sebebinin akciğerlerde üretilen VEGF'in dolaşıma verilerek asites sıvısındaki miktarı arttırdığı bu yüzden de kronik dönemdeki akciğer dokusunda VEGF miktarının daha yüksek bulunması ile açıklanabilir. (Özyiğit et al., 2015) de Ross 308 hattı et tipi civcivlerin akciğerlerinden elde ettikleri ve hipoksiye maruz bıraktıkları fibroblastların akut (6 saat) ve kronik (12 saat) dönemdeki mediuma salgıladıkları VEGF'in zamanla azalaması (sırasıyla 1270- 1180 pg/ml) yapılan bu çalışmadaki asites sıvılarının zaman

içerisinde azalması ile (69,5- 16,8 pg/ml) paralellik göstermektedir. Bu durum, akut dönemdeki organların aktif olarak VEGF sentezleyerek çevreye ve kan dolaşımına ve permeabilite artışı ile birlikte asites sıvısı içerisine geçmesiyle açıklanabilir.

VEGF'in somatik hücrelerden karaciğerde hepatosit, safra kanalı ve Kuppfer hücreleri; akciğerde epitel hücreleri tip-I ve tip-II alveoler hücreleri ile düz kas hücreleri; böbreklerde proksimal, distal ve toplayıcı tübüllerde; kalpte, adrenal bezde, deride, tiroit bezinde, bağırsaklarda, idrar kesesinde, pankreasta ve dalakta pozitif olarak boyandığı bildirilmiştir (Uchida, Nagal, Sakurada, & Shirato; 2008). Bununla birlikte VEGF'in boyanma yoğunluğu sadece fizyolojik olarak değil aynı zamanda patolojik olarak da memelilerdeki kolon, rektum, karaciğer, akciğer, tiroit, böbrek, mesena, yumurtalık kanserleri ile bazı kemik, düz kas, kan damarı, germ hücreli ve intrakraniyal tümörlerde artmaktadır (Plewka, Morek, Bogunia, Waloszek, & Plewka, 2016; Hara et al., 2006; Zhou et al., 2011). (He, Munday, Perrott, Wang, & Liu, 2019) da tibet koyunlarında yaptıkları çalışmalarda pnömositlerdeki sitoplazma ve nükleusun yanısıra terminal bronşiyel epitellerin sitoplazmalarında da VEGF ve HIF pozitif reaksiyonuna rastlandı. VEGF, kanatlılarda ovaryum kanseri sırasında tümöral hücrelerin metastazı ve tümöre bağlı asites oluşumu ile de ilişkilidir. Ovaryum tavuk kanser modeline ait asites sıvısından kültür yolu ile elde edilen hücrelerdeki yuvarlak, epitel benzeri hücreler ile dentritik veya fibroblast benzeri hücrelerin IHK'sal boyamalarında intrasitoplazmik VEGF pozitif reaksiyon alanlarına rastlandığı bildirilmektedir (Urick, Giles, & Johnson, 2008). Bu çalışma sırasında da akciğer, karaciğer, böbrek, beyin ve kalp dokuları örneklenerek yapılan İHK'sal boyamalarda akciğerde, bronş epitelleri, hava kapillarları, damar endotelleri, damar adventisyası, damar etrafındaki bağ doku, mezotel hücreleri; karaciğerde, hepatositler, karaciğer kapsülası, safra epitelleri, portal bölgedeki bağ doku hücreleri, böbrekte; kapsüla, glomeruluslar, tubul epitelleri, kalpte; miyokardiyum, epikardiyum, endokardiyum, beyinde; meninksler, nöronlar ve ependim hücrelerin de VEGF pozitif reaksiyonlar görülmüştür. VEGF'ün incelenen organlarda pozitif reaksiyon vermesi fizyolojik olarak organların büyümesi sırasında salgılanmasından kaynaklanabileceği düşünülmektedir. Ayrıca asites gösteren hayvanlarda gerek boyanma yoğunluluğunun artması gerekse boyanma alanının daha fazla olması da asites hastalığı sırasında

patolojik olarak miktarının hipoksiye bir tepki olarak artmış olabileceğini düşündürmektedir.

Akciğerlerde kontrol, akut ve kronik asites gruplarında VEGF antikoru ile pozitif reaksiyonlar damarlaşmanın yoğun olduğu bölgelerde bronş epitel, hava kapillarları ve damar adventisyası ve endotelinde yoğun olarak gözlenmiştir. Akciğerlerdeki İHK'sal değerlere kıyaslandığında, Kontrol grubuna göre (43,3) Akut (70) ve Kronik (127) gruptaki asitesli hayvanların akciğerlerinde boyanma skorlarında artış, Akciğerdeki ELİSA metodu ile yapılan VEGF ölçümleri ile de paralellik göstermektedir. Bu sonuçlar VEGF'in somatik hücrelerde fizyolojik rolünün yanısıra, patolojik yönden özellikle ödem oluşumunda, matriks mettalloproteinazların damar bazal membranı parçalamasının yanı sıra (Özyiğit et al., 2005), VEGF'in damarsal geçirgenliği arttıran ve ödem oluşumunda anahtar bir role sahip olan oldukça güçlü bir mediatör olabileceğini düşündürmektedir. (Keck et al., 1989; Walter et al., 2001). Yapılan bu tez çalışmasında da akciğerlerde, kronik asites grubunda VEGF aktivitesindeki artış oranının yüksek olması, hem asites sendromunda en çok etkilenen organ olduğunu hem de artan VEGF için reseptörlerinin olduğunu düşündürmektedir. (Özyiğit et al., 2015) de et tipi civcivlerin akciğer fibroblastlarında uyguladıkları hipoksik yöntemde, kronik dönemdeki IHK'sal skorlamalarının akut döneme göre 1,15 kat artmış olduğu gözlemlendi. Yapılan bu çalışmada da akciğerlerde benzer sonuçlar elde edilmesi, (Sands, Howell, Costello, & McLoughlin, 2011) de kronik hipoksik hayvan modelinde artan VEGF'nin pulmoner arteriyel basıncı azaltarak koruyucu etki yaptığı görüşü ile paralellik göstermektedir. Bununla birlikte, (Vohra et al., 2011) de yaptıkları bir çalışmada dopomin uygulanan hayvanlarda, dopaminin sistemik etkisi ile VEGF resptörü olan VEGFR-2'nin endositozisini uyararak VEGF'ün bağlanmasını ve reseptör aktivitesini önlemişlerdir. Böylece vasküler bariyer özellikler korunarak kardiyojenik olmayan pulmoner ödemi önlenmiş, bu gruplardan alınan serum örneklerinde VEGF seviyesinin düştüğünü gözlemlemişlerdir. Bu durum yapılan çalışmamızdaki akciğerdeki kontrol grubu ile asites grubu arasındaki değerler göz önüne alındığında elde edilen bulguların uyumlu olabileceğini düşündürmektedir.

Abdominal bölgede ve perikardiyal kese içerisinde sıvı gözlenmesi, sırasıyla karaciğer ve kalpteki hücrelerdeki VEGF artışına kalitatif ve kantitatif olarak işaret eden bulgular ile ilişkili olabileceği düşünülmektedir. İHK'sal boyamalarda diğer organların aksine karaciğerde VEGF skor ortalaması, kronik asites ve akut asitesli grupta kontrol grubuna göre daha düşüktü (Tablo-6). Bununla birlikte akut ve kronik dönemdeki karaciğer İHK'sal boyamaları ile asites sıvısı içerisindeki VEGF miktarı doğru orantılı olduğu dikkati çekti. Bunun nedeni olarak asites sıvısının karaciğer damarlarından sızarak karın boşluğunda birikmesi bu organın hastalığın oluşumunda önemli bir rol oynayabileceğini düşündürmektedir. Her ne kadar kontrol grubunda asites gözlenmediğinden dolayı, kontrol grubu karaciğer İHK'sal skorlama arasında bir ilişki kurulamasa da, bu ilişki akut (VEGF İHK skoru: 137,7; VEGF ELISA:69,5145 pg/ml) ve kronik (VEGF İHK skoru: 110; VEGF ELISA: 16,8961 pg/ml) gruplarda zamana göre azalma ile doğru orantılı olarak gözlenmiştir. Kronik dönemdeki karın boşluğu içerisindeki asites miktarının akut döneme göre daha fazla olması, sıvının sağ kalp yetmezliği etkisi ile birlikte birikim özelliğinden kaynaklandığı düşünülmektedir. Bunun yanısıra (Shimizu et al., 2001) de rejeneratif karaciğerlerde hepatektomiden sonra ilk 24 saatte İHK'sal boyamada VEGF ekspresyonunun başladığı ve 72 saatte pik seviyeye ulaştığını, ayrıca hepatektomiden 72 saat sonra izole edilen hepatosit kültürlerinde de VEGF'ün üretiminin önemli ölçüde arttığını bildirmişlerdir. Yapılan bu çalışmada da hepatositlerde akut dönemde VEGF üretiminin arttığı literatüre paralellik göstermektedir.

Benzer şekilde kalpteki İHK'sal skor ortalamalarının zamana bağlı doğru orantılı şekilde artarak kronik dönemde (VEGF İHK skoru: 85) akut (VEGF İHK skoru: 42) ve kontrol (VEGF İHK skoru: 12,8) grubuna göre yüksek olması ve kontrol grubu hayvanlarda hidroperikardiyum gözlenmemesi, VEGF'in damar geçirgenliğini artırıcı özelliğinden kaynaklanabileceğini göstermektedir.

VEGF antikoru ile yapılan boyamalarda böbrek ve beyinde, kronik asites (sırasıyla VEGF İHK skoru: 74 ve 113) grubu hayvanlarda, kontrol (sırasıyla VEGF İHK skoru: 21 ve 33,5) ve akut asites (sırasıyla VEGF İHK skoru: 32,5 ve 46,7) grubu hayvanlara göre VEGF değerlerinin daha yüksek gözlenmesi, diğer organlarınki ile paralellik göstermiş ve hayvanların hipoksiye maruz kalmaları sonucu bu organlarında

hipoksiye tepki olarak VEGF miktarını artırdıkları şeklinde yorumlanmıştır. Yapılan çalışmalarda aralıklı hipoksi veya iskemi uygulamasından kaynaklanan hipokside *in vivo* modellerde, yapılan bu tez çalışmasına benzer şekilde, endotel hücrelerinde ve dolaşımdaki VEGF miktarında artış bildirilmiştir (Shu et al., 2019; Guo, Zhou, Lu, Qu, Yu, & Tong, 2016).

Bu tez çalışmasında VEGF için yapılan İHK'sal genel organ ortalamaları dikkate alındığında kontrol, akut ve kronik asitesli grup kendi arasında kıyaslandığında VEGF aktivite ortalamasının akut ve kronik grupta yüksek olması bu faktörün asites sendromunda yükseldiği ve permabiliteyi arttırarak ödeme neden olabileceğini düşündürmektedir. (Özyiğit et al., 2015) de immunositokimyasal boyama bulgularının değerlendirmesinde, asitesli hayvanların akciğerlerinden üretilen fibroblastlardaki VEGF artışını permeabiliteyi artırarak ödem oluşumunda bir role sahip olabileceğini bildirmişlerdir. Benzer şekilde, (Zhang et al., 2011) de ratlar üzerine yaptıkları çalışmada hipobarik hipoksiye maruz bırakılmış hayvanların akciğerlerinde IHKsal boyamalarda kontrol grubuna göre VEGF seviyelerinde artış olduğunu göstermişlerdir. Yapılan bu tez çalışmasında, IHK'sal boyamalarda organlar düzeyinde genelde kronik gruptaki skorların akut grubundakilere göre yüksek olduğu dikkati çekti. Bununla birlikte akut dönemdeki karaciğer boyamalarının kronik ve kontrol grubuna göre yüksek olması karaciğer dokusunun hipoksi sırasında VEGF'i artırmasından kaynaklanabileceğini ve artan VEGF'in damar permeabilitesini arttırarak damarlardan ve lenfatiklerden plazma sıvısının sızarak ödeme neden olabileceğini düşündürmektedir (Dirscherl et al., 2020). Akciğer, kalp, böbrek ve beyin boyamalarında kontrol grubuna göre akut dönemdeki VEGF boyanma skorunun arttığı hatta bu artışın kronik dönemde de devam ettiği gözlenmiş, hipoksi ile VEGF arasında pozitif yönde bir ilişki olabileceği düşünülmüştür. Farelerde yapılan IHKsal çalışmada miyokard hücrelerinin VEGF ile boyanmasında pozitif sonuçlar elde edilmiş, bunun yanı sıra pulmoner venleri çevreleyen endotel kökenli olmayan mural hücrelerinin de güçlü pozitif reaksiyon verdiği görülmüştür (Muhl et al., 2016). Et tipi tavuklarda yapılan bu çalışmada ise; kalp dokusundaki IHK'sal boyamalarda tüm gruplarda miyokarda yoğun boyanma reaksiyonlarına rastlanmakla beraber, arteriyollerde boyanmanın çok zayıf olduğu dikkati çekmiştir. Bu durum muhtemelen venöz ve arteriyel duvar hücrelerinin farklı bir kökenden kaynaklandığını

göstermektedir (Muhl et al., 2015). (He, Munday, Perrott, Wang, & Liu, 2019) da yüksek rakımlarda ve nispeten daha az oksijenli ortamlarda yaşayan Tibet koyunlarında yaptıkları çalışmada hipoksiye tepki olarak kalpte intrasitoplazmik olarak VEGF ekspresyonunda önemli artış gözlemlemesi yapılan çalışmamızdaki VEGF için yapılan IHK'sal boyamalar ile uyumlu olduğu gözlenmektedir.

Sonuç olarak, broyler ırkı tavuklarda hipoksinin tetiklediği VEGF değişimleri değerlendirildiğinde, hastalığın seyrinde farklı dönemlerde farklı sistemler üzerinde etkili olduğu, damar geçirgenliğinin artmasına neden olarak ödem oluşumuna katkı sağladığı ve asitese neden olduğu ve bu nedenle hastalığın patogenezinde rol oynayabileceği düşünülmüştür.

6. KAYNAKLAR

Akkoç A., & Kahraman M. M. (2012). Matrix metalloproteinase expression in primary lung fibroblasts of layer type chickens. Biotechnic & Histochemistry 87: 201-207.

Akkoc, A., Kahraman, M. M., Cansev, M., & Özyiğit, M. O. (2011). Effects of Hypoxia and Hyperosmosis on the Expression of Matrix MetalloProteinases in Broiler Lung Fibroblasts. *Avian Biology Research*. 2011;4(1):6-16. http:/doi:10.3184/175815511X13000117548916.

Anthony, N. B. (1998). A revıew of genetıc practıces ın poultry: Efforts to improve meat qualıty. *Journal of Muscle Foods,* 9(1998) 25-33. https://doi.org/10.1111/j.1745-4573.1998.tb00641.

Baghbanzadeh A., & Decuypere E. (2008). Ascites syndrome in broilers: physiological and nutritional perspectives. *Avian Pathology*, 37:2, 117-126. https://doi:10.1080/03079450801902062.

Balog, J. M., Anthony, N. B., Cooper, M. A., Kidd, B. D., Huff, G. R., Huff, W. E., & Rath, N. C. (2000). Ascites syndrome and related pathologies in feed restricted broilers raised in a hypobaric chamber. *Poultry Science*, 79(3):318-323. http:/doi: 10.1093/ps/79.3.318.

Balog, J. M., Kidd, B. D., Huff, W. E., Huff, G. R., Rath, N. C., & Anthony, N. B. (2003) Effect of cold stress on broilers selected for resistance or susceptibility to ascites syndrome. *Poultry Science*, 82(9):1383-1387.

Bautista-Ortega, J., & Ruiz-Feria, C. A., (2010) L-arginine and antioxidant vitamins E and C improve the cardiovascular performance of broiler chickens grown under chronic hypobaric hypoxia. *Poultry Science*, 89, 2141–2146. https://doi.org/10.3382/ps.2010-00764.

Barbut, B. (1988). Estımatıng the magnıtude of the pse problem in poultry. *Journal of Muscle Foods 9;* 35-49.

Bärtsch, P., Mairbäurl. H., Maggiorini, M., & Swenson ER. (2005). Physiological aspects of high-altitude pulmonary edema. *Journal of Applied Physiology*, 98(3):1101-10. http:/doi:10.1152/japplphysiol.01167.2004.

Behrooj, N., Khajali, F., & Hassanpour. H. (2012). Feeding reduced-protein diets to broilers subjected to hypobaric hypoxia is associated with the development of pulmonary hypertension syndrome. British Poultry Science, 53(5), 658-664. https://doi.org/10.1080/00071668.2012.727082.

Belotti D., Paganoni P., Manenti L., Garofalo A., Marchini S., Taraboletti G., & Giavazzi R. (2003) Matrix Metalloproteinases (MMP9 and MMP2) induce the release of vascular endothelial growth factor (VEGF) by ovarian carcinoma cells: Implications for Ascites Formation. *Cancer Research*, 63: 5224–5229. PMID: 14500349.

Black, C.P., & Tenney, S.M. (1980). Pulmonary hemodynamic responses to acute and chronic hypoxia in two waterfowl species. *Comparative Biochemistry and Physiology, 67A*, 291– 293. https://doi.org/10.1016/0300-9629(80)90280-7.

Braun, E. J., & Sweazea, K. L. (2008). Glucose regulation in birds. *Comparative Biochemistry and physiology. Part B, Biochemistry & Molecular Biology*, 151(1):1-9. http:/doi:10.1016/j.cbpb.2008.05.007.

Carlson M. R., Pope W. B., Horvath S., Braunstein J. G., Nghiemphu P., Tso C. L., … Cloughesy T. F. (2007). Relationship between survival and edema in malignant gliomas: role of vascular endothelial growth factor and neuronal pentraxin 2. *Clinical Cancer Research*, 2007. 1;13(9):2592-8. http://doi:10.1158/1078-0432.CCR-06-2772.

Carro, M. D., Falkenstein, E., Radke, W. J., & Klandorf, H. (2010). Effects of allopurinol on uric acid concentrations, xanthine oxidoreductase activity and oxidative stress in broiler chickens. *Comparative Biochemistry and Physiology Part C: Toxicology & Pharmacology.* 151(1):12-7. http:/doi: 10.1016/j.cbpc.2009.07.010.

Cheema, M. A., Qureshi, M. A., & Havenstein G. B. (2003). A comparison of the immune response of a 2001 commercial broiler with a 1957 randombred broiler strain when fed representative 1957 and 2001 broiler diets. *Poultry Science*. 82(10):1519-29. http:/doi: 10.1093/ps/82.10.1519.

Coppé J. P., Kauser K., Campisi J., & Beauséjour C. M. (2006). Secretion of vascular endothelial growth factor by primary human fibroblasts at senescence. *Journal of Biological Chemistry*, 6;281(40):29568-29574. http://doi: 10.1074/jbc.M603307200.

Daneshyar M., Kermanshahi, H., & Golian, A (2009). Changes of biochemical parameters and enzyme activities in broiler chickens with cold-induced ascites. Poultry Science, 88(1):106-10. http:/doi: 10.3382/ps.2008-00170.

De los, S. F., Tellez G., Farnell M.B., Balog J. M., Anthony N. B., Pavlidis H. O., & Donoghue A. M. (2005). Hypobaric hypoxia in ascites resistant and susceptible broiler

genetic lines influences gut morphology. Poultry Science, 84(9):1495-1498. http:/doi: 10.1093/ps/84.9.1495.

Decuypere E., Buyse J., & Buys N. (2000). Ascites in broiler chickens: exogenous and endogenous structural and functional causal factors. World's Poultry Science Journal, 56:4, 367-377. https://doi:10.1079/WPS20000025.

Deeb, N., Shlosberg, A., & Cahaner, A. (2002). Genotype-by-environment interaction with broiler genotypes differing in growth rate. 4. Association between responses to heat stress and to cold-induced ascites. *Poultry Science,* 81(10):1454-62. http:/doi: 10.1093/ps/81.10.1454.

Dey, S., Krishna, S., Anthony, N. B., & Rhoads, D. D. (2017). Further investigation of a quantitative trait locus for ascites on chromosome 9 in broiler chicken lines. *Poultry Science*, 1;96(4):788-797. http:/doi: 10.3382/ps/pew380.

Ding, H., Liu, Q., Hua, M., Ding, M., Du, H., Zhang, W., Li, Z., & Zhang, J. (2012). Associations between vascular endothelial growth factor gene polymorphisms and susceptibility to acute mountain sickness. Journal of International Medical Research, 40(6):2135-44. http:/doi:10.1177/030006051204000611.

Dirscherl, K., Schläpfer. M., Roth Z'graggen, B., Wenger, R. H., Booy, C., Flury-Frei, R., ..., Schadde, E. (2020). Hypoxia sensing by hepatic stellate cells leads to VEGF-dependent angiogenesis and may contribute to accelerated liver regeneration. *Scientific Reports*, 9;10(1):4392. http:/doi: 10.1038/s41598-020-60709-9.

Druyan, S., Hadad, Y., & Cahaner, A. (2008). Growth rate of ascites-resistant versus ascites-susceptible broilers in commercial and experimental lines. *Poultry Science,* 87(5):904-11. http:/doi: 10.3382/ps.2008-00003.

Enkvetchakul, B., Bottje, W., Anthony, N., Moore, R., & Huff, W. (1993). Compromised antioxidant status associated with ascites in broilers. Poultry Science, 72(12):2272-2280. http:/doi: 10.3382/ps.0722272.

Ferrara N., Carver-Moore K., Chen H., Dowd M., Lu L., Sue K., … Moore W. M. (1996). Heterozygous embryonic lethality induced by targeted inactivation of the VEGF gene. 380, 439–442 (1996). https://doi.org/10.1038/380439a0.

Guo, H., Zhou, H., Lu, J., Qu, Y., Yu, D., & Tong Y. (2016). Vascular endothelial growth factor: an attractive target in the treatment of hypoxic/ischemic brain injury. *Neural Regen Res.* 11(1):174-179. http:/doi: 10.4103/1673-5374.175067.

Girmachew, Y., Fesseha A., & Tolosa, Y. (2020). Effect of Age, Weight, Temperature and Ventilation on the Development of Ascites in Broiler Chickens in Bishoftu, Oromia Regional State, Central Ethiopia. *Biomed J Sci & Tech Res*, 29(5). https://doi:10.26717/BJSTR.2020.29.004859.

Gómez R., Simón C., Remohí J., & Pellicer A. (2003). Administration of Moderate and High Doses of Gonadotropins to Female Rats Increases Ovarian Vascular Endothelial Growth Factor (VEGF) and VEGF Receptor-2 Expression that Is

Associated to Vascular Hyperpermeability, *Biology of Reproduction*, 68(6), 2164-2171. https://doi.org/10.1095/biolreprod.102.010801.

Habibian, M., Sadeghi, G., Ghazi, S., & Moeini, M. M. (2015). Selenium as a feed supplement for heat-stressed poultry: a review. *Biol Trace Elem Res.* 165(2):183-93. http:/doi:10.1007/s12011-015-0275-x.

Hall, S.A. & Machicao, N. (1968). Myocarditis in broiler chickens reared at high altitude. Avian Diseases, 12, 75_84. https://doi.org/10.2307/1588087.

Hanaoka, M., Droma, Y., Naramoto, A., Honda, T., Kobayashi, T., & Kubo, K. (2003). Vascular endothelial growth factor in patients with high-altitude pulmonary edema. *Journal of Applied Physiology (1985)*, 94(5):1836-40. http:/doi:10.1152/japplphysiol.00575.2002.

Hamal, K. R., Wideman, R., Anthony, N., & Erf, G. F. (2008). Expression of inducible nitric oxide synthase in lungs of broiler chickens following intravenous cellulose microparticle injection. Poultry Science, 87(4):636-44. http:/doi:10.3382/ps.2007-00468.

Hara, H., Akisue, T., Fujimoto, T., Imabori, M., Kawamoto, T., Kuroda, …, Kurosaka, M. (2006). Expression of VEGF and its receptors and angiogenesis in bone and soft tissue tumors. *Anticancer Research*, 26(6B):4307-11.

Hassanzadeh, M., Buys, N., Dewil, E., Rahimi, G., & Decuypere, E. (1997). The prophylactic effect of vitamin C supplementation on broiler ascites incidence and plasma thyroid hormone concentration. *Avian Pathology,* (26,) 33-44.

Hassanzadeh, M., Fard, M. H., Buyse, J., Bruggeman, V., & Decuypere E. (2004). Effect of chronic hypoxia during embryonic development on physiological functioning and on hatching and post-hatching parameters related to ascites syndrome in broiler chickens. *Avian Pathology*. 33(6):558-64. http:/doi: 10.1080/03079450400013188.

Hassanzadeh, M., Gilanpour, H., Charkhkar, S., Buyse, J., & Decuypere, E. (2005). Anatomical parameters of cardiopulmonary system in three different lines of chickens: further evidence for involvement in ascites syndrome. *Avian Pathology*, 34(3):188-93. https://doi.org/10.1080/03079450500096372.

Havenstein, G. B., Ferket, P. R., Scheideler, S. E., & Larson, B. T. (1994). Growth, livability, and feed conversion of 1957 vs 1991 broilers when fed "typical" 1957 and 1991 broiler diets. *Poultry Science*, 73(12):1785-1794. http:/doi: 10.3382/ps.0731785.

Havenstein, G. B, Ferket, P. R., & Qureshi, M. A. (2003). Growth, livability, and feed conversion of 1957 versus 2001 broilers when fed representative 1957 and 2001 broiler diets. *Poultry Science,* 82:1500–1508.

He, Y., Munday, J. S., Perrott, M., Wang, G., & Liu X. (2019). Association of Age with the Expression of Hypoxia-Inducible Factors HIF-1α, HIF-2α, HIF-3α and

VEGF in Lung and Heart of Tibetan Sheep. *Animals (Basel)*, 11;9(9):673. http:/doi: 10.3390/ani9090673.

Holmes, D. J., & Austad, S. N. (1995). Birds as animal models for the comparative biology of aging: a prospectus. *Journal of Gerontology Series A, Biological Sciences and Medical Sciences* 50(2), B59–B65. http:/doi: 10.1093/gerona/50a.2.b59.

Huchzermeyer, F. W., & De Ruyck A. M. (1986). Pulmonary hypertension syndrome associated with ascites in broilers. *The Veterinary Record*, 119(4):94. http:/doi:10.1136/vr.119.4.94.

Jabbari Ori, R., Shoja, J., Esmailizadeh, A., Rafat, S., & Hasanpur, K. (2019). Changes in biochemical parameters of a broiler chicken line with cold-induced ascites. *Journal of Livestock Science and Technologies*, 7(2), 47-55. http:/doi: 10.22103/jlst.2020.2573.

Julian, J. R. (1993). Ascites in poultry. *Avian Pathology*, 22:3, 419-454, http:/doi:10.1080/03079459308418934.

Julian, R. J. (1998). Rapid growth problems: ascites and skeletal deformities in broilers. *Poultry Science*, 77(12):1773-80. doi: 10.1093/ps/77.12.1773.

Julian, R. J. (2000) Physiological, management and environmental triggers of the ascites syndrome: A review. *Avian Pathology*, 29:6, 519-527, http:/doi:10.1080/03079450020016751.

Julian, R. J., Judith, A., Frazier & Goryo M. (1989). Right ventricular hypertrophy, right ventricular failure and ascites in broiler chickens caused by Amiodarone-induced lung pathology, *Avian Pathology*, 18:1, 161-173, http:/doi:10.1080/03079458908418588.

Julian R. J., Summers J., & Wilson J. B. (1986). Right Ventricular Failure and Ascites in Broiler Chickens Caused by Phosphorus Deficient Diets. *Avian Diseases*, 30:3, 453-459. https://doi.org/10.2307/1590406.

Julian, R. J. & Mirsalimi, S. M. (1992). Blood Oxygen Concentration of Fast-Growing and Slow-Growing Broiler Chickens, and Chickens with Ascites from Right Ventricular Failure. *Avian Diseases*, 36(3), 730-732. https://www.jstor.org/stable/1591774.

Kalapos, M. P. (1999). Methylglyoxal in living organisms Chemistry, biochemistry, toxicology and biological implications. *Toxicology Letters* 110(3), 145-175. https://doi.org/10.1016/S0378-4274(99)00160-5

Kalia, S., Bharti, V. K., Gogoi, D., Giri, A., & Kumar, B. (2017). Studies on the growth performance of different broiler strains at high altitude and evaluation of probiotic effect on their survivability. *Scientific Reports*, 11;7:46074. http:/doi: 10.1038/srep46074.

Kalia, S., Bharti, V. K., Giri, A., Kumar, B., Arora, A., & Balaje, S. S. (2018). Hippophae rhamnoides as novel phytogenic feed additive for broiler chickens at high altitude cold desert. *Scientific Reports*, 2018 Apr 13;8(1):5954. http:/doi: 10.1038/s41598-018-24409-9.

Kalmar I. D., Vanrompay D., & Janssens G. P. (2013). Broiler ascites syndrome: Collateral damage from efficient feed to meat conversion. *The Veterinary Journal*, 197: 169–174. https://doi:10.1016/j.tvjl.2013.03.011.

Kaner, R. J., Ladetto, J. V., Singh, R., Fukuda, N., Matthay, M. A., & Crystal, R. G. (2000). Lung overexpression of the vascular endothelial growth factor gene induces pulmonary edema. American Journal of Respiratory Cell and Molecular Biology, 22(6):657-64. http:/doi: 10.1165/ajrcmb.22.6.3779.

Kaner R.J., & Crystal R.G. (2004) Pathogenesis of High Altitude Pulmonary Edema: Does alveolar epithelial lining fluid vascular endothelial growth factor exacerbate capillary leak?. *High Altitude Medicine & Biology* 5:4 399-409. http:/doi: 10.1089/ham.2004.5.399.

Kamely, M., Karimi Torshizi,M. A., Rahimi, S., & Wideman R. F. (2016). Caffeine causes pulmonary hypertension syndrome (ascites) in broilers, *Journal of Animal Science*, 94(4): 1493–1500, https://doi.org/10.2527/jas.2015-0152.

Keck, P., Hauser, S., Krivi, G., Sanzo, K., Warren, T., Feder, J., & Connolly, D. (1989). Vascular Permeability Factor, an Endothelial Cell Mitogen Related to PDGF. *Science, 246*(4935), 1309-1312. http://www.jstor.org/stable/1704632.

Khajali. F., & Wideman, R. F. (2016). Nutritional approaches to ameliorate pulmonary hypertension in broiler chickens. J Anim Physiol Anim Nutr (Berl), 100(1):3-14. doi: 10.1111/jpn.12315.

Kosmidou I., Karmpaliotis D., Kirtane A.J., Barron H. V., & Gibson C. M. (2008). Vascular endothelial growth factors in pulmonary edema: An update. *Journal of Thrombosis and Thrombolysis*, 25: 259–264. http:/doı 10.1007/s11239-007-0062-4.

Krishnamoorthy, S., Smith, C. D., Al-Rubaye, A. A., Erf, G. F., Wideman, R. F., Anthony, N. B., & Rhoads, D. D. (2014). A quantitative trait locus for ascites on chromosome 9 in broiler chicken lines. *Poultry Science*, 93(2):307-17. http:/doi: 10.3382/ps.2013-03359.

Leeson, S., Diaz. G. J., & Summers, J. D. (1996). Poultry Metabolic Disorders and Mycotoxins. *University Books Publishing, ON, Canada*, 44.

Lewallen M. A., & Burggren W. W. (2015). Chronic hypoxia and hyperoxia modifies morphology and VEGF concentration of the lungs of the developing chicken (Gallus gallus variant domesticus). *Respiratory Physiology & Neurobiology*, 219:85-94. http://doi:10.1016/j.resp.2015.08.004.

Lorenzoni, A. G., Anthony, N. B., & Wideman, R. F. Jr.(2008). Transpulmonary pressure gradient verifies pulmonary hypertension is initiated by increased arterial resistance in broilers. *Poultry Science,* 2008 87(1):125-32. http:/doi: 10.3382/ps.2007-00178.

Lubritz, D. L., Smith, J. L., & McPherson B. N. (1995). Heritability of ascites and the ratio of right to total ventricle weight in broiler breeder male lines. *Poultry Science.* 74(7):1237-1241. http:/doi: 10.3382/ps.0741237.

Malan, D. D., Scheele, C.W., Buyse, J., Kwakernaak, C., & Siebrits, F. K., van der Klis J. D. & Decuypere E. (2003) Metabolic rate and its relationship with ascites in chicken genotypes. *British Poultry Science*, 44:2, 309-315, http:/doi:10.1080/000716603100024603.

Maxwell M. H., Robertson G. W., & Spence S. (1986). Studies on an ascitic syndrome in young broilers. 1. Haematology and pathology. *Avian Pathology,* 1986;15(3):511-24. http:/doi:10.1080/03079458608436312.

Maxwell, M. H., & Robertson, G. W. (1998) UK survey of broiler ascites and sudden death syndromes in 1993. British Poultry Science 39, 203–215.

McGovern R. H., Feddes J. R., & Robinson F. E. (1999). Analysis of right ventricular areas to assess the severity of ascites syndrome in broiler chickens. *Poultry Science*, 78: 62–65. https://doi: 10.1093/ps/78.1.62.

Mirsalimi, S. M., Julian, R. J., & Squires, E. J. (1993) Effect of hypobaric hypoxia on slow- and fast-growing chickens fed diets with high and low protein levels. *Avian Disease*, 37(3):660-7.

Mottet, A., & Tempio, G. (2017). Global poultry production: Current state and future outlook and challenges, *World's Poultry Science Journal,* 73:2, 245-256. https://doi:10.1017/S0043933917000071.

Muhl, L., Moessinger, C., Adzemovic, M. Z., Dijkstra, M. H., Nilsson, I., Zeitelhofer, M., …, Eriksson, U. (2016). Expression of vascular endothelial growth factor (VEGF)-B and its receptor (VEGFR1) in murine heart, lung and kidney. *Cell and Tissue Research*, 365(1):51-63. http:/doi: 10.1007/s00441-016-2377-y.

Navarro, P., Visscher, P.M., Chatziplis, D., Koerhuis, A.N.M., & Haley C.S. (2006). Segregation analysis of blood oxygen saturation in broilers suggests a major gene influence on ascites. *British Poultry Science*, 47:6, 671-684, http:/doi:10.1080/00071660601077931.

Neufeld G., Cohen T., Gengrınovıtch S., & Poltorak Z. (1999). ‗Vascular endothelial growth factor (VEGF) and its‗receptors. *The Fasep Journal,* 13(1), 9-22. https://doi.org/10.1096/fasebj.13.1.9.

Nurmeiliasari, N. (2010). Ascites Incidence in Broilers. Jurnal Sain Peternakan Indonesia 5,(1): 59-64 http:/doi:10.31186/jspi.id.5.1.59-64.

Olkowski, A. A., Abbott, J. A., & Classen, H. L. (2005) Pathogenesis of ascites in broilers raised at low altitude: aetiological considerations based on echocardiographic findings. *Journal of Veterinary Medicine. A, Physiology, Pathology, Clinical Medicine,* 52(4):166-71. http:/doi: 10.1111/j.1439-0442.2005.00706.x.

Owen R. L., Wideman R. F. Jr, Hattel A. L., & Cowen B.S. (1990). Use of a hypobaric chamber as a model system for investigating ascites in broilers. *Avian Disease*, 34(3):754-8. https://www.jstor.org/stable/1591275.

Owen, R. L., Wideman, R. F. Jr., & Cowen, B. S. (1995). Changes in pulmonary arterial and femoral arterial blood pressure upon acute exposure to hypobaric hypoxia in broiler chickens. *Poultry Science,* 74(4):708-15. http:/doi: 10.3382/ps.0740708.

Özalp, G. R., Zik, B., Bastan, A., Peker, S., Özdemir-Salci, E. S., Bastan, …, Karakas, K. (2012). Vincristine modulates the expression of Ki67 and apoptosis in naturally occurring canine transmissible venereal tumor (TVT). *Biotechnic Histochemistry*, 87:325–330. http:/doi:10.3109/10520295.2012.655311.

Özyigit M. O., Kahraman M. M., & Sonmez G., (2005). The identification of matrix metalloproteinases and their tissue inhibitors in broiler chickens by immunohistochemistry, *Avian Pathology*, 34:6, 509-516, http:/doi:10.1080/03079450500368508.

Özyiğit, M., Nak, D., Akşit, H., Öztürkoğlu, S., Şimşek, G., Uzabacı, E., Nak, Y., & Seyrek, K. (2014). The effects of vincristine sulfate on expression of galectin-3, Bcl-2, and carbohydrate structures specific for EEL, GSL-1, and RCA-1 lectins in bitches with naturally occurring canine transmissible venereal tumor. *Turkish Journal of Veterinary and Animal Sciences*, 38(3), 331-338. http:/doi:10.3906/sag-1302-88.

Özyiğit M., Kahraman M., & Akkoç A., (2015). The effects of hypoxia on the expression of vascular endothelial growth factor in broiler lung fibroblasts. *Turkish Journal of Veterinary and Animal Sciences*, 39(2), 174-180. http:/doi:10.3906/vet-1410-15.

Pakdel, A., van Arendonk, J. A. M., Vereijken, A. L. J., & Bovenhuis, H. (2005). Genetic parameters of ascites-related traits in broilers: effect of cold and normal temperature conditions, *British Poultry Science*, 46:1, 35-42, http:/doi: 10.1080/00071660400023938.

Pavlidis H. O., Balog J. M., Stamps L. K., Hughes J. D. Jr., Huff W. E., &Anthony N.B. (2007). Divergent Selection for Ascites Incidence in Chickens. *Poultry Science*, 86:2517–2529. http://doi:10.3382/ps.2007-00134.

Plewka, D., Morek, M., Bogunia, E., Waloszek, J., & Plewka A. (2016). Expression of VEGF isoforms and their receptors in uterine myomas. *Ginekologia Polska*, 87(3):166-77. http:/doi:10.17772/gp/60979.

Ruiz-Feria C. A., & Wideman R. F. Jr. (2001). Taurine, cardiopulmonary hemodynamics, and pulmonary hypertension syndrome in broilers. *Poultry Science*, 80(11):1607-18. https://doi:10.1093/ps/80.11.1607.

Reeves, J. T., Ballam, G., Hofmeister, S., Pickett, C., Morris, K., & Peacock A. (1991). Improved arterial oxygenation with feed restriction in rapidly growing broiler chickens. Comparative Biochemistry & Physiology. 1991;99(3):481-5. doi: 10.1016/0300-9629(91)90037-d.

Sands, M., Howell, K., Costello, C. M., & McLoughlin, P. (2011). Placenta growth factor and vascular endothelial growth factor B expression in the hypoxic lung. *Respirotory Research*, 25;12(1):17. http:/doi:10.1186/1465-9921-12-17.

Sato T, Tezuka K, Shibuya H, Watanabe T, Kamata H., & Shirai W. (2002). Cold-induced ascites in broiler chickens and its improvement by temperature-controlled rearing. *Avian Disease*. 46(4): 989-96. http://doi:10.1637/00052086(2002)046[0989:CIAIBC]2.0.CO;2.

Schlingemann R. O., & Van Hinsbergh V. W. M. (1997). Role of vascular permeability factor/vascular endothelial growth factor in eye disease. *British Journal of Ophthalmology*, 1997;**81:**501-512. http://dx.doi.org/10.1136/bjo.81.6.501.

Shimizu, H., Miyazaki, M., Wakabayashi, Y., Mitsuhashi, N., Kato A, Ito H, …, Nakajima, N. (2001). Vascular endothelial growth factor secreted by replicating hepatocytes induces sinusoidal endothelial cell proliferation during regeneration after partial hepatectomy in rats. *Journal of Hepatology*, 34(5):683-9. http:/doi: 10.1016/s0168-8278(00)00055-6.

Shu, S., Wang, Y., Zheng, M., Liu, Z., Cai, J., Tang, C., & Dong, Z. (2019). Hypoxia and Hypoxia-Inducible Factors in Kidney Injury and Repair. *Cells* 8, no.3: 207. https://doi.org/10.3390/cells8030207.

Taheri, H. R., Nasiri, H., & Ahmadkhani, R. (2019). Which source and level of dietary sodium is appropriate for broiler chickens reared in a high-altitude area? *Journal of Animal Physiology and Animal Nutrition* 2103(4):1090-1098. http:/doi: 10.1111/jpn.13096.

Tarrant K.J. , Fulton J. E., Lund A., Rhoads D. D., & Anthony N.B. (2018). Predicting ascites incidence in a simulated altitude-challenge using single nucleotide polymorphisms identified in multi-generational genome wide association studies. *Poultry Science*, 97 (11): 3801-3806. https://doi.org/10.3382/ps/pey273.

Tarrant K. J., Dey S., Kinney R., Anthony N. B., & Rhoads D. D. (2017). Multi-generational genome wide association studies identify chromosomal regions

associated with ascites phenotype. *Poultry Science* 96:1544–1552. http://dx.doi.org/10.3382/ps/pew478.

Tekeli A., Aldemir R., & Yıldız S. (2016). Etlik Piliçlerde Ani Ölüm Sendromu, Nedenleri ve Önlemleri. *Tavukçuluk Araştırma Dergisi,* 13 (1): 9-15. http://www.turkishpoultryscience.com/tr/pub/issue/35232/390804.

Tissot van Patot, M. C., Leadbetter, G., Keyes, L. E., Bendrick-Peart, J., Beckey, V. E., Christians, U., & Hackett, P. (2005) Greater free plasma VEGF and lower soluble VEGF receptor-1 in acute mountain sickness. J Appl Physiol (1985). 98(5):1626-9. http:/doi:10.1152/japplphysiol.00589.2004.

Uchida, N., Nagai, K., Sakurada, Y., & Shirota K. (2008). Distribution of VEGF and flt-1 in the normal dog tissues. *The Journal of Veterinary Medicine Science*, 70(11):1273-6. http:/doi: 10.1292/jvms.70.1273.

Uçar, A., Türkoğlu, M., & Sarıca M. (2018). Etlik piliç ve ebeveynlerinin Gelişimi. *Turkish Journal of Agriculture – Food Science and Technology*, 6(1):73. https://doi.org/10.24925/turjaf.v6i1.73-77.1751.

Urick, M. E., Giles, J. R., & Johnson, P. A. (2008). VEGF expression and the effect of NSAIDs on ascites cell proliferation in the hen model of ovarian cancer. *Gynecologic Oncolology*, 110(3):418-24. doi: 10.1016/j.ygyno.2008.05.018.

Villar-Patiño, G., Díaz-Cruz, A., Avila-González, E., Guinzberg, R., Pablos, J. L., & Piña E. (2002). Effects of dietary supplementation with vitamin C or vitamin E on cardiac lipid peroxidation and growth performance in broilers at risk of developing ascites syndrome. *American Journal of Veterinary Research,* 63(5):673-6. http:/doi: 0.2460/ajvr.2002.63.673.

Vohra, P. K., Hoeppner, L. H., Sagar, G., Dutta, S. K., Misra, S., Hubmayr, R. D., & Mukhopadhyay. D. (2012). Dopamine inhibits pulmonary edema through the VEGF-VEGFR2 axis in a murine model of acute lung injury. *American Journal Of Physiology- Lung Cellular And Molecular Physiology*, 15;302(2):L185-92. http:/doi:10.1152/ajplung.00274.2010.

Walter R., Maggiorini M., Scherrer U., Contesse J., & Reinhart W. H., (2001). Effects of high-altitude exposure on vascular endothelial growth factor levels in man. *European Journal of Applied Physiology*, 85, 113–117. https://doi.org/10.1007/s004210100419.

Wideman, R. F., Chapman, M. E., Hamal, K. R., Bowen, O. T., Lorenzoni, A. G., Erf G. F., & Anthony N. B. (2007). An inadequate pulmonary vascular capacity and susceptibility to pulmonary arterial hypertension in broilers. *Poultry Science.* 86(5):984-98. http:/doi:10.1093/ps/86.5.984.

Wideman, R., & French, H. (1999). Broiler breeder survivors of chronic unilateral pulmonary artery occlusion produce progeny resistant to pulmonary hypertension syndrome (ascites) induced by cool temperatures. *Poultry Science*, 78(3):404-11.

http:/doi: 10.1093/ps/78.3.404.

Wideman, R. F. Jr., & French H. (2000). Ascites resistance of progeny from broiler breeders selected for two generations using chronic unilateral pulmonary artery occlusion. *Poultry Science*, 79(3):396-401. http:/doi: 10.1093/ps/79.3.396.

Wideman R. F. Jr., & Hamal K. R. (2011). Idiopathic pulmonary arterial hypertension: an avian model for plexogenic arteriopathy and serotonergic vasoconstriction. *Journal Pharmacol Toxicol Methods.* 63(3):283-95. http:/doi:10.1016/j.vascn.2011.01.002.

Wideman, R. F. Jr., & Hooge, D. M. (2003). Cummings KR. Dietary sodium bicarbonate, cool temperatures, and feed withdrawal: impact on arterial and venous blood-gas values in broilers. *Poultry Science,* 82(4):560-70. http:/doi: 10.1093/ps/82.4.560.

Wideman, R. F. Jr., & Kirby, Y. K. (1995). A pulmonary artery clamp model for inducing pulmonary hypertension syndrome (ascites) in broilers. *Poultry Science*, 74(5):805-812. http:/doi:10.3382/ps.0740805.

Wideman R. F., Rhoads D. D., Erf G. F., & Anthony N. B. (2013). Pulmonary arterial hypertension (ascites syndrome) in broilers: A review. *Poultry Science*, 92 :64–83 http://dx.doi.org/ 10.3382/ps.2012-02745.

Wideman. R. F. Jr., & Tackett, C. D. (2000). Cardio-pulmonary function in broilers reared at warm or cool temperatures: effect of acute inhalation of 100% oxygen. *Poultry Science*, 79(2): 257-64. http:/doi: 10.1093/ps/79.2.257.

Wilson J., Julian, R., & Barker, I. (1988). Lesions of Right Heart Failure and Ascites in Broiler Chickens. *Avian Diseases, 32*(2), 246-261. http:/doi:10.2307/1590812.

Witzel, D. A., Huff, W. E., Kubena, L. F., Harvey, R. B., & Elissalde, M. H. (1990). Ascites in growing broilers: a research model. *Poultry Science,* 69(5):741-5. http:/doi:10.3382/ps.0690741.

Xiang, R. P., Sun, W. D., Zhang, K. C., Li, J. C., Wang, J. Y., & Wang, X. L. (2004). Sodium chloride-induced acute and chronic pulmonary hypertension syndrome in broiler chickens. *Poultry Science.* 83(5):732-6. http:/doi: 10.1093/ps/83.5.732.

Xu, F., & Severinghaus, J. W. (1998). Rat brain VEGF expression in alveolar hypoxia: possible role in high-altitude cerebral edema. *J Appl Physiol (1985)*. 85(1):53-7. http:/doi:10.1152/jappl.1998.85.1.53.

Yang. X., Luo, Y. H., Zeng, Q. F., Zhang, K. Y., Ding, X. M., Bai, S. P., & Wang, J. P. (2014) Effects of low ambient temperatures and dietary vitamin C supplement on growth performance, blood parameters, and antioxidant capacity of 21-day-old broilers. Poult Sci. 2014 Apr;93(4):898-905. doi: 10.3382/ps.2013-03438.

Zamani Moghaddam. A. K., Mehraei Hamzekolaei, M. H., Khajali, F., & Hassanpour, H. (2017). Role of Selenium from Different Sources in Prevention of Pulmonary

Arterial Hypertension Syndrome in Broiler Chickens. *Biol Trace Elem Res.* 180(1):164-170. http:/doi: 10.1007/s12011-017-0993-3.

Zeng, Q., Yang, X., Zheng, P., Zhang K., Luo, Y., Ding, …, Su. Z. (2016). Effects of low ambient temperatures and dietary vitamin C supplementation on pulmonary vascular remodeling and hypoxic gene expression of 21-d-old broilers. *Journal of Integrative Agriculture,* 15(1):183-190, https://doi.org/10.1016/S2095-3119(14)60968-0.

Zhang, J., Feng, X., Zhao, L., Wang, W., Gao, M., Wu, B., & Qiao, J. (2013). Expression of hypoxia-inducible factor 1α mRNA in hearts and lungs of broiler chickens with ascites syndrome induced by excess salt in drinking water. *Poultry Science,* 92(8):2044-52. http:/doi:10.3382/ps.2013-03097.

Zhang, L., Deng, M., & Zhou S. (2011). Tetramethylpyrazine inhibits hypoxia-induced pulmonary vascular leakage in rats via the ROS-HIF-VEGF pathway. *Pharmacology*. 87(5-6): 265-73. http:/doi: 10.1159/000326082.

Zhang, S., Liu, J., Jiang, D., Wuren, T., Ma, S., Du, Y., Yi, X., & Wu S. (2018). The plasma level changes of VEGF and soluble VEGF receptor-1 are associated with high-altitude pulmonary edema. J Med Invest. 65(1.2):64-68. doi: 10.2152/jmi.65.64.

Zhou, Q., Zhu, Y., Deng, Z., Long, H., Zhang, S., & Chen, X. (2011). VEGF and EMMPRIN expression correlates with survival of patients with osteosarcoma. *Surgical Oncology*, 20(1):13-19. http:/doi:10.1016/j.suronc.2009.09.002.

7. SİMGELER VE KISALTMALAR

BAL: Bronkoalveolar lavaj

BSA: Sığır serum albümin

CFM: Fit küp/dakika

FT: Feet

EGTA: Etilen glikol-tetraasetik asit

EDTA: Etilen diamin-tetraasetik asit

HCL: Hidroklorik asit

I: Yoğunluk

IPAH: İdiyopatik pulmoner arteriyel hipertansiyon

M: metre

Mg/ml: Miligram/mililitre

Ng/ml: Nanogram/mililitre

Pg/ml: Pikogram/mililitre

PHS: Pulmoner hipertansiyon sendromu

PO2: Arteriyel oksijen basıncı

PBS: Fosfat tamponlu tuz

PC: Yüzdelik alanı

PMSF: Fenil metil sülfonil florid

PVD: Pulmoner vasküler direnç

RPM: Dakika/devir sayısı

SE: Selenyum

SNP: Tek nükleotid polimorfizmi

T3: Triiyodotironin

VEGF: Vasküler endoteliyal büyüme faktörü

ZNF: Zink finger protein

µg/ml: Mikrogram/mililiter

8. EKLER

EK-1

T.C.
BURSA ULUDAĞ ÜNİVERSİTESİ
HAYVAN DENEYLERİ YEREL ETİK KURULU
Görükle Yerleşkesi, 16059 Nilüfer/ BURSA-TÜRKİYE
ARAŞTIRMA BAŞVURUSU ONAYI

BAŞVURU BİLGİLERİ	ARAŞTIRMANIN ADI	*Et tipi tavuklarda ascites sendromunun oluşumunda vascular endothelial growth factor (VEGF) aktivitesinin incelenmesi*
	PROJE YÜRÜTÜCÜSÜ KURUMU	Doç. Dr. M. Özgür OZYİĞİT BUÜ Veteriner Fakültesi Patoloji AD
	YARDIMCI ARAŞTIRICILAR	Prof. Dr. M. Müfit KAHRAMAN Dok. Öğr. Ömer ARDA
	ARAŞTIRMANIN NİTELİĞİ	Ömer ARDA'nın Doktora Tez Projesi
	ARAŞTIRMANIN SÜRESİ	01.04.2019 – 01.04.2020
	KULLANILACAK HAYVAN TÜRÜ VE SAYISI	160 Adet Erkek Tavuk

	Belge Adı	Tarihi
DEĞERLENDİRİLEN İLGİLİ BELGELER	ARAŞTIRMA BAŞVURU FORMU	26.10.2018

KARAR BİLGİLERİ	Karar No : 2018 - 13 / 05 Tarih : 07.11.2018 Yukarıda başvuru bilgileri verilen araştırma projesi gerekçe, amaç ve yöntemler dikkate alınarak görüşüldü ve ilgili belgeler incelendi. Projenin etik açıdan uygun olduğuna, çalışmanın aşağıdaki hususlar dikkate alınarak yürütülmesine ve sonuçlu araştırmaya iletilmesine oy birliği/oy çokluğu ile karar verildi. 1) Projede herhangi bir değişiklik gerektiğinde kurulumuzdan onay alınması, 2) Projede çalışacağı bildirilen araştırıcılarda değişiklik olduğunda kurulumuzdan onay alınması, 3) Deney hayvanları üzerinde yapılacak girişimin başlangıç ve bitiş tarihinin bildirilmesi, 4) Çalışma süresinde tamamlanamaz ise ek süre talebinde bulunulması, 5) Çalışma tamamlandığında sonuç raporunun gönderilmesi.

ETİK KURUL BİLGİLERİ

ÜYELER

Unvanı / Adı / Soyadı EK Üyeliği	Uzmanlık Dalı	Kurumu	İlişki (*)	İmza: Kabul	İmza: Ret	Düşünceler
Prof. Dr. Kasım ÖZLÜK Başkan	Tıp- Fizyoloji	Tıp Fakültesi	☐E ■K			
Prof. Dr. Levent BÜYÜKUYSAL Başkan Yardımcısı	Tıp- Farmakoloji	Tıp Fakültesi	☐E ■K			
Prof. Dr. Erdoğan ŞENDEMİR Üye	Tıp - Anatomi	Tıp Fakültesi	☐E ■K			
Prof. Dr. M. Müfit KAHRAMAN Üye	Vet- Patoloji	Veteriner Fakültesi	■E ☐H			
Prof. Dr. Ayşe TOPAL Üye	Vet- Cerrahi	Veteriner Fakültesi	☐E ■H			
Prof. Dr. Aydın İPEK Üye	Ziraat- Zootekni	Ziraat Fakültesi	☐E ■H			
Prof. Dr. Sibel TAŞ Üye	Fen Edebiyat – Biyoloji	Fen Edebiyat Fakültesi	☐E ■H			
Sema ÖZKAN Üye	Sivil Toplum Kuruluş Üyesi	Makine Mühendisi	☐E ■H			
Taner GÜLER Üye	Sivil Toplum Kuruluş Üyesi	Ziraat Yüksek Mühendisi	☐E ■H			
Faruk İKÜÇÜKYILDIZ Üye	Veteriner Hekim	BUÜ-DEHYUAM	☐E ■H			

* Araştırma ile İlişkisi

9. TEŞEKKÜR

Doktora tezimin konusunun seçilmesi, yürütülmesi, gerçekleştirilmesi ve sonuçlandırılması boyunca her zaman yanımda olan yardımlarını esirgemeyerek destek olan Sayın Prof. Dr. M. Müfit KAHRAMAN'a, Anabilim Dalımız Başkanı Sayın Prof. Dr. Gürsel SÖNMEZ'e ve danışman hocam Prof. Dr. M. Özgür ÖZYİĞİTE'e teşekkür ederim. Diğer yandan üniversitemiz öğretim üyeleri Sayın Prof. Dr. Ş. Şule Cengiz'e, Sayın Doç. Dr. İ. Taci CANGÜL'e, Sayın Doç. Dr. Ahmet AKKOÇ'a, Sayın Dr. Öğr. Üyesi Aylin AYASONYALILAR DEMİRER'e, ve teşekkürlerimi bir borç bilirim. Ayrıca doktora hayatımda yanımda olan Veteriner Hekim meslektaşlarım Aysun Sarıçetin, Ayşe Meriç Mutlu, Özkan Yavaş, Zehra Avcı'ya, tezin laboratuvar çalışmalarının uygulanmasını destekleyen, Arkansas Üniversitesi öğretim üyesi Prof. Dr. D. Duane Rhoads, Dr. Ehsan Şeyhsamani, Dr. Simon Nimamdi Ekesi'ye ve çalışmam sırasında emeği geçen herkese teşekkürlerimi sunarım. Bu tez çalışmasına, Tubitak 2214-A Yurt Dışı Doktora Sırası Burs Programı ile destekleyen TUBİTAK'a teşekkürlerimi sunarım.

Ayrıca hayatım boyunca yanımda olan ellerimden tutan anneme, babama, kardeşime teşekkürlerimi sunuyorum.

11. ÖZGEÇMİŞ

Lise öğrenimini 2002-2006 yılları arasında Menemen Anadolu Lisesinde tamamladım. Lisans öğrenimini 2007-2014 yılları arasında Bursa Uludağ Üniversitesi Veteriner Fakültesinde tamamlayarak veteriner hekim unvanı kazandım. Lisans eğitimimde 2012-2013 yılları arasında Polonya Olsztyn Veteriner Fakültesinde Erasmus programı ile bulundum. Askerlik görevini Çorlu'da yaptım. Doktora öğrenimine 2016 yılında Bursa Uludağ Üniversitesi Sağlık Bilimleri Enstitüsü Veteriner Patoloji Anabilim Dalında başladım. 2019 yılında Amerika Birleşik Devletleri Arkansas Üniversitesinde 6 ay Tubitak projesi 2214-A yurtdışı doktora sırası burs programında görevlendirildim.