Zehra AVCI KÜPELİ

PATOLOJİ ANA BİLİM DALI DOKTORA TEZİ

2024

T.C.
BURSA ULUDAĞ ÜNİVERSİTESİ
SAĞLIK BİLİMLERİ ENSTİTÜSÜ
VETERİNER FAKÜLTESİ
PATOLOJİ ANA BİLİM DALI

KÖPEKLERDE MEME TÜMÖRÜ OLUŞUMUNDA PAKLİTAKSEL ve OZON KULLANIMININ HIF-1α ve VASKÜLOGENEZİS ÜZERİNE ETKİLERİNİN İNCELENMESİ: DENEYSEL FARE MODELİ

ZEHRA AVCI KÜPELİ

(DOKTORA TEZİ)

BURSA-2024

T.C.
BURSA ULUDAĞ ÜNİVERSİTESİ
SAĞLIK BİLİMLERİ ENSTİTÜSÜ
VETERİNER FAKÜLTESİ
PATOLOJİ ANA BİLİM DALI

KÖPEKLERDE MEME TÜMÖRÜ OLUŞUMUNDA PAKLİTAKSEL ve OZON KULLANIMININ HIF-1α ve VASKÜLOGENEZİS ÜZERİNE ETKİLERİNİN İNCELENMESİ: DENEYSEL FARE MODELİ

Zehra AVCI KÜPELİ

ID 0[illegible]003-[illegible]53-4[illegible]

(DOKTORA TEZİ)

DANIŞMAN:

Prof. Dr. M. Özgür ÖZYİĞİT

B.U.Ü Bilimsel Araştırma Projeleri Birimi

TGA-2021-485

YÖK 100/2000 Doktora Projesi

TUBİTAK-BİDEB 2211-C Doktora Burs Programı

BURSA-2024

T.C.
BURSA ULUDAĞ ÜNİVERSİTESİ
SAĞLIK BİLİMLERİ ENSTİTÜSÜ

ETİK BEYANI

Doktora tezi olarak sunduğum "**Köpeklerde Meme Tümörü Oluşumunda Paklitaksel ve Ozon Kullanımının HIF-1α ve Vaskülogenezis Üzerine Etkilerinin İncelenmesi: Deneysel Fare Modeli**" adlı çalışmanın, proje safhasından sonuçlanmasına kadar geçen bütün süreçlerde bilimsel etik kurallarına uygun bir şekilde hazırlandığını ve yararlandığım eserlerin kaynaklar bölümünde gösterilenlerden oluştuğunu belirtir ve beyan ederim.

Zehra AVCI KÜPELİ
Tarih ve İmza

TEZ KONTROL ve BEYAN FORMU

10/01/2024

Adı Soyadı: Zehra AVCI KÜPELİ

Ana Bilim Dalı: Veteriner Patoloji Ana Bilim Dalı

Tez Konusu: Köpeklerde Meme Tümörü Oluşumunda Paklitaksel ve Ozon Kullanımının HIF-1α ve Vaskülogenezis Üzerine Etkilerinin İncelenmesi: Deneysel Fare Modeli

ÖZELLİKLER	**UYGUNDUR**	**UYGUN DEĞİLDİR**	**AÇIKLAMA**
Tezin Boyutları	■	❑	
Dış Kapak Sayfası	■	❑	
İç Kapak Sayfası	■	❑	
Kabul Onay Sayfası	■	❑	
Sayfa Düzeni	■	❑	
İçindekiler Sayfası	■	❑	
Yazı Karakteri	■	❑	
Satır Aralıkları	■	❑	
Başlıklar	■	❑	
Sayfa Numaraları	■	❑	
Eklerin Yerleştirilmesi	■	❑	
Tabloların Yerleştirilmesi	■	❑	
Kaynaklar	■	❑	

DANIŞMAN ONAYI

Unvanı Adı Soyadı: Prof.Dr. M. Özgür ÖZYİĞİT

İmza:

İÇİNDEKİLER

ETİK BEYAN ..... **II**
KABUL ONAY SAYFASI ..... **III**
TEZ KONTROL VE BEYAN FORMU ..... **IV**
İÇİNDEKİLER ..... **V**
TÜRKÇE ÖZET ..... **VIII**
İNGİLİZCE ÖZET ..... **IX**
TEZ KONUSUNUN KÜRESEL SÜRDÜRÜLEBİLİR KALKINMA HEDEFLERİ İLE İLİŞKİSİ ..... **X**
1. GİRİŞ **1**
2. GENEL BİLGİLER **5**
2.1. Meme Bezi 5
2.1.1. Meme Bezinin Embriyolojisi 5
2.1.2. Meme Bezinin Anatomisi ve Histolojisi 5
2.2. Dişi Köpeklerde Meme Tümörü 8
2.2.1. Dişi Köpeklerde Meme Tümörlerinin Histolojik Sınıflandırması 9
2.2.2. Dişi Köpeklerde Meme Tümörlerinin Moleküler Alt Tiplerinin Sınıflandırması 10
2.2.3. Dişi Köpeklerde Meme Tümörlerinin Derecelendirilmesi 10
2.3. Kadınlarda Meme Tümörü 11
2.3.1. Kadınlarda Meme Tümörlerinin Sınıflandırması 12
2.4. Meme Tümörü Mikro Çevresi 17
2.5. Meme Tümörü İmmünolojisi 18
2.5.1. Tümör Antijenleri 19
2.5.2. Tümör Büyümesinin Desteklenmesinde Doğal ve Adaptif Bağışıklığın Rolü 19
2.5.3. Tümör Hücrelerinin İmmün Sistemden Kaçması 25
2.6. Meme Tümöründe Terapötik Yaklaşımlar 27
2.6.1. Cerrahi Yöntem 27
2.6.2. Radyoterapi 27
2.6.3. Hormonoterapi (Endokrin Terapi) 28
2.6.4. Kemoterapi 28
2.6.5. İmmünoterapi 34
2.6.6. Kanserde Nanoteknoloji 37
2.6.7. Ozon Tedavisi 39
2.7. Deneysel Meme Tümörü Hayvan Modelleri 45
2.7.1. İndüksiyon Yöntemi 46
2.7.2. Transplantasyon Yöntemi 47
2.7.3. Genetik Olarak Tasarlanan Fare Modeli 49
2.8. Meme Tümöründe Prognostik Belirteçler 50
2.9. Hipoksi 51
2.10. Primer Tümörde Vasküler Yeniden Şekillenme 52
2.10.1. Tümörlerde Kan Damarı Oluşum Mekanizmaları 53
2.10.2. VEGF (Vasküler Endotelyal Büyüme Faktörü) Ailesi 55
3. GEREÇ VE YÖNTEM **61**
3.1. In Vitro Yöntemler ve Deneysel Tasarım 61

3.1.1. Hücre Kültürü 61
3.2. In Vivo Sinjenik Meme Kanseri Modelinin Oluşturulması ve Deney Tasarımı .. 73
3.3.Deney Hayvanlarının Bakımı ve İzleme Süreci 74
3.4. İlaç Uygulamaları 75
3.5. Ex Vivo 76
3.6. Primer Tümör Günlük Hacim ve Canlı Ağırlık Analizi 77
3.7. Primer Tümör ve Dalağın Çıkarılması: Hacim ve Ağırlık Analizi 77
3.8. Periferik Kan Yayma Analizi 77
3.9. Serum Biyokimyasal Profil Analizi 78
3.10. Histopatolojik Değerlendirme 78
3.10.1. Dokuların İşlenmesi 78
3.10.2. Hematoksilen-Eozin Boyama 79
3.11. İmmunohistokimyasal Boyama Yöntemi 80
3.11.1. Boyama Protokolü 81
3.11.2. İmmunohistokimyasal Ekspresyonların Değerlendirilmesi 83
3.12. Real-Time PCR ile mRNA Ekspresyonu 86
3.12.1. Örnek Hazırlama 86
3.12.2. Total RNA İzolasyonu 88
3.12.3. İzole edilmiş RNA'nın DNaz ile Muamelesi 90
3.12.4. RNA Kalite Kontrolü ve Kantitasyonu 90
3.12.5. RNA Bütünlük (Integrity) Kontrolü 91
3.12.6. cDNA Sentezi 92
3.12.7. Primer Dizaynı 93
3.12.8. Primerlerin Optimizasyonu 93
3.12.9. Real-Time PCR (RT-qPCR) Reaksiyonu 97
3.13. İstatistiksel Değerlendirmeler 99
4. BULGULAR 100
4.1. Nano Kabarcık Ozon Depolanmış Niozomların (NOSN) Bulunduğu Formülasyonun Oluşturulması 100
4.2. 4T1 Hücre Canlılık Analizi 101
4.3. 4T1 Hücre Hattı Kültüründe PTX için Formülasyon Oluşturulması ve NOSN ile Kombinasyonu 101
4.4. EMT6 Hücre Canlılık Analizi 104
4.5. EMT6 hücre Hattı Kültüründe NOSN ve PTX Kombinasyonunun Belirlenmesi 104
4.6. Ko-kültür Deneyleri 106
4.6.1. Strateji-I 106
4.6.2. Strateji-II 109
4.7. Tümörün Makroskobik Görünümü 113
4.8. *Ex Vivo* 114
4.9. Primer Tümörün Günlük Hacim ve Canlı Ağırlık Analizi 117
4.10. Primer Tümör ve Dalağın Çıkarılması: Hacim ve Ağırlık Analizi 118
4.11. Periferik Kan Yayma Analizi 119
4.12. Serum Biyokimyasal Profil Analizi 120
4.13. Histopatolojik Değerlendirme 121
4.13.1. Primer Tümörün Mikroskopisi 121
4.13.2. Primer Tümörün Nekroz Yüzdesi 122
4.13.3. Mikro Metastaz Analizleri 123

4.14. İmmunohistokimyasal Ekspresyonların Değerlendirilmesi 128
4.14.1. Ki-67 Ekspresyonunun Değerlendirilmesi 128
4.14.2. CD31 Ekspresyonunun Değerlendirilmesi 131
4.14.3. HIF-1α Ekspresyonunun Değerlendirilmesi 134
4.14.4. VEGF-A Ekspresyonunun Değerlendirilmesi 137
4.15. Real-Time PCR Reaksiyonu ile mRNA Ekspresyonu 139
4.15.1. HIF-1α mRNA Ekspresyonunun Değerlendirilmesi 139
4.15.2. VEGF-A mRNA Ekspresyonunun Değerlendirilmesi 140
4.15.3. VHL mRNA Ekspresyonunun Değerlendirilmesi 140
4.15.4. PDGF mRNA Ekspresyonunun Değerlendirilmesi 140
4.16. Sağ Kalım Grafiği (Survival) 143
5. TARTIŞMA VE SONUÇ 144
6. KAYNAKLAR 158
7. SİMGELER VE KISALTMALAR 175
8. EKLER 179
9. TEŞEKKÜR 180
10. ÖZGEÇMİŞ 181

TÜRKÇE ÖZET

Meme tümörü en sık görülen kanser türlerinden biridir. Üçlü negatif meme kanseri (TNBC), hormonal tedavilere, östrojen, progesteron ve HER2 reseptörlerinin eksik veya düşük seviyede üretilmiş olması nedeniyle yanıt verememektedir. Tümör mikro çevresi, tümörün hızlı büyümesi ile yetersiz kan perfüzyonundan dolayı hipoksiktir. Hipoksi, HIF-1α'yı arttırarak tümör büyümesi, metastazı ve vaskülogenezin şekillenmesinde rol oynayan VEGF-A, PDGF gibi birtakım genlerin transkripsiyonunu başlatır.

Kanser tedavisinde kullanılan bazı terapötik ajanlar, HIF-1α veya VEGF-A'yı hedef alarak tümör mikro çevresindeki hipoksiyi ve vaskülogenezi ekarte etme gibi tedavi yaklaşımlarını barındırır. Ozon tedavisi ile terapötik hiperoksinin amaçlandığı tedavi yöntemleri bulunmakdadır. TNBC'de sıklıkla tercih edilen kemoterapötik bir ajan olan PTX çeşitli yan etkileri nedeniyle organizmada ciddi hasara yol açmaktadır. PTX'in düşük ve etkin doz çalışmaları üzerine hala araştırmalar devam etmektedir. Bu tez çalışması kapsamında PTX'in dozu azaltılarak ve ozon ile birlikte kanser hastalarına uygulandığında, HIF-1α'yı azaltabileceği, vasküler ağın şekillenmesinin engellenebileceği ve daha az toksik etki bırakarak kemoterapi etkinliğini arttırabileceği düşünülmektedir.

Deneysel meme tümörü fare modelinde primer meme tümör dokularında immunohistokimyasal yöntemle Ki-67, CD31, VEGF-A, HIF-1α'nın immun ekspresyonu incelenmiştir. Primer meme tümör dokularında RT-qPCR ile VEGF-A, HIF-1α, PDGF ve VHL genlerinin mRNA ekspesyonları değerlendirilmiştir. Akım sitometri yöntemi ile dalak ve kemik iliğinden immün hücrelerin $CD11b^{+}Gr\text{-}1^{+}$ yüzey ekspresyonları analiz edilmiştir. Yüksek doz ozon tedavisi uygulanan farelerde, anti-tümöral immun yanıtlar üzerinde pozitif yönde bir ilişkinin olduğu ve Ki67 immun ekspresyon seviyesindeki azalma ile tümör hücresi proliferasyonunu baskılayabileceği düşülmüştür. HIF-1α'nın hem immun hem mRNA ekspresyonunun düşük doz ozonda azaldığı gözlenirken vasküler sistem üzerindeki etkisi belirsizliğini korumaktadır.

Anahtar Kelimeler: BALB/c, HIF-1α, Meme tümörü, Ozon, Paklitaksel, VEGF-A

İNGİLİZCE ÖZET

INVESTIGATION OF THE EFFECTS OF PACLITAXEL AND OZONE USE ON HIF-1α AND VASCULOGENESIS IN MAMMARY TUMOR FORMATION IN DOGS: EXPERIMENTAL MOUSE MODEL

Breast tumors are one of the most common types of cancer. Triple-negative breast cancer (TNBC) does not respond to hormonal therapies because estrogen, progesterone and HER2 receptors are missing or produced at low levels. The tumor microenvironment is hypoxic due to rapid tumor growth and inadequate blood perfusion. Hypoxia increases HIF-1α and initiates the transcription of certain genes such as VEGF-A and PDGF which play a role in tumor growth, metastasis and vasculogenesis.

Some therapeutic agents used in cancer treatment include therapeutic approaches such as eliminating hypoxia and vasculogenesis in the tumor microenvironment by targeting HIF-1α or VEGF-A. There are treatment modalities that aim therapeutic hyperoxia with ozone therapy. PTX, a frequently preferred chemotherapeutic agent in TNBC, causes serious damage to the organism due to various side effects. Research on low and effective dose studies of PTX is still ongoing. Within the scope of this thesis study, it is thought that PTX may decrease HIF-1α, prevent the formation of vascular network and increase the chemotherapy efficacy by leaving less toxic effect when PTX is administered to cancer patients with ozone.

In experimental mammary tumor mouse model, immunohistochemical immune expression of Ki-67, CD31, VEGF-A, HIF-1α was investigated in primary mammary tumor tissues. The mRNA expressions of VEGF-A, HIF-1α, PDGF and VHL genes were evaluated by RT-qPCR in primary breast tumor tissues. CD11b+Gr-1+ surface expressions of immune cells from spleen and bone marrow were analysed by flow cytometry. It was concluded that there was a positive correlation on anti-tumoral immune responses in high-dose ozone-treated mice and that the decrease in Ki67 immune expression level may suppress tumor cell proliferation. While it was observed that both immune and mRNA expression of HIF-1α decreased in low dose ozone, its effect on the vascular system remains unclear.

Key words: BALB/c, HIF-1α, Breast tumor, Ozone, Paclitaxel, VEGF-A

BUÜ SAĞLIK BİLİMLERİ ENSTİTÜSÜ
TEZ KONUSUNUN KÜRESEL SÜRDÜRÜLEBİLİR KALKINMA HEDEFLERİ İLE İLİŞKİSİ



Doktora/ Yüksek Lisans tezi olarak sunduğum **"**Köpeklerde Meme Tümörü Oluşumunda Paklitaksel ve Ozon Kullanımının HIF-1α ve Vaskülogenezis Üzerine Etkilerinin İncelenmesi: Deneysel Fare Modeli**"** başlıklı tez **Sağlık ve Kaliteli Yaşam** Küresel Sürdürülebilir Kalkınma Hedefleri ile ilişkilidir.

1. GİRİŞ

Meme tümörü dişi köpeklerde deri tümörlerinden sonra görülen en yaygın neoplazi grubudur (Goldschmidt, Peña, Rasotto, & Zappulli, 2011; Kaszak ve ark., 2018; Kumar, & Parasar, 2020; Meuten, 2016). Bu tür tümörlerin epidemiyolojik ve klinik özellikleri ile biyolojik davranışları, insan meme tümörlerine benzerdir. Dişi köpeklerde meme bezi tümörlerinden %41 ile 53'ü kötü huylu olarak teşhis edilir (Gabli, Beddar, Djerrou, & Gomez-Reyes, 2017; Varallo ve ark., 2019) ve 4 yaşın altındakilerde nadiren görülür (Egenvall ve ark., 2005). Dişi köpeklerde meme tümörü 8-12 yaş arasındaki en yüksek insidanstadır (Dhami, Tank, Karle, Vedpathak, & Bhatia, 2010). Tümörün kan damarları tipik olarak heterojen, kıvrımlı, zayıf veya düzensiz olup oldukça geçirgendir. Vasküler sızıntıdan kaynaklanan yüksek interstisyel basınç ile birleşen tümör damar sisteminin hacim oranı, oksijen ve besinlerin taşınmasını, metabolitlerin çıkarılmasını güçleştirir, böylece hipoksi ve asidoz ile karakterize, yetersiz perfüze edilen bir tümör mikro çevresi oluşur (Farnsworth, Lackmann, Achen, & Stacker, 2014). Hipoksi indükleyici faktör-1 alfa (HIF-1α) hipoksik koşullar altında oluşur ve anjiyogenezin meydana gelmesini sağlayan vasküler endotelyal büyüme faktörü-A (VEGF-A)'yı içeren bir takım genin transkripsiyonunu başlatır (Farnsworth ve ark., 2014; Luongo, Brigida, Mascolo, & Gaudino, 2017; Moschetta ve ark., 2015). Tümöral doku, beslenme ve oksijenin taşınması ile metabolik atıkların uzaklaştırılmasını sağlamak için yeni bir kan damarı oluşumuna ihtiyaç duyar. Böylelikle anjiyogenik değişim başlar. "Anjiyogenik değişim" malign büyüme ve metastaz ile ilişkilidir (Al-Dissi, Haines, Singh, & Kidney, 2010; Farnsworth ve ark., 2014; Luongo ve ark., 2017; Moschetta ve ark., 2015). Bu değişim için moleküler tetikleyiciler yaygın olarak tümör hücrelerinden üretilir, bununla birlikte, anjiyogenik büyüme faktörleri ayrıca stromal hücreler veya dolaşımdan alınan makrofajlar, mast hücreleri (Farnsworth ve ark., 2014), plazma hücreleri, lenfositler gibi hücreler tarafından da salgılanabilir (Restucci, Papparella, Maiolino, & De Vico, 2002). VEGF-A tanımlanan ilk anjiyogenik faktördür ve özellikle endotel hücreleri üzerinde vasküler endotelyal büyüme faktörü reseptörü-2 (VEGFR-2) aktivasyonu yoluyla çeşitli tümör tiplerinde anjiyogenez için önemli olduğu bilinmektedir (Al-Dissi ve ark. 2010; Farnsworth ve ark., 2014). VEGF,

endotel hücre proliferasyonunu indükleyerek tümör dokusunda yeni damarların şekillenmesini sağlar, ayrıca neoplastik hücrelerin tümör dokusundan damar sistemine kaçışını kolaylaştıran kollajenaz ve diğer yıkımlayıcı enzimlerin üretilmesini ve neoplastik hücre büyümesini de sağlayarak metastazı teşvik eder (Restucci ve ark., 2002). Bu moleküler süreçler, deneysel tümör terapisinde VEGF ve HIF-1α'nın inhibisyonunun başarısı için teorik bir açıklama sağlamaktadır (Restucci ve ark., 2002; Sermeus ve ark., 2008). İntratümöral hipoksi, tümörlerde HIF-1α'nın aktive edildiği önemli bir mekanizmadır (Luongo ve ark., 2017), ayrıca, anjiyogenez ve metastaz sürecinin başlaması gibi tümörün ilerlemesine, tümör hücresinin kemorezistansına katkıda bulunan hücresel adaptasyonlara neden olduğu bilinmektedir. Hipoksinin gen ekspresyonunu değiştirerek (Sermeus ve ark., 2008) radyoterapi ve kemoterapilere direnci indüklediği bildirilmiştir, ancak bu dirence yol açan hipoksinin tetiklediği kesin mekanizmalar tam olarak karakterize edilmemiştir (Flamant, Notte, Ninane, Raes, & Michiels, 2010). Tümör tedavisinde klinik çalışmalarda kullanılan HIF-1α'yı bloke eden birçok ilaç geliştirilmiştir. Özellikle yumurtalık ve endometriyal kanserlerde kullanılan kardiyak glikozit (digoksin) ve sisplatin, HIF-1α'yı inhibe ederek tümör anjiyogenezini ve farelerde tümör büyümesini durdurduğu belirlenmiştir (Luongo ve ark., 2017; Peirone ve ark., 2018). İnsan papilloma virüsü (HPV) taşıyan fareler üzerinde yapılan bir çalışmada, ozon/oksijen gaz karışımının hayvanlarda epidermal hiperplazi/displazi oranını yaklaşık olarak üç kat azalttığı bildirilmiştir. Bu durumun, ozon (O_3) tedavisi sonucu HPV ilişkili lezyonların, hiperplaziden displaziye ilerlemesinin engellenmesinden kaynaklı olduğu gösterilmiştir (Peirone ve ark., 2018). Tavşanlardaki yassı hücreli karsinoma modelinde, gaz olarak uygulanan intraperitonal ozon tedavisinin tümörlerde gerilemeye neden olduğu ve artan lenfosit (CD3+) infiltrasyonları ile ilişkili olduğu belirlenmiştir (Rossmann ve ark., 2014). Hücre kültüründe yapılan bir çalışmada doksorubisin ve ozonun kombine şekilde kullanımının, malignant hepatik hücrelerde sitotoksik etkiye neden olduğu, proliferasyonu önlediği ve canlılık indekslerinde azalmaya yol açtığı gösterilmiştir (Alyasova ve ark., 2016). Ozon tedavisinin, radyoterapi ve kemoterapi alan kanser hastalarında uygulanabilir bir adjuvan tedavi olarak kabul edildiği ve bu hastalarda kemoterapinin etkinliğini arttırarak mide bulantısı, kusma, fırsatçı enfeksiyonlar, bukkal ülser, saç dökülmesi

ve yorgunluk gibi yan etkileri azalttığı bildirilmiştir. Ozon uygulamasının bu tip terapötik etkilerinin hastalarda daha iyi fiziksel ve zihinsel sağlığa neden olarak daha iyi bir yaşam kalitesi sağladığı vurgulanmıştır (Luongo ve ark., 2017; Zheng ve ark., 2022).

Köpek meme tümörlerinde kullanılan kemoterapi ilaçlarıyla ilgili doz, etkinlik ve toksisite konusunda sınırlı bilgi bulunmakta olup çoğunlukla insanlarda uygulanan protokoller kullanılmaktadır. Ancak yeterli bilginin olmamasından kaynaklı olarak bu tür tedavi yöntemleri başarısız olabilmektedir (Esen, Kaymaz, & Karadağ, 2022). Özellikle insan üçlü-negatif meme kanserinde [östrojen (ER-), progesteron (PR-), insan epidermal büyüme faktör reseptörü 2 (HER2-) negatif] sıklıkla tercih edilen kemoterapötik bir ajan olan paklitaksel (PTX) organizmada ciddi yan etkilere yol açmaktadır (Friedland, Gorman, & Treat, 1993; Panchagnula, 1998). Günümüz ilaç teknolojilerine bakıldığında da hedefli salınım ve düşük toksisite gösteren formülasyonların oluşturulması amaçlanmaktadır. Bu tez çalışmasında kullanılan nano kabarcık ozon depolanmış niozomlar (NOSN), sahip olduğu niozomal teknolojiden kaynaklı olarak nanometre (nm) büyüklüğünde, lamelli veziküller içinde ozonu barındırmaktadır. NOSN'nin bu yapısal özelliği, hücrelerin en küçük organellerine kadar taşınmasını ve dokularda daha yavaş salınmasını sağlayarak tümör bölgesinde seçici bir ilaç dağılımı ve daha uzun süreli bir etki bırakır (Chen, Hanning, Falconer, Locke, & Wen, 2019). NOSN, tüm bu özellikleri barındırması ile diğer ozon-oksijen gazı uygulamalarından oldukça farklıdır. Bu tez çalışmasında, ozonun hipoksik tümör mikro çevresinde HIF-1α'yı azaltabileceği ve VEGF-A yolağı üzerinden tümör metastazına ilişkin etkileri önleyebileceği hipoteze edilmiştir. Anti-tümör tedavi yaklaşımlarında primer tümörün küçülmesinin yanı sıra özellikle metastatik odakların eleminasyonu da kanser tedavi başarısı için oldukça kritiktir. Bu tez çalışmasında, hipotezi güçlendirmek ve tedavi etkinliğini farklı meme tümörü hücre hatlarında değerlendirmek için *in vitro* deneylerde, üçlü-negatif meme kanseri (TNBC) hücre hatları 4T1 ve EMT6 kullanılmıştır. Meme tümörü hücre hatları üzerinde ilaç derişimlerinin inhibe edici konsantrasyon (IC50) dozu gösterdiği 4T1 hücre hattı ile *in vivo* deneylere devam edilmiştir. *In vivo* deney kapsamında 55 adet BALB/c ırkı, dişi fare kullanılmıştır.

Çalışmada kullanılan NOSN ve PTX (en düşük toksik doz seçilerek) tedavi uygulamaları ayrı olarak ve kombine bir şekilde;

- Meme kanseri hücre hatlarında, metiltiazolildifenil-tetrazolyum bromür (MTT) testi ile inhibe edici konsantrasyon (IC50) ve etkin konsantrasyonun (EC50) belirlenmesi,
- Meme kanseri hücre hatları ile muamale sonucu akım sitometri yöntemi ile anti-kanser immün yanıtların değerlendirilmesi (CD4+ ve CD8+ T)
- Tüm parametrelerin değerlendirilmesinden sonra, anti-tümör etkinliği en fazla gösteren sub-toksik nano kabarcık ozon ve paklitaksel konsantrasyonu ile *in vivo* çalışmalara geçilmesi,
- *In vivo* sinjenik meme kanseri modeli ile oluşturulan fare primer tümörlerin hematoksilen eozin boyaması ile tümör morfolojisi ve nekroz yüzdesinin değerlendirilmesi,
- Karaciğer ve akciğer doku kesitlerinde mikro metastaz alanlarının hesaplanması (metastatik odaklara etkisi),
- Periferik kan yayma analizi ile tümör kaynaklı sirküler dolaşımdaki matür ve immatür nötrofillerin morfolojilerindeki değişimlerin değerlendirilmesi,
- Miyeloid kökenli baskılayıcı hücre (MDSC) alt-gruplarının belirlenmesinde CD11b, Ly6G, Ly6C antikor boyamaları yapılarak akım sitometri yöntemi ile metastatik organlar; kemik iliği ve dalak örneklerinde immün infiltrasyonun incelenmesi,
- Primer tümör boyutunun ölçülmesi ve tümör hücrelerinin Ki67 ekspresyonunun, immunohistokimyasal yöntem ile değerlendirilmesi ve proliferatif karakter üzerine etkisi,
- Primer tümördeki tümör hücrelerinin hipoksi ile ilişkili HIF-α ekspresyonu üzerine etkisi ve VEGF-A, CD31 ekspresyonlarının vaskülogenezis ile ilişkisinin immunohistokimyasal boyama yöntemi ile değerlendirilmesi,
- qRT-PCR ile, mRNA izolasyonu sonrasında cDNA kütüphaneleri oluşturularak HIF-α ve VEGF-A gen ekspresyonlarının değerlendirilmesi,
- Tümörlü hayvanların sağ kalımlarına (survival) etkisi gibi deneysel yaklaşımlar hedeflenmiştir.

2. GENEL BİLGİLER

2.1. Meme Bezi

2.1.1. Meme Bezinin Embriyolojisi

Meme bezinin şekillenmesi, meme ucuna karşılık gelen meme 'tomurcuklarını' oluşturmak için ektodermal kalınlaşma ve hücre göçünün bir sonucu olarak embriyonik dönemde başlar. Farelerde bu süreç, embriyonun 11. gününde ektodermden gelişmeye başlar. 17. günde meme yağı yastığına invaze olur ve çoğalmaya başlar. Doğumdan önceki zamanda meme başına giden tek bir kanala sahip basit dallanmış bir yapı oluşturur. Meme bezinin büyük bir kısmı, dişi farelerde doğum sonrası dönemde, yumurtalık hormonu üretiminin 3. haftasından itibaren gelişmeye başlar (Richert, Schwertfeger, Ryder, & Anderson, 2000). İnsanlarda bu süreç ilk olarak embriyonik yaşamın dördüncü haftasında belirgindir (Hovey, & Trott, 2004). Köpeklerde ise embriyolojik olarak meme bezleri, ventrolateral ektoderm üzerinde tespit edilebilen ve özelleşmiş mezoderm tabakası ile desteklenen iki doğrusal kalınlaşma olarak görünür. Ektodermal hücreler aksiller bölgeden inguinal bölgeye uzanan meme çizgileri boyunca göç eder ve plakodlar halinde birleşir. Her bir plakod tek bir bezi oluşturur. Plakodun ektodermal hücreleri, altta yatan mezodermin içine doğru dallanarak filizlenen meme tomurcuklarını oluşturmak üzere çoğalır. Filizlerin sayısı, kavitasyon süreci ile her meme başı kılıfında gelişecek olan papiller kanal deliklerinin sayısını belirler. Genellikle köpeklerde her bir meme başında 7-16 (22'ye kadar) adet papiller kanal deliği bulunur ve bu kanalların her biri dallanarak yetişkin meme bezinin bir lobunu oluşturur (Meuten, 2016).

2.1.2. Meme Bezinin Anatomisi ve Histolojisi

Dişi farede beş çift meme bezi bulunur ve bunlar yağ yastıkları içinde hayvanın her iki yanında simetrik bir biçimde ön bacakların önünde bir çift, arkasında iki çift, arka bacaklarının önünde bir çift ve kasık bölgesinin hemen

önünde bir çift meme bezi bulunur (Şekil 1.A). Fareler gebeliğin 14. gününden itibaren meme gelişiminde cinsel dimorfizm gösterir (Scudamore, 2014.). Gebe olmayan farede meme dokusu, yağ dokusu içine gömülü dallanan bir kanal sisteminden oluşur. Kanallar, bazal laminaya bağlı bir miyoepitelyal hücre tabakası ile çevrili ve küboidal epitel ile kaplıdır. Gebelik sırasında epitelyal bileşen çoğalarak lobüler alveolleri oluşturur. Alveoller, sitokeratinleri ve düz kas aktinini eksprese eden aralıklı miyoepitel hücre tabakasıyla çevrili tek bir epitel hücre tabakasına sahiptir (Oakes, Hilton, & Ormandy, 2006). Süt salgılanması doğumdan bir gün önce başlar ve üç haftalık laktasyon boyunca ya da yavrular sütten kesilene kadar devam eder. Meme bezi sütten kesildiğinde apoptozis ile involüsyona uğrar ve yaklaşık iki hafta içinde gebelik öncesi eski durumuna döner (Richert ve ark., 2000; Scudamore, 2014).

İnsanlarda, meme bezleri, deri altında toraks bölgesinde bulunan çift dış salgı bezleri olarak konumlanmıştır (Şekil 1.B). Bu bezler, çok lobludur ve bağ dokunun içinde bulunan ekzokrin salgı yapan bileşik tübüloalveolar bezler olarak karakterize edilir (Cui, Naftel, & Lynch, 2011; Kumar ve ark., 2015). Meme bezleri ergenlik döneminde büyümeye başlar ve hormon seviyelerine (östrojen, progesteron, prolaktin ve insan plasental laktojen) yanıt olarak farklı zamanlarda morfolojik ve işlevsel değişikliklere uğrar. Hipofiz bezinin adenohipofiz bölgesinde bulunan bazofiller tarafından ACTH, TSH, FSH, LH salgılanır. Asidofiller tarafından prolaktin hormonu salgılanır ve meme bezinin süt üretmesini teşvik eder (Cui ve ark., 2011). Her bez, bağ dokusu ve yağ dokusuyla diğerlerinden ayrılmış 15-25 adet lobi glandulae isimli tübüloalveoler bezden oluşur. Her lob, bir laktiferöz kanala açılır. Salgı bezleri süt üretir ve intralobüler kanallara boşaltır, ardından interlobüler kanallara gider. İnterlobüler kanallar, sütün boşaldığı laktiferöz sinüslerle birleşir. Meme bezinin iki adet epitel hücresi (luminal ve miyoepitelyal epitel) ve stroması (interlobüler ve intralobüler stroması) vardır. Bu yapıların her biri hem benign hem de malign tümörlerin kaynağıdır. Meme başı keratinleşmiş yassı hücrelerle kaplıdır ve 6-10 adet büyük kanal buraya açılır (Kumar ve ark., 2015).

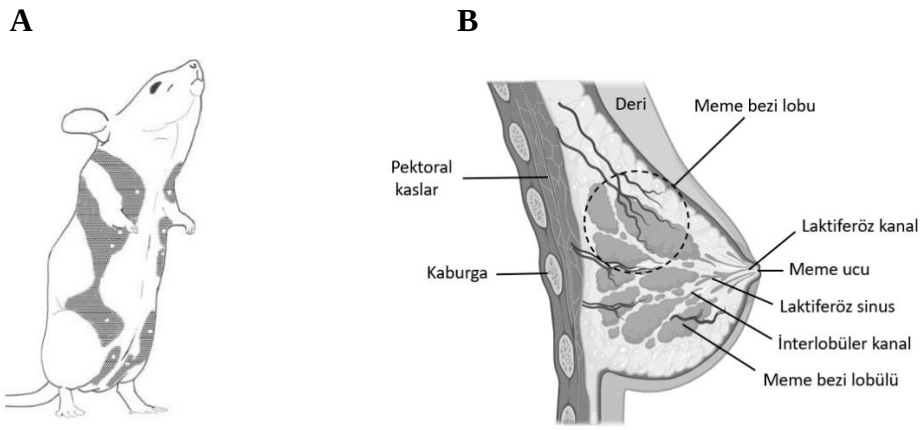

Şekil 1. Fare ve insan meme bezinin anatomik gösterimi (Cui ve ark., 2011; Scudamore, 2014.).

Köpeklerde, meme bezinin yapısı bağ doku, damar ve sinirlerle çevrilmiştir. Apokrin ter bezlerinin değişime uğraması sonucu fibrovasküler ve yağ dokusu içine gömülü meme alveolleri ve kanallardan oluşmuştur. Gelişimleri ergenlikte başlar ve her östrus döngüsünde morfolojik değişiklikler şekillenir. Köpekler genellikle beş çift meme bezine sahiptir. Kraniyal bölgede iki çift meme bezi (kraniyal ve kaudal torasik meme bezi), orta bölgede iki çift meme bezi (kraniyal ve kaudal abdominal meme bezi), kaudal bölgede bir çift meme bezi (inguinal meme bezi) vardır (Kuruca ve ark., 2019; Meuten, 2016) (Şekil 2). Köpeklerde birden fazla papiller kanal meme başı yüzeyine açılır. Meme kanalları tabakalı yassı epitel ile kaplıdır ve dairesel bir düz kas sfinkteri ile çevrilidir. Her bir meme kanalı, miyoepitelyal hücreler içeren iki katmanlı küboidal ve kolumnar epitel ile kaplı meme sinüsüne açılır. Büyük interlobüler kanallar (laktiferöz kanallar) distal meme sinüsüne boşalır. Bu interlobüler kanallar iki katmanlıdır, dış katmanı fusiform (iğ) miyoepitelyal hücrelerden oluşan küboidal bir epitel ile kaplıdır (Peña ve ark., 2014). Küçük interlobüler kanallar, daha az miyoepitelyal hücre içeren tek katmanlı bir küboidal epitel ile kaplıdır. Terminal interlobüler kanallar, devam etmeyen iğ şeklindeki miyoepitelyal hücreler ile çevrili tek bir küboidal epitel tabakasıyla kaplı intralobüler kanallara doğru devam eder. Alveoller tek katlı epitel hücre tabakası ve çevresinde bulunan miyoepitel hücreleri ile çevrili olup salgı fonksiyonu gösterir. Bu epiteller uzun, küboidal ila kolumnar yapıdadır. Ayrıca intrasitoplazmik lipid damlacıklarını barındırabilir (Meuten, 2016).

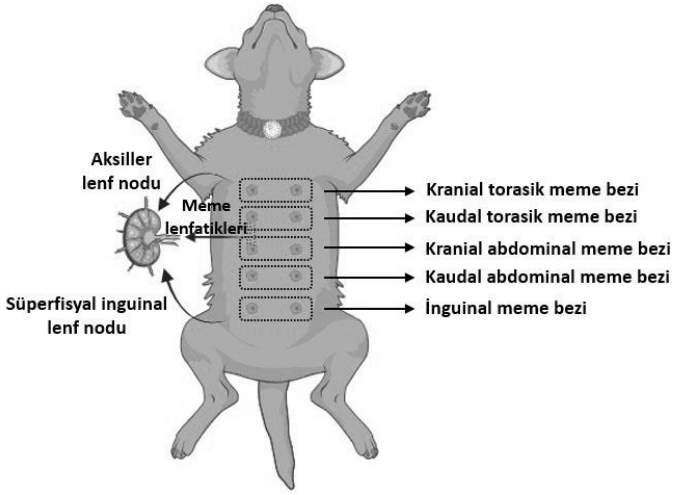

Şekil 2. Köpeklerde meme bez anatomisi ve lenfatik drenej (Meuten, 2016) (Biorender.com kullanılarak hazırlanmıştır)

2.2. Dişi Köpeklerde Meme Tümörü

Dişi köpeklerde meme tümörü, deri tümöründen sonra en sık görülen neoplazma grubudur (Goldschmidt ve ark., 2011; Kaszak ve ark., 2018; Kumar, & Parasar, 2020; Meuten, 2016). Bu tür tümörlerin epidemiyolojik ve klinik özellikleri ile biyolojik davranışları, insan meme tümörlerine benzer özellikler gösterir. Dişi köpeklerde meme bezi tümörlerinin %41-53'ü kötü huylu olarak teşhis edilir ve bu tür tümörlerin ortalama görülme sıklığı 10 yaş civarındadır (Gabli ve ark., 2017; Varallo ve ark., 2019). Dişi köpeklerde meme tümörü 8-12 yaş arasındaki en yüksek insidansta gözlenir (Kumar, & Parasar, 2020). Yakın zamanda yapılan bir çalışmada, iyi huylu neoplazmlar daha genç köpeklerde (ortalama 7-9 yaş) görülürken, kötü huylu neoplazmlar daha yaşlı köpeklerde (ortalama 9-11 yaş) görülmüştür (Sorenmo ve ark., 2009). Bununla birlikte, tümörlerin gelişme yaşı köpeğin ırkına ve cüssesine bağlı olarak değişebilir. Büyük ırklarda küçük ırklara göre daha genç yaşta meme neoplazmları gelişebilir. Meme tümörünün en sık Terrier, Cocker, Pointer, Maltese, Golden retriever, Setter ırkı köpeklerde görüldüğü ve yapılan çalışmalara göre bölgesel değişkenlik gösterdiği bildirilmiştir. Köpeklerde meme tümörü gelişiminde yaş, cinsiyet, hormonal durum, gebelik, kısırlaştırma, ırk, genetik ve çevresel faktörler gibi risk faktörleri meme tümörü gelişimini etkilemektedir (Kuruca ve ark., 2019; Meuten, 2016).

2.2.1. Dişi Köpeklerde Meme Tümörlerinin Histolojik Sınıflandırması

Köpeklerde klinik olarak benign ve malign meme tümörlerini ayırt etmek neredeyse imkansızdır ve sitolojik değerlendirme ile de kesin tanı koyulamamaktadır. Günümüzde meme tümörlerinin tanısını ve teşhisini kolaylaştırmak adına histopatolojik (Tablo 1) ve immunohistokimyasal (IHC) (Tablo 2) olarak sınıflandırmalar yapılmıştır (Meuten, 2016).

Tablo 1. Köpek meme tümörlerinin histolojik sınıflandırması (Goldschmidt ve ark., 2011; Meuten, 2016).

1. Hiperplazi/displazi	**2- Benign Meme Tümörleri**	**3- Malignant Epiteliyal Tümörler**	**4- Özel Tip Malignant Epitelyal Tümörler**
a. Kanal ektazisi	a. Adenom	a. Karsinom *in situ*	a. Yassı Hücreli Karsinom
b. Lobüler hiperplazi (adenozis)	b. İntraduktal Papiller Adenom (Duktal Papillom)	b. Tubüler Karsinom	b. Adenoskuamöz Karsinom
- Düzenli lobüler hiperplazi	c. Duktal Adenom (Bazaloid Adenom	c. Tubülopapiller Karsinom	c. Müsinöz Karsinom
- Laktasyonal Lobüler Hiperplazi	- Skuamoz Diferensiyasyon ile birlikte Duktal Adenom (keratohiyalin granülleri)	d. Kistik Papiller Karsinom	d. Lipidden Zengin Karsinom (Lipid Rich Carcinoma)
- Fibrosisli Lobüler Hiperplazi	d. Fibroadenom	e. Kribriform Karsinom	e. İğ Hücreli Karsinomlar
- Atipik Lobüler Hiperplazi	e. Miyoepiteliyom	f. Mikropapiller İnvazif Karsinom	- Malignant Miyoepiteliyom
c. Epiteliyozis	f. Kompleks adenom (adenomiyoepiteliyoma)	g. Solid Karsinom	- Yassı Hücreli Karsinomların İğ Hücre Varyantı
d. Papillomatozis	g. Benign Mikst Tümör	h. Komedokarsinom	- Karsinom-İğ Hücre Varyantı
e. Fibroadenomatöz Değişiklikler		i. Anaplastik Karsinom	f. İnflamatuar Karsinom
f. Jinekomasti		j. Kompleks Adenom veya Benign Mikst Tümörde Ortaya Çıkan Karsinom	
		k. Kompleks Karsinom	
		l. Karsinom ve Malignant Miyoepiteliyom	
		m. Mikst Karsinom	
		n. Duktal Karsinom	
		o. İntraduktal Papiller Karsinom	
5- Malignant Mezenkimal Tümörler (Sarkomlar)	**6- Karsinosarkom (Malignant Mikst Meme Tümörü)**	**7- Meme Başının Tümörler**	**8- Meme Başının Hiperplazisi/Displazisi**
a. Osteosarkom		a. Duktal Adenoma/Karsinom	a. Meme Başı Derisinde Melanozis
b. Kondrosarkom		b. Epidermal İnfiltrasyon ile Birlikte Karsinom (Paget-like Disease)	
c. Fibrosarkom			
d. Hemanjiyosarkom			

2.2.2. Dişi Köpeklerde Meme Tümörlerinin Moleküler Alt Tiplerinin Sınıflandırması

Son zamanlarda yapılan çalışmalarda köpek meme karsinomları bir IHC paneli kullanarak moleküler alt tiplerine göre sınıflandırılmıştır (Peña ve ark., 2014; Sorenmo, Rasotto, Zappulli, & Goldschmidt, 2011). Bu panel, luminal A, luminal B, bazal benzeri tip (üçlü-negatif), HER2-aşırı eksprese eden ve "normal" fenotip olmak üzere 5 farklı moleküler alt tiplerden oluşmaktadır (Tablo 2) (Meuten, 2016). Özellikle kısırlaştırılmamış dişi köpeklerde üçlü-negatif meme tümörünün insidansı insanlarda görülenden daha yüksek olduğu ve diğer moleküler alt tiplerden %76 daha sık görüldüğü bildirilmiştir (Dos Anjos ve ark., 2019). Köpek invazif meme karsinomlarının, klinik ve patolojik yansımalarının yanı sıra davranış ve prognostik göstergeler açısından da insan meme kanserine benzerliği bildirilmiştir (Abadie ve ark., 2018). Üçlü-negatif meme tümörlerini tedavi etmek hem zor hem de diğer alt tiplere kıyasla terapötik açıdan sınırlıdır (McCart Reed, Kalita-De Croft, Kutasovic, Saunus, & Lakhani, 2019).

Tablo 2. Köpek meme tümörlerinin moleküler sınıflandırması (Meuten, 2016).

Moleküler Tip	Luminal hücre belirteci	ER+ ve/veya PR+	HER2+	Bazal hücre belirteci
Luminal A	+	+	-	+,-
Normal-benzeri	-	-	-	-
Luminal B	+	+	+	+,-
HER2 aşırı ekspresyon	+,-	-	+	+,-
Bazal-benzeri (Üçlü-negatif)	-	-	-	+

Luminal belirteçler: sitokeratinler; CK7, CK8, CK18, CK19. Bazal belirteçler; CK5/6, CK14, p63, P-cadherin. İnsan epidermal büyüme faktörü reseptörü 2 (HER2). Luminal A ve B, HER2 yerine Ki67 kullanılarak da ayırt edilebilir: Luminal A = ER+ ve/veya PR+ ve Ki67<%14. Luminal B = ER+ ve/veya PR+ ve Ki67>%14. Üçlü-negatif meme kanseri (TNBC) = Bazal belirteçten bağımsız olarak ER- ve PR- ve HER2-'tir

2.2.3. Dişi Köpeklerde Meme Tümörlerinin Derecelendirilmesi

Köpek meme karsinomları son on yıldır, insan Nottingham histolojik derecesi (NHD) kullanılarak puanlanmaktadır (Peña, De Andrés, Clemente, Cuesta, & Pérez-Alenza, 2013; Santos ve ark., 2013). Tübül oluşumu, nükleer pleomorfizm

ve mitotik sayı olmak üzere üç morfolojik parametrenin değerlendirilmesine dayanmaktadır. Her parametre 1'den 3'e kadar puanlanır ve puanlar toplanarak derece belirlenir (Şekil 3). Hem tübül oluşumu hem de mitotik sayı eşik değerler kullanılarak yarı kantitatif olarak değerlendirilir, ancak çekirdeklerin büyüklüğüne ve değişkenliğine göre sınıflandırılan nükleer pleomorfizm çok daha öznel bir şekilde puanlanır (Santos ve ark., 2015).

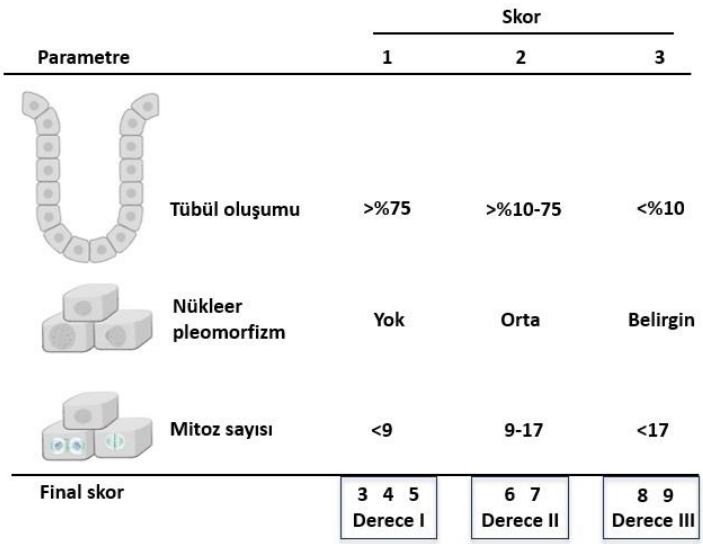

Şekil 3. Nottingham histolojik derecesi (NHD) (Santos ve ark., 2015) (Biorender.com kullanılarak hazırlanmıştır)

2.3. Kadınlarda Meme Tümörü

Meme tümörü her sekiz kadından birinde görülmektedir. Deri tümöründen sonra en yaygın görülen malign tümördür ve çoğu kadında akciğer metastazı sonucu ölüm şekillenmektedir. Meme ve aksiller lenfatik yollar aracılığıyla diğer organlara metastaz yapma eğilimindedir (Saladin, & Porth, 2010). 90 yaşına kadar yaşayan bir kadının meme kanseri geliştirme olasılığı sekizde birdir (Kumar ve ark., 2015; Saladin, & Porth, 2010). Meme tümörü gelişiminde risk faktörleri arasında cinsiyet, yaşın ilerlemesi, kalıtsal, uzun üreme süresi, hiç doğum yapmama, iyonlaştırıcı radyasyona ve kanserojen kimyasallara maruz kalma, aşırı alkol ve yağ alımı, sigara içme gibi etkenler ile birlikte proliferatif meme lezyonlarının bulunması yer almaktadır. 1990'ların sonlarında meme kanserlerinin %5'i BRCA1 ve BRCA2 adı

verilen iki genin mutasyonları ile ilişkili olduğu keşfedilmiştir (Cui ve ark., 2011; Saladin, & Porth, 2010). Ancak meme kanserlerinin çoğu kalıtsal değildir. Ayrıca vakaların %70'ten fazlasında herhangi bir tanımlanabilir risk faktörü bulunmamaktadır. Bazı meme tümörleri östrojen tarafından uyarılmaktadır. Bu nedenle meme kanseri, hayatlarının erken dönemlerinde adet görmeye başlayan ve menopoza geç ulaşan, uzun bir östrojen maruziyeti dönemi geçiren kadınlarda daha yaygındır (Saladin, & Porth, 2010). Çoğu tümör kadınların kendilerini muayene etmesi esnasında el ile fark edilebilir. Ancak fark edilemeyecek kadar küçük tümörleri tespit etmek açısından 30'lu yaşların sonlarında ve 40-49 yaşları arasında her 2 yılda bir ve 50 yaşından itibaren her yıl mamogram yaptırılması önerilmektedir. Meme tümörü genellikle değişmiş meme boyutu ve şekli, meme ucundan gelen kanlı akıntı, memeyi kaplayan derinin kızarıklığı, buruşması ve çukurlaşması, meme ucunun soyulup içe dönmesi gibi en yaygın semptomlar ile kendini gösterir (Cui ve ark., 2011; Saladin, & Porth, 2010).

2.3.1. Kadınlarda Meme Tümörlerinin Sınıflandırması

Şüpheli lezyonlardan alınan biyopsi örneklerinin teşhisi histopatolojik değerlendirmede iyi diferansiyeden kötü diferansiye bez yapılarına kadar değişebilir (Cui ve ark., 2011). Epitelyal meme lezyonları ve invazif karsinoma oluşturma risk yüzdesi Tablo 3’de, invazif karsinomun özel histolojik tipleri ise Tablo 4’te gösterilmiştir.

Tablo 3. Epitelyal meme lezyonları ve invazif karsinoma oluşturma risk yüzdesi (Kumar ve ark., 2015)

Benign Epitelyal Lezyonlar			**Meme Karsinomu**
Proliferatif Olmayan Meme Değişiklikleri (Fibrokistik değişiklikler) (%3)	**Atipisiz Proliferatif Hastalık (%5-7)**	**Atipili Proliferatif Hastalık (%13-17)**	**Karsinoma *In Situ* (%25-30)**
Kanal ektazisi	Orta veya florid hiperplazi	Atipik duktal hiperplazi (ADH)	Lobüler karsinoma *in situ* (LCIS)
Kistler	Sklerozan adenoz	Atipik lobüler hiperplazi (ALH)	Duktal karsinoma *in situ* (DCIS)
Apokrin değişim	Papilloma		
Hafif hiperplazi	Kompleks sklerozan lezyon		
Adenozis	Kompleks özelliklere sahip fibroadenom		
Kompleks özellikleri olmayan fibroadenom	Jinekomasti		

Tablo 4. İnvazif karsinomun özel histolojik tipleri (Kumar ve ark., 2015; Malhotra, Zhao, Band, & Band, 2010)

Karsinom *In Situ*	**İnvazif (İnfiltre) Karsinom Özel Histolojik Tipleri**	**Stromal Tümör**	**Memenin Diğer Kötü Huylu Tümörleri**
Lobüler Karsinom *In situ*	Lobüler Karsinom	Fibroadenoma	- Non-Hodgkin lenfoma
Duktal Karsinom *In Situ*	Medüller Karsinom	Filloid tümör	
- Komedo	Mikropapiller Karsinom	İnterlobüler Stroma Lezyonları	
- Nonkomedo	Papiller Karsinom	Miyofibroblastoma	
- Paget hastalığı	Tübüler Karsinom	Lipom	
	Müsinöz (Kolloid) Karsinom	Fibromatozis	
	Apokrin Karsinom	İnterlobüler Stromanın Malign Tümörleri	
	Sekretuar Karsinom	- Anjiyosarkom	
	İnflamatuar Karsinom	- Rabdomyosarkom	
		- Liposarkom	
		- Leiomyosarkom	
		- Kondrosarkom	
		Osteosarkom	

2.3.1.1. İnvazif (İnfiltre) Karsinom

İnvazif Karsinomlar maling meme tümörleri olup moleküler ve morfolojik özelliklerine göre klinik olarak önemli birkaç alt gruba ayrılmıştır. Geniş bir morfolojik görünüme sahip olduklarından dolayı üçte biri morfolojik olarak özel histolojik tiplere sınıflandırılmıştır. Geri kalanlar ise "duktal" veya özel tip olmayanlar olarak ayrılmıştır. Son zamanlarda meme kanseri gruplarında genomik değişiklikler ile gen ve protein ekspresyonunun ayrıntılı analizleri sayesinde moleküler sınıflandırma yapılmaktadır (Tablo 4) (Kumar ve ark., 2015).

2.3.1.1.1. Kadınlarda İnvazif (İnfiltre) Karsinomunun Moleküler Alt tipleri

Kadınlarda görülen meme tümörlerinin çoğu adenokarsinomdur ve östrojen reseptörü, HER2 ekpresyonuna bağlı olarak üç ana biyolojik alt gruba ayrılmıştır: östrojen reseptörü ER (+), HER2 (-) (tüm tümörlerin %50-65'i); HER2 (+) (tümörlerin %10-20'si, ER (+) veya ER (-); ve ER-negatif, HER2-negatif (%10-20). ER (+) meme tümörü yaşla birlikte artmaya devam etmektedir ve ER (-) ile HER2 (+) tümörlerin insidansı ise sabit kalmaktadır. Progesteron hormonunda eklenmesi ile birbirlerinden farklı beş moleküler alt tip şekillenmektedir (Şekil 4) (Kumar ve ark., 2015).

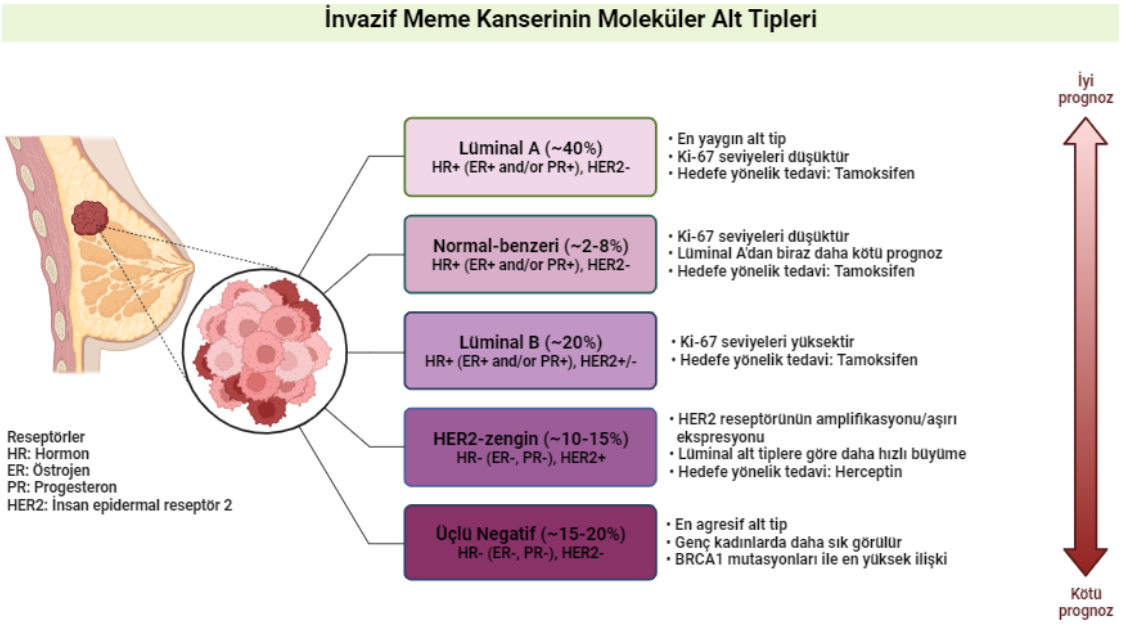

Şekil 4. İnvazif meme kanserinin moleküler alt tipleri (Kumar ve ark., 2015; Malhotra ve ark., 2010) (Biorender.com kullanılarak hazırlanmıştır)

2.3.1.1.1.1. Lüminal A Alt Tip

Lüminal A alt tip tüm meme tümörlerinin %40-55'ini oluşturur. Reseptör, ER (+) pozitif, HER2 (-) negatiftir ve proliferasyon oldukça düşüktür. Yaşlı kadınların ve erkeklerin çoğunda bu moleküler tip görülür. Bu kanserlerin birçoğu erken safada tespit edilmektedir. Östrojen reseptörü tarafından doğrudan düzenlenen genler tarafından yönetildiği bildirilmiştir. Hormonal tedaviye iyi yanıtı verir ve metastatik hastalıkla bile uzun süreli sağ kalımın olduğu gözlenmiştir. Ancak kemoterapiye tam yanıtın verilemediği de bildirilmiştir (Kumar ve ark., 2015).

2.3.1.1.1.2. Normal-Benzeri

Normal-benzeri, diğer dört moleküler alt tipe ilave olarak, normal meme epiteline oldukça benzerlik gösteren normal benzeri bir alt tip de tanımlanmıştır. Dizilim karşılaştırmalı genomik hibridizasyon (Array-CGH) ve yeni nesil dizileme çalışmaları, moleküler alt tiplerin farklı kopya sayısı değişiklikleri ve somatik genomik yeniden düzenleme modelleri ile ilişkili olduğunu göstermiştir (Larsen ve ark., 2013). Bir çalışmada 456 cDNA klonu kullanarak meme kanserinin ayırt edici bir moleküler paterni rapor etmiş, buna göre tümörler farklı klinik sonuçlara sahip beş intrinsik alt tipte sınıflandırılmıştır (Malhotra ve ark., 2010; Sørlie ve ark., 2001). Normal benzeri ve luminal A tümörleri temel IHC belirteçlerinde hemen hemen benzerdir. Ancak normal benzeri tümörler normal meme profiline benzeyen ve kötü prognoza sahip olan ekspresyon paternine sahip olduğu bildirilmiştir (Dai ve ark., 2015).

2.3.1.1.1.3. Lüminal B Alt Tip

Meme tümörü vakalarının yaklaşık %10'unu oluşturur. ER (+), HER2 (-) veya (+) pozitiftir. Proliferasyon oldukça yüksektir. Bu tümörler ER (+) olsa da ER seviyeleri düşük olabilir ve progesteron reseptörü ekspresyonu düşük veya (-) olabilir. BRCA2 germ hattı mutasyonları ile ilişkilendirilen en yaygın malign meme tümörüdür. ER (+) kanserlerdeki gibi mRNA ekspresyon paterni benzerdir, ancak

proliferasyonla ilgili genlerin ekspresyonu daha yüksektir. Yüksek düzeyde kromozomal anormalliğe sahip olma eğilimindedir. ER (+) kanserlerden farklı olarak, bu karsinomların yaklaşık %10'u kemoterapiye tam yanıt göstermektedir (Kumar ve ark., 2015).

2.3.1.1.1.4. HER2-Zengin Alt Tip

İnvazif meme kanserinin ikinci en yaygın moleküler alt tipidir ve meme tümörlerinin %20'sini oluşturur. HER2 (+)'tir ve yaklaşık olarak yarısının ekspresyonu düşük ER (+)'tir. Progesteron çoğunda (-)'tir. TP53 germ hattı mutasyonlarına sahip hastalarda (Li-Fraumeni sendromu) ailesel meme kanserlerinin yarısından fazlası, hem ER hem de HER2 (+) olan karsinomları geliştirir. Bu alt türe ait kanserler, HER2 protein aşırı ekspresyonu veya HER2 gen amplifikasyonu analizleri ile belirlenir. Trastuzumab (Herceptin) adında HER2'yi özel olarak bağlayan ve inhibe eden bir monoklonal antikor HER2 aşırı eksprese eden tümörlü hastaların tedavisinde kullanılır ancak bazı HER2 (+) karsinomlar tedaviye direnç geliştirmektedir (Kumar ve ark., 2015).

2.3.1.1.1.5. Bazal Benzeri (Üçlü-Negatif Karsinoma)

Meme kanserlerinim yaklaşık %15'ini oluşturur. Üçüncü en sık görülen moleküler alt tiptir. Bu kanserler genellikle genç premenopozal kadınlarda sık görülür. Özellikle Afrika kökenli Amerikalı kadınlarda (%20-25) daha yaygındır (Ahmed ve ark., 2015). Ailesel olarak BRCA1 mutasyonlarına sahip kadınlarda gelişen karsinomların çoğu bu türdendir. Yüksek proliferasyon ve hızlı büyüme nedeniyle bu tür kanserler, kolayca palpe edilebilir. Örneğin, gen ekspresyonu profiline göre bakıldığında bazal benzeri kanserlerin yaklaşık %10'u ER (+)'tir ve yaklaşık %15'i HER2 (+)'tir. Bu nedenle, ER veya HER2'yi hedefleyen tedaviye ihtiyaç olup olmadığını belirlemek için protein ekspresyonu veya gen amplifikasyonu analizleri yapılmalıdır. Küçük boyutlarda bile vissera ve beyine metastaz yapabilirler. Bununla birlikte, yaklaşık olarak %30'u kemoterapiye tam yanıt verir ve bu duyarlı alt grupta tedavi ile iyileşme mümkün olabilir. Nüksler genellikle

tedaviden sonraki 5 yıl içinde görülür. Mastektomi sonrası bile lokal nüksün sık görüldüğü ve uzak metastaz sonrası uzun süreli sağ kalımın nadir olduğu bildirilmiştir (Kumar ve ark., 2015).

2.3.2.1.2. İnvazif (İnfiltre) Karsinom Derecelendirilmesi

İnvazif meme tümörü, Afrika kökenli Amerikalı kadınlarda daha agresif bir karakter sergiler (Kumar ve ark., 2015). Tüm invazif karsinom türleri, Nottingham Histolojik Skor kullanılarak derecelendirilir (Dai ve ark., 2015; Larsen ve ark., 2013). Karsinomlar histolojik değerlendirmede tübül oluşumu, nükleer pleomorfizm ve mitoz sayısı açısından puanlanır (skor) ve bu puanlar minimum üç, maksimum dokuz olacak şekilde oluşturulur. Karsinomlar, I. derece (iyi diferansiye), II. derece (orta derecede diferansiye) ve III. derece (kötü diferansiye) olarak sınıflandırılır. I. derece karsinomlar küçük yuvarlak çekirdekler ile tübüler bir yapıda büyürler ve düşük bir hücresel çoğalma hızına sahiptir. II. derece karsinomlar da bazen tüp oluşumu gösterebilir, ancak solid kümeler veya infiltre hücreler halinde bulunur. Mitotik figürlerlerle birlikte nükleer pleomorfizm daha fazla görünür. III. derece karsinomlar, düzensiz hücre kümeleri veya genişlemiş düzensiz çekirdekli solid hücre tabakaları şeklinde yayılır. Yüksek proliferatif oran ve nekroz alanları yaygındır (Kumar ve ark., 2015; Malhotra ve ark., 2010).

2.4. Meme Tümörü Mikro Çevresi

Tümör mikro çevresi (TME), kanser gelişimini şekillendiren ve tümör tedavisine yanıtı etkileyen stromal hücreler ile etkileşim halindedir. Artmış fibroz stroma miktarı, tümör oluşumu için oldukça önemlidir. Fibroblast, ekstrasellüler matriks, kan ve lenf damarı mikro çevrenin oluşumunda rol alır (Kumar ve ark., 2015). Ayrıca T ve B hücresi, doğal öldürücü (NK) hücre, granülosit, monositler, makrofaj ve dendritik hücre (DC) gibi inflamatuar hücreler (Böttcher ve ark., 2018) ve çeşitli miyeloid seriden hücre popülasyonlarıda bulunur (Kumar, Patel, Tcyganov, & Gabrilovich, 2016). Hamilelik sırasında yeni duktal dallanmalara ve lobül oluşumuna izin veren bu moleküler olaylar, invazyon sırasında da aynı şekilde

tekrarlanabilir. Meme tümörü mikro çevresinde bazal membranın bozulması, hücre proliferasyonu, büyüme inhibisyonundan kaçma, anjiyogenez ve stromal invazyon gibi moleküler olaylar meydana gelir. Post-gebelik involüsyon sırasında meme dokusunun yeniden şekillenmesinde, tümör invazyonu riskini artırdığı bilinmektedir; bu durum *in situ* karsinomun invazif karsinoma geçişini kolaylaştırabilir (Kumar ve ark., 2015). Tümör mikro çevresinde bulunan diğer moleküler yapılar MMP-8, MMP-9, katepsin G gibi proteazlardır, yapısal proteinleri bozarak tümör hücrelerinin invazif özelliklerine yardımcı olur. Ayrıca serin proteazlar, VEGF gibi büyüme faktörlerini serbest bırakarak anjiyogenezi tetikler (Kumar ve ark., 2016). Tümördeki hipoksik ortam, serbest radikaller, pH dengesizliği ve besin eksikliği gibi mikro çevresel faktörlerin VEGF ekspresyonunu arttırdığı bilinmektedir (Wang ve ark., 2013).

2.5. Meme Tümörü İmmünolojisi

Kanserlerin kötü huylu fenotipi, hücre çoğalmasının anormal düzenlenmesi, tümör hücrelerinin apoptotik ölüme direnci ve uzak bölgelere metastaz yapma kabiliyetinden kaynaklanmaktadır. Tümör antijenleri, tümörlerin büyümesini ve yayılmasını önleyebilen T hücrelerini ve özellikle CD8+ sitotoksik T lenfositlerini (CTL'ler) içeren immün yanıtları engeller (Schumacher, & Hacohen, 2016). Histopatolojik çalışmalar, birçok tümörün T lenfositleri ve makrofajlardan oluşan mononükleer hücre infiltrasyonlar ile çevrili olduğunu ve bu hücrelerin bölgesel lenf düğümlerinde de aktif olarak rol oynadığını bildirmektedir. Ayrıca çoğu çalışmada tümöral alanda yüksek sayıda T hücresi infiltrasyonunun (CD8, CD4 ve hafıza hücreleri) daha iyi bir prognozu yansıttığı gösterilmektedir (Abbas ve ark., 2021; Fridman, Pagès, Sautès-Fridman, & Galon, 2012; Galon ve ark., 2006). Çoğu tümör hücresi konakçı bağışıklık yanıtını yenmek için özel mekanizmalar geliştirir. Tümör hücrelerinin konakçı bağışıklığı tarafından tanınmasından sorumlu antijen ekspresyonunu kaybetmesi, tümörün hızlı büyümesi ve yayılması, bağışıklık sisteminin tümörü etkili bir şekilde kontrol etme kapasitesini aşaması gibi nedenlerle konak bağışıklık yanıtları başarısız olmaktadır (Abbas ve ark., 2021; Egen, Ouyang, & Wu, 2020; Galon ve ark., 2006).

2.5.1. Tümör Antijenleri

Tümörlere karşı oluşan bağışıklık yanıtları, tümör hücreleri tarafından eksprese edilen ve bağışıklık sistemi tarafından tanınabilen çeşitli molekülleri hedef alır. T hücresi immün yanıtlarını ortaya çıkaran tümör antijenleri; neoantijenler (mutasyona uğramış genler tarafından kodlanan antijenler), onkojenik virüs antijenleri, aşırı eksprese edilmiş hücresel proteinler, onkofetal antijenler, değişmiş glikolipid ve glikoprotein antijenlerini içerir (Abbas ve ark., 2021; Koca, Seydou, & Yildirim, 2022; Schumacher, & Hacohen, 2016; Ward, Gubin, & Schreiber, 2016).

2.5.2. Tümör Büyümesinin Desteklenmesinde Doğal ve Adaptif Bağışıklığın Rolü

Doğal bağışıklık sistemi, ilk birkaç saat içinde makrofaj, nötrofil, dendritik hücre, NK hücresi, mast hücresi ve doğal lenfoid hücreleri tarafından patojenlere karşı savunmayı sağlar. Adaptif bağışıklık sistemi ise, enfeksiyöz ajanlara maruz kalındığında uyarılan ve mikroorganizmaya art arda her maruz kaldığında büyüklüğü ve savunma kabiliyeti artarak yanıt veren ve genellikle lenfositlerin rol aldığı bağışık yanıtına denir (Abbas ve ark., 2021; Böttcher ve ark., 2018; Vesely, Kershaw, Schreiber, & Smyth, 2011). Tümör immünolojisinde bağışıklık sisteminin tümörleri yok etmedeki fonksiyonlarının aksine bazı solid tümörlerin büyümesinde de rol oynayabileceği bildirilmiştir. Doğal bağışıklığın miyeloid türevli baskılayıcı hücreleri (MDSC'ler) anti-tümör bağışıklığı engelleyerek dolaylı yoldan tümör büyümesini destekler (Sevmis ve ark., 2017). Bu hücreler, DNA hasarına, tümör baskılayıcı gen ve onkogenlerde mutasyonlara yol açan serbest radikalleri üreterek hücrelerin malign dönüşümüne katkıda bulunabilir. Doğal bağışıklığın önemli bir aracısı olan transkripsiyon faktörü NF-κB (nükleer faktör κB), inflamasyonla ilişkili kanser ilerlemesinde önemli bir rol oynar (Abbas ve ark., 2021). İntratümöral monositler ve aktif M2 makrofajlar, anjiyogenezi destekleyen bir büyüme faktörü olan vasküler endotelyal büyüme faktörü (VEGF) ve hücre dışı dokuyu modifiye eden matriks metaloproteinazı (MMP) salgılayarak tümör hücresi büyümesini ve metastazını teşvik eder (Azevedo Martins, Rabelo-Santos, Do Amaral Westin, &

Zeferino, 2020; Noy, & Pollard, 2014; Qian, & Pollard, 2010). Adaptif bağışıklık sistemi tümör gelişimini çeşitli şekillerde artırabilir. Tümörlere yanıt olarak dentritik hücreler (DC'ler), CD4+ T farklılaşmasını Th2 hücrelerine (yardımcı T hücresi 2) veya düzenleyici T hücrelerine (Treg'ler) yönlendirmek üzere koşullandırılabilir; bunların her ikisi de tümörleri yok eden Th1 ve CTL yanıtlarını bastırarak, M2 makrofaj ve tümör büyümesini destekleyen diğer hücre tiplerinin gelişimini artırır (Abbas ve ark., 2021)

2.5.2.1. T Lenfositleri

T lenfositleri hücresel bağışıklığın en önemli bileşeni olarak vücudu enfeksiyon ve hastalıklardan korumakla görevlidir. T lenfositleri, kemik iliğinde üretilir ve daha sonra timus tarafından olgunlaştırılır. CD4 ve CD8 proteinlerinin hücre yüzeyinde eksprese edilmesiyle tanımlanan iki ana T hücresi alt grubu vardır (Tablo 5) (Abbas ve ark., 2021; Fridman ve ark., 2012; Topcu, 2022).

Tablo 5. Lenfosit sınıfları (Abbas ve ark., 2021)

Sınıf	**Fonksiyonları**	**Seçilen Fenotip Beliteçleri**	**Total Lenfositlerin Yüzdesi**	
			Kan	**Lenf Düğümü**
$CD4^+$ Yardımcı T Lenfosit	B hücresi aktivasyonu (humaral bağışıklık), Makrofaj aktivasyonu (hücre aracılı bağışıklık), İnflamasyonun uyarılması	$CD3^+$, $CD4^+$, $CD8^-$	35-60	50-60
$CD8^+$ Sitotoksik T Lenfosit	Hücre içi mikroplarla enfekte olmuş hücrelerin ve tümör hücrelerinin öldürülmesi	$CD3^+$, $CD4^-$, $CD8^+$	15-40	15-20
Düzenleyici T Hücre (Treg)	Diğer T hücrelerinin ve bağışıklık hücrelerinin fonksiyonunun bastırılması (bağışıklık yanıtlarının düzenlenmesi, ototolerans)	$CD3^+$, $CD4^+$, $CD25^+$, FOXP3	1-2	10

2.5.2.1.1. CD4+ Yardımcı T Hücreleri (Th)

CD4+ yardımcı T hücreleri çeşitli mekanizmalar ile anti-tümöral immün yanıtlara katkıda bulunur. Bazı çalışmalar, tümör antijenine özgü CD4+ T hücrelerinin konakçıya aktarılmasının terapötik bir faydası olduğunu göstermektedir. Th hücreleri, CD8+ T hücresi yanıtlarını artırır ve interferon-γ (IFN-γ) salgılayarak makrofajları aktive eder. Bu IFN-γ'da tümör hücresinin majör histokompatibilite kompleksi sınıf I (MHC-I) ekspresyonunu ve CTL'ler tarafından lizise duyarlılığını artırmaktadır (Şekil 5.A) (Fridman ve ark., 2012; Topcu, 2022).

2.5.2.1.2. CD8+ Sitotoksik T Hücreleri (CTL)

Tümör hücrelerinin CD8+ CTL'ler tarafından öldürülmesi tümörlere karşı immün korumanın temel mekanizmasıdır (Fridman ve ark., 2012; Topcu, 2022). CTL'ler, tümör antijenlerinden kaynaklanan ve MHC-I molekülleriyle birlikte sunulan peptitleri eksprese eden kötü huylu hücreleri tanıyıp öldürerek bir denetim işlevi gerçekleştirir. Çoğu tümör hücresinin, CD8+ T hücresi yanıtlarını başlatabilmesi için antijen sunan hücre (APC'ler) olan dentritik hücreler (DC'ler) tarafından sunulması gerekir (Abbas ve ark., 2021). Tümör antijenine özgü bağışıklık yanıtlarının karakterize edilmesi ve T hücrelerini uyaran ilaçlarla tedavi edilen kanser hastalarından elde edilen verilere göre CTL'lerin tümörlere karşı konakçı bağışıklık savunmasında önemli bir katı sağladığı gösterilmiştir (Şekil 5.B) (Abbas ve ark., 2021; Birbrair, 2020; Chen, & Mellman, 2017; Jayakumar, & Bothwell, 2019).

2.5.2.1.3. Düzenleyici T Hücreleri (Tregs)

Düzenleyici T hücreleri (Treg) diğer T hücrelerinin aktivasyonunu inhibe eden ve kendi antijenlerine karşı periferik toleransı sürdürmek için gerekli olan bir T hücresi popülasyonudur. Treg'ler, CD4+ T hücrelerinin bir alt kümesidir. Çoğu düzenleyici T hücresi IL-2 reseptörünün (CD25) α zincirini, CTLA-4 (sitotoksik T lenfosit ilişkili protein 4)'ü ve transkripsiyon faktörü forkhead box P3 (FOXP3)'ü

ekspresе eder (Abbas ve ark., 2021; Sakaguchi, Sakaguchi, Asano, Itoh, & Toda, 1995). Çok sayıda T hücresi popülasyonunun baskılayıcı aktiviteye sahip olduğu tanımlanmış olsa da, düzenleyici rolü en iyi belirlenmiş hücre tipi CD4+FOXP3+CD25^{high}'dir (Hsieh, Lee, & Lio, 2012). FOXP3, CD4+ düzenleyici T hücrelerinin gelişimi ve işlevi için gerekli olan ve bunlar tarafından eksprese edilen bir forkhead ailesi transkripsiyon faktörüdür. FOXP3, CD25 ve IL-2 sitokin Treg'in gelişimi ve işlevi için kritik bir öneme sahiptir. IL-2, timustaki T hücrelerinin düzenleyici alt kümeye farklılaşmasını teşvik eder ve bu hücre popülasyonunun periferde korunmasını sağlar. FOXP3+ Treg'ler IL-2 üretemezler, bu büyüme faktörü geleneksel T hücreleri tarafından sağlanır. IL-2, transkripsiyon faktörü sinyal iletici ve transkripsiyon aktivatörü 5 (STAT5)'i aktive eder, bu da FOXP3'ün yanı sıra Treg'lerin işlevine dahil olan diğer genlerin ekspresyonunu artırabilir. Bazı Treg'lerin oluşumu için dönüştürücü büyüme faktörü-β (TGF-β) sitokini de gerekebilir. TGF-β, FOXP3 ekspresyonunu uyarır ve Treg gelişimindeki ana role sahip olabilir (Abbas ve ark., 2021). Treg'ler, T hücresi yanıtlarını, DC'lerin indükleyici yeteneğini inhibe ederek ve T hücresi aktivasyonunu baskılayarak kontrol ederler. Treg'ler ayrıca B hücresi aktivasyonunu da baskılayabilir ve NK hücrelerin çoğalmasını, farklılaşmasını engelleyebilir (Şekil 5.C) (Abbas ve ark., 2021; Hsieh ve ark., 2012; Sakaguchi, Yamaguchi, Nomura, & Ono, 2008).

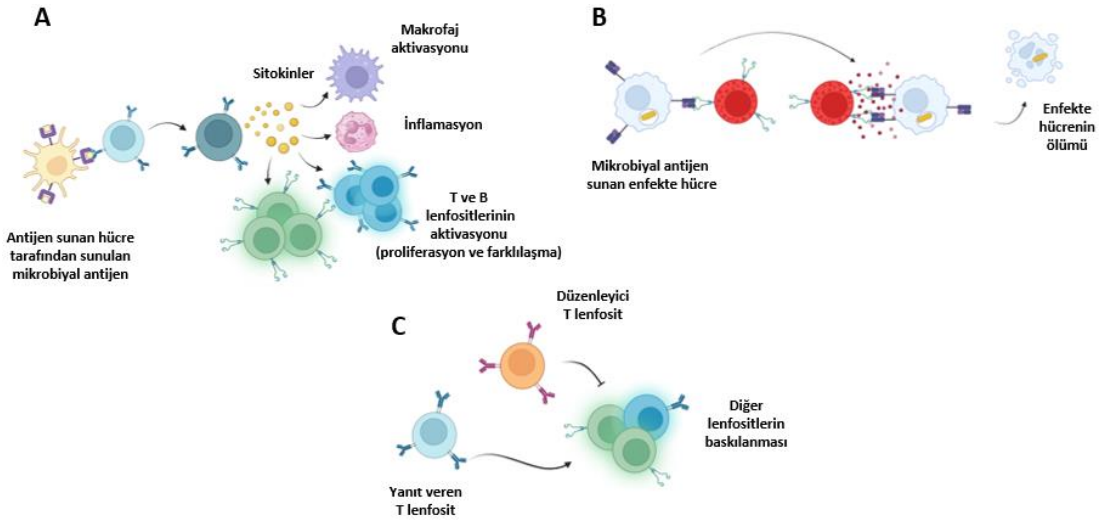

Şekil 5. (A) Yardımcı T lenfositi, **(B)** Sitotoksik T Lenfositi, **(C)** Düzenleyici T lenfositi (Abbas ve ark., 2021) (Biorender.com kullanılarak hazırlanmıştır).

2.5.2.2. Antikorlar

Tümör taşıyan konakçılar genellikle çeşitli tümör antijenlerine karşı antikor üretirler, ancak bu antikorların kanserlere karşı korunmadaki önemi bilinmemektedir. Yapılan çalışmalarda, antikorun komplemanı aktive etmesi veya Fc reseptörü taşıyan makrofajın veya NK hücresinin antikora bağlı hücre aracılı sitotoksisite ile tümör hücrelerini öldürdüğü bildirilmiştir (Abbas ve ark., 2021; Böttcher ve ark., 2018; Trabolsi, Arumov, & Schatz, 2019).

2.5.2.3. Natural Killer (NK) Hücreleri

NK hücreleri birçok tümör hücresi türünü öldürebilir ve tümörlere karşı bağışıklık hücrelerini denetleyebilir. Bazı çalışmalarda normalden daha düşük seviyede NK hücresi aktivitesine sahip kişilerin, viral olarak oluşan çeşitli tümörleri geliştirme açısından genel popülasyondan daha yüksek risk altında olduğunu gösterilmiştir (Smyth, Crowe, & Godfrey, 2000). Fare çalışmaları da NK hücre işlevindeki genetik kusurların veya NK hücrelerinin antikorlar tarafından tüketilmesinin tümör büyümesi ve metastazlarını artırdığını göstermiştir. Tümör hücrelerinin MHC-I ekspresyonunu azalttıklarında veya aktive edici NK hücre reseptörlerini bağlayan ligandların ekspresyonunu artırdıklarında NK hücreleri tarafından öldürülmeye duyarlı hale geldiği bilinmektedir. NK hücrelerinin tümörisidal kapasitesinin IL- 2, IL-15 ve IL-12 gibi sitokinlerle arttığı bildirilmiştir (Abbas ve ark., 2021; Böttcher ve ark., 2018).

2.5.2.4. Makrofajlar

Makrofajlar, aktivasyon durumlarına bağlı olarak tümörün büyümesini ve yayılmasını hem engelleme hem de teşvik etme yeteneğine sahiptir. Klasik olarak aktive edilmiş M1 makrofajları birçok tümör hücresi türünü öldürebilir. Tümörlerdeki makrofajlar ayrıca tümöre özgü Th1 hücreleri, CTL'ler ve NK hücreleri tarafından üretilen IFN-γ tarafından aktive edilebilir. M1 makrofajları, lizozomal enzimlerin, nitrik oksitin ve reaktif oksijen türlerinin (ROS) serbest

bırakılması da dahil olmak üzere enfeksiyöz organizmaları öldürmek için kullandıkları mekanizmalar ile tümör hücrelerini öldürebilir (Abbas ve ark., 2021; Noy, & Pollard, 2014; Qian, & Pollard, 2010).

2.5.2.5. Miyeloid Türevli Baskılayıcı Hücreler (MDSC'ler)

Miyeloid türevli baskılayıcı hücreler (MDSC'ler), tümör taşıyan hayvanların ve kanser hastalarının kemik iliğinde, lenfoid dokularında, kanında ve tümörlerinde biriken ve doğuştan gelen ve T hücresi aracılı anti-tümör immün yanıtları baskılayan olgunlaşmamış miyeloid öncüleridir (Arroyo-Crespo ve ark., 2019; Goedegebuure ve ark., 2013). MDSC'ler, monositlere, nötrofillere veya dentritik hücrelere DC'lere benzeyen hücreler de dahil olmak üzere farklı miyeloid hücre tiplerinin heterojen bir koleksiyonudur. Morfolojisi ve fenotipi nötrofillere benzeyen ve tüm MDSC popülasyonunun %80'ini temsil eden; granülositik MDSC (G-MDSC) ve morfolojisi ile fenotipi monositlere benzeyen, tüm MDSC popülasyonunun yaklaşık %20'sini temsil eden; monositik MDSC (M-MDSC) olmak üzere iki kategoriye ayrılır (Birbrair, 2020; Fridman ve ark., 2012). MDSC'ler tümöre sahip hastalardan başka kronik inflamatuar hastalıkları olanların dokularında da birikir. MDSC'ler, IL-10 ve TGF-β gibi immünsüpresif sitokinlerin salgılanmasını (Kumar ve ark., 2016), Treg farklılaşmasının teşvik edilmesini, CTL ve Th1 farklılaşmasının inhibisyonu dahil olmak üzere birçok farklı mekanizma ile bağışıklık yanıtlarını baskıladığı bilinmektedir (Abbas ve ark., 2021; Birbrair, 2020; Chen, & Mellman, 2017; Jayakumar, & Bothwell, 2019).

4T1 meme kanseri dahil olmak deneysel tümör modellerinde ve kanser hastalarında dolaşımda nötrofil granülositler artarak çoğunlukla dalakta birikir ve splenomegali gözlenir. Bu birikim, kemik iliğinden köken alan ya da ekstramedüller hematopoezis yoluyla lokal olarak üretilen miyeloid hücre gruplarından oluşur (DuPre', & Hunter, 2007). Granülosit-koloni stimüle edici faktör (G-CSF) ve granülosit makrofaj koloni stimüle edici faktör (GM)-CSF, interleukin-1 (IL-1) ve interleukin-6 (IL-6) gibi mediatörler, miyeloid kökenli prekürsör hücrelerin üretimini artırır ve olgunlaşma düzeyine ulaşmadan önce dolaşıma salınmasını sağlar (Gabrilovich, & Nagaraj, 2009; Goedegebuure ve ark., 2013). Bu heterojen miyeloid

hücre grupları önemli bir immünsüpresif hücre tipidir ve meme kanserinde T hücresi aracılı anti-tümör bağışıklığını baskılar ve NK hücrelerinin etkilerini negatif yönde düzenler (Liu ve ark., 2007; Sevmis ve ark., 2017).

Fare modellerinde MDSC'ler, yüksek düzeyde CD11b ekspresyonuna sahip hücrelerde bulunan Gr-1 işaretleyicisinin yüzey ekspresyonu ile belirlenir. Hem nötrofil hem de G-MDSC, $CD11b^{+}Ly6G^{+}$ ile tanımlanırken, monositik hücreler ve M-MDSC, $CD11b^{+}Ly6C^{+}$ ile tanımlanır (Birbrair, 2020; Casbon ve ark., 2015; Rosales, 2018). Miyeloid hücrelerdeki orta düzey Gr-1 ($Gr\text{-}1^{mo}$) ifadesi monositik alt tipi gösterirken hem Ly6G hem de Ly6C izoformlarının varlığına bağlı olan yüksek düzey Gr-1 ifadesi ($Gr\text{-}1^{hi}$) granülositik alt tipi gösterir (Sevmis ve ark., 2017). MDSC ($CD11b^{+}$ $Gr\text{-}1^{+}$)'ler tümör mikro çevresindeki immün yanıtları bastırır ve anjiyogenez, invazyon, metastazda rol alarak tümör gelişimini doğrudan destekler (Danilin ve ark., 2012; Goedegebuure ve ark., 2013; Sevmis ve ark., 2017).

2.5.3. Tümör hücrelerinin İmmün Sistemden Kaçması

Tümörler, immün kompetan konaklarda büyüyebilmek için konakçı immün yanıtlarından kaçmak veya bunlara direnmek zorundadır. Tümörlerin bağışıklıktan kaçmasına yönelik çeşitli mekanizmalar bulunmaktadır. Bu mekanizmalar araştırma ve kaçınma mekanizmalarını hedef alan terapötik yaklaşımların klinik başarısıyla desteklenmiştir. Kaçınma mekanizmalarının çoğu ya anti-tümör immün yanıtların inhibisyonu ya da bu yanıtları yönlendiren antijenlerin kaybı ile meydana gelir (Abbas ve ark., 2021).

2.5.3.1. Tümörlere Karşı Bağışıklık Yanıtlarını Engelleyen Moleküller ve Hücreler

Tümörler, normalde otoimmüniteyi önlemek veya mikroorganizmalara karşı bağışıklık tepkilerini düzenlemek için işlev gören T hücresi inhibitör (immun kontrol noktası) moleküllerini devreye sokarak anti-tümör T hücresi tepkilerinden kaçınır. Bunlardan en iyi tanımlanmış inhibitör yollardan ikisi, CTLA-4 ve PD-1 (programlanmış hücre ölümü proteini-1)'dir (Birbrair, 2020). Tümörler, kalıcı tümör

antijenleri tarafından kronik T hücresi uyarımının bir sonucu olarak, tümöre özgü T hücrelerinde PD-1 ve CTLA-4 ekspresyonunu up regüle ederek T hücresi immün saldırısına direnebilmektedir (Chen, & Mellman, 2017). Tümör mikro çevresi, CTLA-4 eksprese eden Treg farklılaşmasını da teşvik eder. PD-1 ve CTLA-4'ün T hücre inhibitörleri olarak işlev görebilmeleri için ligandlarını bağlamaları gerekir. PD-1 için ligandlar; B7 ailesi proteinleri PD-ligand 1 (PD-L1) ve PD-ligand 2 (PD-L2)'dir. Tümör infiltre eden T hücreleri tarafından üretilen IFN-γ da tümör hücrelerinde ve tümör mikro çevresindeki miyeloid hücrelerde PD-L1 ekspresyonunu indükler ve T hücrelerinin tümör öldürme işlevlerini yerine getirmelerini durdurur (Abbas ve ark., 2021; Chen, & Mellman, 2017; Koca ve ark., 2022). PD-1 ve CTLA-4'e ek olarak; lenfosit aktivasyon geni 3 (LAG3); T-hücre immünglobulin ve müköz alan 3 (TIM3); Ig ve immün reseptör tirozin temelli inhibisyon motifi alanları içeren T-hücre immün reseptörü (TIGIT) olmak üzere tümöre özgü T hücreleri tarafından eksprese edilen bu inhibitör reseptörler de anti-tümör immün yanıtların inhibisyonuna katkıda bulunur (Anderson, Joller, & Kuchroo, 2016; Chen, & Mellman, 2017). Tümör hücrelerinden salgılanan TGF-β, lenfosit, makrofaj çoğalmasını ve efektör fonksiyonları engelleyerek anti-tümör immün yanıtları baskılar. MDSC ve Treg'lerde tümöre karşı T hücresi tepkisini baskılar. Fare tümör çalışmalarından ve kanserli hastalardan elde edilen kanıtlar, Treg'lerin bazı tümörlerdeki hücresel infiltrasyonlarda bulunabileceğini göstermektedir. Tümör taşıyan farelerde Treg'lerin yok edilmesi anti-tümör bağışıklığı artırmakta ve tümör büyümesini azaltmaktadır (Abbas ve ark., 2021; Birbrair, 2020; Jayakumar, & Bothwell, 2019).

2.5.3.2. Tümör Antijen Ekspresyonu Kaybı

Tümör hücrelerinin yüksek mitotik hızı ve genetik istikrarsızlıkları göz önüne alındığında, tümör antijenlerini kodlayan genlerde mutasyonlar veya delesyonlar yaygındır. Bu tür mutasyonlara sahip tümör hücreleri muhtemelen CTL aracılı bağışıklık yanıtlarından kaçabildikleri için seçici bir hayatta kalma avantajına sahiptir (Schumacher, & Hacohen, 2016). MHC-I ekspresyonu genellikle tümör hücrelerinde down regüle edilerek CD8+ T hücrelerine herhangi bir tümör antijeni

sunamazlar. MHC-I'yi kaybeden tümörlerin NK hücreleri tarafından tanınması daha kolay olur. Bununla birlikte, NK hücresi aktive edici reseptörler için ligandların tümör hücresi ekspresyonunu bozan ek mutasyonlar ortaya çıkabilir ve bu da NK hücresi saldırısından kaçan alt klonların büyümesini teşvik eder (Abbas ve ark., 2021).

2.6. Meme Tümöründe Terapötik Yaklaşımlar

2.6.1. Cerrahi Yöntem

Tümörün tanısı ve tedavisi için kitleden ve lenf yumrusundan cerrahi yöntem ile alınan örnekler mikroskop altında incelenerek değerlendirilir. Memenin tamamının alınması işlemine mastektomi, sadece tümörün alınması işlemine ise lumpektomi denir. Bu işlem tümörün yayılma derecesi ve karakterine göre değişir. Cerrahi uygulamada alınan dokunun tamamiyle tümör hücresinden yoksun olması için geniş bir ensizyon yapılmalıdır. Daha invazif tümörlerin varlığında bazen pektoralis major kasının bir kısmının da çıkarılması gerekebilir. Günümüzde cerrahi uygulama, radyoterapi ve kemoterapi gibi diğer tedavi yaklaşımları ile birlikte yapılmaktadır (Sharma, Dave, Sanadya, Sharma, & Sharma, 2010; Trayes, & Cokenakes, 2021).

2.6.2. Radyoterapi

Radyasyon tedavisi, kanser hücrelerine zarar vermek veya yok etmek için yüksek enerjili X veya gama ışınlarını içerir. Tedavi normal hücreleri de etkiler ancak yavaş büyüyen normal hücrelerin çoğu hasarı düzeltebilir ve normal işlevlerine geri dönebilir. Tümör hücresinin DNA'sı normal hücreden daha yüksek sayıda kopyalandığı için radyoterapi uygulamasında, DNA hasarı tümör hücreleri üzerinde daha baskın olarak görülür. Radyasyon tedavisi sınırlı bir tümör alanına uygulanır ve tümörün çıkarıldığı yerdeki yeniden tekrarlanabilecek tümör hücrelerini öldürmede oldukça etkilidir. Radyoterapi genellikle cerrahi uygulama ve kemoterapi ile birlikte uygulanır (Rath, 2002; Sharma ve ark., 2010).

2.6.3. Hormonoterapi (Endokrin Terapi)

Meme kanserlerinin yaklaşık üçte ikisi hormon reseptörü pozitiftir (östrojen reseptörü, progesteron reseptörü veya her ikisini birden eksprese eder). Genellikle aromataz inhibitörleri, seçici östrojen reseptör modülatörleri ve yumurtalığın işlevinin durdurulması gibi endokrin tedaviler uygulanır (Tablo 6) (Işık, 2013; Peart, 2015; Trayes, & Cokenakes, 2021).

2.6.4. Kemoterapi

Tümör hücrelerinin ölmesini veya çoğalmasını durduran kemoterapötik ilaçların uygulandığı tedavi yöntemidir. Uygulanan tedavi protokolü, hastanın genel sağlık durumu, tümörün karakteri ve evresi, tedavide kullanılan ilaçların sinerjik etki durumlarına göre değişmektedir. Kemoterapi, tümörü küçültmek ve bazen mastektomi yerine meme koruyucu cerrahiyi mümkün kılmak için ameliyattan önce verilebilir (Sharma ve ark., 2010; Trayes, & Cokenakes, 2021). Diğer tedavi yöntemleri, küçük bir alana yayılan lokalize tümörleri tedavi edebilirken, kemoterapi sistemik dolaşım ile vücuttaki her organa ulaşarak metastaz yapmış tümörleri tedavi edebilir (Patra ve ark., 2018). Kemoterapötik ilaçlar tek başına veya kombine olarak ve farklı tedavi yöntemleri ile birlikte uygulanabilir (Trayes, & Cokenakes, 2021). Kemoterapi, uygulama amacına göre farklı isimlerde kullanılır; ameliyat veya radyoterapi sonrası tümör hücrelerinin yeniden çoğalmasını engellemek için uygulanan adjuvan kemoterapi, tümörü küçültmek için operasyon öncesi uygulanan neoadjuvan kemoterapi ve metastaz yapan tümör hücrelerini öldürmesi için uygulanan metastatik kemoterapi (Tablo 6) (Işık, 2013; Shien, & Iwata, 2020).

Tablo 6. Yaygın Sistemik Meme Kanseri İlaçları ve Yan Etkileri (Trayes, & Cokenakes, 2021)

Kategori	Ajan	Etki mekanizması	Sık görülen toksisiteler ve yan etkiler
Hormonotedavi (Endokrin tedavisi)	**Aromataz inhibitörleri:** -Anastrozol (Arimidex) -Eksemestan (Aromasin) -Letrozol (Femara)	Androstenedionun estrona ve testosteronun estradiole dönüşümünü engelleyen aromataz enzimini inhibe eder	Sıcak basması, Kas ağrısı, Osteoporoz ile ilgili kemik kırıkları
	Seçici östrojen reseptör modülatörleri: -Raloksifen (Evista) -Tamoksifen	Tümör hücrelerindeki östrojen reseptörlerine rekabetçi bir şekilde bağlanır	Sıcak basması, Tromboembolizm riskinin artması, Uterus kanseri riskinin artması
Kemoterapi	**Alkilleyici ajanlar:** -Karboplatin (Paraplatin) -Siklofosfamid	DNA'ya kovalent olarak bağlanarak normal fonksiyonlarına müdahale eder	Kemik iliği baskılanması, Elektrolit anormallikleri, Mide bulantısı, Kusma
	Antrasiklinler: -Doksorubisin (Adriamisin) -Epirubisin (Ellence)	DNA replikasyonunu engeller ve kanser hücrelerine daha fazla zarar veren serbest radikaller oluşturur	Akut ve gecikmeli kardiyotoksisite, Alopesi, Miyelosüpresyon, Mide bulantısı, Kusma
	Taksanlar: -Docetaxel (Taxotere) -Paklitaksel (Taksol)	Mitoz sırasında mikrotübül parçalanmasını engelleyerek hücre bölünmesini önler	Alopesi, Kızarma, Miyelosupresyon, Bulantı, Kusma, İshal, Periferik nöropati
İmmünoterapi	**ERBB2-hedefli monoklonal antikorlar:** -Pertuzumab (Perjeta) -Trastuzumab (Herceptin)	ERBB2(HER2)'nin hücre dışı alanını hedef alan ve böylece aşağı akış sinyal yollarının aktivasyonunu önleyen monoklonal antikor	Alopesi, Yorgunluk Sol kalp fonksiyon bozukluğu, Miyelosüpresyon, Bulantı, Kusma, İshal
	-Neratinib (Nerlynx)	ERBB2'nin aşağı akış sinyal yolaklarını azaltan geri dönüşümsüz tirozin kinaz inhibitörü	Karın ağrısı, İshal, Yorgunluk Deri döküntüsü

2.6.4.1. Paklitaksel (PTX)

2.6.4.1.1. PTX'in Tarihsel Gelişimi

Ulusal Kanser Enstitüsü ve Amerika Birleşik Devletleri (ABD) Tarım Bakanlığı anti-kanser bitki türlerini belirlemek üzere 1960-1981 yılları arasında 15.000 adet bitki türünden ekstrakt toplamıştır. Tek bir Pasifik porsuk ağacı olan ve yavaş büyüme özelliği gösteren Kuzey Amerika'da yetişen *Taxus brevifolia*'dan alınan kabuk, dal, iğne ve meyve özleri test edilmiştir. Kabuk özünün sitotoksik olduğu bulunmuştur. Etken maddenin bu ağacının kabuk ve iğnelerinden doğal olarak üretilen trisiklik diterpenoid bir bileşik olduğu bildirilmiştir. Etken madde kökenine ve hidroksil gruplarının varlığına göre ''Taxol'' adını almıştır (Wani, Taylor, Wall, Coggon, & McPhail, 1971; Weaver, 2014). 1971 yılında bu özütteki aktif bileşen olan paklitaksel (PTX) tanımlanmıştır (Singla, Garg, & Aggarwal, 2002). 1978 yılında P388 lösemi hücre hattı ile yapılan fare modelinde pozitif yönde

etkisinin olduğu ve yumurtalık kanserli hastaların %30'unun tedavisine yanıt verdiği bildirilmiştir (Fuchs, & Johnson, 1978; McGuire ve ark., 1989). Bu gelişmelerden kaynaklı Taxol için oluşan yüksek talep, ağaçların soyunun tükenmesine neden olabileceği için 1990 yılında *Taxus brevifolia*'nın nesli tükenmekte olan türler listesine dahil edilmesi için dilekçe verilmiş ve ağacı korumak için 1992 yılında Pasifik Porsuk Yasası kabul edilmiştir. Taxol'ün sınırlı erişilebilirliğinin yanı sıra benzersiz yapısı ve sitotoksik potansiyeli nedeniyle, dünya çapında en az 30 laboratuvar tam bir sentez geliştirmek için yarışmıştır. 1992 yılında Amerikan ilaç şirketi ile anlaşılarak Taxol'ün adı ticari bir marka haline gelmiştir. Ardından yeni jenerik adı paklitaksel'e dönüşmüştür (Walsh, & Goodman, 1999). PTX'in günümüze gelişi, sudaki düşük çözünürlüğünden kaynaklı formülasyon problemi nedeniyle uzun sürmüştür. PTX'in tarihsel gelişimi Tablo 7'de açıklanmıştır (Singla ve ark., 2002).

Tablo 7. PTX'in tarihsel gelişimi gösterilmektedir (Weaver, 2014)

Tarih	Gelişim
1964	ABD Tarım Bakanlığı ve Ulusal Kanser Enstitüsü arasındaki ortak programda pasifik porsuk ağacı *Taxus brevifolia*'dan alınan numunenin sitotoksik olduğu bulunmuştur.
1967	Wall laboratuvarı *Taxus brevifolia*'daki aktif bileşeni tanımlamıştır ve Taxol adını vermiştir.
1971	Taxol yapısı yayınlanmıştır
1978	Taxol fare tümör modellerine karşı etkinlik göstermiştir
1979	Horwitz laboratuvarı Taxol'ün mikrotübülleri stabilize ettiğini göstermiştir
1984	Taxol faz I klinik çalışmalarına başlamıştır
1985	Taxol faz II klinik çalışmalarına başlamıştır
1991	Ulusal Kanser Enstitüsü Taxol'ün ticarileştirilmesi için BMS (Bristol-Myers Squibb)'yi seçmiştir; Taxol kamu mülkiyetinden özel mülkiyete geçmiştir BMS tarafından Taxol'ün satın alınmasına ilişkin ilk kongre oturumu yapılmıştır
1992	BMS, "Taxol" adını ticari marka haline getirmiştir ve yeni paklitaksel'in jenerik konmuştur Gıda ve İlaç İdaresi (FDA) Yumurtalık kanseri için Taxol'ü onaylamıştır *Taxus brevifolia*'nın hayatta kalmasını sağlamak için Pasifik Porsuk Yasası çıkarılmıştır
1993	Taxol'ün BMS tarafından satın alınmasına ilişkin ikinci kongre oturumu yapılmıştır
1994	FDA (Gıda ve ilaç kurumu) meme kanseri için Taxol'ü onaylamıştır FDA, BMS tarafından Taxol'ün yarı sentetik üretimini onaylamıştır
1995	*Taxus brevifolia*'nın Pasifik Porsuk Yasası ile korunması sona ermiştir
1999	FDA küçük hücreli olmayan akciğer kanseri için Taxol'ü onaylamıştır

2.6.4.1.2. PTX'in Kimyasal Yapısı ve Fiziksel Özelliği

Paklitaksel, beyaz-kirli beyaz renginde, kristal toz yapıda, oldukça lipofilik ve suda çözünmeyen bir yapı sergiler. Erime sıcaklığı 216-217°C'dir. Kimyasal açık adı '5β, 20-epoksi-1,2α, 4, 7β, 13α-hekzahidroksitaks-11-en-9 one4, 10-diasetat 2-benzoat-13 ester'li (2R,3S)-N-benzoil-3-fenilizoserin'dir. Moleküler formülü $C_{47}H_{51}NO_{14}$'tür. Moleküler ağırlığı 853,91 g/mol'dur (Wall, & Wani, 1996; Wiernik ve ark., 1987). Kimyasal yapısı Şekil 6'da gösterilmiştir.

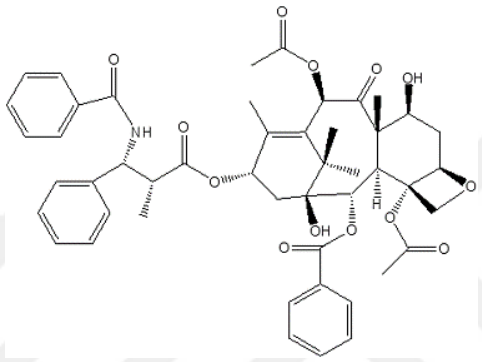

Şekil 6. Paklitakselin kimyasal yapısı ('5β, 20-epoksi-1,2α, 4, 7β, 13α-hekzahidroksitaks-11-en-9 one4, 10-diasetat 2-benzoat-13 ester'li (2R,3S)-N-benzoil-3-fenilizoserin) (Singla ve ark., 2002)

2.6.4.1.3. PTX'in Anti-kanser Mekanizması

Mikrotübüller hücre iskeletini oluşturan, tüm ökaryot hücre sitoplazmasında bulunan içleri boş ve duvarı, tubulin adı verilen globüler proteinlerden oluşan silindirik yapılardır (Campbell, & Reece, 2006). Mikrotübüllerin uçlarına tubulin alt birimlerinin eklenmesiyle uzamasına polimerizasyon, uçlardan tubulin alt birimlerinin ayrılmasıyla kısalmasına depolimerizasyon denir. Temel görevi hücre bölünmesi sırasında kromozomların ayrılması sağlamalarıdır. Mikrotübüllerde polimerizasyonu GTP (Guanozin trifosfat)'ye, depolarizasyonu ise GDP (Guanozin difosfat)'ye bağlıdır (Şekil 7) (Panchagnula, 1998; Schiff, Fant, & Horwitz, 1979).

Normal şartlarda profazda mikrotübüller, kromozomları kutuplara doğru çekmek için bir iğ oluşturur. Daha sonraki aşamalarda depolimerize olurlar ve iğ yapısı çözülür. Hem soğuk ve sıcaklığa maruz kalma hem de kalsiyum iyonlarına maruz kalma mikrotübüllerin depolimerizasyonunu tetikler. Ancak paklitaksel

mikrotübüllere bağlandığında onları stabilize eder. Polimerize olan mikrotübüller, soğuk ve sıcaklık altında veya kalsiyum iyonlarıyla muamelesi ile indüklenen parçalanmadan korunur böylelikle depolimerizasyona direnç gösterir. Bu nedenle, paklitaksel tedavisi α ve β-tubulin heterodimerlerinin tekrar eden alt birimlerden oluşan mikrotübüllerin bir araya gelmesini destekler (polimerizasyon) ve mitozun ilerlemesini engeller (Schiff ve ark., 1979).

PTX, (-) ucundan tubuline bağlanır ve mikrotübülleri stabilize ederek iğ mikrotübüllerinin dinamik instabilitesini baskılar. PTX iki tür hücre döngüsü duraklamasına neden olur ve iki bağımsız apoptotik yol indüklenir. Profazdaki durma p53'ten bağımsız bir yolun hızlı apoptozisi başlatırken, G1 bloğunda durma p53'e bağımlı yavaş şekillenen apoptotik yolu başlatır. Sonuç olarak iki tür hücre döngüsü durmasına neden olmuştur; doğrudan profazda erken mitozda durma ya da anormal mitozda ilerleyen hücreler için G1'de çok çekirdekli hücreler olarak durma. Mitozdaki bu durma PTX kaynaklı sitotoksisite ile ilişkili olup G2-M bloğu için gerekenden daha düşük konsantrasyonlarda uygulanan PTX'in tümör hücresinde çok kutuplu iğlerin oluşumuna neden olduğu ve kromozomun yanlış ayrılmasını (anormal mitoz) sağlaması ile hücreyi ölüme sürükleyen anöploid hücrelerin oluşumunu şekillendirdiği bildirilmiştir (Flamant ve ark., 2010; Mori ve ark., 2006; Weaver, 2014; Woods, Zhu, McQueney, Bollag, & Lazarides, 1995).

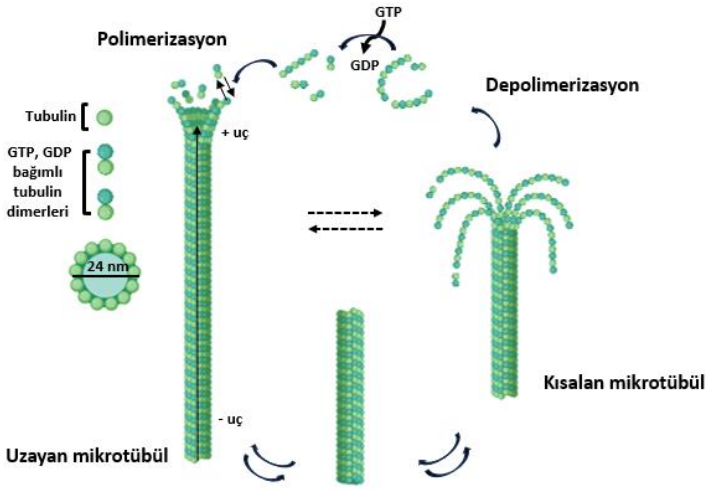

Şekil 7. Mikrotübüllerin oluşumu (Işık, 2013) (Biorender.com kullanılarak hazırlanmıştır)

2.6.4.1.4. PTX'in Klinik Kullanımı

PTX benzersiz anti-kanser mekanizması nedeni ile, en başarılı ve en yaygın olarak kullanılan doğal anti-kanser ilaçlardan biridir (Meerum Terwogt, Nuijen, Ten Bokkel Huinink, & Beijnen, 1997). PTX, taksan türevi olarak ilk kez kemoterapiye dirençli meme ve ovaryum kanserli hastalarda palyatif tedavi olarak kullanılmıştır. Günümüzde başlangıç tedavisi olarak yerini almaktadır (McGuire ve ark., 1989; Singla ve ark., 2002). PTX suda oldukça az çözünür. DMSO'nun yanı sıra metanol, etanol, tersiyer-bütanol gibi çeşitli alkollerde mM konsantrasyonda hazırlanabilir. Klinikte çoğunlukla ticari ismi Taxol® olan Cremophor EL (polietoksillenmiş hint yağı): etanol (1:1) karışımından oluşan bir taşıyıcı içinde formüle edilen PTX kullanılır. Normal tuz veya dekstroz çözeltisi (%5) içinde 5-20 kat seyreltilerek intravenöz yol ile uygulanır. Formülasyonunda bulunan taşıyıcı maddeden dolayı aşırı duyarlılık, letarji, nefes almada güçlük, vazodilatasyon, hipotansiyon, nefrotoksisite ve nörotoksisiteye gibi yan etkilere neden olmaktadır (Tablo 6) (Friedland ve ark., 1993; Panchagnula, 1998). Terapötik indeksi oldukça dar bir ilaçtır. Hastalara genellikle 135-175mg/m^2 dozda, 3 veya 24 saatlik infüzyon şeklinde uygulanır (Panchagnula, 1998; Weaver, 2014). Bazı çalışmalarda hücre ölümünü daha yavaş tetikleyen daha düşük konsantrasyonların klinik olarak anlamlı olduğu bildirilmiştir (Jiang ve ark., 2010; Schiff ve ark., 1979). PTX'in tümör dokusunda 5 günden fazla kaldığı bir çalışmada gösterilmiştir (Mori ve ark., 2006).

2.6.4.1.5. PTX'in Deneysel Meme Tümörü Modelinde Kullanımı

PTX'in deneysel amaçlı kullanımında hücre kültürü ve canlı hayvan modeli deneylerinde birtakım değişkenliklerin olduğu fark edilmiştir. Bir çalışmada PTX'in dozunu belirlemek için farklı meme kanseri hücre hatlarında (MDA-MB-231, Cal51) çalışıldığında, ilaç hücre içi konsantrasyonun hücre hatlarına göre değişkenlik gösterdiği bildirilmiştir. Tümör taşıyan hayvanlarda intratümöral PTX konsantrasyonun (1-9 μM) ise plazma konsantrasyonundan (80-280 nM) daha yüksek olduğu bildirilmiştir (Weaver, 2014). İlaç dozu ile yaşanılan bu gibi değişkenliklerden kaynaklı PTX kanser tedavisindeki etkinliğini arttırma çalışmaları

halen devam etmektedir. Bu çalışmaların çoğunda etkin doz ve daha az sitotoksik etki için düşük doz konsantrasyonlar seçilmektedir (Jiang ve ark., 2010; Schiff ve ark., 1979). Bu düşük doz konsantrasyonların, kromozomda yanlış ayrılmaya neden olarak oluşan anöploid hücreleri ölüme sürüklediği bulunmuştur (Mori ve ark., 2006; Weaver, 2014; Woods ve ark., 1995). Primer tümörün günlük hacim ve canlı ağırlık analizi deney hayvanlarınında ilaç uygulamalarının etkinlik değerlendirmesinde izlenilen yöntemlerden biridir (Atiya ve ark., 2019; Cao ve ark., 2019). Bir çalışmada fare meme tümörü modelinde tümör hücresi inokülasyonundan 14 gün sonra, 1,25 mg/kg dozda i.p (intraperitonal) olarak üç günde bir enjeksiyon yapıldığında meme tümörlerinde küçülmeye neden olduğu gösterilmiştir (Erdoğar ve ark., 2018).

2.6.5. İmmünoterapi

İmmünolojik tedavilere olan ilginin en önemli nedenlerinden biri, kansere yönelik tedavilerin çoğunun bölünen hücreleri öldüren veya hücre bölünmesini engelleyen ilaçlara (kemoterapi) veya radyasyona dayanması ve bu tedavilerin normal çoğalan hücreler üzerinde de zararlı etkilere sahip olmasıdır. Tümörlere karşı verilen bağışıklık tepkileri tümör hücreleri için oldukça spesifik olabilir ve çoğunlukla normal hücreye zarar vermez. Bu nedenle immünoterapi, tümöre özgü en iyi tasarlanabilecek tedavi olma potansiyeli taşır (Tablo 6) (Abbas ve ark., 2021).

2.6.5.1. Monoklonal Antikorlar veya Antikor Benzeri Moleküller ile Pasif İmmünoterapi

Pasif antikor tedavisi, hızlı ve teorik olarak çok spesifik bir yaklaşım olan ancak uzun süreli bir bağışıklığa yol açmayan tümöre özgü antikorların hastalara aktarılmasını içerir. Kanser tedavisinde kullanılan bazı monoklonal antikorlar kanser hücreleri üzerindeki büyüme faktörü reseptörlerine bağlanır ve tümör büyümesi ve hayatta kalması için gerekli olan sinyale müdahale eder. Trastuzumab (Herceptin) HER2/NEU genini aşırı eksprese eden meme kanserlerini tedavi etmek için kullanılan onaylı bir monoklonal antikordur (Trayes, & Cokenakes, 2021). Bevacizumab, çeşitli kanserler için klinik kullanımda olan bir başka antikor, tümör

büyümesini sürdürmek için gerekli olan anjiyogenezi uyaran bir endotelyal büyüme faktörü olan VEGF'yi bloke eder (Stollman ve ark., 2008). Bu durumda antikor tümör hücresine bağlanmaz (Abbas ve ark., 2021).

2.6.5.2. Anti-tümör T Hücreleri ile Adoptif Hücresel Tedavi

Adoptif hücresel immünoterapi, anti-tümör reaktiviteye sahip bağışıklık hücrelerinin tümör taşıyan bir konağa transfer edilmesidir. Bağışıklık hücreleri bir kanser hastasının kanından veya solid tümöründen elde edilir ve daha sonra hastaya yeniden infüzyondan önce sayılarını artırmak ve anti-tümör aktivitelerini geliştirmek için *in vitro* olarak çeşitli şekillerde muamele edilir. Bunlar kendi içinde; otolog tümöre özgü T hücreleri ile adoptif hücresel tedavi ve kimerik antijen reseptör T-hücresi (CAR-T) tedavisidir (Abbas ve ark., 2021; Koca ve ark., 2022).

2.6.5.3. Bağışıklık Kontrol Noktası Blokajı: T Hücresi İnhibitör Yollarının Hedeflenmesi

T hücresi inhibitör moleküllerinin bloke edilmesi, hastaların tümörlerine karşı bağışıklık yanıtlarını etkili bir şekilde artırmak için en umut verici yöntemlerden biri olarak ortaya çıkmıştır. Bu inhibitör mekanizmalar immün yanıtlarda kontrol noktaları oluşturduğundan, inhibitörleri baskılayan immün yanıtları uyarma yaklaşımına immün kontrol noktası blokajı denir. Bu sınıfta geliştirilen ilk ilaç, T hücreleri üzerinde B7-1 ve B7-2 hücre yüzey moleküllerini bağlayan ve özellikle ikincil lenfoid organlarda hücresi hazırlığı sırasında T hücresi kostimülasyonunu bloke eden bir reseptör olan CTLA-4'e T özgü bir monoklonal antikordur. Günümüz kanser tedavisinde anti-PD-1 ve anti- CTLA-4 antikorları yaygın olarak kullanılmaktadır (Fritz, & Lenardo, 2019).

Daha önce tartışıldığı gibi, tümörlere karşı T hücresi yanıtları, efektör T hücrelerinin aktivasyonunu engelleyen bir fosfatazı aktive ederek çalışan PD-L1/PD-1 yolağı tarafından da engellenebilir (Koca ve ark., 2022). PD-1 veya PD-L1'in antikor blokajı, tümörlerin T hücresi tarafından öldürülmesini artırmada ve ölümcül olan ilerlemiş kanserin ilerlemesini durdurmada anti-CTLA-4'ten bile daha etkili

görünmektedir. PD-1 ve CTLA-4'ün kombine blokajı, çeşitli kanserlere karşı tek başına blokajdan daha etkili olduğu onaylanmış olmasına rağmen otoimmün ve inflamatuar reaksiyonlar gibi yan etkilere de sahip olduğu bilinmektedir (Abbas ve ark., 2021).

2.6.5.4. Tümör Antijenleri ile Aşılama

Tümör taşıyan bireylerin tümör antijenleri ile aşılanması, tümöre karşı gelişmiş immün yanıtlarla sonuçlanabilir. Öldürülmüş tümör hücreleri, rekombinant tümör antijenleri veya tümör antijenleri ile inkübe edilmiş DC'lerden oluşan aşılar hayvan modellerinde ve kanserli hastalarla yapılan klinik çalışmalarda test edilmiştir (Abbas ve ark., 2021; Koca ve ark., 2022). Human papilloma virus (HPV) aşıları servikste HPV kaynaklı premalign lezyonların ve kanserlerin insidansını azaltmada etkili olmuştur. Bu yaklaşım aynı zamanda kedilerde kedi lösemi virüsünün neden olduğu kanserlerin görülme sıklığını azaltmada ve tavuklarda herpes virüsünün neden olduğu Marek hastalığını önlemede son derece başarılı olmuştur (Abbas ve ark., 2021).

2.6.5.5. Anti-tümör Bağışıklığı Uyarmak için Diğer Yaklaşımlar

Tümörlere karşı konakçı bağışıklığını artırmak için çeşitli yaklaşımlar kullanılmış olup, bunların değişken bir başarıya sahip olduğu görülmüştür. Kanser hastaları, T lenfositlerinin ve NK hücrelerinin çoğalmasını ve farklılaşmasını uyaran sitokinler ile tedavi edilebilir (IL-2, IFN-α, TNF, IFN-γ, GM-CSF, G-CSF) (Koca ve ark., 2022). Özellikle metastatik melanomanın hücrelerinde seçici olarak çoğalan ve litik ölümüne neden olan, bunu yaparken de tümör antijenlerine özgü CTL yanıtlarını teşvik eden, genetik olarak değiştirilmiş onkolitik virüslerle (Talimogene laherparepvec (TVEC) tedavi edebilir. Ayrıca tümörlere karşı bağışıklık tepkileri, inflamatuar maddelerin lokal olarak uygulanmasıyla veya lenfositlerin poliklonal aktivatörleri olarak işlev gören ajanlarla sistemik tedavi yoluyla uyarılabilir. Allojenik hematopoetik kök hücre (HSC) nakli ile tedavi edilen lösemi hastalarında, HSC aşılamasında T hücreleri ve NK hücrelerinin varlığı tümörün eradikasyonuna katkıda bulunabilir (Abbas ve ark., 2021).

2.6.6. Kanserde Nanoteknoloji

Kanseri tedavisinde nanoteknoloji tabanlı ilaç taşıyıcılarının etkinliğini araştıran 150'den fazla çalışma vardır. İlaç kapsüllü nano taşıyıcılar, kan damarı içindeki fizyolojik koşullarda gelişmiş çözünürlük, gelişmiş biyo-yararlanım ve biyo-dağılım sağlayarak ilaçların tümör dokusuna girişini kolaylaştırmaktadır (Sharma ve ark., 2010). Bir nanometre (nm) metrenin milyarda biridir (10^{-9} m). Bir alyuvar hücresinden bin kat daha küçük veya DNA çapının yaklaşık yarısı kadar olduğu bildirilmiştir. 2001 yılında başlatılan ABD hükümet girişimi olan Ulusal Nanoteknoloji Girişimi (NNI) tarafından kullanılan nanoteknoloji tanımı şu şekildedir:

- 1-100 nm arasında atomik, moleküler veya makromoleküler boyutlardadır ve araştırma ve teknolojinin gelişmesine olanak sağlar
- Küçük boyutlarda olması nedeni ile yeni özelliklere ve işlevlere sahip yapıların, cihazların ve sistemlerin oluşturulmasına ve kullanılmasına olanak sağlar
- Maddeyi atomik ölçekte manipüle etme yeteneği sağlar (*US Environmental Protection Agency*, 2007).

2.6.6.1. Niozom Nanotaşıyıcıları

Niozomal teknoloji, biyolojik olarak parçalanabilirlik, yüksek stabilite, immünojenik olmayan yapı, düşük maliyet ve hem lipofilik hem de hidrofilik ilaçları birleştirme esnekliği gibi çeşitli avantajlarından dolayı çeşitli sınırlamaların üstesinden gelen lamelli veziküler taşıyıcı sistemlerdir. Çoğu kanser tedavisinde kullanılan ilaçlar ile başarılı bir şekilde kullanılmaktadır (Barani ve ark., 2023; Sharma, Kumari, Garg, & Chauhan, 2023). Küçük tek-lamelli vezikül (SUV), büyük tek-lamelli vezikül (LUV) ve çok lamelli vezikül (MLV) olmak üzere boyutlarına ve lamel sayısına göre çeşitlilik gösterir (Şekil 8) (Barani ve ark., 2023; Chen ve ark., 2019). Niozomların boyutu da uygulama yolu seçimini etkileyen önemli bir faktördür. Sağlıklı dokuyu korurken hastalıklı bölgeye hedefli dağılım sağlar. Parenteral yol, kemoterapide anti-tümöral ilaçları uygulamak için yaygın olarak

kullanılmaktadır. Niozomların taşıyıcı olarak kullanılması, tümör bölgesinde seçici olarak ilaç dağılımı sağlayabilir. Ayrıca ilaç toksisitesi ve yan etkilerini azaltabilir (Chen ve ark., 2019). Niozomlar, sulu çözeltilerde kendi kendine birleşme süreçleriyle oluşan non-iyonik yüzey aktif maddelere dayanan unilamellar/multilamellar veziküler yapılardır. Niozomlar, yüksek yükleme kapasitesi ve mükemmel kapsülleme verimliliği gibi yapısal özelliği ile çeşitli hidrofilik veya hidrofobik bileşikleri taşımaya olanak sağlar. Niozomların yapısı, özelliği ve hazırlanma yöntemleri Tablo 8'de gösterilmiştir (Barani ve ark., 2023).

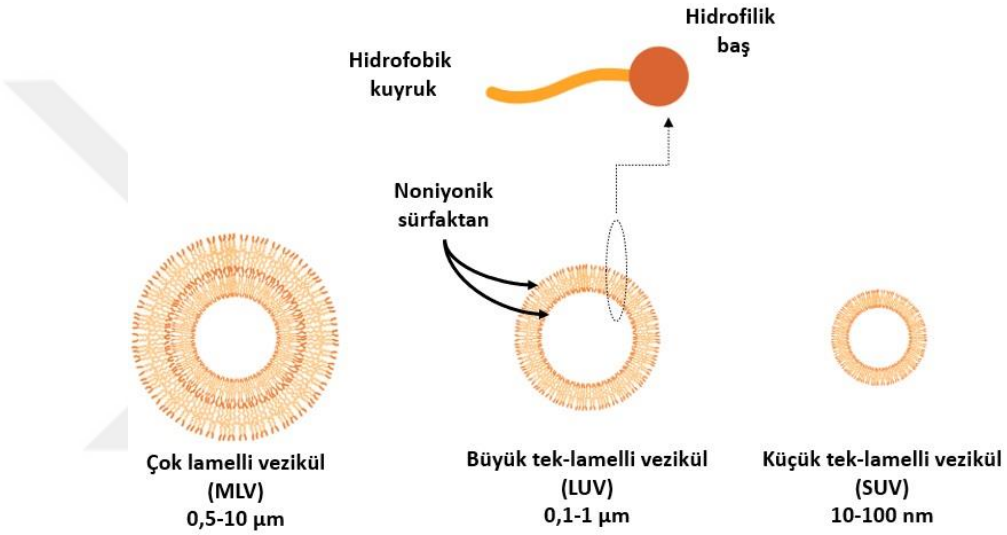

Şekil 8. Niozomların lamel sayısına göre sınıflandırılması (Barani ve ark., 2023; Chen ve ark., 2019) (Biorender.com kullanılarak hazırlanmıştır)

Tablo 8. Niozomların yapısı, özelliği ve hazırlanma yöntemleri (Barani ve ark., 2023; Chen ve ark., 2019).

Yapı ve Özellikler	Hazırlama Yöntemleri
Aspasomlar	İnce film hidrasyonu (TFH) veya sallama yöntemi
Proniozom	Eter enjeksiyonu (EI) yöntemi
Çok yüzlü niozomlar	Kabarcık (Baloncuk) yöntemi
Bola niozomları	Ters faz buharlaştırma (REV) yöntemi
Elastik niozomlar	Mikrosıvı yöntemi
Karbopol jel içinde niozomlar	Proniozomal yöntem
	Misel çözeltisi ve enzimatik yöntem
	Isıtma yöntemi
	Sonikasyon yöntemi

2.6.7. Ozon Tedavisi

Ozon tedavisi kronik ekstremite iskemisi, kronik kutanöz ülser, yaşa bağlı maküler dejenerasyon, bulaşıcı hastalıklar, osteomiyelitis, otoimmün hastalıklar, akciğer hastalığı, terminal nefropatiler, metabolik sendrom, deri hastalıkları, kemorezistan şekillenen metastatik kanserde, kronik hepatit-C ve HIV enfeksiyonlarında yardımcı tedavide, kronik yorgunluk sendromu, fibromiyalji, diş hekimliği yanı sıra travma, yanık, akut peritonit ve toksik sepsis gibi acil durumlarda potansiyel tedavi olarak kullanılmaktadır. Özellikle geleneksel tıbbın yetersiz kaldığı durumlarda geçerli bir tedavi seçeneği olarak kabul edildiği bildirilmiştir (Bocci, 2006).

Tıbbi ozon jeneratöründe yüksek voltaj gradyanı (5-13 mV) yoluyla saf oksijenden üretilen üç oksijen atomundan oluşan bir gazdır. %95 oksijen ve en fazla %5 ozon içeren bir gaz karışımı olarak elde edilir. Ozon, stratosferde ultraviyole radyasyonu absorbe etmek için yararlı olan ancak troposferde özellikle belirli bileşiklerle karıştırıldığında toksik olan tartışmalı bir gaz olarak tanımlanmaktadır. Göz ve akciğer gibi organlara hasar verebildiği için dikkatli kullanılmalıdır (Bocci, 2006).

$3O_2 + 68{,}400\ \text{cal} \longrightarrow 2O_3$

Ozon ile birlikte kullanılan malzemeler paslanmaz çelik, nötr cam ve teflon gibi dayanıklı ürünlerde oluşmalıdır. Ozon, oksijenden 1,6 kat daha yoğundur ve suda 10 kat daha fazla çözünür (0^oC'de 100 mL suda 49,0 mL). Flor ve persülfattan sonra en güçlü üçüncü oksidandır (E^o= +2.076 V). Ozon depolanamayan kararsız bir gazdır. 20^oC'de 40 dklık bir yarılanma ömrüne sahip olduğu için hemen kullanılmalıdır. Vücut sıvılarıyla temas ettikten sonraki davranışı değişir. Saf suda fiziksel olarak çözünür ve dezenfektan olarak birkaç gün aktif kalır. Biyolojik suda çözündüğünde ise hemen reaksiyona girer ve çok kısa bir yarılanma ömrü vardır (Bocci, 2006).

O_3+biyomoleküller $\longrightarrow$ O_2+$O^{\cdot}$

Öncelikle çoklu doymamış yağ asitleri, antioksidanlar ve tiyol bileşikleri gibi bileşiklerle reaksiyona girerek reaktif oksijen türü olan hidrojen peroksit (H_2O_2) ve lipit oksidasyon ürünlerinin (LOP'ler) oluşumuna yol açar (Baeza-Noci, & Pinto-Bonilla, 2021; Bocci, 2006; Pryor, Squadrito, & Friedman, 1995).

Ozon, nötrofilleri aktive ederek ve sitokin sentezini uyararak bağışıklık sistemini güçlendirir (Şekil 9). Ek olarak, kronik oksidatif stresi tersine çeviren bir antioksidan tepkiyi indükler. Ozon tedavisi aynı zamanda hormonal veya nörotransmitter salınımının artması nedeniyle hastalarda mutluluk ve zindelik hissine de yol açabilir (Baeza-Noci, & Pinto-Bonilla, 2021; Bocci, 2006; Luongo ve ark., 2017).

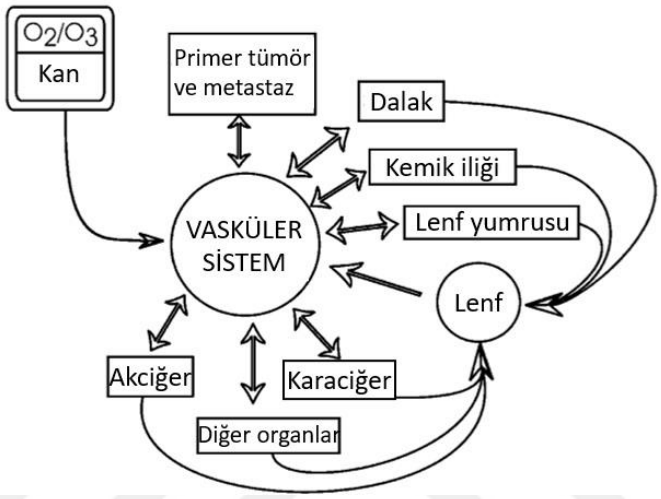

Şekil 9. Ozonlanmış kan, donör hastaya reinfüzyondan sonra tüm organizmaya dağıtılır. Eritrositler vasküler sistemde dolaşmaya devam ederek iskemik bölgelere daha fazla oksijen sağlarken, post-kapiller venüllerden çeşitli organlara göç eden lökositler bağışıklık tepkisine neden olur (Bocci, 2006)

2.6.7.1. Ozon Tedavisi Uygulama Yolları

Ozon uygulamasında en gelişmiş ve güvenilir yaklaşım, önceden belirlenmiş bir hacimde kanın stokiyometrik bir şekilde ozona maruz bırakıldığı majör ozonlu Otohemoterapidir (AHT). Bu yaklaşım damar hastalıklarında tedavi edici sonuçlar göstermiştir. O_2-O_3'e karşı ekstrakorporeal kan dolaşımı ve oksijen-ozona kısmi olarak kutanöz maruz kalma gibi terapötik yöntemlerde bulunmaktadır Oksijen embolisi riski nedeninden dolayı intravenöz olarak ozonun enjekte edilmesi önerilmemektedir. Ozonun uygulama yolları Tablo 9'da gösterilmiştir (Baeza-Noci, & Pinto-Bonilla, 2021; Bocci, 2006).

Tablo 9. Ozon tedavisi uygulama yolları (Bocci, 2006)

İntravenöz, intraarteriyel (Ekstremite iskemisi için artık kullanılmamaktadır. Hepatik metastaz hepatik arter yoluyla emboli görülebilir), intramüsküler, subkutan, intraperitoneal, intraplöral, intraartiküler, periartiküler, miyofasiyal, intradiskal, intraforaminal, intralezyonel (İntratümöral veya bir fistül yoluyla)
Topikal veya lokorejyonel
Nazal, tubal, auriküler, oral (30-40 sn apne sırasında yapılmalıdır), vajinal, üretral ve mesane içi, rektal, kutanöz, dental

2.6.7.2. Ozonun Tümör Hücreleri Üzerinde Potansiyel Anti-kanser Etkisi

Kemorezistan metastatik kanserleri ve kansere bağlı yorgunluğun tedavisinde adjuvan tedavi olarak kullanılarak yaşam kalitesini iyileştirdiğini bildirilmiştir (Luongo ve ark., 2017). Ayrıca ameliyattan sonra, kemoterapi ve/veya radyoterapi ile birlikte tedavi etkinliğini arttırdığı gösterilmiştir. Tümörün mikro çevresindeki bağışıklık yanıtını modüle ettiği, sitotoksik ilaçların etkisini güçlendirip antioksidan yanıtı indükleyerek kemotoksisiteyi azalttığı bildirilmiştir (Baeza-Noci, & Pinto-Bonilla, 2021; Zheng ve ark., 2022).

Çoğu radyoretapi (RT) ve kemoterapi (KT) ilaçları, reaktif oksijen türleri (ROS) ve serbest radikallerin artışına neden olması ile tümör hücresi ölümünü tetikler (Baeza-Noci, & Pinto-Bonilla, 2021; Zheng ve ark., 2022). Bu hücreler Warburg etkisi olarak bilinen enerji üretimine yönelik özel bir adaptasyona sahiptir (Liberti, & Locasale, 2016). Hücredeki ROS üretimi artınca hücreye daha fazla glikoz alınır ve tümör hücrelerindeki adaptasyonun bozulması ile apoptozis şekillenir (Baeza-Noci, & Pinto-Bonilla, 2021; Luongo ve ark., 2017; Zheng ve ark., 2022).

Antioksidan enzimlerin sentezinin artması ve artan ROS'u dengeleyen NADPH gibi bazı metabolik yolların güçlendirilmesiyle hücre adaptasyonu sağlanabilir. Diğer taraftan, ROS'un hücre zarı hasarı ve hücre ölümüne yol açan diğer zararlı etkileri de olabilir (Di Mauro ve ark., 2019; Liberti, & Locasale, 2016).

Ozon, hücre zarını oluşturan yağ asitlerini oksitleyerek (lipid peroksidasyonu) hücre zarına doğrudan zarar verebilir (Pryor ve ark., 1995). Özellikle hidrojen peroksitin (H_2O_2), malonil dialdehit (MDA), 4-hidroksinonenal (4-HNE) ve hücre zarının iç tabakasında bulunan antioksidan enzimler tarafından kısmen engellenen lipoperoksitlerin oluşumuna neden olur. İndirgenmeyen moleküller NADPH gibi sitoplazma molekülleri ile reaksiyona girer. Yeterli NADPH

yoksa, tümör hücrelerinde, akut oksidatif stresin üretilmesi ile sinyalizasyona ve hücrede hasara neden olur. Normal hücrelerde, bu moleküller nükleer faktör eritroid faktör 2 (NFR2)'de antioksidan moleküllerin sentezini artıran ve nükleer faktör kappa β (NFKβ) üzerinde bir modülasyona neden olan bir aktivasyon oluşturur. Antioksidan yanıt elementleri düzenlenir (Baeza-Noci, & Pinto-Bonilla, 2021; Re ve ark., 2014). Eritrositlerin içinde 2,3-difosfogliserat (2,3- DPG) ve adenozin trifosfatı (ATP) artırarak hem akciğerlerde hem de periferik dokularda gelişmiş bir gaz değişimine ve kan akışında bir iyileşmeye neden olarak dokularda yeterli enerji ve oksijeni sağlar (Baeza-Noci, & Pinto-Bonilla, 2021; Bocci, 2006).

Önceki sitoplazmik ve mitokondriyal ROS seviyelerine göre, farklı yollar aktive olur. Normal hücreler düşük ROS seviyesine sahipken, tümör hücreleri yüksek ROS seviyelerine sahiptir. Tümör hücrelerinde NRF2 yolağı neredeyse tükenmiştir, bu nedenle daha fazla ROS, NFKB yolağını aktive eder. Tümör hücreleri, artan ROS seviyesi nedeniyle antioksidan üretimlerini daha da arttırmak için oldukça küçük bir kapasiteye sahiptir. Ozon uygulamasının tümör hücresinde normal hücreye göre toksik olmasının ana nedeni budur (Şekil 10). Ayrıca hücre sitoplazma sıvısı iyon konsantrasyonunuda değiştirerek membran geçirgenliğini sağlayabilir (Baeza-Noci, & Pinto-Bonilla, 2021).

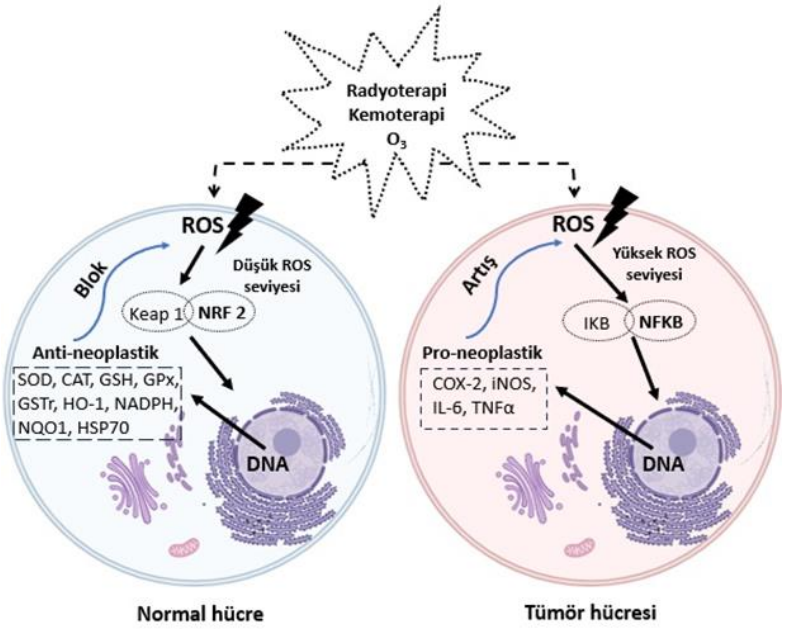

Şekil 10. Radyoterapi, kemoterapi ve ozon (O_3) uygulamaları sonucu ROS üretimi. Anti-neoplastik ve pro-neoplastik mekanizmalar (Baeza-Noci, & Pinto-Bonilla, 2021) (Biorender.com kullanılarak hazırlanmıştır)

Ozon uygulamaları çoğunlukla hayvan modelleri üzerinde geliştirilen deneylerde rektal insüflasyon ve intraperitoneal yolla sistemik olarak verilmiştir (Baeza-Noci, & Pinto-Bonilla, 2021). 1958'den 2012'ye kadar yapılan çalışmalar Tablo 10.'de ayrıntılı olarak gösterilmiştir.

Tablo 10. 1958'den 2012'ye kadar ozon ile yapılan çalışmalar (Baeza-Noci, & Pinto-Bonilla, 2021)

Yazar (Yıl)	Çalışma Türü	Hastalık	O_3 Uygulama Yolu	Analiz Birimi	Örneklem Büyüklüğü	Bulgular
Fetner R. (1958)	Temel araştırma *in vitro*	Hastalık yok	Topikal gaz +/- X-ışını	Vicia faba tohumları	4 grup: - O_2 - O_3 - X-ışını - O_3+X-ışını	O_2 ile karşılaştırıldığında, hem O_3 hem de X-ışını kromozom kırılmalarına neden olmuştur; birlikte veya daha yüksek dozlarda daha fazla etkili
Fetner R. (1962)	Temel araştırma *in vitro*	KB hücre hattı (HeLa)	Topikal gaz +/- X-ışını	Hücre kültürü	6 grup: - O_2 - O_3 - X-ray - O_3 + X-ray (3 alt grup)	O_2 ile karşılaştırıldığında, hem O_3 hem de X-ışını kromozom kırılmalarına neden olmuştur; birlikte veya daha yüksek dozlarda daha fazla etkili
Grundner HG.ve ark. (1976)-IIIB	Temel araştırma *in vitro*	Peritoneal karsinomatozis (Erlich ascites karsinomu)	Topikal gaz +/- RT	Hücre kültürü	3 grup: - O_3 - RT - O_3+RT	O_3 tümör büyümesini engeller ve RT ile birlikte kullanıldığında daha etkili
Karlic H. ve ark. (1987)	Temel araştırma *in vitro*	Kontrol: - Deri fibroblastları Hastalıklar: - Yumurtalık karsinomu (OC) - 2 farklı yumurtalık adenokarsinomu hattı (OC1, OC2) - Endometriyal karsinom (EC)	Topikal gaz +/- RT (Ra226, Ir192, veya Co60)	Hücre kültürü	29 grup: - Kontrol - Her bir hastalık: O_3, Ra226, Ir192, Co60, O_3+Ra226, O_3+Ir192, O_3+Co60 (7 alt grup)	Kontrol hücreleri O_3, Ra226 veya her ikisinden de zarar görmemiştir. Ir192 veya Co60 tek başına kontrol hücrelerine zarar vermiştir. Endometrial karsinom O_3 veya Ra226'ya dirençliydi, ancak kombinasyondan etkilendi. Geri kalan kanser hücre hatları herhangi bir RT veya O_3 +/- RT tarafından hasar görmüştür.
Zanker KS. ve ark. (1990)	Temel araştırma *in vitro*	- Meme kanseri - Kolorektal adenokarsinom - Glioma - 5-FU'ya dirençli kolorektal adenokarsinoma	Topikal gaz +/- 5-FU	Hücre kültürü	12 grup: - Her hat için O_3, 5-FU ve her ikisi.	Sadece glioma hücreleri O_3, 5-FU veya her ikisinden de zarar görmemiştir. Diğer kanser hücresi kültürlerinde, O_3 ve 5-FU sinerjik veya ek bir etkiye sahipti.

Tablo 10. 1958'den 2012'ye kadar ozon ile yapılan çalışmalar (Baeza-Noci, & Pinto-Bonilla, 2021) (devamı)

Washuttl J. ve ark. (1990)	Temel araştırma *in vitro*	Kontrol: - Yumurtalık sağlıklı dokusu (OHT) Hastalık: - Yumurtalık karsinomatozisi (OC)	Topikal gaz, BT (Doksorubisin veya İfosfamid)	Hücre kültürü	6 grup: - Kontrol (OHT/OC) - O_3 (OHT/OC) - Doksorubisin (OC) - İfosfamid (OC)	O_3, OHT'ye zarar vermezken, aynı dozlarda OC'de CT tarafından üretilene benzer hasara neden olur. OC'nin solunum yolunda O_3'ün neden olduğu ve OHT'de meydana gelmeyen bir hasar vardır.
Cannizzaro A.ve ark. (2007)	Temel araştırma *in vitro*	SK-N-SH ve SK-N-DK nöroblastom	Topikal gaz +/- KT (Sisplatin, Etoposid veya Gemsitabin)	Hücre kültürü	8 grup: - Kontrol - O_3 - CT (3 alt grup) - O_3 + CT (3 alt grup)	SK-N-SH hücreleri O_3, CT ve her ikisinden de etkilenmiştir (sinerjistik etki). SK-N-DK hücreleri sadece O_3'ten etkilenmiştir
Menendez S. ve ark. (2008)	Temel araştırma *in vivo*	Erlich ascites karsinomu + Sarkom 37 Lewis akciğer karsinomu Prostatik adenokarsinoma (intrakapsüler)	Rektal insüflasyon Tümör implantasyonundan önce intraperitoneal insuflasyon RT (Co60) +/- Rektal insüflasyon	Fare Fare Hastalar	50: - Kontrol - 4 farklı O_3 dozu 50: - Kontrol - 4 farklı O_3 dozu 70: 35 / 35	O_3 grubundaki metastaz sayısında O_3 dozuyla doğrudan ilişkili olan anlamlı azalma Önceden tedavi edilmiş O_3 gruplarında tümör büyümesinde anlamlı azalma ve bu azalma O_3 dozuyla ters orantı O_3 grubunda yan etkilerde (radyodermatit, sistit, proktit) ve PSA'da anlamlı azalma
Schulz S. ve ark. (2008)	Temel araştırma *in vivo*	Baş ve boyun skuamöz hücreli karsinomu	İntraperitoneal insüflasyon	Tavşan	59	İmmünosupresörler tarafından engellenebilen tümör gerilemesi
Rossmann A. ve ark. (2014)	Temel araştırma *in vivo*	Baş ve boyun papilloma virüsü ile ilişkili kanser	İntraperitoneal insüflasyon	Tavşan	20	Gelişmiş bağışıklık sayesinde tümör eradikasyonu (CD3+ T-hücrelerinde artış)
Hernuss P. ve ark. (1974)	Temel araştırma *in vivo*	Walker karsinosarkom	RT +/- İntraperitoneal insüflasyon	Sıçan	Rapor edilmemiştir. 2 grup: - RT - RT+O_3	O_3 ile kombine RT, sadece RT'ye kıyasla daha iyi sonuçlar vermiştir. RT+O_3 grubunda tümör remisyonu %39 iken, O_3'süz RT grubunda bu oran %0'dır.
Grundner HG. ve ark. (1976)-I	Temel araştırma *in vivo*	Peritoneal karsinomatozis (Erlich ascites karsinomu)	RT +/- İntravenöz	Fare	Rapor edilmemiştir. 2 grup: - RT - RT+O_3	O_3 RT'ye herhangi bir engelleyici etki katmaz

Tablo 10. 1958'den 2012'ye kadar ozon ile yapılan çalışmalar (Baeza-Noci, & Pinto-Bonilla, 2021) (devamı)

Grundner HG. ve ark. (1976)-II	Temel araştırma *in vivo*	Peritoneal karsinomatozis (Erlich ascites karsinomu)	RT +/- İntraperitoneal insüflasyon	Fare	Rapor edilmemiştir. 2 grup: - RT - RT+O_3	O_3 RT'ye herhangi bir engelleyici etki katmaz
Kiziltan HS. ve ark. (2015)	Temel araştırma *in vivo*	Peritoneal karsinomatozis (Erlich ascites karsinomu)	İntraperitoneal İnsüflasyon RT +/-	Fare	60 3 grup: - RT - RT+O_3	O_3 ve RT ayrı ayrı ya da eş zamanlı olarak sağ kalım oranlarını artırmıştır
Kuroda K. ve ark. (2015)	Temel araştırma *in vivo*	Rektal adenokarsinom	Ozonlu suyun İntratümöral enjeksiyonu	Fare	Rapor edilmemiştir. 4 grup: - ? sağlıklı - 5 kontrol - 5 su - 6 O_3 su	O_3 suyu ile sağlıklı farelerin normal dokularında değişiklik olmadı. Kontrol hayvanlarında kanser hücrelerinin normal büyümesi. Su grubunda önemli değişiklik yok. O_3 su grubunda önemli değişiklikler var.
Megele R. ve ark. (2018)	Olgu serisi	Glioblastoma: Primer (1) Tekrarlayan (4)	Cerrahi yeniden rezeksiyon+BT+ intratekal O_3	Hastalar	5. 2 grup: - 1 birincil - 4 tekrarlayan	O_3 ile tedavi edilmeyen tarihsel serilere kıyasla artan sağ kalım oranları. İlk ameliyattan hemen sonra tedavi edilen hasta hayatta ve nüks yok.
Clavo B. ve ark. (2004)	Olgu-kontrol serileri	İlerlemiş baş ve boyun tümörleri	RT+5-FU RT+O_3 (rektal insüflasyon, otohemoterapi)	Hastalar	19. 2 grup: - 12 (RT+5-FU) - 7 (RT+O_3)	Her iki grupta da aynı sağ kalım oranları
Borreli E. ve ark. (2012)	RKT (rartgele kontrollü deney) tek	Akciğer kanseri	BT BT+Viscum Alba (VA)+O_3 (otohemoterapi)	Hastalar	40. 2 grup: - 20 CT - 20 CT+O_3+VA	O_3 ve VA tedavisi güvenlidir ve BT ile birlikte kullanıldığında ileri evre akciğer kanseri hastalarında Yaşam Kalitesini (QLQ30) iyileştirici etki

2.7. Deneysel Meme Tümörü Hayvan Modelleri

Meme tümörü fare modelleri, kanser progresyonunu ve metastazını anlamada önemli bir katkı sağlamıştır. Memeli hayvanlar arasında kemirgenler, özellikle fare ve sıçanlar, anatomik, fizyolojik ve genetik açıdan insanlara benzerlikleri nedeniyle yaygın olarak kullanılmaktadır. Memeli olmayan hayvanlar, kısa üreme döngüleri, hızlı deneysel döngüler ve düşük maliyetler gibi avantajlar sağlamasına rağmen genetik homoloji ve fizyolojik yapılar açısından insanlardan

önemli ölçüde farklıdır (Zeng, Li, & Chen, 2020). Fare modelleri özellikle tümör hücre büyümesi, göçü ve metastazını taklit etmesi açısından oldukça önemlidir (Jonkers, & Derksen, 2007). Günümüz meme tümörü hayvan modellerinde, özellikle ER-pozitif, HER2-pozitif ve TNBC'yi hedef alan ilaç etkinliği araştırılmaktadır. Biyobelirteç tanımlaması ile bu modellerin terapötik ilaç geliştirme, ilaç etkinliği ve toksisite değerlendirmesi yapılmaktadır. İlaç geliştirme ve tedavi rejimlerinin kişiselleştirilmesi için preklinik çalışmalarda hayvan modellerinin kullanılması meme kanseri biyolojisini anlama ve yeni tedavi stratejileri geliştirme açısından oldukça önemlidir (Zeng ve ark., 2020). Deneysel yolla oluşturulan meme tümörü hayvan modelleri Tablo 11'de gösterilmiştir.

Tablo 11. Deneysel yolla oluşturulan meme tümörü hayvan modelleri (Zeng ve ark., 2020).

Model		**Metot**
İndüksiyon	Kimyasal	DMBA veya MNU
	Fiziksel	Radyasyon
	Biyolojik	Lentivirüs enfeksiyonu
	Hormon	Östrojen
Transplantasyon	Hemotransplantasyon	Spontan veya indüklenen meme kanseri hücrelerinin aynı suşa nakledilmesi
	Heterograft	İmmun yetmezliği olan hayvanlara nakledilen insan meme kanseri hücreleri veya hasta tümör dokuları
Genetik olarak tasarlanan fare modeli	Transgenik	Onkogen aktivasyonu
	Knockout	Tümör baskılayıcı gen inaktivasyonu

2.7.1. İndüksiyon Yöntemi

Meme tümörü görülme sıklığını artırmak ve tümör oluşumunu hızlandırmak için, farklı kimyasal ajanlar ve uygulama yolları kullanılmaktadır. Bunlardan en yaygın kullanılan kimyasal ajanlar dimetilbenz(a)antrasen (DMBA) veya N-metil-N-nitrozüre (MNU) ile indüksiyondur. Farelerde, DMBA, 3,4-benzopiren, 3-metilkolan-tren (MCA), 1,2,5,6 dibenzantrasen ve üretan meme kanserini indüklemek için kullanılmaktadır. Progesteron veya medroksiprogesteron asetat (MPA) ile birliktede kullanımları inkübasyon süresini üç aya kadar kısaltabilir. İndüksiyon sonrası oluşan meme tümörlerinin çoğu adenomlar ve B tipi

adenokarsinomlardır (Fabris, 2014; Russo, & Russo, 1996).

Meme tümörü sıçanlarda X-ışını veya nötron radyasyonu gibi fiziksel yöntemler ile de oluşturulabilir. Tüm vücutta veya segmental olarak meme kanserini indükleyebilir (Broerse, Hennen, & Van Zwieten, 1985).

Meme kanserinin biyolojik indüksiyonu esas olarak deney hayvanlarında onkogenleri aşırı eksprese etmek veya tümör baskılayıcı genleri susturmak için lentivirüslere dayanır. Rekombinant kuş retrovirüsleri, TVA transgenik fareleri enfekte ederek meme kanseri de dahil olmak üzere çeşitli kanser modelleri oluşturmak için üretilmiştir (Sorenmo ve ark., 2009).

Deney hayvanlarında östrojenlerin meme kanserini indükleyebildiğini gösteren çalışmalar yapılmıştır. Sıçanlarla yapılan bir çalışmada 17β-estradiol (E2) içeren implant uygulamalarında tümör gelişimi gözlenmiştir (Ravoori, Vadhanam, Sahoo, Srinivasan, & Gupta, 2007; Russo, & Russo, 1998)

2.7.2. Transplantasyon Yöntemi

Spontan veya indüklenmiş meme kanseri dokularının veya hücrelerinin deney hayvanlarına transplantasyonunu içerir. *In situ* meme kanseri patolojisinin çeşitli yönlerini incelemek için yaygın olarak kullanılmaktadır (Jonkers, & Derksen, 2007; Zeng ve ark., 2020). Transplantasyon bölgeleri ortotopik (meme yağ yastığı) ve ektopik/heterotopik (subkutan, kuyruk venası, sol kalp ventrikülü) (DeRose ve ark., 2011; Mollard ve ark., 2011). Naklin kaynağına göre modeller allogreft (singenik) ve ksenogreft olarak ikiye ayrılabilir; ksenogreft bağışıklık sistemi yetersiz farelerden oluşur. Allogreft meme kanseri modelinde çoğunlukla farelerden üretilen meme kanseri hücre hatları normal bağışıklık fonksiyonuna sahip aynı genetik suş fareye nakledilir (Jonkers, & Derksen, 2007; Park, Lee, & Lee, 2018; Zeng ve ark., 2020). Ksenograft ve singenik modeller, meme kanseri hastaları için terapötik sonuçları tahmin etmek, toksisiteyi değerlendirmek amacıyla meme kanseri progresyonunu anlamak ve hedefe yönelik terapötiklere verilen yanıtları değerlendirmek için kullanılan önemli modellerdir (Park ve ark., 2018). Bu yöntemin uygulanması sırasında dikkat edilmesi gereken önemli bir husus tümör hücresinin yapıldığı enjeksiyonun bölgesidir. Tümör hücrelerinin intravenöz enjeksiyonu

sırasında metastatik sürecin çeşitli yönleri, tümör-stroma etkileşimleri, ayrılma, lokal invazyon ve ekstravazasyon gibi faktörler ihmal edilmemelidir (Jonkers, & Derksen, 2007).

2.7.2.1. Allogreft (Singenik)

BALB/c farelerden üretilen 4T1, EMT6, TM40 ve D2A1; C57BL/6 farelerinden E0771 ve FVB farelerinden MVT1, 6DT1 ve M6 gibi yaygın olarak kullanılan fare kaynaklı meme kanseri hücre hatları, Tablo 12'de gösterimiştir (Yang ve ark., 2017; Zeng ve ark., 2020). Bunlar arasında, üçlü-negatif meme kanseri olan fare BALB/c suşu, 4T1 modelinde, insan meme kanseri hastalarına benzer özellikte daha etkili metastaz görülmektedir. Bu model anti-kanser ilaçlarının taranması ve akciğer, karaciğer, dalak, beyin, kemik gibi organlardaki tümör ilişkili metastazları anlamak için tümör ve konakçı kaynaklı faktörlerin incelenmesinde önemli bir fare meme kanseri modelidir. Fare meme yağ yastığına aynı genetik benzerliğe sahip olan kanser hücrelerinin implantasyonu ile oluşturulur (Kusuma ve ark., 2012; Park ve ark., 2018; Yang ve ark., 2017). EMT6, BALB/c suşu hormon reseptörü negatif bir başka fare meme tümörü hücre hattıdır. Bu model 4T1'den daha kısa sürede oluşur ve genellikle klinik öncesi anti-tümör ilaçlarını taramak ve değerlendirmek için kullanılır (Broerse ve ark, 1985; Rockwell, Kallman, & Fajardo, 1972). Singenik meme kanseri modellerininde hücre hatlarının, hızlı büyümesi, metastazı ve immün bileşenli mikro çevre varlığı gibi çeşitli avantajları olmasına rağmen, nakledilen kanser hücreleri insanlara ait olmadığı için bu model ile ilgili de sınırlı bilgi söz konusudur (Zeng ve ark., 2020).

2.7.2.2. Ksenogreft

Hücre hattı kökenli ksenogreftler, Nude fareler (T hücreleri eksik), NOD-SCID fareleri (T ve B hücreleri eksik) ve NSG fareleri (T, B ve NK hücreleri ve makrofajlar eksik) gibi immün yetmezliği olan farelerde nakledilebilir ve büyütülebilir (Chakrabarti, & Kang, 2015). Hasta kökenli ksenogreft modelleri doğrudan insan tümör örneklerinden türetildikleri ve hiçbir zaman *in vitro* kültüre

edilmedikleri için giderek daha popüler hale gelmektedir. Bu ksenogreftler genetik anormallikler, gen ifade profilleri, patolojik parametreler, metastatik potansiyel ve ilaç yanıtı açısından hastalara çok yakındır (DeRose ve ark., 2011). Bu modeller subkutan, kuyruğa intravenöz, kardiyak, meme yağ yastığı ve ortotopik inokülasyon ile uygulanabilir (Tablo 12) (Chakrabarti, & Kang, 2015; Mollard ve ark., 2011).

Tablo 12. Meme kanseri hücre hattı kökenli ve hasta kökenli ksenograft modelleri ile singenik fare modeli (Park ve ark., 2018).

		İmplantasyon bölgesi	Fare suşu	Hücre hattı	Subtipi	ER	PR	HER 2
Hücre hattı kökenli ksenograft modeli	Subkutanöz hücre hattı kökenli ksenograft	Subkutan	BALB/c, Nude	MDA-MB-231	Bazal	(-)	(-)	(-)
				MDA-MB-435	Bazal	(-)	(-)	(-)
				BT-474	Luminal B	(+)	(+)	(+)
	Ortotopik hücre hattı kökenli ksenograft	Meme yağ yastığı	NOD/SCID	MDA-MB-231	Bazal	(-)	(-)	(-)
				MDA-MB-435	Bazal	(-)	(-)	
				SUM1315	Bazal	(-)	(-)	
				MCF7	Luminal A	(+)	(+)	
				T47D	Luminal A	(+)	(+)	
	Metastatik hücre hattı kökenli ksenograft	Kuyruk venası	NOD/SCID	MDA-MB-231	Bazal	(-)	(-)	(-)
				SUM149	Bazal	(-)	(-)	
Hasta kökenli ksenograft modeli		Subkutan	BALB/c, Nude					
		Meme yağ yastığı	NOD/SCID					
		Meme yağ yastığı	NSG					
		İnsan meme yağ yastığı	NOD/SCID					
		Subkutan	BALB/c, Nude					
Singenik Fare Modeli		Meme yağ yastığı	BALB/c	4T1		(-)	(-)	(-)

2.7.3. Genetik Olarak Tasarlanan Fare Modeli

Genetik olarak tasarlanan meme kanserli fare modelleri transgenik teknoloji kullanılarak oluşturulmaktadır. Geleneksel transgenik fareler, dokuya özgü promotörler aracılığıyla transgenlerin dokuya özgü ekspresyonu uygulanarak

oluşturulur. Onkogenlerin birden fazla kopyası daha sonra fare genomuna rastgele entegre edilir (Hanahan, Wagner, & Palmiter, 2007; Zeng ve ark., 2020). Gen knock-out meme kanseri hayvan modellerinde hayvanlarının genomunda p53, BRCA1/2, pTEN ve MMP-1 (Liu ve ark., 2012), gibi tümör duyarlılık genlerinin çıkarılması ile meme kanseri modelleri oluşturabilir. P53 klasik bir tümör baskılayıcı gendir ve p53-/- farelerde kendiliğinden meme kanserleri ve çeşitli diğer kötü huylu tümörler gelişebilir (Zeng ve ark., 2020). Knock-in genomun belirli bir bölgesine istenilen bir genin eklenmesi yoluyla işlevselliği incelenebilir. İnsan kanser genlerinin, genetik yolakların ve kanser için terapötik yaklaşımların anlaşılmasını için oluşturulan modellerdir. Aynı zamanda meme kanseri ilerlemesi ve metastazında gen ekspresyon profili için temel araç olup meme tümörü araştırmalarına büyük katkı sağlamıştır (Hanahan ve ark., 2007; Park ve ark., 2018).

2.8. Meme Tümöründe Prognostik Belirteçler

Dişi köpeklerde yaygın olarak gözlenen meme tümörleri insanlardaki meme tümörleri ile yakından benzerlik gösterir (Dos Anjos ve ark., 2019). Bu nedenle meme karsinogenezinin araştırılmasında uygun bir model olarak kullanımları sağlanmaktadır (Esen ve ark., 2022; Kuruoglu ve ark., 2020; Moschetta ve ark., 2015). Tümör boyutu, lenf nodu tutulumu, uzak metastaz, anjiogenezis, histolojik tip ve dereceye kadar birçok faktör prognoz ile yakından ilişkilidir (Moschetta ve ark., 2015). İnsanlarda, meme tümörlü hastalarda HIF-1α ve VEGF-A'in prognostik açıdan kullanıldığı bilinmektedir (Gotink ve ark., 2014; Sermeus ve ark., 2008). Malign meme neoplazisi olan dişi köpeklerde de VEGF-A ve HIF-1α gibi pro- ve antianjiyogenik faktörler prognostik açıdan değerlendirmeye alınmaktadır. Yapılan çalışmalarda VEGF-A ve HIF-1α'nın serum seviyesi ve gen ekspresyon sonuçlarında yüksek miktardaki varlığının, klinikopatolojik parametreler ile birlikte değerlendirildiğinde kötü prognoz ile ilişkili olduğu ve hayatta kalma oranlarının düşük olduğu sonucuna varılmıştır (Moschetta ve ark., 2015). İnsan meme tümörü olgularında HIF-1α ekspresyonu yüksek Ki-67 ekspresyonu ile pozitif ilişkili olduğu gösterilmiştir. Bir çalışmada tümör gelişimi ve ilerlemesinde oldukça önemli olan anjiyogenezin rolünü doğrulamak için VEGF-A ile birlikte CD31 ekspresyonunun

immünohistokimyasal boyama yöntem ile değerlendirildiği bildirilmiştir (Ahmed ve ark.; Sermeus ve ark., 2008). Hücre proliferasyonu kötü prognozlu meme kanserlerinde oldukça yüksektir Ki-67 immünohistokimyasal değerlendirmesi ile aktif olarak bölünen hücreler belirlenmektedir (Meuten, 2016).

Çalışmalar VEGF ekspresyonunun çoğu solid tümörde aşırı eksprese edildiğini ortaya koymaktadır (Costache ve ark., 2015). VEGF'nin akciğer kanseri, prostat kanseri, mide kanseri, meme kanseri ve kolorektal kanser gibi çeşitli tümörlerin oluşumu ve gelişimi ile yakından ilişkili olduğunu ve ekspresyonunun patolojik derece, klinik evre ve lenf nodu tutulumu ile önemli ölçüde ilişkili olduğunu göstermiştir (Cai, Wang, Fu, & Chen, 2022; Farnsworth ve ark., 2014; Winterhoff ve ark., 2015). Artan mikrodamar yoğunluğu ve VEGF ekspresyonu, primer tümörlü hastalar için daha kötü bir prognoz göstermiştir (Linderholm ve ark., 2000). Ayrıca VEGF ile tümör boyutu ve peritümöral vasküler invazyon arasında pozitif bir korelasyon bulunmuştur (Celen, Kahraman, Yildirim, & Berberoglu, 2004). Başka bir çalışmada VEGF'nin kolorektal kanser seyrinde neoplastik bir belirteç olarak kullanıldığını ve aynı zamanda bu faktörün tümörün boyutuyla pozitif bir korelasyon halinde olduğu gösterilmiştir. Bu durum, VEGF'nin hipoksi durumunda tümör hücreleri tarafından doğrudan aşırı miktarda salgılandığını doğrulamaktadır (Li, Han, Meng, & Yang, 2010). İlginç bir şekilde, bir başka çalışmada, aynı şekilde kolorektal kanser hastalarının dokularında VEGF ekspresyonunun erken evrede up regüle ve geç evrede down regüle olduğu gösterilmiştir (Abdulla ve ark., 2021).

2.9. Hipoksi

Hipoksi indükleyici faktör-1 alfa (HIF-1α), hipoksiye yanıt olarak önemli bir düzenleyicidir ve meme kanseri hastalarında yüksek düzeydeki ekspresyon göstererek ilaç direnci, kötü prognoz ve metastaz ile yakından ilişkilidir. Memelilerde tanımlanmış üç tip HIF vardır; O_2 duyarlı α alt birimi (HIF-1α, HIF-2α ve HIF-3α) ve bir O_2 duyarsız β alt biriminden (HIF-1β) oluşan heterodimerik proteinlerdir. Bu proteinler hipoksik koşullar altında transkripsiyonu yapılan birçok genin düzenlenmesinde kilit rol oynar (Prabhakar ve ark., 2012). Benzer amino asit

dizilerini paylaşmalarına ve aynı hipoksi yanıt elemanlarına bağlanmalarına rağmen, HIF-1α ve HIF-2α, farklı hipoksi seviyelerine yanıt olarak farklı ekspresyon modelleri ve transkripsiyonel düzenleme sergiler. HIF-1α'nın hipoksik koşullarda daha stabil hale geldiğini hem normoksi hem de hipokside stabilite ve aktivasyon mekanizmalarını koruduğunu göstermiştir. Her üç HIF-1α geni de oksijen tarafından düzenlenir ve HIF-1β'ye bağlanır (Tian, McKnight, & Russell, 1997). HIF-1α ve HIF-2α'nın oksijen bağımlılığının önemli ölçüde farklılık gösterdiği, HIF-1α'nın şiddetli hipoksi altında daha aktif olduğu ve daha kısa sürdüğü, HIF-2α'nın ise orta derecede hipoksi altında daha aktif olduğu ve daha uzun sürdüğü gösterilmiştir. HIF-1α alt tipinin daha çok solid tümör tiplerinde ve tümör progresyonunu teşvik edebileceği gösterilmiştir (Cowman ve ark., 2022). HIF sinyal yolu, hipoksi veya VHL (Von Hippel-Lindau) geninin inaktive edici mutasyonları ile aktive olduğu bildirilmiştir. HIF-1α PDGF gibi diğer anjiyojenik indükleyicilerin ve VEGFR gibi reseptörlerin anjiyojenik ekspresyonunu düzenlemektedir (Maxwell ve ark., 1999). HIF-lα'nın hidroksilasyonu, ubikitilasyonu ve degradasyonu gerçekleşmeyerek hücre sitoplazmasında birikmesine yol açmaktadır. Daha sonra, HIF-lα hücre çekirdeğine girdiği ve HIF-1β molekülü ile dimerize olarak HIF1 kompleksini oluşturduğu bildirilmiştir (Semenza, 2007). Bu kompleksin VEGF, PDGF ve anjiyopoeitin-1 (ANGPT1) gibi anjiyogenezde rol oynayan genler de dahil olmak üzere yüzlerce gen için transkripsiyonel bir faktör olarak görev yaptığı bildirilmiştir (Fallah, & Rini, 2019).

2.10. Primer Tümörde Vasküler Yeniden Şekillenme

Tümör dokuları, oksijen, beslenme ve atıkların uzaklaştırılması için kan damarlarına ihtiyaç duyarlar. Tümör anjiogenezisi için tümörün birkaç milimetreden daha fazla büyümesinin gerekli olduğu bildirilmiştir (Farnsworth ve ark., 2014; Viallard, & Larrivée, 2017). Tümör kan damarları tipik olarak heterojen yapıda, kıvrımlı, zayıf veya düzensiz dallanmış, çevresel olarak genişlemiş ve genellikle aşırı geçirgendir (Nagy, & Dvorak, 2012). Tümör vaskülatürünün azalmış yüzey alanı, vasküler sızıntının neden olduğu yüksek interstisyel basınç ile birleştiğinde, oksijen ve besin maddelerinin iletimini ve metabolitlerin uzaklaştırılmasını bozar, böylece

hipoksi ve asidoz ile karakterize edilen kötü perfüze edilmiş bir tümör mikro çevresi oluşur (Farnsworth ve ark., 2014; Melincovici ve ark., 2018).

Tümörler ya önceden var olan damarların sayesinde ya da çeşitli moleküler ve hücresel mekanizmalar yoluyla yeni kan damarı oluşumunu indükleyerek vaskülarize olabilir. Bu süreç çok sayıda pro- ve anti-anjiyojenik faktör tarafından düzenlenir. Özellikle kan damarı oluşumunun başlatılması, pro anjiyojenik sinyalin baskın olmasıyla gerçekleşir; bu süreç tümörlerde "anjiyojenik değişim" olarak adlandırılmıştır (Hanahan, & Folkman, 1996; Kuczynski, Vermeulen, Pezzella, Kerbel, & Reynolds, 2019). Anjiyojenik değişim, ya tümör hücrelerinin artan genetik değişiklikleri ile tetiklenebilir, bu da proliferasyon ve hipoksinin artmasına veya pro-anjiyojenik faktörlerin ekspresyonuna yol açar ya da tümörle ilişkili inflamasyon ve immün hücrelerin artışı ile tetiklenebilir (Lugano, Ramachandran, & Dimberg, 2020).

Klasik anjiyogenez tipinde, başlangıçta damar duvarlarının geçirgenliği artar ve bunlar boyunca uzanan perisitler proteinazlar nedeniyle kısmen ayrılır. Aynı zamanda hipoksi, HIF-1'in ekspresyonunu artırır ve VEGF, FGF-2, PDGF-β, TGF-β, Ang-1, Ang-2 ve TNF-α gibi pro-anjiyojenik faktörlerin salgılanmasına neden olarak endotel yüzeyindeki spesifik reseptörlere bağlanır ve sinyal yollarını aktive eder. Aktive olan MMP'ler hücre dışı matrisi ve bazal membranı bozarak endotel hücrelerinin VEGF gradyanına doğru perivasküler alana göç etmesini ve çoğalmasını sağlar (Dakowicz, Zajkowska, & Mroczko, 2022; Melincovici ve ark., 2018).

2.10.1. Tümörlerde Kan Damarı Oluşum Mekanizmaları

Tümörlerde kan damarı oluşumu, aşağıdaki gibi mekanizmadan biri veya daha fazlası ile gerçekleşebilir (Lugano ve ark., 2020).

2.10.1.1. Filizlenen Anjiyogenez

Yeni kılcal damarlar, filizlenme anjiyogenezi olarak bilinen çok aşamalı bir süreçle parental damarlardan tomurcuklanabilir. Endotel hücreleri normalde stabildir, ancak vasküler endotelyal büyüme faktörü (VEGF) dahil olmak üzere pro-

anjiyogenik faktörler tarafından filizlenmeye ve anjiyogenezi başlatmaya teşvik edilebilir. Uç ve sap hücre seçimi VEGF ve Dll4/Notch yolakları arasındaki çapraz konuşma yoluyla düzenlenir. VEGF'ye yanıt olarak uç hücreler Delta benzeri-4 (DLL4) ligand, trombosit kaynaklı büyüme faktörü-B (PDGF- B), VEGF reseptörü-2 (VEGFR-2) ve VEGFR-3/Flt-4'ü üretir (Lugano ve ark., 2020; Tammela ve ark., 2008).

2.10.1.2. İntususepsiyon (İntussuseptif) Anjiyogenez

Moleküler mekanizmaları tam olarak anlaşılmamıştır, ancak süreç VEGF, PDGF ve eritropoietin gibi büyüme faktörleri tarafından indüklenebilir (Crivellato ve ark., 2004). Meme tümörleri dahil olmak üzere çeşitli tümör tiplerinde intussuseptif anjiyogenez gözlenmiştir (Lugano ve ark., 2020).

2.10.1.3. Vaskülogenezis ve Endotelyal Progenitör Hücrelerin Katılımı

Embriyoda ilk kez kan damarı oluşumu, vaskülogenezis olarak adlandırılan bir süreçte endotelyal progenitör hücrelerin (EPC'ler) farklılaşması ve birleşmesi yoluyla indüklenir. Kan adalarının çevresinde bulunan ve anjiyoblast olarak adlandırılan bir hücre alt kümesi endotelyal hücrelerin öncüllerini oluştururken, merkezdekiler hematopoetik hücrelere farklılaşır. Anjiyoblastlar paraksiyel mezoderm'e göç eder, kümeler halinde toplanır, çoğalır ve farede endokardiyal tüplerle bir pleksus oluşturmak üzere farklılaşır. Endotelyal progenitör hücreler çoğalır ve lümenler oluşturarak yeni kan damarlarına dönüşür. Tümörlerde artan oksijen ve besin kaynağı ihtiyacını karşılamak için neovaskülarizasyon için alternatif bir mekanizma olarak tanımlanmıştır (Liang ve ark., 2017; Risau ve ark., 1988). Tümörlerde vaskülogenezis, EPC'lerin veya kemik iliği kaynaklı hematopoetik hücrelerin alımı ile gerçekleşir ve tümör büyümesini desteklemek için yeni damarların oluşmasına neden olur. VEGF tümör mikro çevresinde bulunur ve $VEGFR2^{+}$'yi EPC'leri kemik iliğinden harekete geçirir (Dakowicz ve ark., 2022; Lohela, Bry, Tammela, & Alitalo, 2009).

2.10.2.1.4. Vasküler Taklit

Agresif bir şekilde büyüyen tümör hücreleri, vasküler taklit olarak adlandırılan bir süreçle damar benzeri yapılar oluşturabilir. Endotel hücrelerinin katkısı olmadan oluşan bu yapılar, tümör hücrelerinin yeterli kan ve besin kaynağı bulması için alternatif bir kanal oluşturmaktadır. Vasküler taklit birçok tümör tipinde gözlemlenmiştir. Vasküler taklit yoluyla oluşan yapılar, tümör örneklerinde immun marker (belirteç) olarak CD31 kullanılarak IHC ile tanımlanmaktadır (Folberg, & Maniotis, 2004).

Vasküler taklit tümör ilerlemesine katkıda bulunabilir. Melanomda, mitokondriyal reaktif oksijen türleri hipoksik koşullar altında Met protoonkogeninin aktivasyonunu indükleyerek vasküler taklidi oluşturur. Bu da tümör hücresi hareketliliği, invazyon ve metastaz ile sonuçlanır (Comito ve ark., 2011). Anti anjiyojenik tedavi sırasında vasküler taklitte artış bildirilmiştir (Angara ve ark, 2017). Bu, tedaviyle başa çıkmak ve hipoksik ortama karşı koymak için tümör tarafından benimsenen alternatif bir neovaskülarizasyon süreci olarak hizmet edebilir. Vasküler taklit, çeşitli kanser türlerinde tümörün biyolojik davranışını tanımlamak için kullanılan prognostik bir belirteçtir (Li ve ark., 2010).

2.10.1.5. Kanser Kök Hücrelerinin Trans-diferansiyasyonu

Kanser kök hücrelerinin, endotelyal hücrelere ve vasküler düz kas benzeri hücrelere trans-diferansiyasyonu ve neovaskülarizasyon oluşumu, birçok tümör tipinde bildirilmiştir. Tümör endotel hücrelerinin bazı çalışmalarda tümörün malign hücreleriyle benzer somatik mutasyonlar barındırdığı ve neoplastik bir kökene işaret ettiği görülmüştür (Ricci-Vitiani ve ark., 2010).

2.10.2. VEGF (Vasküler Endotelyal Büyüme Faktörü) Ailesi

VEGF ailesi, büyüme faktörleri olarak adlandırılan bir grup proteinden oluşur. Bunlar daha geniş bir sinyal proteinleri/sitokinleri grubunun parçası olarak anjiyogenezis ve lenfanjiyogenezis süreçleri üzerinde önemli bir etkiye sahiptir.

VEGF-A, VEGF-B, VEGF-C, VEGF-D ve PlGF (plasental büyüme faktörü) olmak üzere beş proteinden oluşur (Dakowicz ve ark., 2022; Lohela ve ark., 2009). VEGF'nin homologları olarak *Parapoxvirus Orf* virüsünün genomundan bulunan VEGF-E (Wise ve ark., 1999) ve yılan zehiri bezinden izole edilen bir cDNA'da VEGF-F tanımlanmıştır (De Azevedo ve ark., 2001). VEGF ailesinin reseptörler ile kombinasyonları ve olası etkileri Şekil 11'de gösterilmiştir.

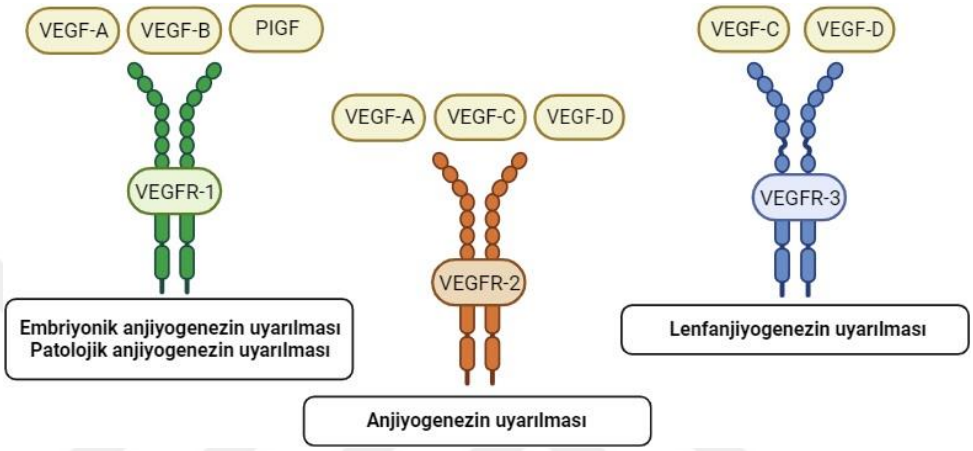

Şekil 11. VEGF ailesi faktörlerinin bireysel reseptörlere bağlanmalarının olası kombinasyonları (Biorender.com kullanılarak hazırlanmıştır) (Dakowicz ve ark., 2022)

2.10.2.1.1. VEGF-A

Çoğunlukla endotel hücreleri tarafından salgılanır. Ayrıca trombosit, makrofaj, dendrosit, astrosit, osteoblast, lenfosit ve tümör hücresi gibi çok çeşitli hücrelerden de salgılanabilir (Dakowicz ve ark., 2022; Gabrilovich ve ark., 1996). Genişlemeye ve vasküler geçirgenliğin artmasına neden olur, apoptozisi inhibe eder, proliferasyonu arttırır ve inflamatuar hücrelerin (makrofajların ve granülositlerin) toplanmasını arttırır (Dakowicz ve ark., 2022; Hattori ve ark., 2002; Holmgren, O'Reilly, & Folkman, 1995). VEGF-A izoform oluşturur ve amino asit uzunluğuna göre VEGF165, VEGF121, VEGF189 ve VEGF206 olarak adlandırılır. Miktar ve biyolojik aktivite açıdan aralarında en baskın olan formu VEGF165'tir. Birçok kanserde aşırı eksprese edilir ve genellikle progresyon ile ilişkilidir (Dakowicz ve ark., 2022; Giacca, 2010; Wise ve ark., 1999). İnsanlarda, 6p21.3 kromozomu üzerinde bulunan VEGF-A (VEGF olarak da adlandırılır) geni, trombosit kaynaklı

büyüme faktör (PDGF), NGF ve TGF-β'yı da içeren sistin düğümü büyüme faktörü süper ailesi olarak adlandırılan bir proteindir. Fizyolojik olarak ve tümör hücreleri ile tümörü çevreleyen dokular tarafından hipoksik bir durumda salgılanmaktadır (Dakowicz ve ark., 2022; Lohela ve ark., 2009).

2.10.2.1.2. VEGF-B

VEGF-B esas olarak iskelet ve kalp kasında ve pankreasta bulunur. Anne karnında kardiyovasküler sistemin ve kalp kasının düzgün şekillenmesinde büyük etkisi vardır. VEGF-B'nin anjiyogenezde daha az rol aldığına inanılmaktadır. Fizyolojik koşullar altında en önemli işlevi düz kas hücrelerinin, nöronların, perisitlerin, miyokardiyal hücrelerin ve vasküler endotel hücrelerinin hayatta kalmasını sağlamaktır; ancak tümör ilerlemesine de yardımcı olur (Dakowicz ve ark., 2022; Li ve ark., 2009; Melincovici ve ark., 2018).

2.10.2.1.3. VEGF-C

Embriyonik gelişim döneminde lenfatik damarların oluşumu sırasında ve yetişkinlerde kalp, tiroid, yumurtalık, plasenta ve bağırsakta ekspresyon seviyesi yüksektir. VEGFR-3 reseptörlerini güçlü bir şekilde aktive ederek lenfanjiyogenezi teşvik eder ve aktivasyonu anjiyogenez üzerinde zayıf bir etkiye sahip olan VEGFR-2 için daha düşük bir afiniteye sahiptir (Hoeben ve ark., 2004; Melincovici ve ark., 2018).

2.10.2.1.4. VEGF-D

Fetüs akciğerinde ekspresyon seviyesi yüksektir. Yetişkinlerde ise kaslarda, akciğerlerde, kalpte ve bağırsakta da bulunur. VEGF-C'ye benzer özelliklere sahiptir ancak lenfanjiogenezde merkezi bir role sahipken anjiyogenezde önemli bir rolü yoktur (Dakowicz ve ark., 2022; Hoeben ve ark., 2004; Melincovici ve ark., 2018).

2.10.2.1.5. PIGF (Placenta Growth Factor)

Trofoblast, endometriyum, kalp, akciğer ve deride bulunmuştur. Tek başına proliferasyonu veya vazodilatasyonu artırmamasına rağmen anjiyogenezi etkiler. VEGF-A'nın VEGFR-2'ye bağlanabilmesi için VEGF-A'yı VEGFR-1'den dolaylı olarak ayırır. Böylece iskemi, inflamasyon ve kanser gibi patolojik durumlarda bu faktörün etkisi artar (Dakowicz ve ark., 2022; Melincovici ve ark., 2018; Yamazaki, & Morita, 2006).

2.10.2.2. VEGF'in Reseptörleri

VEGF ailesinin yaygın olarak bilinen VEGFR-1, VEGFR-2 ve VEGFR-3 olmak üzere üç reseptörü vardır ve Şekil 12'de gösterilmiştir. Bunların her biri, farklı afinite ve seçicilik nedeniyle VEGF ailesine ait seçilmiş faktörleri birleştirir (Dakowicz ve ark., 2022; Lohela ve ark., 2009; Melincovici ve ark., 2018; Su ve ark., 2007). VEGFR'ler hücre dışı bölgede yedi immünoglobulin benzeri alana ve hücre içi bölgede bir tirozin kinaz alanına sahiptir. VEGF hücre dışı reseptör alanına bağlanması ile hücre içi reseptör alanındaki tirozin kinazı aktivasyonunu başlatır. Tirozini fosforile eder, böylelikle belirli hücre içi sinyal yollarını aktive eder (Dakowicz ve ark., 2022; Neufeld, Cohen, Gengrinovitch, & Poltorak, 1999; Terman ve ark., 1992). VEGFR-1 ve VEGFR-2 vasküler endotelyal hücrelerde ve hematopoetik kök hücrelerde eksprese edilir. Ayrıca, monositler ve makrofajlarda VEGFR-1 ekspresyonu da gösterilmiştir (Hattori ve ark., 2002). VEGFR-3 ekspresyonu ise lenfatik endotelyal hücrelerde gösterilmiştir (Su ve ark., 2007). VEGF'nin VEGFR-2'ye bağlanması PLCγ/PKC yolunun yanı sıra Ras/Raf/ERK, MAPK ve PI3K/Akt yollarının aktivasyonuna yol açarak fizyolojik ve patolojik anjiyogenezi etkiler (Melincovici ve ark., 2018). Belirli bir anti-apoptotik etkiye sahiptir ve ayrıca hücre göçünü yoğunlaştıran integrinleri aktive eder (Dakowicz ve ark., 2022; Holmgren ve ark., 1995; Senger ve ark., 1996). VEGF ailesinin üyeleri ayrıca nöropilinler (NP), integrinler, kadherinler veya heparin/heparan sülfat proteoglikanlar gibi diğer proteinlerle de etkileşime girebilir (Dakowicz ve ark., 2022; Melincovici ve ark., 2018; Senger ve ark., 1996; Wise ve ark., 1999;

Yamazaki, & Morita, 2006).

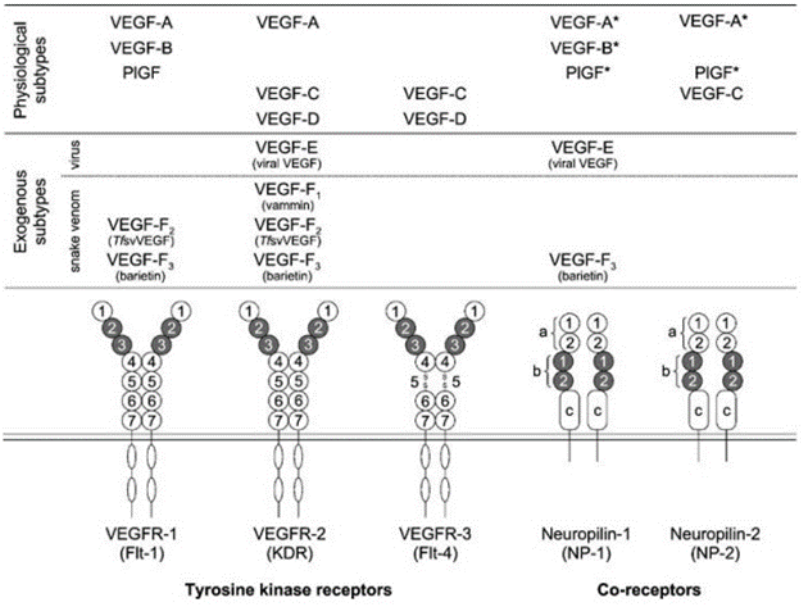

Şekil 12. VEGF ailesi proteinleri ve reseptör seçiciliği. Çeşitli VEGF ligandlarının üç RTK (Reseptör tirozin kinaz) (VEGFR-1, VEGFR-2 ve VEGFR-3) ve iki yardımcı reseptör (nöropilin-1 ve nöropilin-2) ile etkileşimi. Her bir reseptörün ligand bağlayıcı alanı gri ile gölgelendirilmiştir. Yıldız işareti: bazı izoformlar için bağlanma gözlenmiştir (Yamazaki, & Morita, 2006).

2.10.2.3. VEGF Ailesinin Fizyolojik İşlevi

VEGF ailesi, özellikle VEGF-A, embriyonik gelişimde kan damarı oluşumu süreçlerinde ve yetişkin bireylerde yara iyileşmesinde kilit rol oynar. Mast hücreleri, kan damarı duvarlarının düz kas hücreleri, endotel hücreleri, monositler, fibroblastlar, makrofajlar, keratinositler, eozinofiller ve T lenfositler dahil olmak üzere çeşitli hücre tipleri tarafından sentezlenir (Gabrilovich ve ark., 1996; Jeltsch ve ark., 1997; Soucek ve ark., 2007; Wise ve ark., 1999). İmmünosupresyon, oksidatif stres ve endokrin bozukluğu üzerindeki etkileri nedeniyle VEGF sinyal yolağına katılımcı olarak dört merkezi gen (ITBG3, PTGS2, VEGF ve MYL9) tanımlanmıştır. VEGF ve PTGS2'nin VEGF sinyal yolunu up regüle ederek hipoksik bölgede oksijenasyonun iyileştirildiği bildirilmiştir (Wang ve ark., 2021).

2.10.2.4. VEGF Ailesinin Patolojik Rolü

VEGF ekspresyonlarındaki artış tümörlerin büyüdüğünü ve neoplastik hastalığın ilerlemesiyle ilişkilidir (Celen, Kahraman, Yildirim, & Berberoglu, 2004). VEGF121 ve VEGF165'in kolorektal kanserlerde farklı şekilde eksprese edildiği, damar olgunlaşması ve tümör büyümesi üzerinde zıt etkilere sahip olduğu bildirilmiştir. VEGF121'in aşırı ekspresyonu tümör büyümesinin azalmasına neden olurken, VEGF165 insan kolorektal kanserlerinde düz kas hücresi ve damar olgunlaşmasını teşvik ederek tümörün genişlemesini artırdığı gösterilmiştir (Kazemi ve ark., 2016).

Temel olarak, bir tümörün çapı 2 mm'den fazla olduğunda, tümörün hipoksik mikro çevresi nedeniyle doku penetrasyonuna dayalı olarak daha fazla büyüyemediği, bu nedenle tümörün oksijen ve besin sağlamak için yeni kan damarlarının oluşumuna ihtiyaç duyduğu bilinmektedir. Tümörün büyümesini sağlamak için tümörün içinde ve çevresinde yeni vaskülatür şekillenmektedir. Bu damarlar düzensiz şekilli, ölü uçlara sahip, yapısal ve işlevsel olarak anormaldir. Bu da hipoksiye ve VEGF'nin daha fazla üretilmesine neden olarak tümör dokusuna kan akışını oluşturmaktadır (Carmeliet, 2005; Viallard, & Larrivée, 2017).

3. GEREÇ VE YÖNTEM

3.1. *In Vitro* Yöntemler ve Deneysel Tasarım

3.1.1. Hücre Kültürü

3.1.1.1. Çalışmada Kullanılan Malzemeler

Bu tez çalışmasında hücre kültüründe kullanılan kimyasal ve biyolojik malzemelerin ait oldukları firmalar ve ülkeler aşağıda belirtilmiştir. Fosfat tamponlanmış tuz çözeltisi (PBS) (Euroimmun, Almanya) ; Fötal Buzağı Serumu (FBS) (Biowest, Fransa); Penisilin-Streptomisin (Biowest, Fransa); RPMI 1640 (Biowest, Fransa); Ficoll 1.119g/mL (Sigma-Aldrich, Almanya); Ficoll 1.077g/mL (Sigma-Aldrich, Almanya); Karboksifloresan Süksinimidil Ester (CFSE) (Biolegend, ABD); FACS Flow Cell Wash (BD, ABD); Tripsin EDTA (Biowest, Fransa); L-glutamin (Lonza, Belçika); Anti-mouse CD11b (klon: M1/70) monoklonal antikor (mAb) (Biolegend, ABD); Anti-mouse Ly6C (klon: HK1.4) mAb (Biolegend, ABD); Anti-mouse Ly6G (klon: 1A8) mAb (Biolegend, ABD). Thiazolyl Blue Tetrazolium Bromide (MTT) (SİGMA, ABD); Sodyum dodesil sülfat (SDS) (SİGMA, ABD); Tripan blue (Sigma, ABD); Anti fare CD3 (klon: 145-2C11) mAb (Beckman Coulter, ABD); Anti fare CD4 (klon:SK3) mAb (BD, ABD); Anti fare CD8.

3.1.1.2. Hazırlanan Tamponlar ve Çözeltiler

PBS Çözeltisi: Steril PBS tablet 1000 mL başına bir adet olacak şekilde dH_2O'ya eklenerek (1x) çözülmüştür. Ardından otoklavlanarak sterilize edilmiştir ve oda sıcaklığında (25°C) muhafaza edilmiştir.

Tam RPMI 1640 Hücre Kültürü Ortamı: L-glutamin içeren RPMI 1640 üzerine son konsantrasyonu %10 v/v olacak şekilde FBS (ısı-inaktive), %1 v/v olacak şekilde penisilin/streptomisin eklenerek +4°C'de muhafaza edilmiştir.

Tam DMEM Hücre Kültürü Ortamı: L-glutamin içeren DMEM üzerine son konsantrasyonu %10 v/v olacak şekilde FBS (ısı-inaktive), %1 v/v olacak şekilde penisilin/streptomisin eklenerek +4°C'de muhafaza edilmiştir.

Karboksifloresan Süksinimidil Ester (CFSE) Çözeltisi: CFSE tuzu (50 µg) üzerine 18 µL DMSO eklenerek çözülmüştür ve ardından -86°C'de muhafaza edilmiştir.

Tripan Blue Çözeltisi: Steril ortamda tartıldıktan sonra 1x PBS ile 0,4'lük çözelti hazırlanmıştır. 0,22 µm'lik filtreden geçirildikten sonra oda sıcaklığında (25°C) muhafaza edilmiştir.

3.1.1.3. Hücre Hatlarının Kültürü

Çalışmamızda meme kanseri hücre hattı olan 4T1 ve EMT6 ile makrofaj hücre hattı olan Raw 264.7 hücre hatları kullanılmıştır.

3.1.1.3.1. Meme Kanseri Hücre Hatlarının Kültürü

3.1.1.3.1.1. 4T1 Hücre Hattı Kültürü

4T1 hücre hattı Bursa Uludağ Üniversitesi Tıp Fakültesi İmmünoloji Anabilim Dalı stoklarından temin edilmiştir. Hücreler -160°C'den alınmıştır ve tam RPMI ile birlikte önceden ısıtılmış 37°C su banyosunda bulunan içi steril dH_2O ile dolu behere alınarak 1 dk içinde bir kısmı yavaşça çözülmüştür. Geri kalan kısım tam çözülme sağlanmadan sınıf II laminer akımlı güvenlik kabini içine alınmıştır. Önceden su banyosunda ısıtılan tam RPMI hücre kültürü ortamı pastör pipeti yardımıyla alınarak kalan hücrelerin çözülmesi sağlanmıştır. Hücrelerin içinde bulunduğu falkon tüpü santrifüj (2000 rpm, 5 dk) edilerek üst faz (süpernatant) hızlıca uzaklaştırılmıştır. Taze besi yeri 25 cm^2'lik (T25) hücre kültür kabı (flask) içine hücrelerin yoğunluğuna bağlı olarak koyularak hücreler yeniden süspanse edilmiştir. Daha sonra hücrelere invert (ters) mikroskopta x400 incelenmiştir ve

yüzer halde oldukları görülmüştür. Hücreler 37°C'de, nemli ve %5 CO_2 içeren inkübatörde muhafaza edilmiştir. 4T1 hücreleri kültür kabında yaklaşık olarak 2 gün sonra istenilen yoğunluğa (%80) ulaştığında besiyeri ile beraber 75 cm^2'lik hücre kültür kaplarına aktarılmıştır (T25 kültür kabından hücreleri kaldırmak için 300 µL Tripsin EDTA, 5 dk, 37°C, T75 kültür kabından hücreleri kaldırmak için 600 µL Tripsin EDTA, 5 dk, 37°C). Hücreler çok hızlı çoğaldığı için hücre yoğunluğu %80-90'na ulaştığında pasajlanarak ilgili deneylerde kullanılmıştır. Pipetaj yapılarak hücrelerin homojen olarak dağılması sağlanmıştır. Hücre süspansiyonu 1/10 oranında alınarak ve üzerine yeni tam RPMI kültür ortamı eklenerek pasajlama işlemi gerçekleştirilmiştir. Hücrelerin pasaj sayısı 7-10 defadan fazla olmamasına dikkat edilerek iki günde bir pasajlama işlemi gerçekleştirilmiştir. Yeterli pasaj sayısına ulaşan hücreler kullanılmayarak her defasında yeni hücreler açılmıştır.

3.1.1.3.1.2. EMT6 Hücre Hattı Kültürü

EMT6 üçlü-negatif fare meme kanseri hücre hattı Bursa Uludağ Üniversitesi Tıp Fakültesi İmmünoloji Anabilim Dalı stoklarından temin edilmiştir. Hücreler -160^oC'den alınmıştır ve tam DMEM besiyerinde kültüre edilerek 37°C'de %5 CO_2 içeren bir inkübatörde muhafaza edilmiştir. Hücreler kültür kabında yaklaşık olarak 2 gün sonra istenilen yoğunluğa ulaştığında (%80) besiyeri ile beraber 75 cm^2'lik kültür kaplarına aktarılmıştır (T25 kültür kabından hücreleri kaldırmak için 300 µL Tripsin EDTA, 5 dk, 37°C, T75 kültür kabından hücreleri kaldırmak için 600 µL Tripsin EDTA, 5 dk, 37°C). Hücreler çok hızlı çoğaldığı için hücre yoğunluğu %80-90'na ulaştığında pasajlanarak ilgili deneylerde kullanılmıştır. Pipetaj yapılarak hücrelerin homojen olarak dağılması sağlanmıştır. Hücre süspansiyonu 1/10 oranında alınarak ve üzerine yeni tam DMEM kültür ortamı eklenerek pasajlama işlemi gerçekleştirilmiştir.

3.1.1.3.2. Makrofaj Hücre Hattının Kültürü

Makrofaj fare hücre hattı (RAW 264.7) Bursa Uludağ Üniversitesi Tıp Fakültesi İmmünoloji Anabilim Dalı stoklarından temin edilmiştir. Hücreler -160°C'den alınmıştır ve DMEM besiyerinde kültüre edilerek 37°C'de %5 CO_2 içeren bir inkübatörde muhafaza edilmiştir. Hücreler iki günde bir hücre sıyırıcı (*cell scraper*) ile kaldırılarak pasajlanmıştır. Hücre yoğunluğu %80-90'na ulaştığında pasajlanarak ilgili deneylerde kullanılmıştır.

3.1.1.4. Hücre Sayımı

Tam RPMI oramı içindeki hücreler pipetaj yapılarak iyice süspanse hale getirilmiştir. Süspansiyondan 10 µL alınarak 10 µL tripan blue çözeltisi ile pipetaj yapılarak karıştırılmıştır. Bu karışım Fuchs-Rosenthal lamı üzerine koyularak hücrelerin lam-lamel arasında yayılması sağlanmıştır. Her sayım için lam üzerinden rastgele 4 alan seçilmiştir ve bu bölgelere düşen tripan mavisi boyasını almayan canlı hücreler sayılarak aritmetik ortalaması alınmıştır (Şekil 13). Kullanılan lamın sayım haznesindeki karelerin boyutu 0,1 mm x 0,1 mm, lam ile lamel arasındaki uzaklık ise 0,1 mm'dir. Bu nedenle hücrelerin sayıldığı her alanın 0,1 mm^3'e (0,1 µL'ye) karşılık geldiği bilinmektedir. Elde edilen değer, sulandırma katsayısı ve formül sabiti ile birlikte ($2x10^4$) ile çarpılmıştır. Canlı hücrelerin mL başına düşen sayısı aşağıdaki formül üzerinden hesaplanmıştır.

$$\text{Canlı hücre sayısının belirlenmesi} = \text{Canlı hücre sayısı/Sayılan kare sayısı x2 x}10^4$$

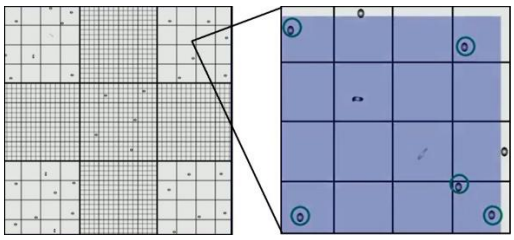

Şekil 13. Hücre sayımının mikroskop altındaki görünümü (https://www.youtube.com/watch?v=pP0xERLUhyc)

3.1.1.5. MTT Yöntemi ile Canlılık Analizleri

Kültürlenen Raw 264.7, 4T1 ve EMT6 hücre hatlarından alınan hücre süspansiyonu steril ortamda izole edilerek hücre hattının besi yerine göre RPMI veya DMEM hücre kültür ortamına alınmıştır. Hücre sayımı yapıldıktan sonra 96 kuyucuklu farklı mikroplaklara Raw 264.7, 4T1 ve EMT6 hücreleri dağıtılmıştır. 4T1 ($2x10^3$ hücre/kuyucuk), EMT6 ($5x10^3$ hücre/kuyucuk) ve Raw 264.7 ($10x10^3$ hücre/kuyucuk) hücreleri olacak şekilde, 50 µL hücre kültürü ortamında 96 kuyucuklu mikroplakalara ekilerek 24 saat için inkübe edilmiştir. İnkübasyon işleminden sonra mikroplakadaki hücrelerinin üzerine NOSN solüsyonunun yüzde derişimi (2500 pmm; 2,5gr/1000 mL) ve PTX'in derişimi (30 mg/mL) seyreltilerek tek tek ve kombinasyonlar halinde eklenmiştir. Kontrol olarak aynı hacimde hücre kültürü ortamı (RPMI veya DMEM) kullanılmıştır. 24, 48 ve 72 saatlik inkübasyonun ardından her bir kuyucuğa 25 µL MTT (5 mg/mL) solüsyonu eklenmiştir ve formazan kristallerinin canlı hücreler tarafından oluşturulmasına izin verilmesi için 4 saat daha inkübe edilmiştir (37°C, %5 CO_2). Daha sonra MTT içeren ortam uzaklaştırılarak kuyucuklara 80 µL hacminde %23 SDS ve %45 DMF içeren lizis solüsyonu eklenmiştir. Ardından hücreler bir gece boyunca inkübe edilerek oluşan formazan kristallerinin iyice çözünmesi sağlanmıştır. İnkübasyon sonunda hücre yüzde canlılığı spektrofotometrik olarak bir mikroplaka okuyucu (µQuant, Biotek, Winooski, VT, USA) ile ölçüldükten sonra absorbans değerleri (OD) aşağıdaki formüle göre hesaplanarak değerlendirilmiştir. MTT ile canlılık analizinin tutarlı sonuç elde edilmesi için 570 nm (OD_{570}) dalga boyunda elde edilecek değerin 1,5-2 aralığında olmasına dikkat edilmiştir (Şekil 14).

$$\text{Hücre canlılık yüzdesi} = \frac{\text{İlaç derişimlerinin bulunduğu kuyucukların OD ortalaması x100}}{\text{Hücre kültürü ortamı eklenmiş kontrol kuyucuklarının OD ortalaması}}$$

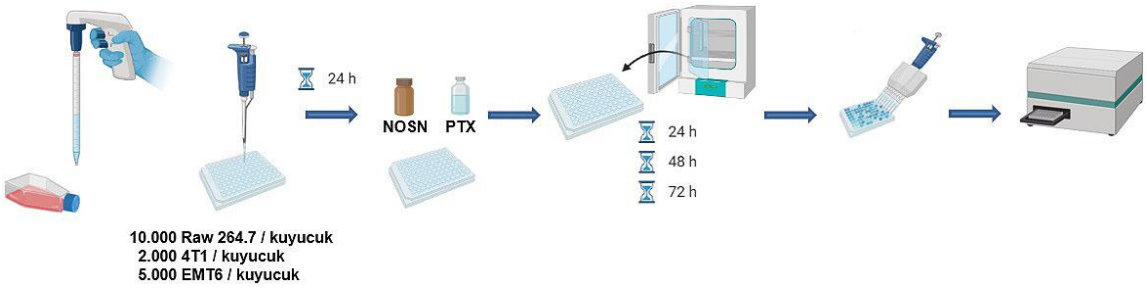

Şekil 14. Raw 264.7, 4T1 ve EMT6 hücre hattının NOSN ve PTX muamelesi sonrası, MTT yöntemi ile canlılık analizleri

3.1.1.5.1. Nano Kabarcık Ozon Depolanmış Niozomların (NOSN) Bulunduğu Formülasyonun Oluşturulması

İki adet 75 cm^2'lik kültür kabından (T75) DMEM serolojik pipet ile çekilip boşaltıldıktan sonra PBS ile yıkanmıştır. Ardından kabın iç yüzeyindeki hücreler hücre sıyırıcı ile kaldırılarak bir adet falkonda birleştirilmiştir. Fuchs-Rosenthal lamında canlı hücrelerin sayımı gerçekleştirildikten sonra 96 kuyucuklu 2 adet mikroplakaya (24 ve 48 saat), her kuyucuğunda 10.000/50µl Raw 264.7 hücresi olacak şekilde ekilmiştir. NOSN solüsyonundaki % derişim yarı yarıya seyreltilerek Şekil 15'de mikroplakalarda uygulama işlemi gösterilmiştir.

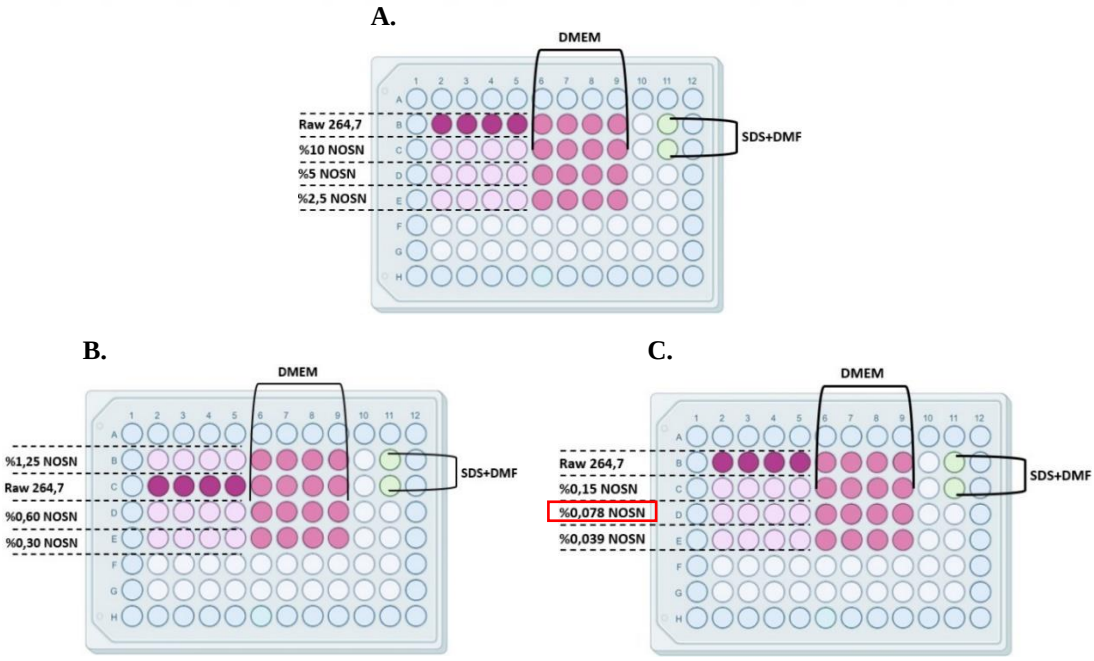

Şekil 15. 96 kuyucuklu mikroplakaların görünümü, (**A-C)** Şekilde gösterildiği gibi her kuyucukta 10.000 Raw 264.7/50µL DMEM bulunmaktadır. Kontrol kuyucuğu olarak DMEM hücre kültürü ortamı kullanılmıştır. NOSN % derişim olarak koyularak, kuyucuklara yarı yarıya seyreltilerek muamele edilmiştir. Her plaka 24 ve 48 saat sonra mikroplaka okuyucu ile okutulmuştur (Biorender.com kullanılarak hazırlanmıştır).

3.1.1.5.2. 4T1 Hücre Canlılık Analizi

Üç adet 96 kuyucuklu mikroplakaya 4T1 hücresi yarı yarıya seyreltilerek; 20.000, 10.000, 5.000, 2.500, 1.250 ve 625 adet hücre olacak şeklide kuyucuklara ekilmiştir. 4T1 hücrelerinin 96 kuyucuklu mikroplakalarda, en etkin hücre sayısının bulunabilmesi için Şekil 16'de gösterildiği gibi 3 adet mikroplaka hazırlanarak 24, 48 ve 72 saatlik inkübasyona bırakılarak MTT okuması yapılmıştır. Mikroplakanın dış kenarına yakın kuyucukları hücrelerin kurumaması için PBS ile doldurulmuştur.

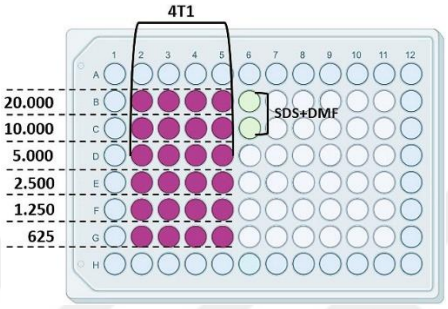

Şekil 16. 96 kuyucuklu mikroplakanın görünümü ve 4T1 hücrelerinin azalan konsantrasyonlarda kuyucuklara ekimi (Biorender.com kullanılarak hazırlanmıştır)

3.1.1.5.3. 4T1 Hücre Hattı Kültüründe PTX için Formülasyon Oluşturulması ve NOSN ile Kombinasyonu

4T1 hücre kültüründe bulunan 2 adet T75 kültür kabından RPMI serolojik pipetle çekilip boşaltıldıktan sonra PBS ile yıkanmıştır. 600 µl Tripsin EDTA 5 dk, 37°C, %5 CO_2'de inkübe edilmiştir. Hücreler kaldırıldıktan sonra bir adet falkonda birleştirilmiştir. Süspanse haldeki hücreler, Fuchs-Rosenthal lamında tripan blue ile boyandıktan sonra ışık mikroskobu altında sayılmıştır. 96 kuyucuklu 3 adet mikroplakaya (24, 48 ve 72 saat) her kuyuda 2000/50µl 4T1 hücresi olacak şekilde ekilmiştir. Bir gün sonra etken maddesi paklitaksel (PTX) olan kemoterapötik ticari ilaç (Ataxil; 30 mg/ml) ml'de 80, 40, 20, 10, 5, 2,5 µg olacak şekilde serumsuz hücre ortamı ile seyreltilmiştir. Bu işlemden sonra bir önceki MTT sonucuna göre Raw 264.7 hücrelerinin yaşayabilirlik yüzdesi yüksek çıkan NOSN yüzde derişimine göre ara ve yakın yüzde derişimleri seçilmiştir [(Şekil 15; kırmızı dikdörtgen ile gösterilmektedir) ve Şekil 17]. Kontrol kuyucukları RPMI+4T1 hücrelerini içermektedir.

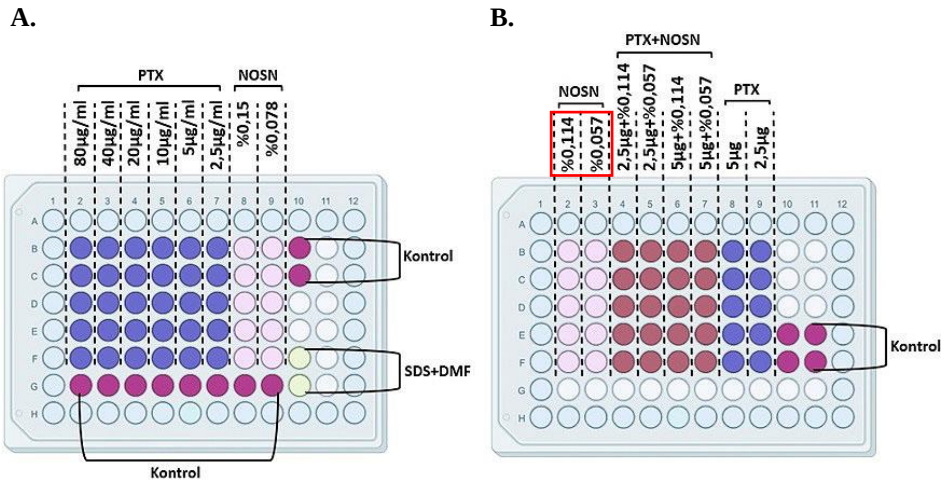

Şekil 17. 96 kuyucuklu mikroplakaların görünümü, (**A)** her kuyucukta 50µl/2000 4T1 hücresinin üzerine eklenen azalan konsantrasyonlardaki tek başına NOSN ve PTX derişimleri, **(B)** kombine halde eklenen NOSN ve PTX derişimleri. Kontrol kuyucukları RPMI+4T1. NOSN'nin ara ve yakın yüzde derişimleri kırmızı dikdörtgen ile gösterilmektedir (Biorender.com kullanılarak hazırlanmıştır).

3.1.1.5.4. EMT6 Hücre Canlılık Analizi

Üç adet 96 kuyucuklu mikroplakaya EMT6 hücresi yarı yarıya seyreltilerek 20.000, 10.000, 5.000, 2.500, 1.250 ve 625 adet hücre olacak şeklide kuyucuklara ekilmiştir. EMT6 hücrelerinin 96 kuyucuklu mikroplakalarda en etkin hücre sayısının bulunabilmesi için Şekil 18'de gösterildiği gibi EMT6 hücreleri ekilmiştir. 24, 48 ve 72. saat için inkübasyona bırakılarak MTT okuması yapılmıştır. Mikroplakanın dış kenarına yakın kuyucukları PBS ile doldurulmuştur.

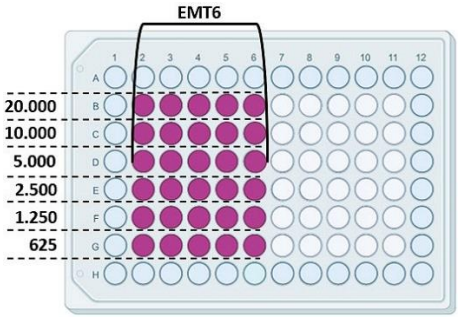

Şekil 18. 96 kuyucuklu mikroplakanın görünümü ve EMT6 hücrelerinin azalan konsantrasyonlarda kuyucuklara ekimi (Biorender.com kullanılarak hazırlanmıştır).

3.1.1.5.5. EMT6 Hücre Hattı Kültüründe NOSN ve PTX Kombinasyonunun Belirlenmesi

EMT6 hücre kültüründe bulunan 2 adet T75 kültür kabından DMEM serolojik pipetle çekilip boşaltıldıktan sonra PBS ile yıkanmıştır. 600 µl Tripsin EDTA 5 dk, 37°C, %5 CO_2'de inkübe edilmiştir. Hücreler kaldırıldıktan sonra bir adet falkonda birleştirilmiştir. Süspanse haldeki hücreler, Fuchs-Rosenthal lamında tripan mavisi ile boyandıktan sonra ışık mikroskobu altında sayılmıştır. 96 kuyucuklu 3 adet mikroplakaya (24, 48 ve 72 saat için) her kuyucukta 5000/50µl EMT6 hücresi olacak şekilde ekilmiştir. Bir gün sonra PTX ml'de 80, 40, 20, 10, 5, 2,5 µg olacak şekilde serumsuz hücre ortamı ile seyreltilmiştir. MTT sonucuna göre Raw 264.7 hücrelerinin yaşayabilirlik yüzdesi yüksek çıkan NOSN yüzde derişimine göre ara ve yakın yüzde derişimleri seçilmiştir (Şekil 15 ve Şekil 19).

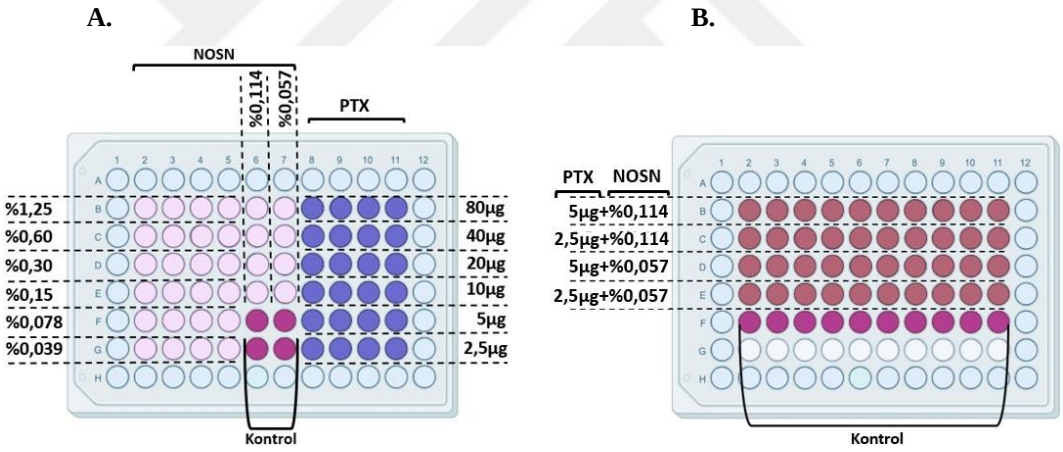

Şekil 19. 96 kuyucuklu mikroplakaların görünümü, **(A)** her kuyucukta 50µl/5000 EMT6 hücresinin üzerine eklenen azalan konsantrasyonlardaki tek başına NOSN ve PTX derişimleri, **(B)** kombine halde NOSN ve PTX derişimleri. Kontrol kuyucukları DMEM+EMT6 hücrelerini içermektedir. (Biorender.com kullanılarak hazırlanmıştır).

3.1.1.6. Ko-kültür Deneyleri

3.1.1.6.1. Strateji-I

4T1 ve EMT6 hücreleri ayrı mikroplakalara, kuyucuk başına (50µL) 12.500 adet hücre olacak şekilde ekilmiştir. 24 saatlik inkübasyondan sonra üzerlerine sakrifiye edilen farelerin dalakları 40 µm mesh içinde mekanik yöntemlerle parçalanarak tüm immün hücreleri dökülmüştür. Total splenositlerden mononükleer lökositleri elde etmek için 1.077g/mL Ficoll gradiyent santrifüjleme (400xg, 25 dk, 25°C) yöntemi kullanılmıştır. Santrifüj sonrası elde edilen lenfositler CFSE (Carboxyfluorescein succinimidyl ester) boyası ile işaretlenmesi için 1x10^{6} hücre/mL olacak şekilde 50 mL'lik tüplerde serumsuz RPMI 1640 eklenerek süspanse edilmiştir. Su banyosunda kısa bir süre (5 dk, 37°C) bekletildikten sonra üzerlerine final konsantrasyon 1 µM olacak şekilde CFSE boyası eklenmiştir. Dikkatli ve yavaşça karıştırıldıktan sonra, su banyosunda inkübasyona (15 dk, 37°C) bırakılan hücreler, 30-35 mL soğuk tam RPMI 1640 hücre kültürü ortamı eklenerek ve beş dk boyunca buz içerisine gömülerek inkübe edilmiştir ve bağlanmayan boyanın inaktivasyonu gerçekleştirilmiştir. Hücreler 2 kez tam RPMI 1640 hücre kültürü ortamı ile santrifüj (1800 rpm, 5 dk, 4°C) yapılarak yıkama işlemi gerçekleştirmiştir. Süpernatant atıldıktan sonra hücreler gerektiği oranda sulandırılarak anti-fare-CD3 monoklonal antikoru eklenmiştir, 96 kuyucuklu yuvarlak tabanlı mikroplakalada, elde edilen splenositler 100 µl'de 12.500, 25.000, 50.000 100.000 ve 200.000 adet olacak şekilde kuyucuklara ekilmiştir. Sadece tek bir mikroplakaya 200.000 splenosit ekilerek ardından kuyucuklarda üzerlerine 25 µl NOSN ve 25 µl PTX eklenmiştir. Bu işlemlerin ardından 72 saatlik ko-kültürlere bırakılmıştır. Böylelikle NOSN ve PTX ile muamele edilen splenositler ile kültürü yapılan 4T1 ve EMT6 hücrelerinin, T hücre proliferasyonu üzerine etkileri, CD4+ veya CD8+ T hücrelerinin ekspresyon ve proliferasyon düzeylerine bakılarak belirlenmiştir. Hücrelerin çoğalma durumları CFSE boyasının seyreltme düzeyine göre yapılarak FACSAria III akım sitometri (BD) cihazı ile değerlendirilmiştir (Şekil 20). İlaç konsantrasyonları Tablo 13'de verilmiştir.

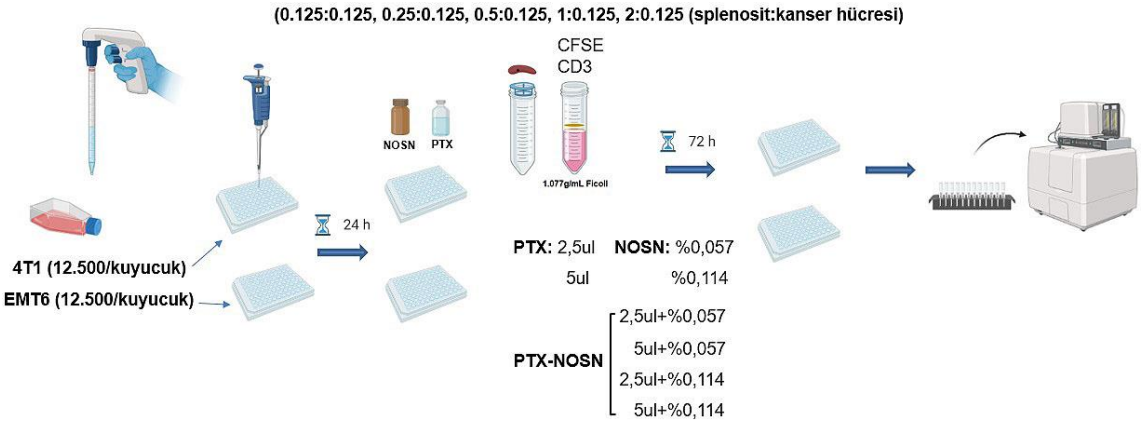

Şekil 20. Splenositler ile ko-kültürü yapılan 4T1 ve EMT6 hücrelerinin NOSN ve PTX varlığındaki CD4+ veya CD8+ T hücreleri üzerindeki proliferasyonların değerlendirilmesi ve deneysel tasarım (Biorender.com kullanılarak hazırlanmıştır)

Tablo 13. Kullanılan ilaç konsantrasyonları

PTX	NOSN	PTX-NOSN
2,5 µg	% 0,057	2,5 µg + %0,057
5 µg	% 0,114	2,5 µg + %0,114
		5 µg + %0,057
		5 µg + %0,114

3.1.1.6.2. Strateji-II

4T1 ve EMT6 hücreleri 6 kuyulu plakanın her kuyusunda 1.000.000 hücre olacak şekilde ekilmiştir. 4T1 hücreleri için RPMI, EMT6 hücreleri için ise DMEM hücre kültürü ortamı kullanılmıştır. 72 saat sonra 6 kuyulu plakada 4T1 hücrelerinin üzerine eklenen 5 µg PTX+%0,057'lik NOSN kuyusunun invert mikroskop altında değerlendirmesinde hücrelerin kalkarak yüzer vaziyette olduğunu görülmüştür. İlgili kuyunun hücrelerine yapılan tripan blue boyaması ile hücrelerin mavi renkte boya aldığı ve ölmüş olduğu belirlenmiştir. 24 saatlik inkübasyondan sonra hücreler 6 kuyulu plakadan 96 kuyucuklu mikroplakaya alınarak 12.500, 25.000, 50.000, 100.000, 200.000 adet 4T1 ve EMT6 hücresi ile birlikte sakrifiye edilen sağlıklı fare dalağının splenositleri 200.000 adet olmak üzere kuyucuklara ekilmiştir. Ko-kültür I'de olduğu gibi anti-fare-CD3 monoklonal antikoru ve CFSE boyası ile işaretlenerek 72 saatlik inkübasyona bırakılmıştır. İnkübasyon sonrası ilgili analizler FACSAria III akım sitometri (BD) cihazında değerlendirilmiştir (Şekil 21). İlaç konsantrasyonları Tablo 14'de verilmiştir.

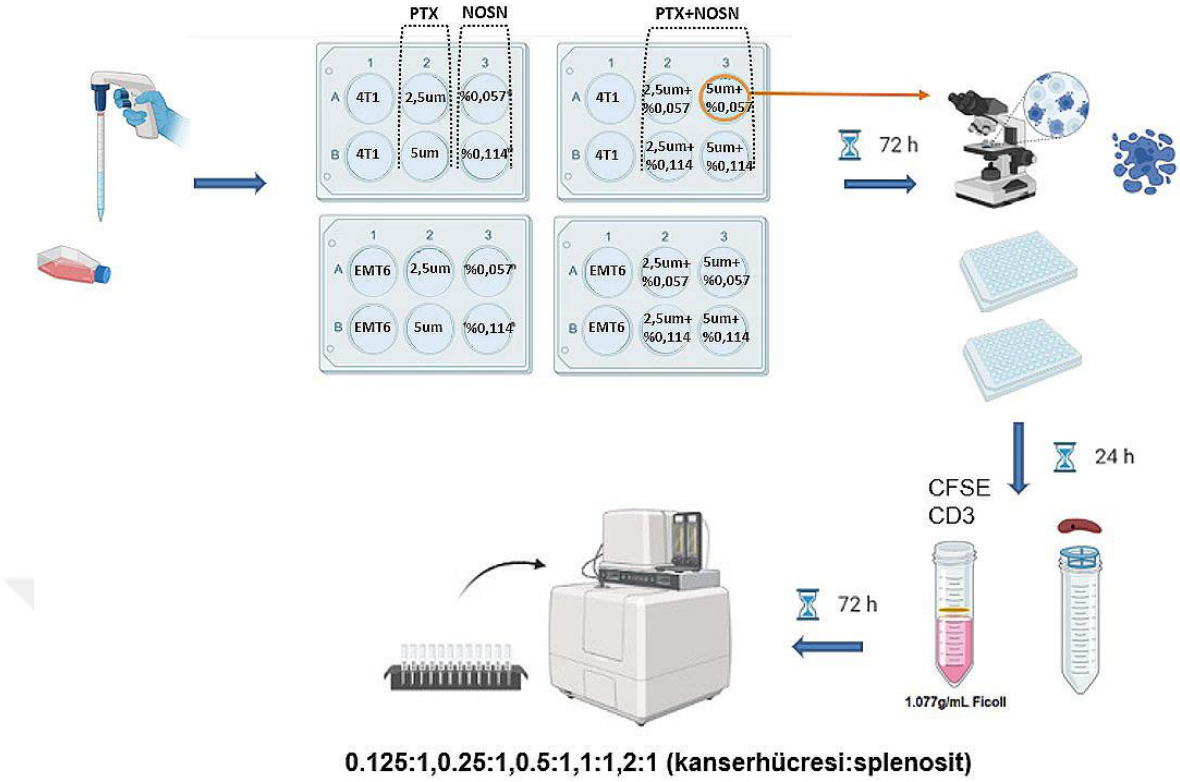

Şekil 21. Splenositler ile ko-kültürü yapılan 4T1 ve EMT6 hücrelerinin NOSN ve PTX varlığındaki CD4+ veya CD8+ T hücreleri üzerindeki proliferasyonların değerlendirilmesi ve deneysel tasarım (Biorender.com kullanılarak hazırlanmıştır)

Tablo 14. Kullanılan ilaç konsantrasyonları

PTX	NOSN	PTX-NOSN
2,5 µg	% 0,057	2,5 µg + %0,057
5 µg	% 0,114	2,5 µg + %0,114
		5 µg + %0,114

3.2. *In Vivo* Sinjenik Meme Kanseri Modelinin Oluşturulması ve Deney Tasarımı

Farelere izofluran anestezisi eşliğinde, sırt üstü pozisyonda sol meme bölgesindeki deri hafifçe kaldırarak meme yağ yastığı içine 25.10^3 4T1 hücre/100 µL içeren 100 µL (0,1 ml) RPMI hücre süspansiyonu, 26G künt uçlu, 0,45x13 mm iğne ucu ile implante edilmiştir. *In vivo* sinjenik meme kanseri modelinin oluşturulması ve deney tasarımı Şekil 22'de gösterilmiştir. Tümör oluşumları implantasyonun 10. gününde şekillenmiştir.

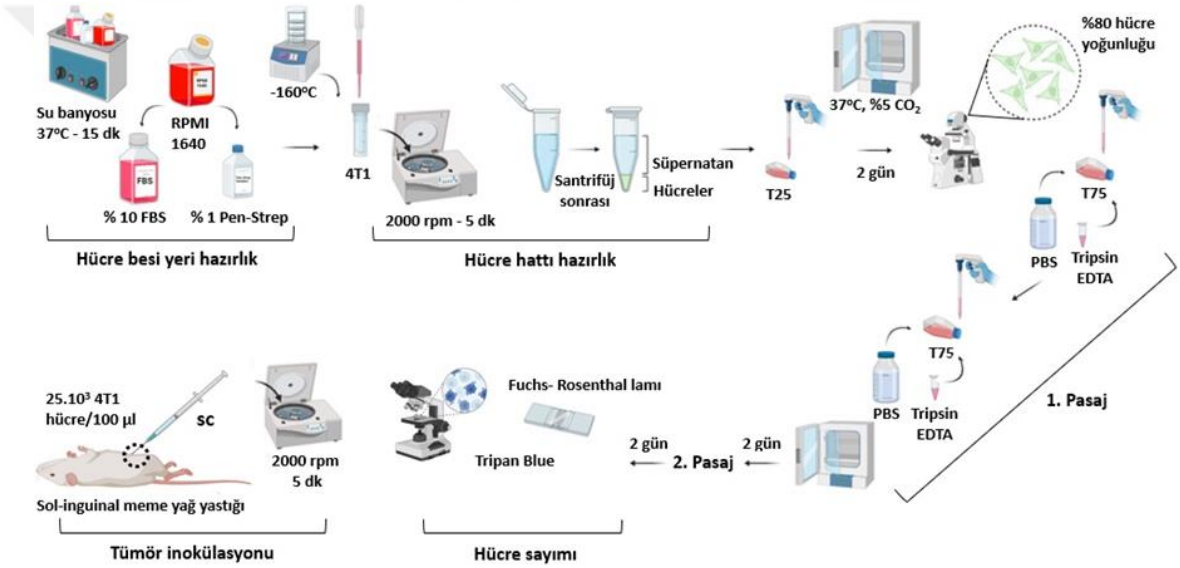

Şekil 22. *In vivo* sinjenik meme kanseri modelinin oluşturulması ve deney tasarımı (Biorender.com kullanılarak hazırlanmıştır)

3.3. Deney Hayvanlarının Bakımı ve İzleme Süreci

Bu tez çalışması için B.U.Ü Hayvan Deneyleri Yerel Etik Kurulu'nun 03.11.2020 tarih ve 2020-11/05 sayılı kararı ile etik kurul izni alınmıştır. Deneysel süreçte dişi BALB/c ırkı, 6-8 haftalık, yaklaşık 20 gram ağırlığındaki 55 adet farenin temini Kobay A.Ş'den sağlanmıştır. Fareler Bursa Uludağ Üniversitesi Tıp Fakültesi Deney Hayvanları Yetiştirme ve Araştırma Ünitesinde standart koşullarda tutularak ticari fare peleti ile *ad libitum* beslemeye ve 12 saatlik aydınlık-karanlık uygulamasına tabi tutulmuştur. Hayvanlar tümör implantasyonunun 10. gününde her grupta 11 adet hayvan olacak şekilde ve her kafeste benzer/eşit büyüklüklerde tümör hacmine sahip olmalarına dikkat edilerek, hayvanlar 5 ayrı kafeste gruplara ayrılmıştır [Fizyolojik tuzlu su (FTS: kontrol), paklitaksel (PTX), ozon (NOSN) ve yüksek doz ozon (High NOSN)]. Tümör implantasyonunun 10. gününden 22. gününe kadar her üç günde bir (3G1) hassas terazi ile ağırlık ölçümleri ve kaliper ile tümör hacimleri ölçülmüştür. Tümör hacimleri Şekil 23'de gösterilen formüle göre hesaplanmıştır (Zheng ve ark., 2022). Ölen hayvanların tümör hacimleri ve canlı ağırlıkları not edilmiştir. Kafeslerin altlık değişimleri haftada iki kere yapılmış olup her seferinde otoklavlanarak steril altlıklar kullanılmıştır. Su ihtiyaçları arıtma su cihazından karşılanmış olup, deney ortamının her gün kontrolleri yapılmıştır.

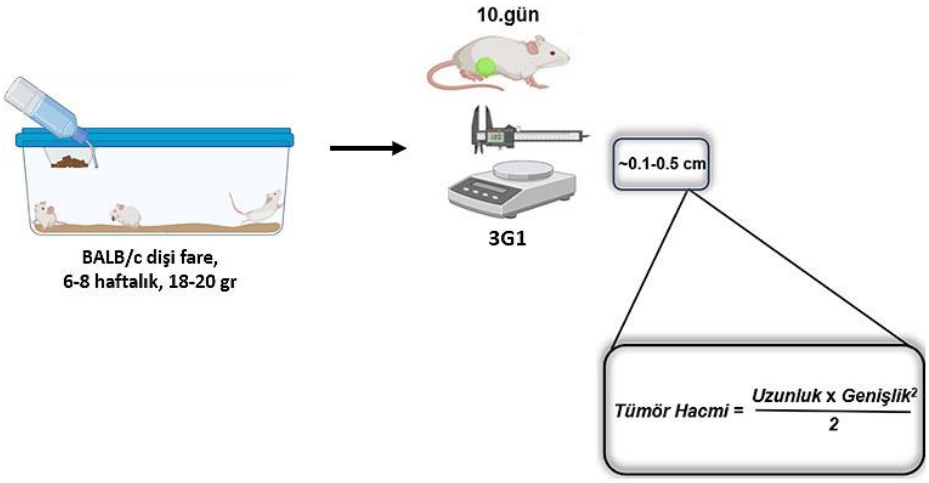

Şekil 23. Deney hayvanlarının bakımı ve izleme sürecinde tümör hacminin hesaplanmasında kullanılan tümör hacim formülü (Biorender.com kullanılarak hazırlanmıştır)

3.4. İlaç Uygulamaları

Tümör implantasyonunun 10. gününden 22. gününe kadar enjeksiyonlar bilateral olarak intraperitoneal olarak uygulanmıştır. Enjeksiyonlar FTS (kontrol), paklitaksel (PTX); 100 mg/kg/gün ve ozon uygulamaları (NOSN); 2 mL/kg ile yüksek doz ozon (High NOSN); 4 mL/kg dozda enjeksiyonlar uygulanmıştır (Şekil 24). Tümör implantasyonunun 24. gününde her gruptan altışar hayvan sakrifiye edilmiştir. Kalan hayvanlar sağ kalıma (survival) bırakılmıştır (FTS; n=2, PTX; n=3, PTX-NOSN; n=2, NOSN; n=1 ve High NOSN; n=2). Bu hayvanların tümör hacmi ve canlı ağırlığı ölçülerek tedavi uygulamalarına devam edilmiştir. Öldükleri tarih kaydedilerek survival grafiği çizilmiştir.

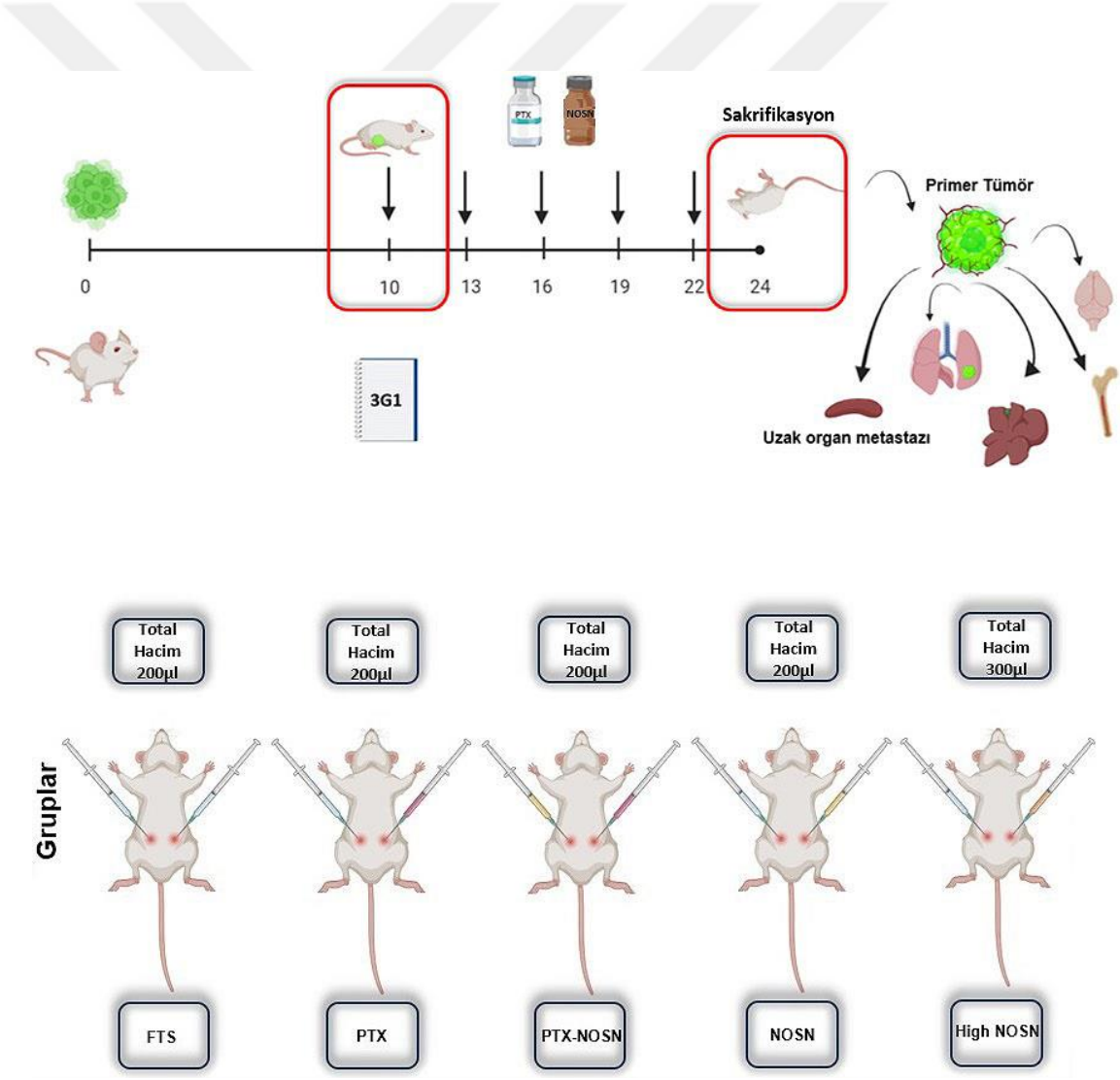

Şekil 24. İlaç uygulamaları (Biorender.com kullanılarak hazırlanmıştır)

3.5. *Ex Vivo*

Oluşturulan fare gruplarında, yüksek doz izofluran anaztezisi eşliğinde sakrifiye edilmiştir. Hayvanlardan alınan kemik iliğinden immun hücreler femur, tibia ve fibula kemiklerinin içlerinden insülin enjektörü yardımı ile RPMI 1640 besiyeri ile yıkanarak dökülmüştür. Ardından dalak, 40 µm mesh içerisine alınarak mekanik yöntemlerle parçalanarak tüm immün hücreler dökülmüştür. Her iki organdan da elde edilen total hücrelerden miyeloid hücreleri elde etmek için 1.119g/mL Ficoll gradiyent santrifüjleme (400xg, 25 dk, 25°C) yöntemi kullanılmıştır. Böylece hayvanlardan alınan kemik iliği ve dalak örneklerinden miyeloid hücre grubundaki değişimler incelenmiştir.

Hücre süspansiyonu 100'er µL akım sitometri tüplerine dağıtılarak üzerlerine anti-fare-11b ve GR-1 belirteçlerine karşı üretilmiş monoklonal antikorlar uygun konsantrasyonlarda eklenmiştir. Tüpler vortekslendikten sonra +4°C'de 40 dk inkübe edilmiştir. İnkübasyon süresinin sonunda tüplere 2 mL PBS eklenerek 2000 rpm'de 5 dk santrifüj edilmiştir ve süpernatant ile birlikte bağlanmayan antikorlar uzaklaştırılmıştır. 150 µL PBS içinde süspanse edilerek akım sitometri cihazlarında (BD FACS ARIA III ve Beckman Coulter Navios Ex) değerlendirilmiştir. Bu belirteçler ile işaretlenmiş pozitif hücrelerin içinden tek tek düşen hücreler kapılanmıştır. Bunun için forward scatter (FS)-INT ve side scatter (SS)-TOF grafiğinden tek tek düşen hücreler analiz edilmiştir (doublet discrimination). Sonrasında tek tek düşen hücrelerin içinden granülarite (SS-INT) ve boyutuna (FS-INT) göre yeni bir kapılama yapılmıştır. Bu genel kapılama stratejilerinin ardından antikorların konjuge edildiği florokromları gösteren histogram veya nokta saçılım grafikleri çizilmiştir. Akım sitometride kullanılan antikorlar Tablo 15'de gösterilmiştir.

Tablo 15. Akım sitometride kullanılan antikorlar ve özellikleri

Antikorlar	Florokrom	Eklenen Miktar	Tedarikçi
CD11b (Anti-fare)	APC Alexa Flour 750	1 µL	Biolegend, ABD
Ly6G (Anti-fare)	PE, PeCye7	1 µL	Biolegend, ABD
Ly6C (Anti-fare)	PE, PeCye7	1 µL	Biolegend, ABD
CD3 (Anti-fare)	PE	25 ng/mL	Beckman Coulter, ABD
CD4 (Anti-fare)	PE	1 µL	Biolegend, ABD
CD8 (Anti-fare)	PeCye7	1 µL	Biolegend, ABD

3.6. Primer Tümör Günlük Hacim ve Canlı Ağırlık Analizi

Gruplardaki hayvanlar, tümör implantasyonunun 10. gününden 22. gününe kadar her üç günde bir (3G1) hassas terazi ile ağırlıkları ve kaliper ile de tümör hacimleri ölçülmüştür. Gruplar arasında heterojen büyüklüklerdeki tümörlerin 10. günde çok ufak olmasından ve palpasyonda yaşanılan sorunlardan kaynaklı 10., 12. ve 14. günlerdeki ölçüm değerleri göz ardı edilmiştir. Sadece tümör implatasyonunun 16. günü ile 22. günü arasında primer tümör hacimleri dikkate alınarak analizler gerçekleştirilmiştir.

3.7. Primer Tümör ve Dalağın Çıkarılması: Hacim ve Ağırlık Analizi

Tümör implantasyonunun 24. günü sakrifiye edilen farelerin primer tümörleri ve dalakları çıkarılarak kaliper ile hacim, hassas terazi ile ağırlık analizleri gerçekleştirilmiştir.

3.8. Periferik Kan Yayma Analizi

Farelerden dekapitasyon sırasında alınan bir damla kan lamın üzerine yayılarak froti olarak hazırlanmıştır. Lamlar kurutulduktan sonra Diff Quik boyaması ile boyanarak lam lamel arası DPX yapıştırıcı ile kapatılmıştır. Ardından ışık mikroskobu altında x200 büyütmede her preparat için 10 adet fotoğraf çekilmiştir. Çekilen her fotoğrafta lenfosit, plazma ve nötrofil (matür-immatür) hücreleri sayılarak % değer üzerinden belirlenmiştir. Bu yöntemle tümör implantasyonu

sonucu kan dolaşımda birikebilecek olan nötrofil lökositlerin morfolojik görünümlerindeki değişimler ve MDSC ile olan ilişkisi değerlendirilmiştir.

3.9. Serum Biyokimyasal Profil Analizi

Ozon tedavisi uyguladığımız üç hayvandan, dekapitasyon esnasında alınan kan örnekleri serum tüpü içine transfer edilmiştir. Bu analiz yöntemi ile kan ALT, AST, üre ve kreatin gibi biyokimyasal parametreler değerlendirilerek organ fonksiyonları hakkında bilgi edinilmiştir.

3.10. Histopatolojik Değerlendirme

3.10.1. Dokuların İşlenmesi

Sakrifikasyondan sonra fare meme tümörü dokuları çıkarılarak tam merkezinden iki eşit parçaya bölünmüştür. Ardından kapaklı parafin kasetleri içinde %10'luk tamponlu formaldehit solüsyonu içinde 2 gün boyunca tespit edilmiştir. Dokular tespit edildikten sonra formaldehitten uzaklaştırması için 1 saat boyunca akarsu altında yıkanmıştır. Yıkanma işleminin ardından dokular sırası ile %70, %80, %90, absolü alkol I, absolü alkol II gibi dereceli alkol serilerinde 1 saat tutularak dehidre edilmiştir. Ksilen I ve Ksilen II'de 1 saat tutularak dokuların şeffaflaştırma işlemi gerçekleştirilmiştir. Ardından etüvde 56°C'lik sıcaklıkta sıvı halde bulunan Parafin I, Parafin II ve Parafin III içinde, her birinde birer saat olmak üzere bekletilmiştir. Daha sonra dokular metal doku gömme kalıbının içine alınarak üzerine parafin tankından alınan sıvı parafin (56°C) doldurularak blok haline getirilmiştir. Bloklar soğutuldukan sonra mikrotom cihazı (RM2125 RTS, Leica, Wetzlar, Almanya) ile 3-4 µm kalınlığında kesilerek, Hematoksilen-Eozin ve immünohistokimyasal boyamalar için lam haline getirilmiştir. Doku kesitlerinin hepsi hem nekroz hem de tümör hücrelerini değerlendirmek üzere primer tümör dokularının tam merkezinden alınmıştır.

3.10.2. Hematoksilen-Eozin Boyama

Hematoksilen-Eozin boyama için kesitler metal lam sepeti içinde bir gece boyunca etüvde (56°C) bekletilmiştir. Ardından 15 dk Ksilen I, 15 dk Ksilen II solüsyonunda tutulan kesitler deparafinize edilmiştir. Rehidrasyon işlemi için 3'er dk dereceli alkollerden geçirilmiştir. Bu işlemden sonra 3 dk akar su ile yıkanan kesitler 10 dk için Hematoksilen solüsyonunda bekletilmiştir. 3 dk akarsuda yıkanmanın ardından bir kere daldırılıp çıkarılarak asit alkolden (100 mL %70'lik alkol, 1 mL HCl) geçirilmiştir. Daha sonra doku mavileşinceye kadar amonyak solüsyonunda (100 mL distile su, 0,2 mL amonyak) bekletilmiştir. Bu işlemin ardından Eozin solüsyonunda 3 dk bekletilen kesitler hızlıca akar suda yıkanarak dereceli alkollere birer kere daldırıp çıkarılmıştır. Boyanan kesitler, kurutulduktan sonra ksilen solüsyonunda 20 dk bekletildikten sonra lam lamel arası DPX damlatılarak kapatılmıştır. 4T1 meme hücre hattı ile indüklenen meme tümörleri agresif biyolojik davranışdan kaynaklı hızlı büyüyerek merkezinde nekrotik sahaları barındırdığı bilinmektedir. Bu nedenle primer tümörün enine kesiti tüm yüzeyi kapsayacak şekilde nekroz alanına oranlanarak değerlendirilmiştir (x8 büyütme, stereo mikroskop). Karaciğer ve akciğer kesitlerinde mikro metastaz alanlarının analizi için her kesitten 10 farklı alan fotoğraflandırılmıştır (x200 büyütme, ışık mikroskop). Diğer tüm histopatolojik incelemeler ışık mikroskobu (CX41, Olympus Corporation, Shinjuku City, Tokyo, Japonya) altında gerçekleştirilmiştir.

3.10.2.1. Primer Tümörün Nekroz Yüzdesi

Primer tümörün enine kesitinin histopatolojik değerlendirmesinde, hücre görüntüleme analiz yazılım programı olan QuPath-0.4.3 kullanılarak tümöral alan ve nekroz alanı (μm^2) belirlenmiştir. Tüm gruplar için primer tümörün nekroz alanı yüzde değeri olarak hesaplanmıştır.

3.10.2.2. Mikro Metastaz Analizleri

24. günün sonunda sakrifiye edilen farelerin akciğer ve karaciğer dokularının bütün loblarından enine kesitler alınarak trimlenmiştir. Makroskobik olarak görünmeyen metastaz odakları mikroskobik olarak değerlendirilerek mikro metastaz alanları açısından analiz edilmiştir. Tüm kesitlerde mikro metastazın en yoğun olduğu 10 farklı alan fotoğraflandırılmıştır. Çekilen fotoğraflar QuPath-0.4.3 programına yüklenmiştir. Ardından piksel olarak belirlenen alanlar mikrometre kare (μm^2)'ye dönüştürülerek analizler gerçekleştirilmiştir. Mikro metastaz alanlarının toplamı tüm doku alanına oranlanarak metastatik kitlenin alan oranı hesaplanmıştır.

3.11. İmmunohistokimyasal Boyama Yöntemi

Fare meme tümörü dokularında rabbit monoklonal Ki-67, CD31, HIF-1α, Anti-VEGF-A primer antikorları ve sekonder antikoru içinde barındıran Bond Polymer Refine Detection DAB Kit kullanılmıştır. Bu antikorların dokularla nüfüz etmesi ve tüm immunohistokimyasal boyama işlemleri, BOND-III tam otomatik immunohistokimyasal boyama sistemi (Leica) cihazında gerçekleştirilmiştir. Bu sayede reaktiflerin tek tek seyreltilmesi, manuel pipetleme ve reaktif uygulamadan kaynaklanan değişkenlik ve el hatası olasılığı en aza indirgenmiştir. Deney süresince kullanılan primer antikor ve sekonder antikorların özellikleri, dilüsyon ve inkübasyonları hakkındaki bilgiler Tablo 16'da gösterilmiştir.

Tablo 16. Primer tümör dokularının immunohistokimyasal boyama yöntemi ile değerlendirmesinde kullanılan antikorlar

Antikorlar	Katalog No.	Üretici Firma	Dilüsyon	İnkübasyonu Süresi	İnkübasyon Sıcaklığı
Rabbit Monoklonal Ki-67 [SP6] (Primer Antikor)	275R-14	Cell Marque, Rocklin, CA – ABD	1:100	100 dk	20–22 °C
Rabbit Monoklonal CD31 [EP78] (Primer Antikor)	131R-24	Cell Marque, Rocklin, CA – ABD	1:100	100 dk	20–22 °C
Rabbit Monoklonal HIF-1α [EP118] (Primer Antikor)	AC-0108RUO	Epitomics, Burlingame, CA – ABD	1:100	100 dk	20–22 °C
Rabbit Monoklonal Anti-VEGF-A [EPR21220] (Primer Antikor)	ab232858	Abcam, Cambridge – İngiltere	1:10	120 dk	20–22 °C
LEICA/ Bond Polymer Refine Detection DAB Kit (Sekonder Antikor)	DS9800	LEICA Biosystems, Newcastle upon Tyne – BK	Kullanıma hazır	20 dk	20–22 °C

3.11.1. Boyama Protokolü

3.11.1.1. Isıtma ve Deparafinize Etme

Kesitler 60°C'de, 30 dk için inkübe edilerek dokuları tutma ve muhafaza etme görevi gören parafinin erimesi sağlanmıştır, böylece doku serbest hale gelmiştir. Kalan parafin kalıntıları için kesitlerin üzerine 150 µL Bond Dewax solüsyonu (AR9222, Leica, Birleşik Krallık) eklenmiştir. 72°C'de 30 sn için inkübe edilerek çözelti atılmıştır.

3.11.1.2. Yıkama

Kesitleri yıkamak için 150 µL Bond Dewax solüsyonu eklenerek solüsyon atılmıştır. Kesitler oda ısısında soğutularak yıkama işlemi için tekrar 150 µL Bond Dewax solüsyonu eklenerek solüsyon atılmıştır. Daha sonra kesitlere 150 µL alkol (Merck) eklenerek oda ısısında alkolü atılmıştır. Bu yıkama işlemi 3 kez tekrarlanak 150 µL Bond yıkama solüsyonu (AR9590, Leica, Birleşik Krallık) eklenmiştir ve oda ısısında 2 kez yıkanmıştır. Ardından tekrar 150 µL Bond yıkama solüsyonu eklenerek oda ısısında 5 dk için inkübe edilmiştir ve solüsyon atılmıştır.

3.11.1.3. Antijen Retrieval (ER2)

BOND epitop alma solüsyonu 2 (ER2) (AR9640, Leica, Birleşik Krallık), BOND otomatik sisteminde formalinle fikse edilmiş, parafine gömülmüş dokunun ısıyla indüklenen epitop alımı (HIER) için kullanılmıştır (EDTA bazlı, pH:9). Kesitleri oda ısısında yıkamak için 150 µL ER2 eklenmiştir ve 100°C'de 40 dk için inkübe edilmiştir. Daha sonra kesitler oda ısısında soğutularak 20 dk için inkübe edilmiştir. Ardından kesitler 35°C'de inkübe edilmiştir ve 150 µL Bond yıkama solüsyonu ile yıkanarak solüsyon atılmıştır. Bu işlemlerin ardından kesitler oda ısısında soğutularak, 150 µL Bond yıkama solüsyonu eklenmiştir ve 3 dk için inkübe edildikten sonra solüsyon atılmıştır.

3.11.1.4. Bond Polymer Refine Detection Kit

Bond Polymer Refine Detection (DS9800, Leica, Birleşik Krallık) kiti tavşan primer antikorlarının görüntülenmesine yönelik biyotin içermeyen, polimerik yabanturpu peroksidaz (HRP)-linker antikor konjugat sistemi olarak bilinmektedir. Bu kit aşağıdaki kimyasal ürünlerden oluşmaktadır.

- Peroksit Blok; hidrojen peroksit
- Polimer; Poly-HRP IgG reaktifi, tavşan antikorlarını belirlemektedir.
- Mix DAB Rafine; DAB Part 1, DAB Part B, DAB Part B (Substrat kromojeni, 3,3’-Diaminobenzidin tetrahidroklorür hidrat)
- Hematoksilen
- Boyama Sırasıyla;
- Kesitlerin üzerine 150 µL Peroksit Blok eklenmiştir ve oda ısısında 11 dk için inkübe edilmiştir.
- 150 µL Bond yıkama solüsyonu eklenerek solüsyon atılmıştır ve 3 kez yıkanmıştır.
- 150 µL Primer antikor eklenerek oda ısısında 100 dk için inkübe edilmiştir.
- 150 µL Bond yıkama solüsyonu eklenerek solüsyon atılmıştır ve 3 kez yıkanmıştır.
- Kesitlere 150 µL Polimer eklenerek oda ısısında 20 dk için inkübe edilmiştir

ve ardından Polimeri atılmıştır.

- 150 µL Bond yıkama solüsyonu eklenerek solüsyonu atılmıştır ve 2 kez yıkanmıştır.
- 150 µL Deiyonize su eklenerek atılmıştır.
- Kesitlere 150 µL Mix DAB Rafine eklenerek, oda ısısında 8 dk için inkübe edilmiştir ve ardından Mix DAB Rafine atılmıştır.
- 150 µL Bond yıkama solüsyonu eklenerek solüsyonu atılmıştır ve 3 kez yıkanmıştır.
- Kesitlerin hücre çekirdeklerinin görselleştirilmesi için üzerlerine 150 µL karşı boya olan Hematoksilen eklenmiştir ve oda ısısında 15 dk inkübe edilerek Hematoksilen boyası atılmıştır.
- Kesitleri yıkamak için 150 µL Deiyonize su eklenerek, 1dk için beklenmiştir.
- Kesitleri yıkamak için 150 µL Bond yıkama solüsyonu eklenerek, 2 dk için beklenmiştir.
- Kesitleri yıkamak için 150 µL Deiyonize su eklenerek, 8 dk için beklenmiştir.

3.11.1.5. Kesitlerin Kapatılması

Doku kesitleri çıkarılıp süzülerek çeker ocağın altında kurutulduktan sonra doku yüzeyini kapatacak şekilde 1-2 damla Nötr balsam eklenmiştir ve ardından lamlar lamelle kapatılmıştır. Lamların nötr balsam ile tamamen kapatıldığı ve herhangi bir hava kabarcığının oluşup oluşmadığı kontrol edildikten sonra kesitler oda ısısında kurumaya bırakılmıştır.

3.11.2. İmmunohistokimyasal Ekspresyonların Değerlendirilmesi

Tüm fare meme tümörü dokuları ve pozitif kontroller Olympus CX41 ışık mikroskobu altında bakılarak değerlendirilmiştir. İmmun reaksiyon skorlamaları her bir antikor için ilgili kontrol dokularının (İnsan tonsil ve bağırsak) boyanma özelliği (Fei ve ark., 2009; Hira ve ark., 2019; Hsu, Yang, Liao, Ho, & Ho, 2013; Robrahn ve ark., 2022) ve makalelerde belirlenen skorlama yöntemlerine göre belirlenmiştir.

3.11.2.1. Ki-67 Ekspresyonunun Değerlendirilmesi

Ki-67 ekspresyonunun kantitatif olarak değerlendirilmesinde ışık mikroskobu altında 400x büyütmede, pozitif boyanan beş farklı alandan fotoğraf çekilmiştir. Görüntüler, hücre görüntü analiz yazılım programı olan QuPath 0.4.3'e yüklenmiştir. Daha sonra, QuPath 0.4.3'te bu hücre görüntü analizleri 'Pozitif Hücre Tespiti' bölümü kullanılarak otomatik olarak hesaplamıştır. Çekirdek boyanması dikkate alınarak her alan için toplam hücre sayısı 1000-1500 arasında değişmiştir. Sonuçlar Ki-67 negatif ve pozitif tümör hücresi çekirdek ekspresyonuna göre hem sayı hem de yüzde ifadelerle belirlenmiştir (Acs ve ark., 2019; Gotink ve ark., 2014; Lea ve ark., 2021; Nalwoga, Ahmed, Arnes, Wabinga, & Akslen, 2016; Yamamoto ve ark., 2008).

Ki-67 skoru için *cut off* (eşik değeri) değeri <%20 düşük, ≥%20 yüksek olarak belirlenmiştir. Bu orana eşit ve üzerinde yüzde dağılım gösteren meme tümörleri yüksek proliferasyon özelliği sergilemiştir (Ahmed ve ark., 2015; Nalwoga ve ark., 2016).

3.11.2.2. CD31 Ekspresyonunun Değerlendirilmesi

İntratümoral vaskülogenezisde mikrodamar yoğunluğunu (MVD) ölçmek için CD31 antikoru kullanılmıştır. CD31 ekspresyonunun kantitatif olarak değerlendirilmesinde ışık mikroskobu altında 200x büyütmede, pozitif boyanan 5 farklı alandan fotoğraf çekilmiştir. İntratümöral damarlarda CD31 pozitifliği, endotel hücrelerinde en yüksek membranöz etiketlenmenin tespit edildiği alanlar değerlendirmeye alınmıştır (Dos Anjos ve ark., 2019; Gotink ve ark., 2014; Ramos-Vara, Miller, & Dusold, 2018; Yehia ve ark., 2015). Kaydedilen fotoğraflar proje halinde toplu olarak kaydedilmiştir. Fotoğraf türü olarak H-DAB seçildikten sonra tüm fotoğraflar içeri aktarılmıştır. Tüm fotoğraflarda piksel birimi µm'ye dönüştürülmüştür. Ardından tek bir resim için sınıflandırma bölümü açılarak piksel sınıflandırmasından piksel sınıflandırıcıyı eğit sekmesi açılmıştır. Çözünürlük sekmesinden tam boyut seçildikten sonra açıklamalar kısmından pozitiflik seçilerek çubuk çizim aracı ile ilgili damar işaretlenip pozitif hücrelerin sınıf ayarı yapılmıştır.

Boyama alanı harici dokuyu göstermek için elips çizim aracı kullanılarak ve boyasız alan seçilererek sınıf ayarı yapılmıştır. Tüm bu işlemlerin ardından canlı tahmini sekmesi tıklanarak tümoral alanda pozitif boyanan CD31 hücrelerinin total alandaki yüzdesi bulunmuştur. Diğer fotoğraflarda da aynı eşik değerinin kullanılması için sınıflandırıcıya bir ad verilerek kaydedilmiştir. İlk fotoğrafın analizinden sonra piksel sınıflandırıcı kapatılmadan diğer resimler içinde her seferinde ölçü tuşu sekmesine basılarak hiyerarşi bölümünden pozitif boyanma yüzdesi sonuçları elde edilmiştir (Kerby, Graham, Wallworth, Batra, & Heazell, 2022; Kujan ve ark., 2023).

3.11.2.3. HIF-1α Ekspresyonunun Değerlendirilmesi

Tüm Kesitlerin kantitatif olarak değerlendirmesinde ışık mikroskobunda x400 büyütmede 5 farklı alandan fotoğraflar dijitalleştirilmiştir. Bir proje dosyası halinde toplu olarak Qupath-0.4.3 yazılım programına yüklendikten sonra fotoğraf türü H-DAB seçilerek fotoğraflar içeri aktarılmıştır. Tüm fotoğraflarda piksel birimi μm'ye dönüştürülmüştür. Ardından açıklama bölümünden dikdörgen işareti seçilerek tüm resmi kaplayacak halde işaretlenmiştir. Kesitte artefakt ve dokunun katlandığı yerler açıklama bölümünden yoksay sınıflandırılması ile işaretlenerek manuel olarak çıkarılmıştır (Napier ve ark., 2023; Swartz ve ark., 2022). Daha sonra analiz bölümünden pozitif hücre belirleme sekmesi açılarak manuel eşik yöntemi için, en güçlü HIF-1α boyanmasının olduğu çekirdek boyanması dikkate alınarak eşik 0,05 aralık ve düşük taban çizgisi (0,18) DAB olmak üzere seçilmiştir. Optimizasyon sağlandıktan sonra tüm kesitler için aynı eşik değeriyle otomatik hesaplama işlemi gerçekleştirilmiştir. Sonuçlar Qupath-0.4.3 programında aşağıdaki formüle göre çeşitli yoğunluk seviyeleri ve boyanma yüzdesi çarpımının toplamını temsil edecek şekilde 0 ile 300 arasında bir değer alarak H-skoru göstergesiyle otomatik olarak belirlenmiştir.

H-skoru = [(0 × (% boyanmama) (1 x (% zayıf boyanma)) + (2 x (% orta derecede boyanma)) + (3 x (% güçlü boyanma))]

Bir tümörü hipoksik olarak sınıflandırmak için %6,2'lik güçlü HIF-1α pozitif hücrelerin medyan değeri bir eşik değeri (*cut off*) olarak kullanılmıştır. HIF-1α için güçlü pozitifliğe sahip hücreler, çekirdekte DAB renginin optik yoğunluğu (OD)>0,65 olan hücreler olarak tanımlanmıştır (Swartz ve ark., 2022).

3.11.2.4. VEGF-A Ekspresyonunun Değerlendirilmesi

Tüm kesitlere ışık mikroskobu altında 400x büyütmede bakılarak 5 farklı alandan fotoğraf çekilmiştir. Pozitif sitoplazmik immünoreaktivite sergileyen tümör epiteli hücrelerinin değerlendirilmesi her alanda 1000 hücre olacak şekilde Qupath-0.4.3 programı ile HIF-1α ekspresyondaki gibi gerçekleştirilmiştir. Analiz sonuçları ekspresyon seviyesi yüzdesi ve H-skor'u olarak belirlenmiştir (Azevedo Martins ve ark., 2020; Gianotti Campos ve ark., 2012; Kujan ve ark., 2023; Park, Kim, Jang, Kim, & Jang, 2023).

3.12. Real-Time PCR ile mRNA Ekspresyonu

3.12.1. Örnek Hazırlama

Meme tümörü oluşturulan farelerde anti-tümör tedavi yaklaşımları bakımından farklı uygulamalara maruz kalmış dört ve bir de kontrol grubu olmak üzere 5 grup farenin sakrifiye edilmesi sonucu tümör dokusu, tam merkezini de kapsayacak şekilde iki eşit parçaya ayrılmıştır. Parçalardan her biri grubu temsil edecek şekilde 5 doku havuzu (*pool*) oluşturulmuş ve bu doku örnekleri RNA izolasyonunda kullanılmak üzere -80°C'de muhafaza edilmiştir.

Doku örnekleri sıvı azot içinde RNA kontaminasyonuna karşı steril hale getirilmiş seramik havan ve havaneli ile toz haline getirilene kadar öğütülmüştür. Toz haline getirilmiş örnekler analizler yapılıncaya kadar -80°C'de saklanmıştır. Elde edilen örneklerde Guanidinium-asit-fenol ekstraksiyon metoduna göre RNA ekstraksiyon prosedürü uygulanmıştır.

3.12.1.1. Çalışmada Kullanılan Malzemeler

Bu tez çalışmasında Real-Time PCR'da kullanılan kimyasal malzemeler ve cihazların ait oldukları firmalar ve katalog numaraları aşağıda belirtilmiştir;

- Roche, TriPure Isolation Reagent, 200 ml (Cat. No. 11 667 165 001)
- Merck, Isopropanol (Cat. No. 109634)
- Merck, EtOH (Cat. No. 100983)
- Invitrogen™ UltraPure™ DNase/RNase-Free Distilled Water (Catalog No. 10-977-023)
- Thermo RevertAid RT Reverse Transcription Kit (Cat. No. K1691)
- Roche, LightCycler® 480 SYBR Green I Master (Cat. No. 4707516001)
- Roche, ® 480 Multiwell Plate 96, White (Product No. 04729692001)
- ISOLAB, Filtreli pipet uçları (10,100,1000 µl)
  - Pipet ucu - filtreli - ISOLAB - şeffaf - 10 µl - kutu - steril 96 adet/kutu (Cat. No. TF-R-S-010)
  - Pipet ucu - filtreli - ISOLAB - şeffaf - 100 µl- kutu - steril 96 adet/kutu (Cat. No. TF-R-S-100)
  - Pipet ucu - filtreli - ISOLAB - şeffaf - 1000 µl - kutu - steril 96 adet/kutu (Cat. No. TF-R-S-1000)
- Thermo, 0,2 mL PCR tüpü (Cat. No. AB0620 Tubes, 0.2 mL, flat cap)
- ISOLAB, 1,5 mL steril mikrosantrifüj tüpü (Cat. No. 078.03.022)
- Primers (Macrogen)
- MagNA Lyser Green Beads (Cat. No. 03358941001)
- -86°C derin dondurucu (New Brunswick Scientific - U535)
- -20°C derin dondurucu (Arçelik, Türkiye)
- Nanodorop 2000 (Thermo Scientific)
- Allegra X-15R Refrigerated Centrifuge (Beckman Coulter)
- MagNA Lyser (Roche Diagnostics)
- Thermal Block (Biosan TS100-C)
- Vorteks cihazı (Biosan V-1 Plus)
- Santrifüj (Hettich Universal 320R)

- Veriti 96 well Thermal Cycler (Applied)
- LightCycler 480 II (Roche Diagnostics)

3.12.2. Total RNA İzolasyonu

3.12.2.1. Total RNA Ekstraksiyonu

Toplam RNA, üretici firmanın talimatına göre TriPure izolasyon reaktifi kullanılarak izole edilmiştir. İzolasyon süresince uygulanan prosedürlerin tümünde RNase free (içermeyen) çözeltiler ve laboratuvar araç ve gereçleri kullanılmıştır.

3.12.2.2. Hücrelerin Lizisi

Buz içerisinde muhafaza edilen tüpler içinde olan toz halindeki doku örneklerine, 50-100 mg doku (3 mm^3'e kadar) başına 1 mL TriPure izolasyon reaktifi eklenip metal bead'ler yardımıyla homojenize edilmiştir. Tüplerdeki dokular homojen bir görünüm alana kadar parçalanmıştır ve TriPure izolasyon reaktifinin etkisiyle pembe renge dönüşmüştür.

3.12.2.3. Faz Ayrımı

Homojenizatörde hızın ve sürenin etkisiyle ısınan, homojenize olan tüpler soğutulması için buza alınmıştır ve 2 dk bekletilmiştir. Ardından 5 dk oda sıcaklığında bekletilmiştir. Tüplere 200 µL kloroform eklenerek 15 sn alt üst edilmiştir ve 5 dk bekletilmiştir. Kloroform, homojen hale gelen dokuda faz oluşumunu sağlamıştır. 12.000 rpm'de 4ºC'de 20 dk santrifüj yapılarak RNA, DNA ve protein ayrı fazlarda elde edilmiştir (Şekil 25).

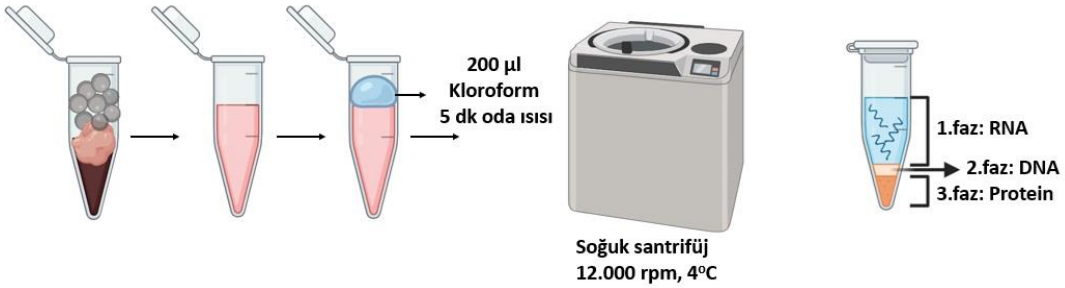

Şekil 25. RNA İzolasyonu

3.12.2.4. RNA Çökelmesi

RNA izolasyonu için en üstteki renksiz olan 1. faz yeni tüpe aktarılarak kalan tüp atılmıştır. Oluşturulan yeni tüpe 500 µL izopropanol eklenmiştir ve oda sıcaklığında 10 dk inkübe edilerek RNA'nın çökeltilmesi sağlanmıştır. İzopropanol RNA'yı DNA ve diğer istenmeyen bileşenlerden arındırmak için kullanılmıştır. RNA çökeltisi 12.000 rpm'de 4°C' de 10 dk boyunca santrifüj edilmiştir.

3.12.2.5. RNA Yıkama

Süpernatant kısımları pipetlenerek çıkartılıp uzaklaştırılmıştır. RNA çökeltisi üzerine 1 mL soğuk %75'lik etanol (EtOH) eklenmiştir ve vortekslenerek karıştırılmış olup 7500 g'de, 4°C'de 5 dk için santrifüj edilmiştir. Santrifüj sonunda süpernatant kısmı ayrıştırılarak oda sıcaklığında 2 dk süre ile kalan EtOH uzaklaştırılmıştır.

3.12.2.6. RNA'nın Yeniden Çözülmesi

Elde edilen çökeltiye 50-100 µL RNAse free su eklenerek pipetaj yapılmıştır. 37°C'de 10 dk inkübe edilerek RNA çözdürülmüştür. Ardından elde edilen RNA örneğine 1 µL RNasin eklenerek -80°C' de saklanmıştır.

3.12.3. İzole edilmiş RNA'nın DNaz ile Muamelesi

- 43 µL RNA örneğine 5 µL 10x DNaz I reaksiyon tamponu (1000 µL; Thermo Fisher Scientific-USA) ve 2 µL 1 U/µL amplifikasyon sıvısı DNase I-Amp Grade (100 U; Thermo Fisher Scientific-USA) eklenip oda sıcaklığında 30 dk inkübe edilmiştir.
- 4 µL 25 mM EDTA (pH 8.0) eklenerek DNaz reaksiyonunu sonlandırılmıştır.
- Örnek hacmini 100 µL'ye getirmek için tüp başına 45 µL DEPC-H_2O eklenerek 100 µL 25:24:1 Fenol:Kloroform:İzoamil alkol ile karıştırılmıştır.
- Örnekler 4°C'de 5 dk 12.000 g'de üst sulu (aqueous) tabaka yeni bir tüpe aktarılacak şekilde santrifüj edilmiştir.
- 100 µL 24:1 Kloroform:İzoamil alkol eklenip, iyice karıştırıldıktan sonra 4°C'de 5 dk döndürülerek üst sulu tabaka başka bir mikrosantrifüj tüpüne aktarılmıştır.
- 15 µL 2 M Sodyum Asetat (pH 4.5) eklenip iyice karıştırılarak soğuk %100'lük Etanol (2.5 v) eklenmiştir ve en az 30 dk için -80°C'de çökeltilmesi sağlanmıştır.
- Örnekler 12.000 g'de 15 dk 4°C'de santrifüjlenerek RNA örnekleri elde edilmiştir. RNA örnekleri son olarak bir kez daha %70'lik Etanol ile yıkanmıştır.
- Örnekler oda sıcaklığında kurutulup yaklaşık 10 µL DEPC-H_2O'da çözdürülmüştür (optimum RNA konsantrasyonu yaklaşık 1 µg/µL). Örneklere 1 µL RNasin eklenerek -80°C'de PCR reaksiyonlarında kullanılmak üzere saklanmıştır.

3.12.4. RNA Kalite Kontrolü ve Kantitasyonu

- 2 µL RNA örneği 398 µL DEPC-H_2O'ya eklenerek (1/200 dilüsyon) örnekler seyreltilmiştir.
- Seyreltilmiş numunelerden alınan 1 µL'lik örneklerin spektrofotometrik olarak konsantrasyonları Nanodrop ND-1000 cihazında 260 ve 280 nm'de ki (A260/A280) optik yoğunluk (OD) aralığında ölçümler yapılmıştır. RNA

örneklerinin A260/A280 oranının 1.8-2.0 arasında olması beklenmektedir. Bu oranların dışındaki değerler RNA örneklerinde protein veya fenol kontaminasyonu içerdiğini ve reaksiyonlarda kullanılacak RNA'nın kalitesinin düşük olacağını gösterdiği ve qPCR reaksiyonlarında istenen sonuçların alınmasında problemlerin çıkabileceğini ifade etmektedir.

3.12.5. RNA Bütünlük (Integrity) Kontrolü

- İzole edilen RNA'lar bütünlüğü açısından değerlendirilmek üzere agaroz jel elektroforez sisteminde (%1,5 agaroz– formaldehit jel) incelenmiştir.
- 4,7 µL RNA örneği 1,5 µL mikrosantrifüj tüpüne eklenerek üzerine 11,3 µL 10x TBE (Tris Borik asit EDTA) ve %37'lik formaldehit tampon çözeltisi eklenmiştir.
- Örnekler yaklaşık 60°C'lik su banyosunda 5 dk bekletildikten sonra buz üzerine alınmıştır.
- Örneğin üzerine 20 µL tamamlayacak şekilde 4 µL 6x elektroforez boyası (loading dye) eklenmiştir.
- %1,5'lik agaroz jel hazırlamak için; 1,5 gr agaroz, 73 mL ddH_2O eklenerek karıştırılmıştır.
- Agaroz çözeltisi mikrodalga fırında yaklaşık 2 dk eritilerek ardından 65°C'de soğutulmuştur.
- Karışımın üzerine 10 mL 10x TBE solüsyonu ve 17 mL %37'lik formaldehit eklenerek iyice karıştırılmıştır.
- Hazırlanan jel birkaç dk soğumaya bırakıldıktan sonra 5,2 mL 37%'lik formaldehit ve 10 mg/mL etidyum bromür'den 4 µL eklenerek agaroz jel tanka dökülerek polimerize olması beklenmiştir (30 dk).
- 10x TBE tampon çözeltisi 1x TBE haline seyreltecek kadar distile su eklenerek jel tankına dökülmüştür.
- Hazırlanan jelde, RNA örnekleri elektroforez ortamında yürütülebilmesi için 1x TBE tampon çözeltisinin olduğu tanka yüklenmiştir.
- RNA örnekleri ve 1kb marker ile jele yüklenip 100 V ve 300 mA lık güç kaynağında 60 dk yürütülmüştür.

- RNA örnekleri bütünlük ve kalitesi bakımından UV ışığı altında değerlendirilerek bozulmamış RNA örneğinde 18S ve 28S rRNA bantları görülmüştür.
- RNA örneklerinin konsantrasyonları göz önünde bulundurularak cDNA sentezinde kullanılmak üzerine tüp başına 1 µg total RNA olacak hacimde RNA örnekleri tüplere dağıtılmıştır.
- **Tampon Çözelti:**

  Ultrapure formamide 660 µL
  MOPS buffer (10x) 200 µL
  Formaldehit (%37) 270 µL
  Toplam 1,13 mL

3.12.6. cDNA Sentezi

cDNA sentezi, Thermo Scientific™ RevertAid RT Reverse Transcription Kit kullanılarak aşağıda belirtilen şekilde gerçekleştirilmiştir. RNA örneği cDNA dönüşümü için 1000 ng konsantrasyonunda kullanılmıştır. Her örnek için RNA + Random Hexamer primer (0,5 µL) + Oligo dT (0,5 µL) + Nükleaz free su' dan 12 µL'e eklenmiştir. Hazırlanan 12 µL RNA örneği karışımı 65°C'de 5 dk'lık süre ile inkübe edilmiştir. İnkübasyonun ardından buz üzerinde soğutulmuştur. Son hacim 20 µL olacak şekilde Tablo 17'de belirtilen reaksiyon bileşenleri RNA örnekleri üzerine eklenerek 0,2 µL'lik PCR tüplerinde karıştırılmıştır ve Thermal Cycler cihazına yerleştirildikten sonra Tablo 18'de belirtilen cihaz protokülü ile reaksiyon gerçekleştirilmiştir. Elde edilen cDNA'lar, Real-Time PCR için hazırlanmıştır ve -20°C'de saklanmıştır.

Tablo 17. Reaksiyon bileşenleri

Bileşenler (tek reaksiyon için)	Hacim
RNA örneği	12 µl
5x Reaction Buffer	4 µl
RiboLock RNase Inhibitor (20 U/µL)	1 µl
10 mM dNTP Mix	2 µl
RevertAid RT (200 U/µL)	1 µl
Toplam hacim	**20 µl**

Tablo 18. Cihaz protokolü

25°C	5 dk
42°C	60 dk
70°C	5 dk

3.12.7. Primer Dizaynı

HIF-1α, VEGF-A, VHL, PDGF target gen bölgesi ve GAPDH, β-Actin referans gen bölgeleri için kullanılan primeler, NCBI ve ENSEMBLE gen bankaları kullanılarak fare türüne spesifik olarak dizayn edilmiştir. Elde edilen primerlerin spesifikliği, BLAST programı ile kontrol edilmiştir. Şekil 26'de primer ve referans gen dizileri gösterilmektedir.

3.12.8. Primerlerin Optimizasyonu

İlk olarak primerler, üretici firmanın kullanım kılavuzunda belirtilen talimatlara göre hazırlanmıştır. 100 µM (100 pmol/µL) için gerekli su miktarı eklenerek sulandırılmıştır. Sulandırılan primerlerden her parametre için aşağıda belirtilen ara stoklar oluşturularak Real-Time PCR analizi için hazır hale getirilmiştir.

Primer ara stok hazırlanışı;

İleri (*forward*) ve ters (*reverse*) yöndeki primerlerden 10 µM ara stok oluşturulmuştur. Bunun için 100 µM'lık ana stoktan 10 µL alınarak üzerine 90 µL su eklenmiştir. Ara stoklar hazırlanırken **M1xV1=M2xV2** klasik formülü kullanılmıştır. Kullanılan primerler ve referans genler Tablo 19'da verilmiştir.

Tablo 19. Primerlerin gen ismi, adı ve diziler gösterilmektedir

Gen ismi	Primer Adı	Primer Dizisi (5'-3')
HIF-1α	Forward	TGAGGCTCACCATCAGTTATTT
	Reverse	CAGTCCATCTGTGCCTTCAT
VEGF-A	Forward	AGGCTGCTGTAACGATGAAG
	Reverse	TCTCCTATGTGCTGGCTTTG
VHL	Forward	CAGCTACCGAGGTCATCTTT
	Reverse	CATTGAGGGATGGCAAAAC
PDGF	Forward	GAGGTCCAGGTGAGGTTAGA
	Reverse	TGATTCCCTACGCCTTCCTT
GAPDH	Forward	GTGGAGTCTACTGGTGTCTTC
	Reverse	GGTTCACACCCATCACAAAC
ACTB	Forward	ACCACCATGTACCCAGGCATT
	Reverse	CCACACAGAGTACTTGCGCTCA

A.

HIF-1α

Primer pair 1

	Sequence (5'->3')	Length
Forward primer	TGAGGCTCACCATCAGTTATTT	22
Reverse primer	CAGTCCATCTGTGCCTTCAT	20

Products on target templates

>NM_001313920.1 Mus musculus hypoxia inducible factor 1, alpha subunit (Hif1a), transcript variant 3, mRNA

```
product length = 91
Forward primer  1    TGAGGCTCACCATCAGTTATTT  22
Template        319  ......................  340

Reverse primer  1    CAGTCCATCTGTGCCTTCAT  20
Template        409  ....................  390
```

B.

VEGF A

Primer pair 1

	Sequence (5'->3')	Length	Tm	GC%
Forward primer	AGGCTGCTGTAACGATGAAG	20	57.98	50.00
Reverse primer	TCTCCTATGTGCTGGCTTTG	20	57.59	50.00

Products on target templates

>NM_001025257.3 Mus musculus vascular endothelial growth factor A (Vegfa), transcript variant 3, mRNA

```
product length = 105
Forward primer  1     AGGCTGCTGTAACGATGAAG  20
Template        1270  ....................  1289

Reverse primer  1     TCTCCTATGTGCTGGCTTTG  20
Template        1374  ....................  1355
```

Şekil 26 (A-G). Primer ve referans gen dizileri ve stabilitesi

C.

GAPDH

Primer pair 1

	Sequence (5'->3')	Length	Tm	GC%
Forward primer	GTGGAGTCTACTGGTGTCTTC	21	57.42	52.38
Reverse primer	GGTTCACACCCATCACAAAC	20	57.21	50.00

Products on target templates

>NM_001411843.1 Mus musculus glyceraldehyde-3-phosphate dehydrogenase (Gapdh), transcript variant 6, mRNA

```
product length = 124
Forward primer  1    GTGGAGTCTACTGGTGTCTTC  21
Template        426  ....................  446

Reverse primer  1    GGTTCACACCCATCACAAAC  20
Template        549  ....................  530
```

D.

ACTB

Primer pair 1

	Sequence (5'->3')	Length	Tm	GC%
Forward primer	ACCACCATGTACCCAGGCATT	21	61.75	52.38
Reverse primer	CCACACAGAGTACTTGCGCTCA	22	62.79	54.55

Products on target templates

>NM_007393.5 Mus musculus actin, beta (Actb), mRNA

```
product length = 114
Forward primer  1     ACCACCATGTACCCAGGCATT  21
Template        1016  ....................  1036

Reverse primer  1     CCACACAGAGTACTTGCGCTCA  22
Template        1129  ......................  1108
```

E.

VHL

Primer pair 1

	Sequence (5'->3')	Length	Tm	GC%	Self complementarity	Self 3' complementarity
Forward primer	**CAGCTACCGAGGTCATCTTT**	20	57.03	50.00	4.00	1.00
Reverse primer	**CATTGAGGGATGGCACAAAC**	20	57.34	50.00	4.00	0.00

Products on target templates

>NM_009507.4 Mus musculus von Hippel-Lindau tumor suppressor (Vhl), mRNA

```
product length = 95
Forward primer 1  CAGCTACCGAGGTCATCTTT 20
Template    375 ..................... 394

Reverse primer 1  CATTGAGGGATGGCACAAAC 20
Template    469 ..................... 450
```

Şekil 26 (A-G). Primer ve referans gen dizileri ve stabilitesi (Devamı)

F.

PDGF

Primer pair 1

	Sequence (5'->3')	Length	Tm	GC%	Self complementarity	Self 3' complementarity
Forward primer	**GAGGTCCAGGTGAGGTTAGA**	20	57.77	55.00	3.00	0.00
Reverse primer	**TGATTCCCTACGCCTTCCT**	19	57.68	52.63	3.00	0.00

Products on target templates

>NM_001422136.1 Mus musculus platelet derived growth factor, alpha (Pdgfa), transcript variant 4, mRNA

product length = 102
Forward primer 1 GAGGTCCAGGTGAGGTTAGA 20
Template 936 955

Reverse primer 1 TGATTCCCTACGCCTTCCT 19
Template 1037 1019

G.

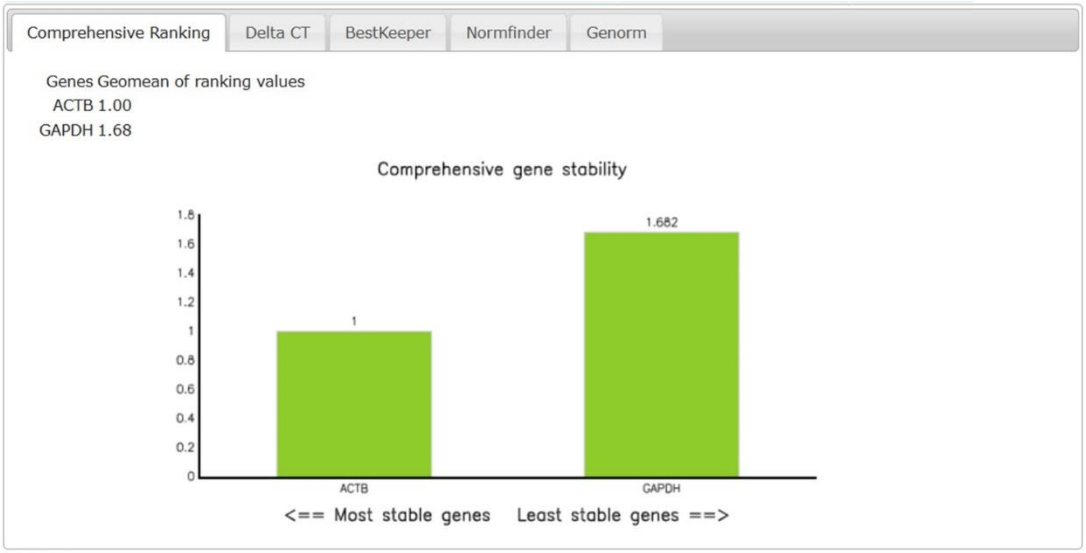

References

1. **RefFinder** (DOI: 10.1007/s11103-012-9885-2 **(2012)** , 10.1007/s10142-023-01055-7 **(2023)**)
   Added at the request of the **RefFinder** author **Baohong Zhang**
   "If you employed RefFinder for your study, please cite the following papers: Xie, F., Wang, J. & Zhang, B. RefFinder: a web-based tool for comprehensively analyzing and identifying reference genes. Funct Integr Genomics 23, 125 (2023). DOI: 10.1007/s10142-023-01055-7 and Xie, F., Xiao, P., Chen, D. et al. miRDeepFinder: a miRNA analysis tool for deep sequencing of plant small RNAs. Plant Mol Biol 80, 75–84 (2012). DOI: 10.1007/s11103-012-9885-2"
   Please respect copyright
2. **Genorm** (DOI: 10.1186/gb-2002-3-7-research0034)
3. **NormFinder** (DOI: 10.1158/0008-5472.can-04-0496)
4. **BestKeeper** (DOI: 10.1023/b:bile.0000019559.84305.47)
5. **The comparative delta-Ct method** (DOI: 10.1186/1471-2199-7-33)

Şekil 26 (A-G). Primer ve referans gen dizileri ve stabilitesi (Devamı)

3.12.9. Real-Time PCR (RT-qPCR) Reaksiyonu

Sentezlenen cDNA' lar, belirtilen gen bölgeleri için dizayn edilen primerler ile LightCycler® 480 SYBR Green I Master kullanılarak Roche LightCycler 480 II cihazı ile çalışılmıştır. Çalışmada kullanılan her bir primer, spesifik olduğu fare cDNA'sı ile Tablo 20'de belirtilen şekilde hazırlanıp ve cihaza yüklenmiştir.

Tablo 20. Reaksiyon Karışımının hazırlanması

Bileşenler (Tek Reaksiyon için)	**Hacim**
Su, PCR-grade	5,8 µl
Forward Primer(F) (ara stok 10 µM)	0,6 µl
Reverse Primer(R) (ara stok 10 µM)	0,6 µl
Enzim Karışımı (LightCycler® 480 SYBR Green I Master)	10 µl
+	+
cDNA	3 µl
TOPLAM REAKSİYON HACİM	20 µl
Su, PCR-grade	5,8 µl

17 µl Reaksiyon Mix + 3 µl cDNA = 20 µl Total Reaksiyon Hacmi

Reaksiyon tüpünde, tek bir reaksiyon için bileşenlerin her birinden (cDNA hariç) eklenmiştir ve reaksiyon sayısı ile çarpılarak reaksiyon karışımı hazırlanmıştır.

- Plakalara her bir reaksiyon için 17 µL reaksiyon karışımından transfer edilmiştir.
- 3 µL cDNA örneği her bir kuyucuğa son reaksiyon hacmi 20 µL olacak şekilde ilave edilmiştir.
- Hazırlanan plakaların üzeri kapatılarak plaka mix etmek amacıyla santrifüj edilmiştir. Tablo 21'de belirtilen cihaz protokolünde çalışılmıştır.

Tablo 21. Cihaz protokolü

Program Adı	**Pre-inkübasyon**	**Amplifikasyon**			**Melting Curve**			**Soğutma**
Analiz Modu	Yok	Kuantifikasyon Modu			Erime Eğrisi Modu			Yok
Döngü Sayısı	1	45			1			1
Hedef Sıcaklık (°C)	95	95	57	72	95	62	97	40
Süre	00:05:00	00:00:10	00:00:15	00:00:10	00:00:05	00:01:00	00:00:00	00:00:30
Sıcaklık Artış Hızı (°C/s)	4,8	4,8	2,5	4,8	4,8	2,5	0,11	2,5
Okuma Modu		Yok	Yok	Tek	Yok	Yok	devam	Yok

Real Time PCR analizi sonunda elde edilen veriler Absolute Quantification ve Advanced Relative Quantification yöntemleri ile analiz edilmiştir. Elde edilen sonuçlarda Relative Quantification yapabilmek için target gen Ct değerleri ACTB ile normalize edilerek ekspresyon değerleri bulunmuştur. Hedef genlerin ekspresyon düzeyleri aşağıdaki formülü ile hesaplanmıştır. Pfaffl'e göre verimlilik (Efficiency) metodu (R);

$$R = \frac{(E_{\text{hedef gen}})^{\Delta Ct \text{ hedef gen (kontrol örnek - test örnek)}}}{(E_{\text{referans gen}})^{\Delta Ct \text{ referans gen (kontrol örnek - test örnek)}}}$$

E değerleri hedef ve referans genler için reaksiyonların etkinliğini; ΔCt değerleri ise kontrol ve test grupları arasında hedef ve referans genler için floresan değerlerinin eşik değerini geçtiği, eşik döngü sayısını ifade ettiği bilinmektedir. Ct değeri, sistemin floresan miktarındaki artışı fark etmeye başladığı ve RT-PCR ürününün log-lineer fazda exponensiyal olarak artmaya başladığı zamanı ifade ettiği bildirilmiştir (Pfaffl, 2001).

3.13. İstatistiksel Değerlendirmeler

Gruplar IBM SPSS statistics 20 kullanılarak analiz edilmiştir. Grafikler ise GraphPad Prism 8.4.2 programı kullanılarak çizilmiştir. Gruplardaki veri setinin normal dağılıma uygun olup olmadığını değerlendirmek için Shapiro-Wilk testi yapılmıştır. P değerinin 0,05'ten büyük çıkması halinde normal bir dağılım gösterdiği kabul edilmiştir. Bu analizden sonra grupların varyansının homojen olup olmadığına Levene's testi ile bakılmıştır. P değerinin 0,05'ten büyük çıkması halinde varyansların homojen olduğu kabul edilmiştir. Normal dağılım ve homojenlik gösteren gruplar üç gruptan fazla olduğu için One-way Anova testi kullanılarak değerlendirmiştir. P değerinin 0,05'ten küçük ve eşit çıkması halinde gruplar arasında anlamlı bir farkın olduğu kabul edilmiştir. P değeri 0,05'ten büyük ise gruplar arasında anlamlı bir farkın olmadığı kabul edilmiştir.

Normal dağılım göstermeyen veriler için ise nonparametrik test olan Kruskal-Wallis testi kullanılmıştır. P değerinin 0,05'ten küçük ve eşit çıkması halinde gruplar arasında anlamlı bir farkın olduğu, P değerinin 0,05'ten büyük çıkması halinde ise gruplar arasında anlamlı bir farkın olmadığı kabul edilmiştir.

Survival (canlı sağ kalım) grubu için Kaplan-Meier tahmin ve eğrileri çizilip Log-rank (Mantel-Cox) testi ile istatistiksel analizler gerçekleştirilmiştir. Log-rank testi sonuçlarına göre gruplar arasında sağ kalım süreleri arasında anlamlı bir fark olup olmadığı P değerinin 0,05'ten küçük olması (anlamlı) ve 0,05'ten büyük olması (anlamsız) olmasına göre belirlenmiştir.

4. BULGULAR

4.1. Nano Kabarcık Ozon Depolanmış Niozomların (NOSN) Bulunduğu Formülasyonun Oluşturulması

Doksan altı kuyucuklu mikroplakada, 10.000 adet Raw 264.7 hücresi /50µL DMEM'den oluşan %10, 5, 2,5'lik konsantrasyonlarda olan NOSN formülasyonu ile muamelesi sonucu inhibe edici konsantrasyon (IC50) ve etkin konsantrasyon (EC50) MTT testi ile belirlenmiştir. Kontrol kuyucuğu (Sadece Raw 264.7) hariç NOSN yüzde derişimi ile muamele edilen Raw 264.7 hücreleri 24 saatlik inkübasyon sonrasında hepsinin öldüğü gözlenmiştir. Raw 264.7 hücreleri NOSN ile birlikte NOSN % derişimi dahada seyreltilerek %1,25, 0,60, 0,30, 0,15, 0,078 ve 0,039'lik olmak üzere 24 ve 48 saatlik inkübasyon sonrasında mikroplakalardaki görünümleri Şekil 27'da verilmiştir. Sonuç olarak kahverenginde boyanan kuyucuklarda canlılık belirlenmiş olup Raw 264.7 yaşayabilirlik yüzdesinin %70'e yakın ve optik yoğunluk (OD) değerinin 1,5-2 arasında olduğu en etkili NOSN % derişimi %0,078 olarak belirlenmiştir (Grafik 1).



Şekil 27. NOSN formülasyonunun oluşturulmasında Raw 264.7 hücre hattı üzerine NOSN % derişimlerinin 24-48. saatlerdeki MTT testi mikroplaka görünümleri

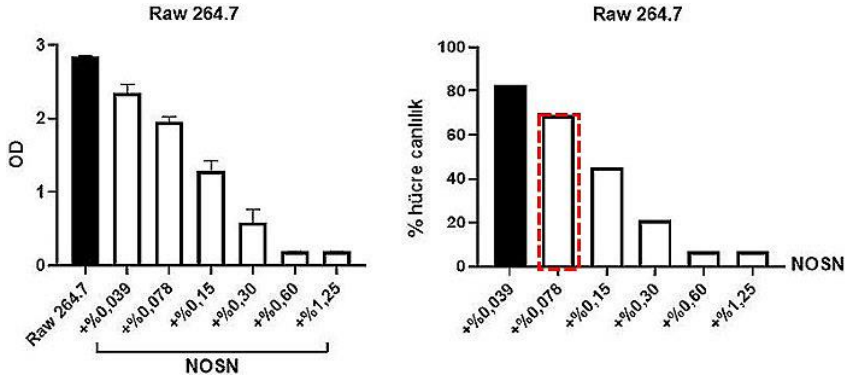

Grafik 1. NOSN formülasyonunun oluşturulmasında Raw 264.7 hücre hattı üzerine NOSN % derişimlerinin 48 saatlik MTT testi ile OD değeri ve % hücre canlığında en etkili NOSN derişimi kırmızı kesikli kare çizgi ile gösterilmiştir

4.2. 4T1 Hücre Canlılık Analizi

4T1 hücrelerinin etkin konsantrasyon seçiminde, 24, 48 ve 72. saatlerdeki inkübasyondan alınan MTT sonuçlarında en uygun konsantrasyonun 48. saatte ölçülen kuyucuk başına 2000 adet 4T1 hücresi olduğu belirlenmiştir. OD değeri 1,5-2 arasında alınmıştır (Şekil 28 ve Grafik 2).

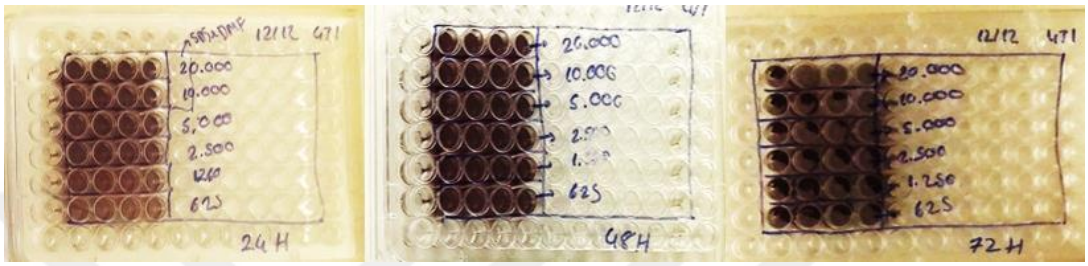

Şekil 28. 4T1 hücrelerinin azalan konsantrasyonlarda kuyucuklara ekimi 24, 48 ve 72. saatlerdeki MTT testi sonucu mikroplakaların görünümü

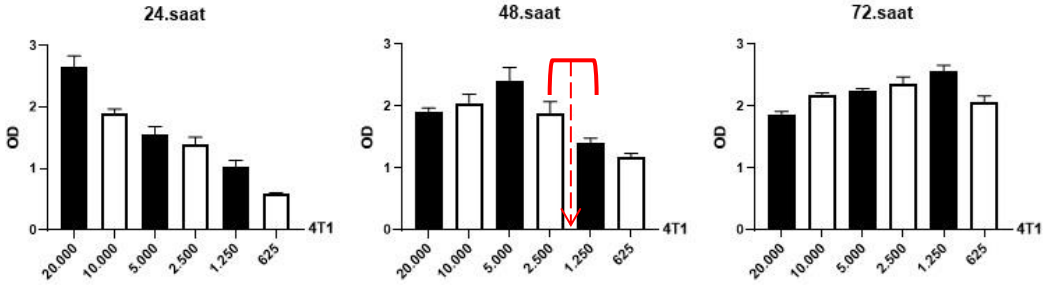

Grafik 2. 4T1 hücrelerinin etkin konsantrasyon seçiminde 24, 48 ve 72. saatlerdeki MTT testi OD değerlerinin grafikleri. Seçilen 4T1 hücresinin 48. saatte OD değeri 2000/kuyucuk kırmızı kesikli ok ile gösterilmektedir.

4.3. 4T1 Hücre Hattı Kültüründe PTX için Formülasyon Oluşturulması ve NOSN ile Kombinasyonu

MTT yöntemi ile 4T1 hücre canlılık analizinde belirlenen kuyucuk başına 2000 adet 4T1 hücresi 96 kuyucuklu mikroplakaya ekildikten sonra PTX ve NOSN ile tek başına ve kombinasyonlar halindeki muamelesinin 24, 48 ve 72. saatlerdeki inkübasyon sonuçlarının mikroplakalardaki canlılığı Şekil 29 ve Şekil 30'da gösterilmiştir. 4T1 hücre canlılığı tek başına muamele edilen 10, 5, 2,5 µg PTX ve %0,078'lik NOSN konsantrasyonlarında belirlenmiştir (Grafik 3). 4T1 hücreleri

üzerine PTX ve NOSN'nin kombinasyonlar halinde muamelesi ile canlılığın oldukça düşük olduğu dikkati çekti. 72 saatlik inkübasyon sonrası değerlendirildiğinde %97 seviyesinde en yüksek canlılık oranı %0,057'lik NOSN konsantrasyonunda olduğu belirlenmiştir. İkinci en yüksek hücre canlılık yüzdesi 2,5µg Pax+ %0,057'lik NOSN kombinasyon uygulamasında olmuştur (%37 canlılık) (Tablo 22 ve Grafik 4).

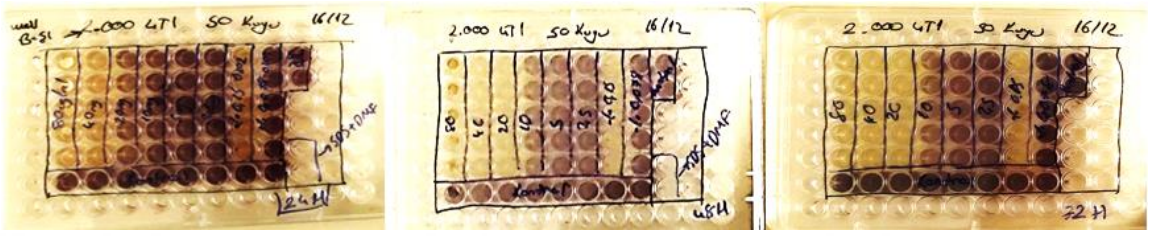

Şekil 29. 4T1 hücre hattı üzerinde PTX, NOSN konsantrasyonlarının tek başına muamelesinin 24, 48, 72. saatlerdeki MTT sonucu mikroplaka görünümü

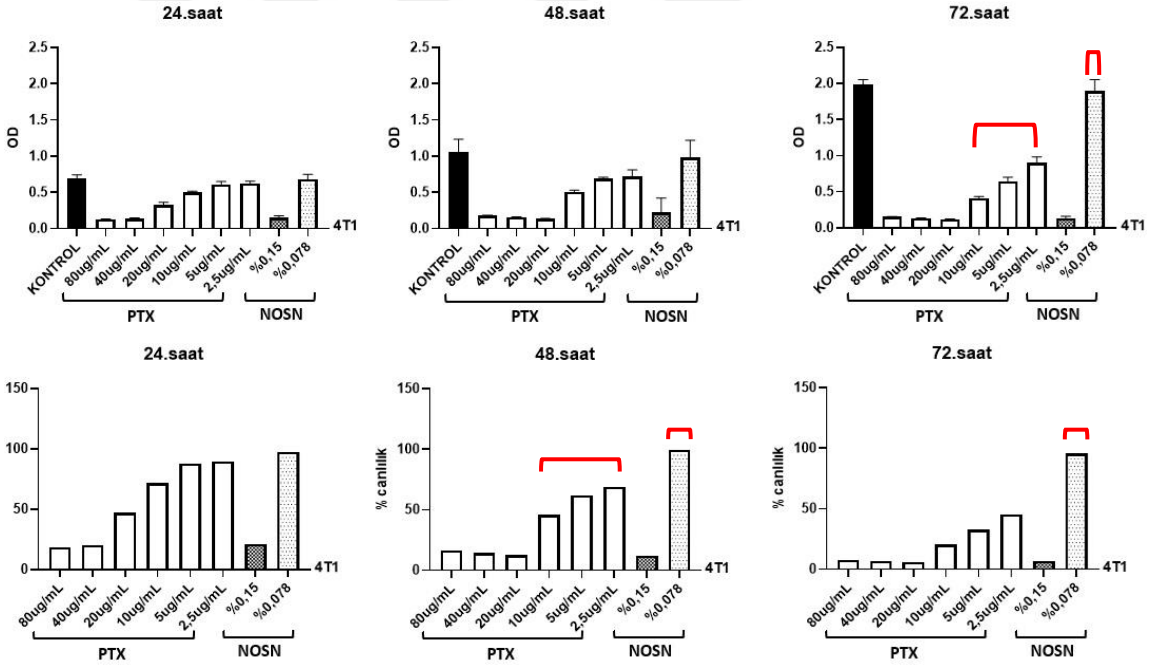

Grafik 3. 4T1 hücre hattı üzerinde PTX, NOSN konsantrasyonlarının tek başına muamelesinin 24, 48, 72. saatlerdeki MTT sonucunun OD değeri ve hücre canlılık yüzdesi. Canlılığın olduğu ilgili konsantrasyonlar kırmızı renkte işaretlenmiştir



Şekil 30. 4T1 hücre hattı üzerine PTX ve NOSN konsantrasyonlarının tek başına ve kombine halde muamelesinin 24, 48, 72. saatlerdeki MTT sonucu mikroplaka görünümü

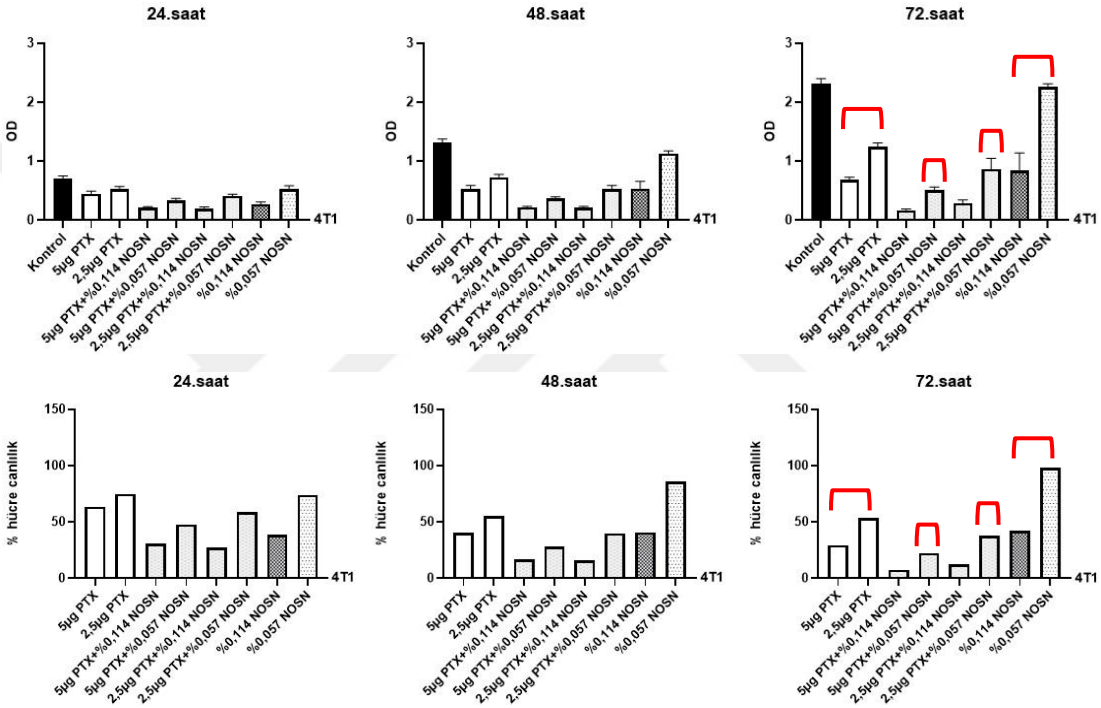

Grafik 4. 4T1 hücre hattı üzerine PTX ve NOSN konsantrasyonlarının tek başına ve kombine halde muamelesi ile 24, 48, 72. saatlerdeki MTT sonucu OD değeri ve hücre canlılık yüzdesi. Canlılığın olduğu ilgili konsantrasyonlar kırmızı renkte işaretlenmiştir

Tablo 22. 4T1 hücre hattı üzerine PTX ve NOSN konsantrasyonlarının tek başına ve kombine halde muamelesinin 24, 48, 72. saatlerdeki MTT sonucu % hücre canlılık

İlaçlar	24.saat	48.saat	72.saat
2,5 µg PTX	% 75,07	% 55,38	% 53,74
5 µg PTX	% 63,57	% 40,34	% 29,52
%0,057 NOSN	% 74,06	% 85,93	% 97,89
%0,114 NOSN	% 38,71	% 40,93	% 42,16
2,5 µg PTX + %0,057 NOSN	% 58,50	% 39,88	% 37,59
2,5 µg PTX + %0,114 NOSN	% 27,45	% 15,84	% 12,56
5 µg PTX + %0,057 NOSN	% 47,84	% 28,19	% 22,25
5µg PTX + %0,114 NOSN	% 30,73	% 16,83	% 7,42

4.4. EMT6 Hücre Canlılık Analizi

EMT6 hücresinin etkin konsantrasyon seçiminde 24, 48 ve 72. saatte alınan MTT sonuçlarında en uygun konsantrasyonun 72. saatte ölçülen kuyucuk başına 5000 adet hücre olduğu belirlenmiştir. OD değeri 1,5-2 arasında alınmıştır (Şekil 31 ve Grafik 5).



Şekil 31. EMT6 hücrelerinin azalan konsantrasyonlarda kuyucuklara ekimi ve 24, 48 ve 72. saatlerdeki MTT testi sonucu mikroplakaların görünümü

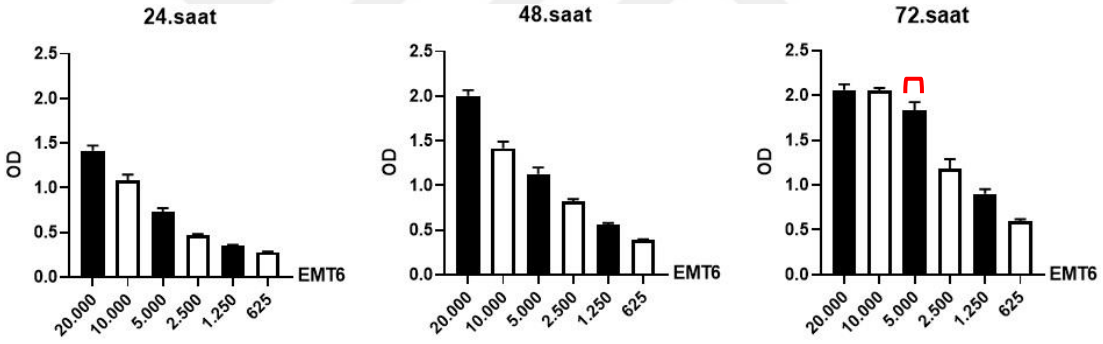

Grafik 5. EMT6 hücrelerinin azalan konsantrasyonlarda kuyucuklara ekimi ve 24, 48 ve 72. saatlerdeki MTT testi sonucu OD değeri değerlerinin grafikleri. Seçilen EMT6 hücresinin 72. saatte OD değeri 5000/kuyucuk kırmızı renkte işaretlenmiştir

4.5. EMT6 Hücre Hattı Kültüründe NOSN ve PTX Kombinasyonunun Belirlenmesi

MTT yöntemi ile canlılık analizinde belirlenen kuyucuk başına 5000 adet EMT6 hücresi 96 kuyucuklu mikroplakaya ekildikten sonra PTX ve NOSN ile tek başına (Şekil 32 ve Grafik 6) ve kombinasyonlar (Şekil 33 ve Grafik 7) halindeki muamelesi sonucu 24, 48, 72. saatlerdeki mikroplakalarda OD değeri ve hücre yüzde canlılık belirlenmiştir 5 µg ve 2,5 µg PTX ve %0,30, %0,15, %0,114, %0,075,

%0,057 ve %0,037 NOSN'da hücre canlılığı %60'ın üzerinde olarak belirlenmiştir. EMT6 hücreleri üzerine PTX ve NOSN'nin kombinasyonlar halinde muamelesi ile hücre canlılık yüzdesinin oldukça yüksek olduğu ve 24-48. saatlik inkübasyonlarda tüm kombinasyonlarda %70'in üzerinde olduğu dikkati çekmiştir (Tablo 23).



Şekil 32. EMT6 hücre hattı üzerine PTX, NOSN konsantrasyonlarının tek başına muamelesinin 24, 48 ve 72. saatlerdeki MTT sonucu mikroplakanın görünümü

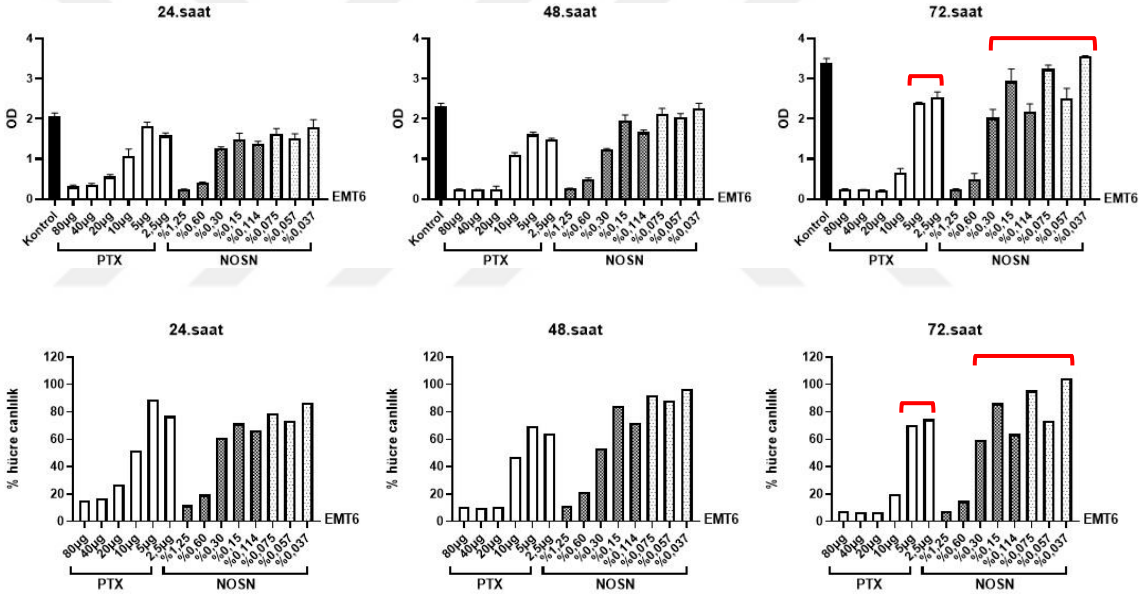

Grafik 6. EMT6 hücre hattı üzerine PTX, NOSN konsantrasyonlarının tek başına muamelesinin 24 ve 48. saatlerdeki MTT sonucu OD değeri ve hücre canlılık yüzdesi. Canlılığın olduğu ilgili konsantrasyonlar kırmızı renkte işaretlenmiştir

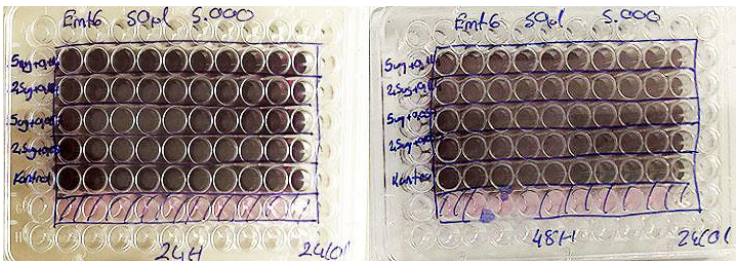

Şekil 33. EMT6 hücre hattı üzerine PTX, NOSN konsantrasyonlarının tek başına muamelesinin 24 ve 48. saatlerdeki MTT sonucu mikroplakanın görünümü

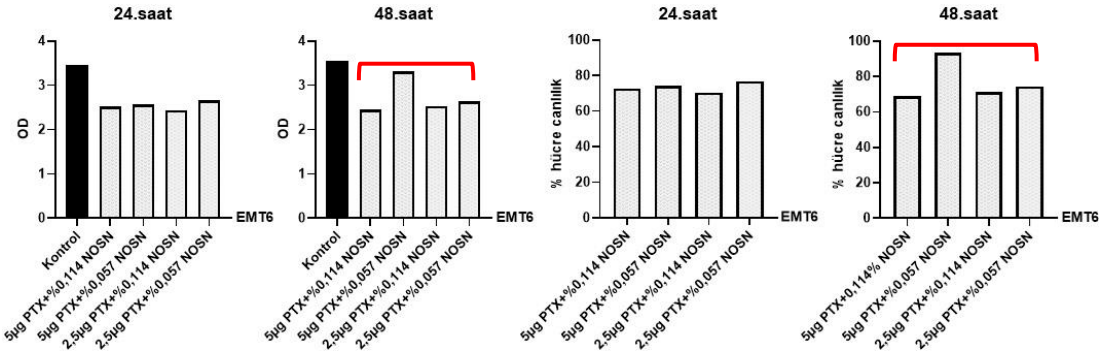

Grafik 7. EMT6 hücre hattı üzerine PTX, NOSN konsantrasyonlarının tek başına muamelesinin 24 ve 48. saatlerdeki MTT sonucu OD değeri ve hücre canlılık yüzdesi. Canlılığın olduğu ilgili konsantrasyonlar kırmızı renkte işaretlenmiştir

Tablo 23. EMT6 hücre hattı üzerine PTX ve NOSN konsantrasyonlarının tek başına ve kombine halde muamelesinin 24, 48 ve 72. saatlerdeki MTT sonucu % hücre canlılık

İlaçlar	24.saat	48.saat
2,5µg PTX+%0,057 NOSN	%76,76	%74,47
2,5 µg PTX+%0,114 NOSN	%70,34	%71,30
5 µg PTX+%0,057 NOSN	%74,14	%93,41
5 µg PTX+%0,114 NOSN	%72,77	%69,01

4.6. Ko-kültür Deneyleri

4.6.1. Strateji-I

4T1 ve EMT6 hücre hatlarının ayrı bir şekilde splenositler ile ko-kültüründe proliferasyonun en yüksek 12.500 adet splenosit varlığında olduğu görülmüştür. Splenositlerin sayıca arttığı koşullarda meme kanseri hücrelerinin proliferasyonunun azaldığı dikkati çekmiştir (Grafik 8). Sadece 200.000 adet splenositin varlığında Tablo 24'de gösterildiği gibi en yüksek proliferasyon değerleri %0,057 ve %0,114 NOSN'de görülmüştür (sırasıyla %82,1 ve %80,8). Akım sitometri sonuçları Şekil 34'de gösterilmiştir.

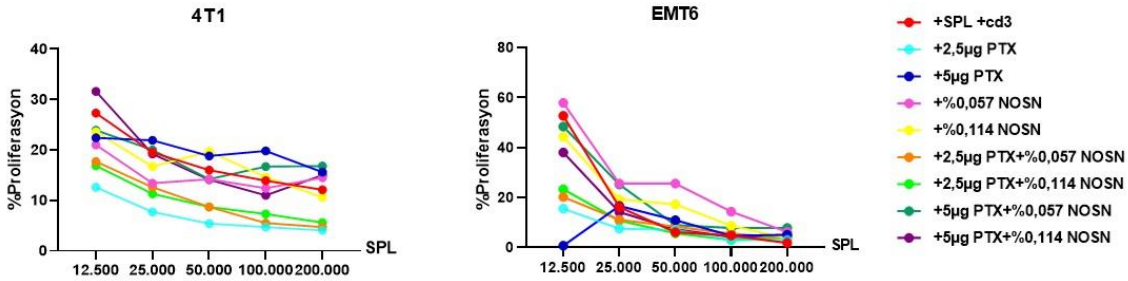

Grafik 8. 4T1 ve EMT6 hücre hatlarının splenositler ile ko-kültürü (0.125:0.125, 0.125:0.25, 0.125:0.5, 0.125:1, 0.125:2) (0.125= 12.000 adet tümör hücresi, 2= 200.000 adet splenosit hücresi)

Tablo 24. 200.000 adet splenosit varlığında PTX ve NOSN muamelesinin proliferasyon oranı

only SPL CFSE +cd3	%82,4
+%0,057 NOSN	%82,1
+%0,114 NOSN	%80,8
+2,5 µg PTX	%13,8
+5 µg PTX	%13,7
+2,5 µg PTX + 0,057 NOSN	%14,2
+2,5 µg PTX + 0,114 NOSN	%13,3
+5 µg PTX+ 0,057 NOSN	%12,9
+5 µg PTX+ 0,114 NOSN	%13,7

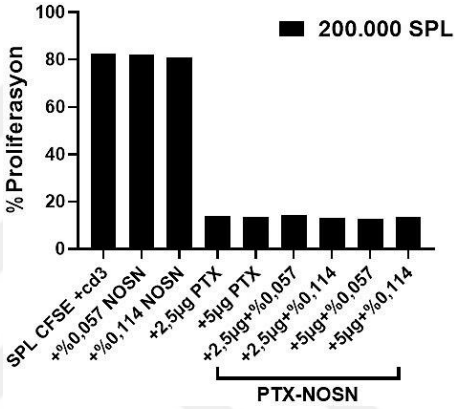

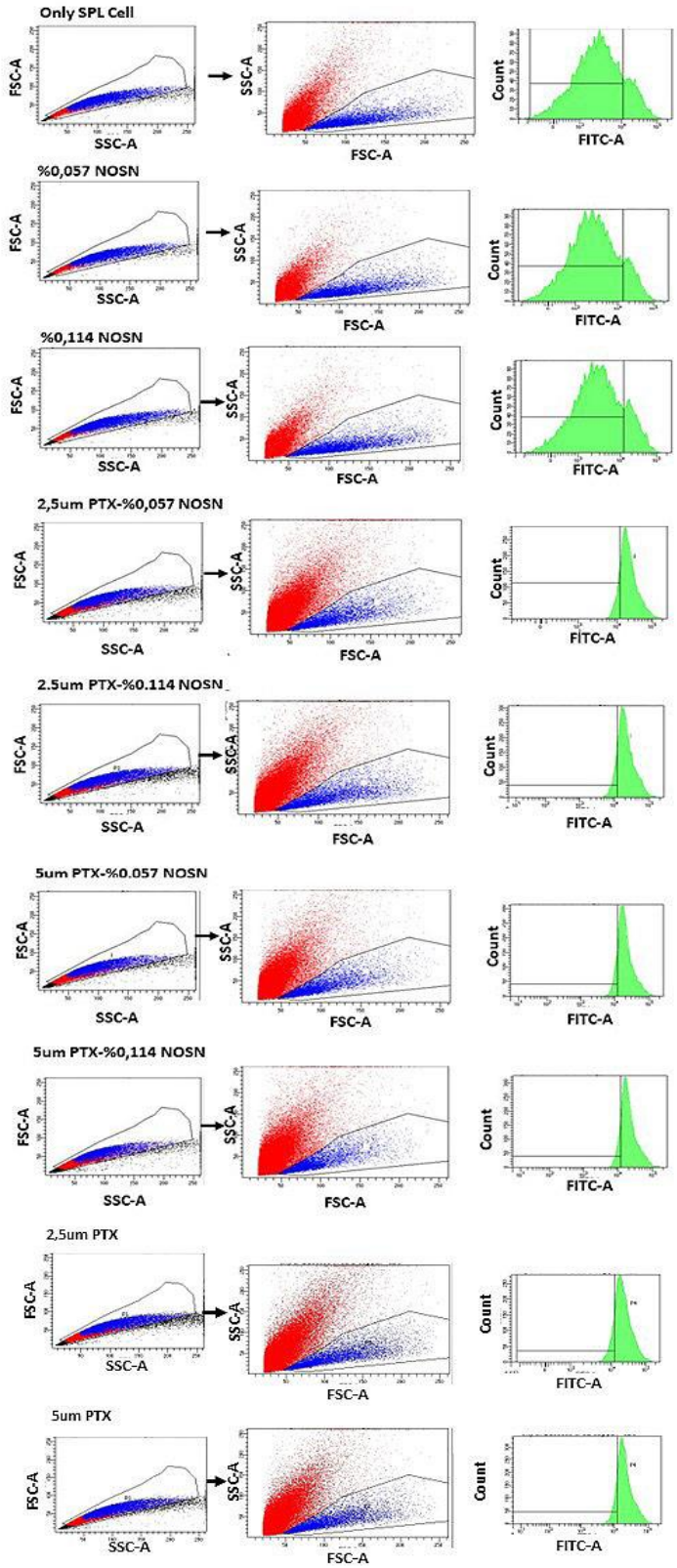

Şekil 34. Hücre canlılığı 200.000 splenosit varlığında en yüksek %0,057 ve %0,114 NOSN muamelesinde akım sitometri reprezentatifleri. Mavi renkte boyanan alan canlı hücreleri kırmızı renkte boyanan alan ölü hücreleri gösternektedir. Yeşil renkteki histogram grafiğidir

4.6.2. Strateji-II

Değişen miktarlarda 4T1 ve EMT6 hücre hatlarının ayrı bir şekilde 100.000 splenosit hücresi ile ko-kültürünün proliferasyonları Grafik 9.A'da gösterilmiştir. En yüksek proliferasyonların 12.500 adet 4T1 tümör hücresi ko-kültürü 5 µg PTX + %0,114 NOSN ile 12.500 adet EMT6 tümör hücresi ko-kültürü %0,057 NOSN muamelesinde olduğu görülmüştür. Tümör hücresinin miktarının artması ile hücre ölümlerinin olduğu gözlenmiştir. 12.500 tümör hücresinin bulunduğu ko-kültürde proliferasyonu yüksek çıkan 4T1 5 µg PTX + %0,114 NOSN ve EMT6 %0,057 NOSN muamelesinde CD4 ekspresyonu ve CD8 proliferasyonunun yüksek olduğu dikkati çekti. CD8'in proliferasyonunun artması anti-kanser savunmasında oldukça önemlidir (Grafik 9.B ve Tablo 25). Akım sitometri sonuçları Şekil 35'de gösterilmektedir.

A.

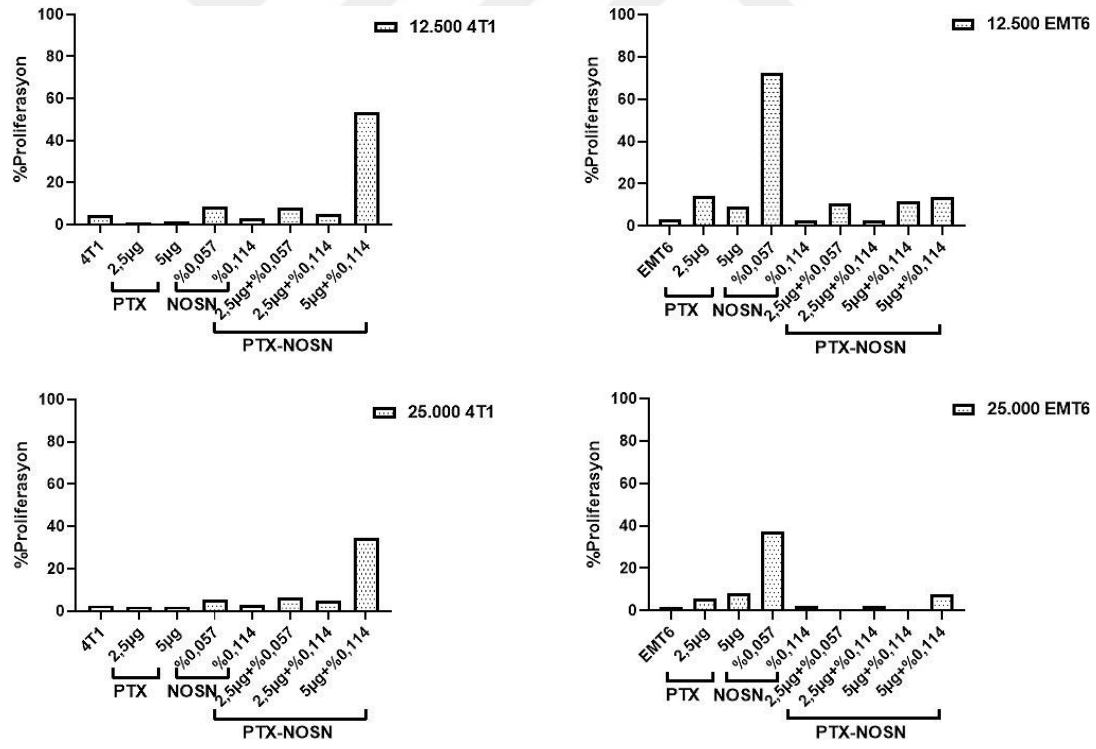

Grafik 9. (A) Anti-kanser yanıtın değerlendirilmesinde 4T1 ve EMT6'nın splenositler ile ko-kültürünün PTX ve NOSN ile muamesinin proliferasyon grafikleri (0.125:1, 0.25:1, 0.5:1, 1:1, 2:1) (kanser hücresi: splenosit)

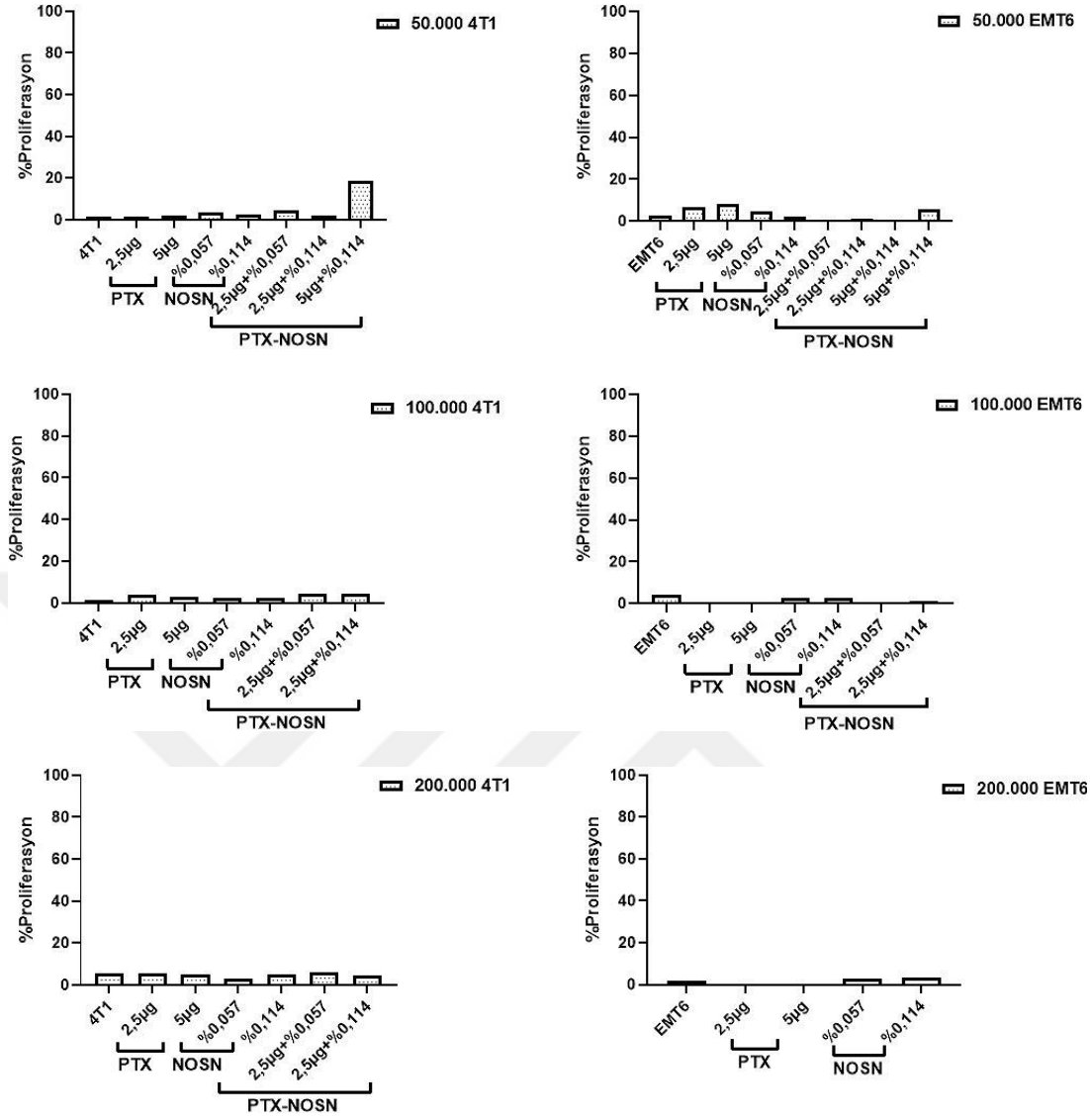

Grafik 9. (Devamı) **(A)** Anti-kanser yanıtın değerlendirilmesinde 4T1 ve EMT6'nın splenositler ile ko-kültürünün PTX ve NOSN ile muamesinin proliferasyon grafikleri (0.125:1, 0.25:1, 0.5:1, 1:1, 2:1) (kanser hücresi: splenosit)

B.

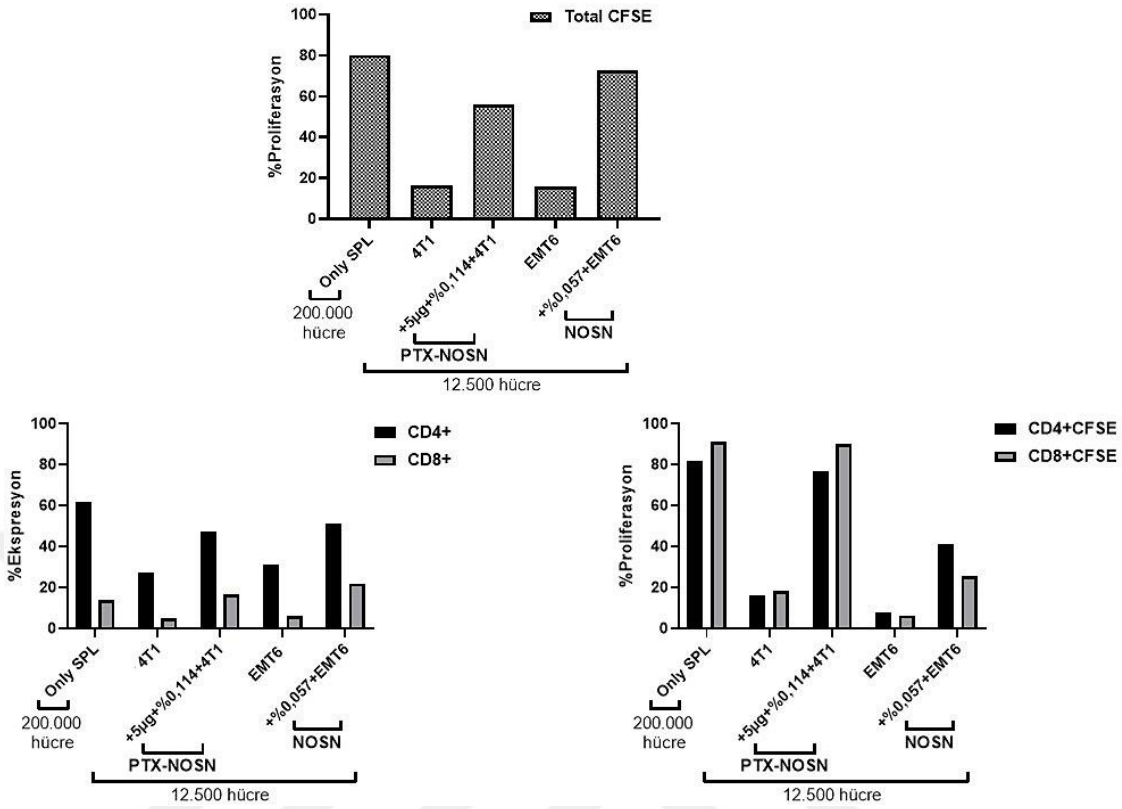

Grafik 9. (B) 12.500 tümör hücresi ve 200.000 splenosit varlığında Total CFSE proliferasyonları ile CD4, CD8 proliferasyon ve ekspresyon grafikleri

Tablo 25. 4T1 ve EMT6 tümör hücrelerinin, splenositler ile ko-kültürünün ekspresyon ve CFSE (CD3) varlığında proliferasyon yüzdeleri

		% Ekspresyon		% Proliferasyon CFSE (CD3)	
	Total CFSE	**CD4**	**CD8**	**CD4**	**CD8**
Only SPL	80,2	61,7	13,9	81,6	91,3
4T1	16,3	27,2	4,8	15,9	18,1
5 µg PTX+%0,114 NOSN 4T1	56	47,4	16,8	76,5	90,1
EMT6	15,9	31,3	6	7,9	6,3
%0,057 NOSN EMT6	72,7	51,1	21,9	41,2	25,5

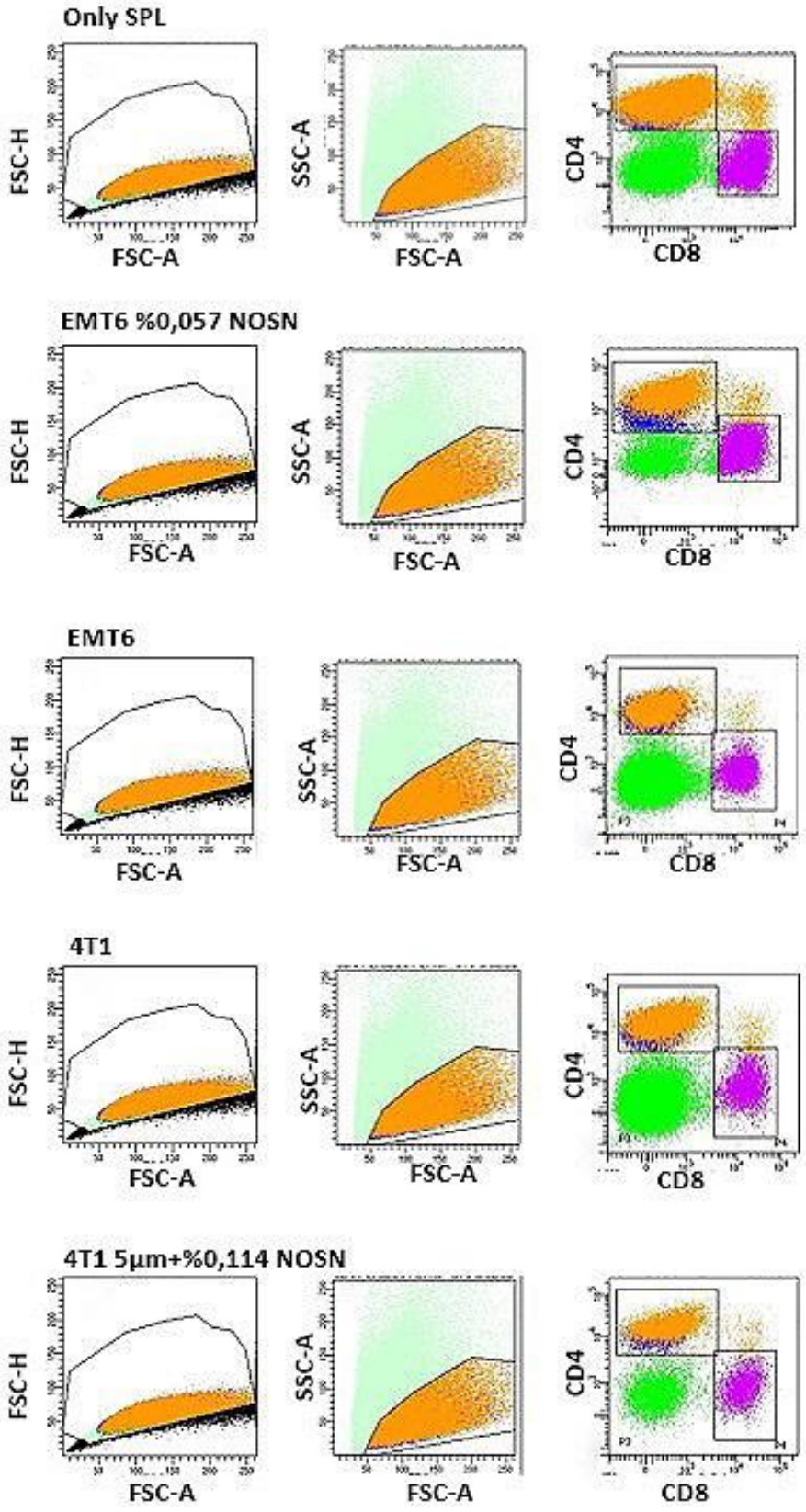

Şekil 35. Akım sitometri sonuçları. Sarı renkte boyanan alan CD4'ü mor renkte boyanan alan CD8'i göstermektedir

4.7. Tümörün Makroskobik Görünümü

Her gruptan 6'şar olmak üzere 30 adet BALB/c ırkı, dişi farelerin sol inguinal meme yağ yastığına enjekte edilen 4T1 tümör hücrelerinin 24. günde oluşan makroskobik görünümleri Şekil 36'de verilmiştir. Primer tümörler 0,1-0,5 cm çapında, yuvarlaktan silindire doğru değişen, krem renginde bir görünüme sahipti. Kıvam olarak fibroelastik bir yapı sergiledi.



Şekil 36. BALB/c ırkı, dişi farelerin sol inguinal meme yağ yastığı enjekte edilen 4T1 tümör hücrelerinin 24. günde oluşan makroskobik görünümleri

4.8. *Ex Vivo*

PTX ve NOSN tedavisi sonrası 4T1 tümör taşıyan farelerin dalağında bulunan MDSC'lerin kontrol grubuna göre sayıca en çok azalmanın High NOSN grubunda olduğu gözlenmiştir. Kemik iliğinde ise tam tersi bir şekilde MDSC'lerin sayıca en fazla High NOSN grubunda birikmiştir (Grafik 10). MDSC'lerin dalaktaki birikimi özellikle CD11b+ Gr-1^{hi}'nin High NOSN grubunda en düşük seviyededir (Şekil 37). Dalak ve kemik iliğinde bulunan MDSC'lerin ($CD11b^{+}$ $Gr\text{-}1^{+}$, $+Gr\text{-}1^{mo}$, $+Gr\text{-}1^{hi}$) birbirlerine göre kat artışının gruplar arasındaki istatistiksel analizi ($p<0,05$) Şekil 38'de gösterilmiştir.

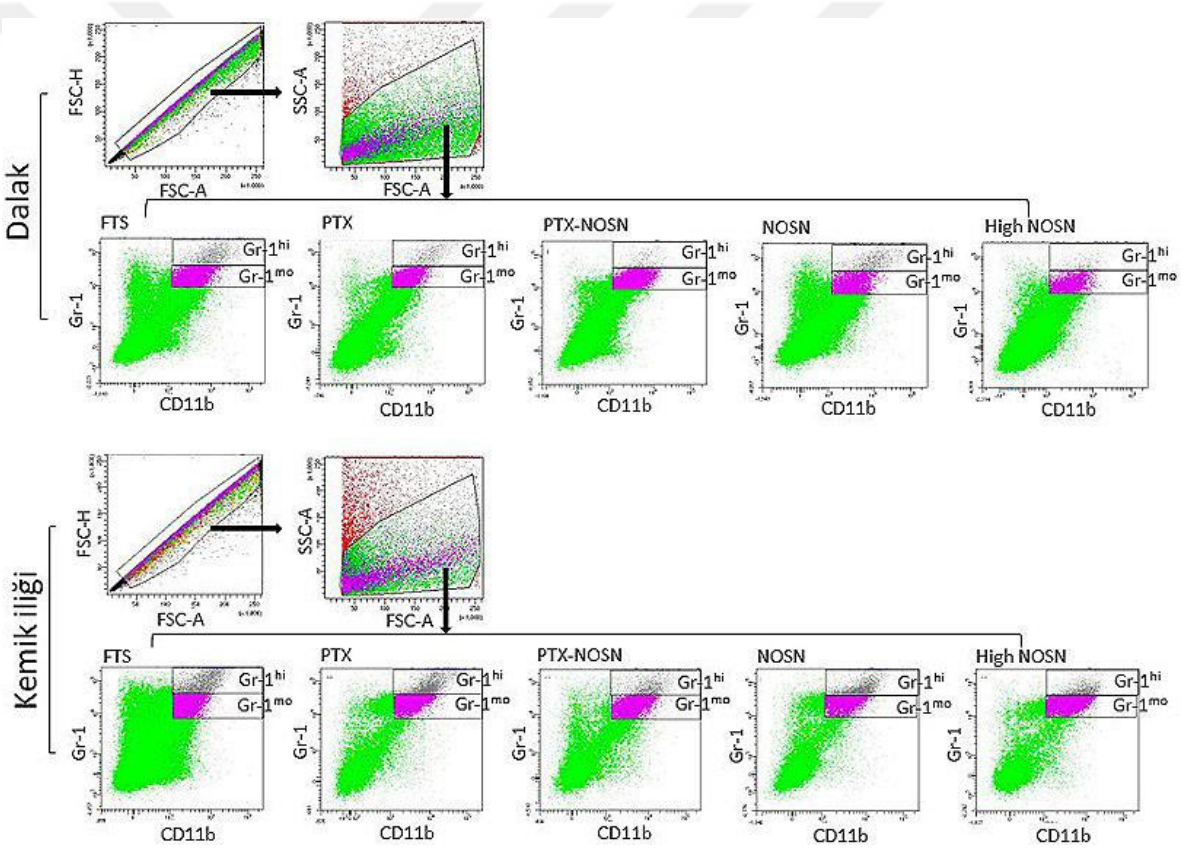

Şekil 37. PTX ve NOSN tedavisi 4T1 tümör taşıyan farelerin dalağında ve kemik iliğinde bulunan MDSC'lerin (CD11b+ Gr-1+, $+Gr\text{-}1^{mo}$, $+Gr\text{-}1^{hi}$) akım sitometrik analizi, (mo: orta, hi: yüksek)

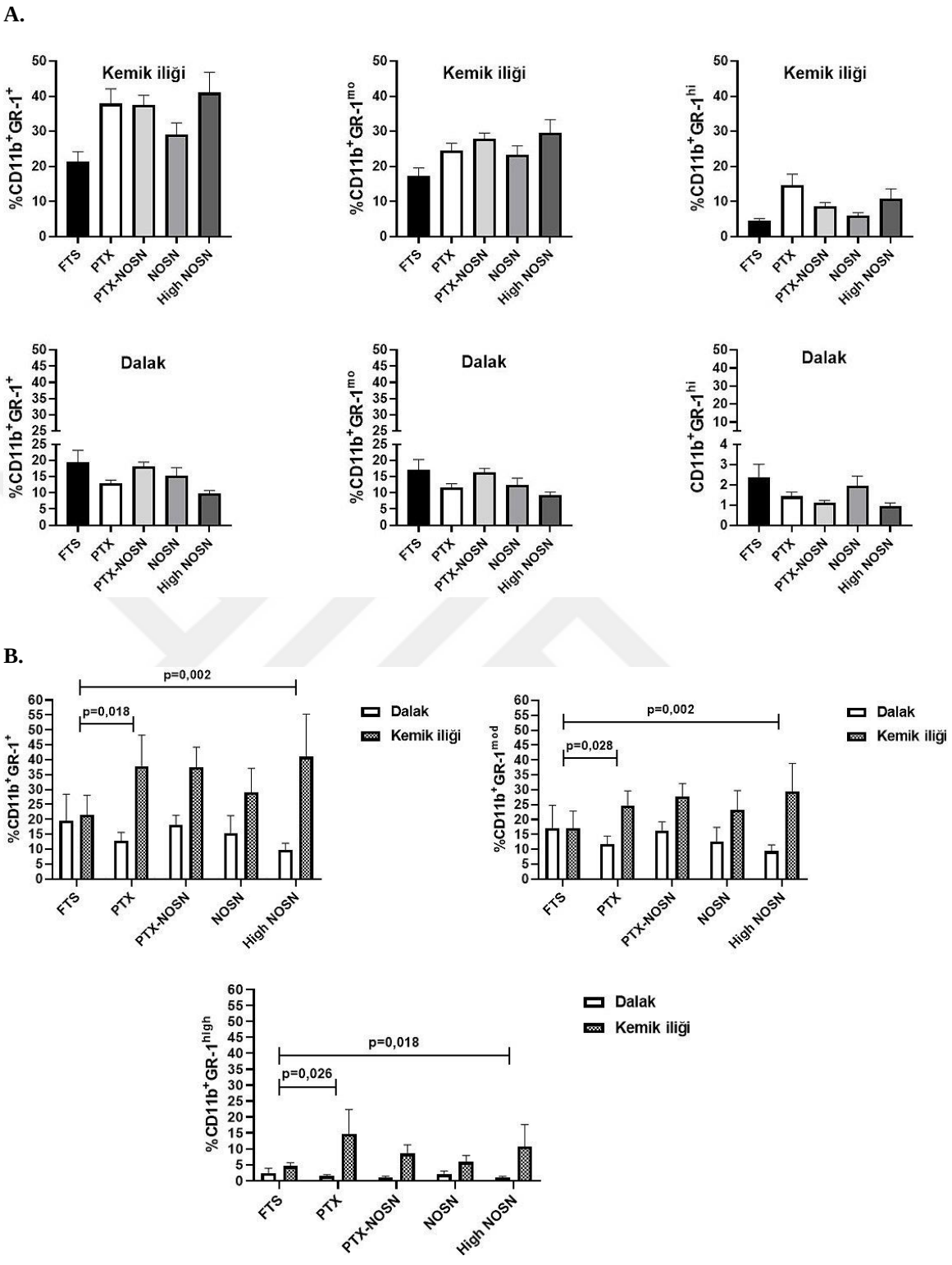

Grafik 10. (A) Kemik iliği ve dalakta biriken MDSC'lerin (CD11b +Gr-1+, +Gr-1mo, +Gr-1$^{hi)}$ grafikleri, **(B)** Dalak ve kemik iliği arasındaki kat artışının kontrol grubuna göre tedavi gruplarındaki istatistiksel analiz grafikleri ($p<0,05$)

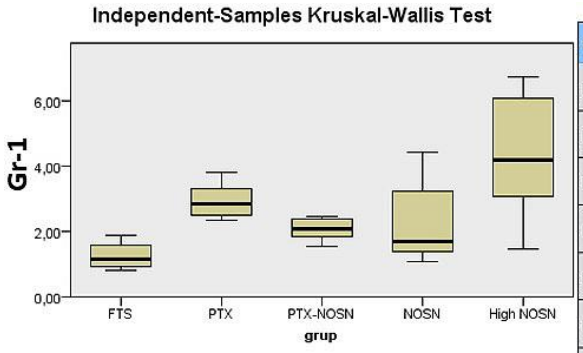

Total N	30
Test Statistic	16,267
Degrees of Freedom	4
Asymptotic Sig. (2-sided test)	,003

Each node shows the sample average rank of grup.

Sample1-Sample2	Test Statistic	Std. Error	Std. Test Statistic	Sig.	Adj.Sig.
FTS-NOSN	-8,667	5,083	-1,705	,088	,882
FTS-PTX-NOSN	-9,333	5,083	-1,836	,066	,663
FTS-PTX	-15,833	5,083	-3,115	,002	,018
FTS-High NOSN	-18,667	5,083	-3,673	,000	,002
NOSN-PTX-NOSN	,667	5,083	,131	,896	1,000
NOSN-PTX	7,167	5,083	1,410	,159	1,000
NOSN-High NOSN	-10,000	5,083	-1,967	,049	,491
PTX-NOSN-PTX	6,500	5,083	1,279	,201	1,000
PTX-NOSN-High NOSN	-9,333	5,083	-1,836	,066	,663
PTX-High NOSN	-2,833	5,083	-,557	,577	1,000

Each row tests the null hypothesis that the Sample 1 and Sample 2 distributions are the same.
Asymptotic significances (2-sided tests) are displayed. The significance level is ,05.

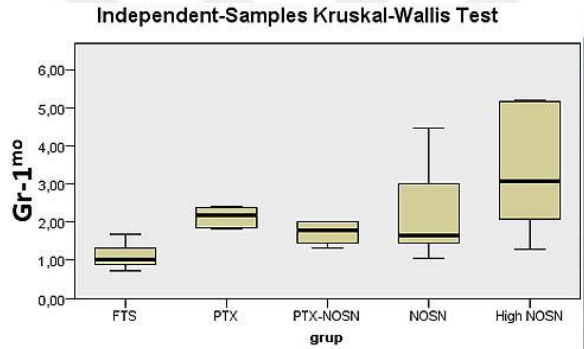

Total N	30
Test Statistic	15,514
Degrees of Freedom	4
Asymptotic Sig. (2-sided test)	,004

Each node shows the sample average rank of grup.

Sample1-Sample2	Test Statistic	Std. Error	Std. Test Statistic	Sig.	Adj.Sig.
FTS-PTX-NOSN	-9,167	5,083	-1,804	,071	,713
FTS-NOSN	-10,333	5,083	-2,033	,042	,420
FTS-PTX	-15,167	5,083	-2,984	,003	,028
FTS-High NOSN	-18,667	5,083	-3,673	,000	,002
PTX-NOSN-NOSN	-1,167	5,083	-,230	,818	1,000
PTX-NOSN-PTX	6,000	5,083	1,180	,238	1,000
PTX-NOSN-High NOSN	-9,500	5,083	-1,869	,062	,616
NOSN-PTX	4,833	5,083	,951	,342	1,000
NOSN-High NOSN	-8,333	5,083	-1,640	,101	1,000
PTX-High NOSN	-3,500	5,083	-,689	,491	1,000

Each row tests the null hypothesis that the Sample 1 and Sample 2 distributions are the same.
Asymptotic significances (2-sided tests) are displayed. The significance level is ,05.

Şekil 38. Dalak ve kemik iliğinde bulunan MDSC'lerin (CD11b+ Gr-1+, +Gr-1mo, +Gr-1$^{hi)}$ birbirlerine göre kat artışının gruplar arasındaki istatistiksel analizi ($p<0,05$)

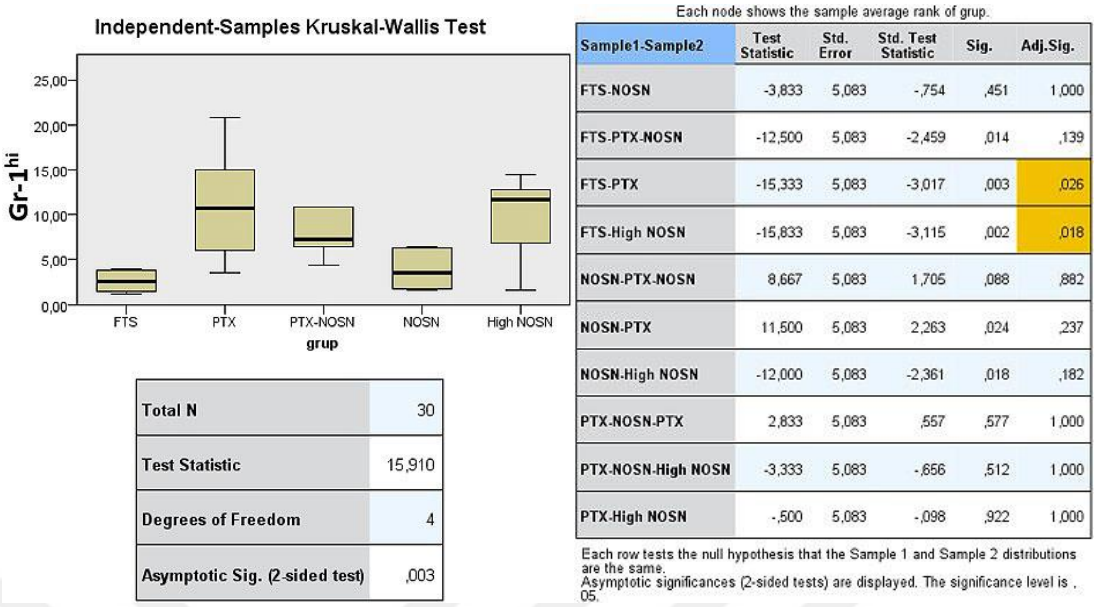

Şekil 38. (Devamı) Dalak ve kemik iliğinde bulunan MDSC'lerin (CD11b+ Gr-1+, +Gr-1mo, +Gr-1$^{hi)}$ birbirlerine göre kat artışının gruplar arasındaki istatistiksel analizi ($p<0,05$)

4.9. Primer Tümörün Günlük Hacim ve Canlı Ağırlık Analizi

Tümör implatasyonunun 16. günü ile 22. günü arasında tüm gruplardaki hayvanların primer tümör hacimleri kıyaslandığında istatistiksel açıdan anlamlı bir fark bulunmamıştır (p=0,998). Ancak FTS grubu, 16. günden 22. güne kadar 4,17 kat büyüme göstererek, diğer tedavi grupları ile kıyaslandığında en yüksek büyüme hızına sahip olduğu gözlenmiştir. Diğer gruplarda büyüme hızı kontrol grubundan sonra en yüksek sırasıyla NOSN (2,86 kat) ve PTX-NOSN (2,38 kat) grubunda gözlenirken en düşük ise High NOSN (2,05 kat) ve PTX (1,36) grubunda gözlenmiştir. Bununla birlikte hayvanların canlı ağırlıkları arasında herhangi bir istatistiki farka rastlanmamıştır (p=155) (Şekil 39). Primer tümörün günlük hacim analizi ve canlı ağırlık grafiği Grafik 11'de gösterilmektedir.

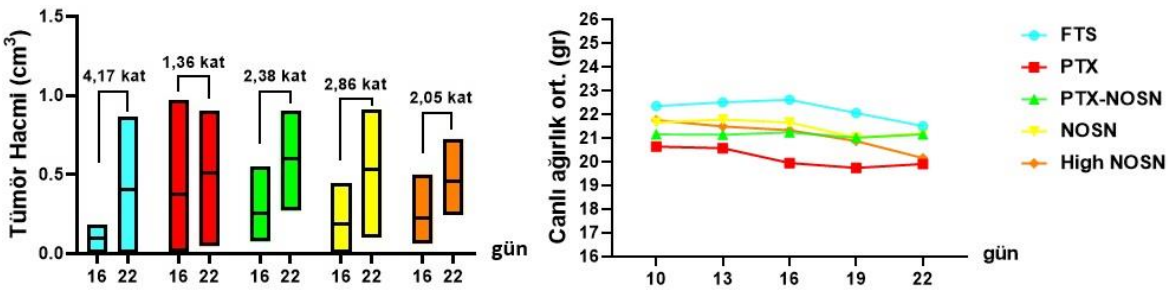

Grafik 11. Primer tümörün günlük hacim (16. gün ve 22. gün) ve canlı ağırlık analizi (10-22. gün)

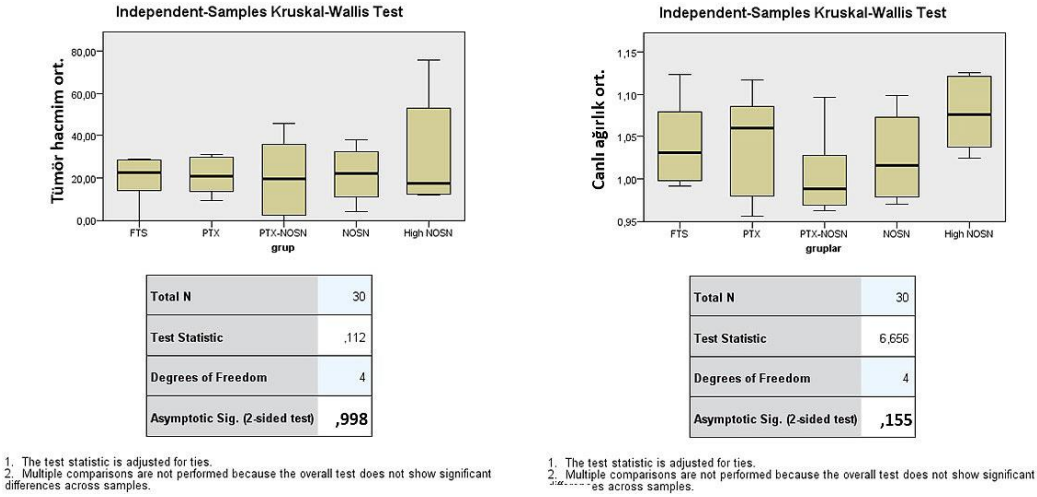

Şekil 39. Primer tümörün günlük hacim ve canlı ağırlık analizi istatistik sonuçları (p>0,05)

4.10. Primer Tümör ve Dalağın Çıkarılması: Hacim ve Ağırlık Analizi

Tümör implantasyonunun 24. günü sakrifiye edilen farelerin primer tümör ve dalaklarının hacim ile ağırlıkları arasında herhangi bir anlamlı istatistiki farka rastlanmamıştır (p=0,095 ve p=0,526) (Şekil 40). Primer tümör ve dalağın hacim (cm^3) ile ağırlığı (gr) Grafik 12'de gösterilmektedir.

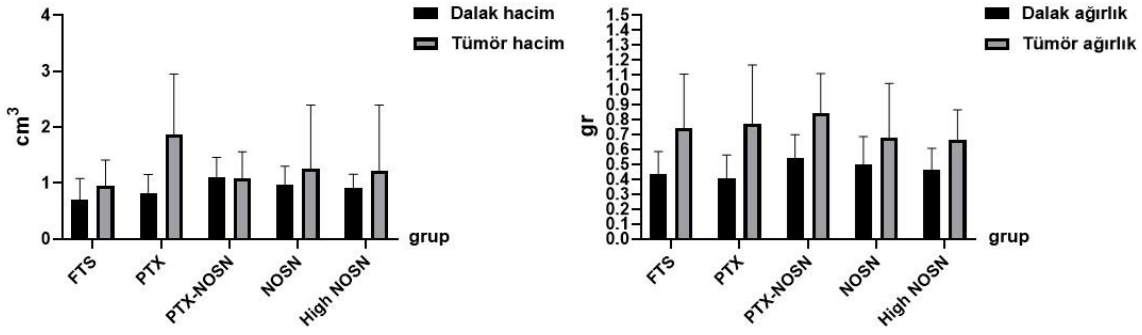

Grafik 12. Primer tümör ve dalağın hacim grafiği (sol) ve ağırlık grafiği (sağ)

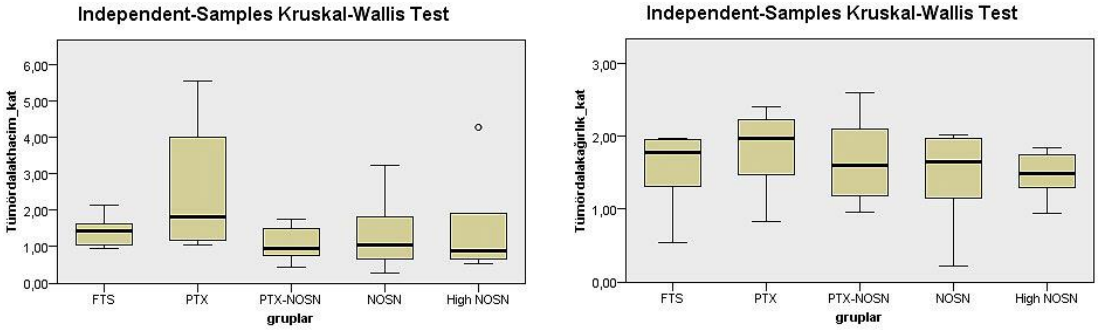

Total N	30
Test Statistic	7,905
Degrees of Freedom	4
Asymptotic Sig. (2-sided test)	,095

Total N	30
Test Statistic	3,191
Degrees of Freedom	4
Asymptotic Sig. (2-sided test)	,526

1. The test statistic is adjusted for ties.
2. Multiple comparisons are not performed because the overall test does not show significant differences across samples.

Şekil 40. Primer tümör ve dalağın hacim ve ağırlık istatistik sonuçları (p>0,05)

4.11. Periferik Kan Yayma Analizi

İmmatür nötrofiller MDSC'leri temsil ettiği ve anti-tümöral savunmayı baskıladığı, hipersegmentli nötrofillerin ise CTL'leri aktifleştirerek anti-tümöral savunmada rol oynadığı bildirilmiştir (Shaul, & Fridlender, 2018). Gruplar arasında en fazla immatür nötrofil (%30,60) ve hipersegmentli nötrofil (%7,79) yüzde değeri ile High NOSN grubunda olduğu görülmüştür. Diğer gruplarda en yüksek immatür nötrofil yüzdesi sırasıyla PTX (%23,59), FTS (%21,33) ve NOSN (%17,45) iken en yüksek CTL yüzdesi sırasıyla PTX (%14,61), NOSN (%12) ve FTS (%7,81) olarak bulunmuştur. Bulgular ozon dozuna bağlı yüksek doz ozon uygulamasının anti-tümöral (%30,20) ve tümöral (%17,79) savunmada rol oynayabileceğini gösterirken düşük doz ozon uygulamasının kontrol ve diğer gruplara göre anti-tümöral (%12) savunmada daha etkili olabileceği sonucunu göstermektedir. Tüm tedavi uygulamalarının olduğu gruplarda kontrol grubuna göre hipersegmentli nötrofil yüzdesinin yüksek olduğu gözlenmiştir. Periferik kan yayma frotisinde mikroskobik alan Şekil 41'de periferik kan yayma analizi sonuçları ise Tablo 26'da gösterilmektedir.

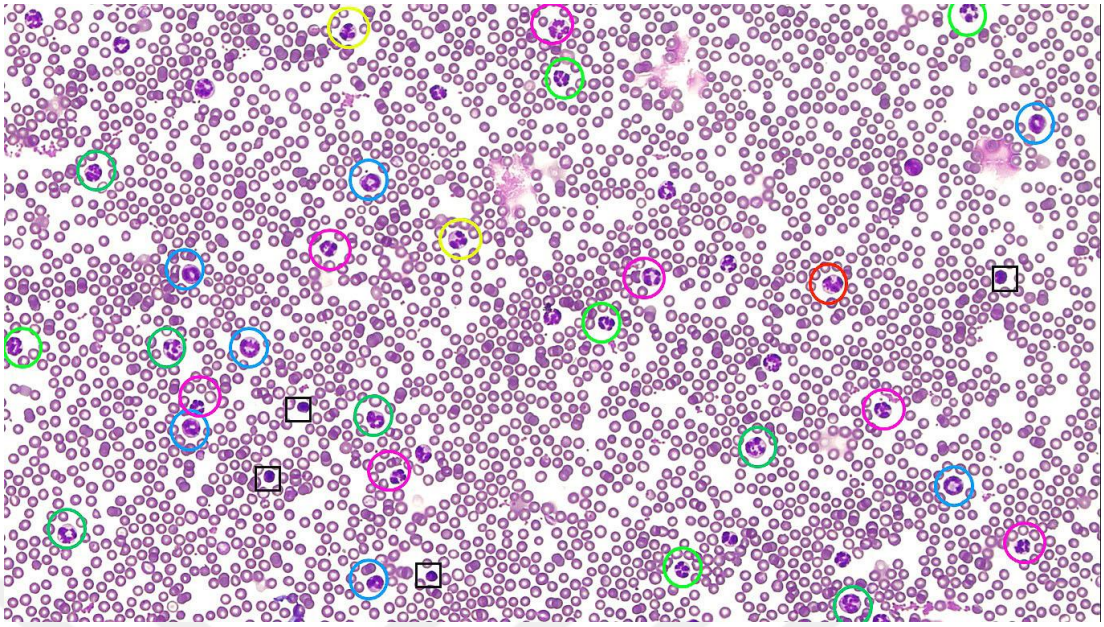

Şekil 41. Periferik Kan Yayma frotisi. Mavi halka; halka nötrofil, kırmızı halka; bant nötrofil, diğer renkli halkalar; matür nötrofiller, siyah kare; lenfosit

Tablo 26. Periferik Kan Yayma Analizi

%	Nötrofil lökositler olgunlaşma seviyelerine göre formları						Lenfosit	Plazma
	İmmatür		Matür					
								
FTS	10,24	11,09	1,9	36,04	3,21	7,81	29,34	0,32
PTX	13,79	9,8	3,05	27,48	8,51	14,61	22,54	0,17
NOSN	7,27	10,18	6,7	35,79	7,16	12	20,51	0,36
High NOSN	18,15	12,5	5,59	20,98	8,83	17,79	15,75	0,66

4.12. Serum Biyokimyasal Profil Analizi

NOSN tedavisi uygulanan farelerin, serum biyokimyasal profilinde ALT, AST, üre ve kreatin gibi biyokimyasal parametrelerinin normal referans değerleri arasında olduğu belirlenmiştir. NOSN uygulamasının organ fonksiyonlarına herhangi bir zarar vermediği gözlenmiştir.

4.13. Histopatolojik Değerlendirme

4.13.1. Primer Tümörün Mikroskobisi

Bez epitelinden köken alan tümör hücrelerinin, belirgin ve birden fazla çekirdekçik ile veziküler görünümlü çekirdekten oluştuğu gözlenmiştir. Sitoplazma ve çekirdek boyutlarının birbirinden farklı olduğu, belirgin pleomorfizm özelliği sergilediği dikkati çekmiştir. Tümör hücrelerinin arasında bazı alanlarda mononükleer ve polimorfonükleer yangı hücresi infiltrasyonlarına rastlanmıştır. Tümör tipinin agresif yapısı ve yüksek proliferasyon özelliği sebebiyle her 400'lük büyütmede ortalama 4-5 adet mitotik figür gözlenmiştir. Ayrıca tümörlerin çoğunun kas ve yağ dokusuna invaze halde bulunduğu dikkati çekmiştir. Bazı alanlarda ise alveollerin bez epiteli yapısını koruduğu gözlenmiştir [Şekil 42(A-C)].

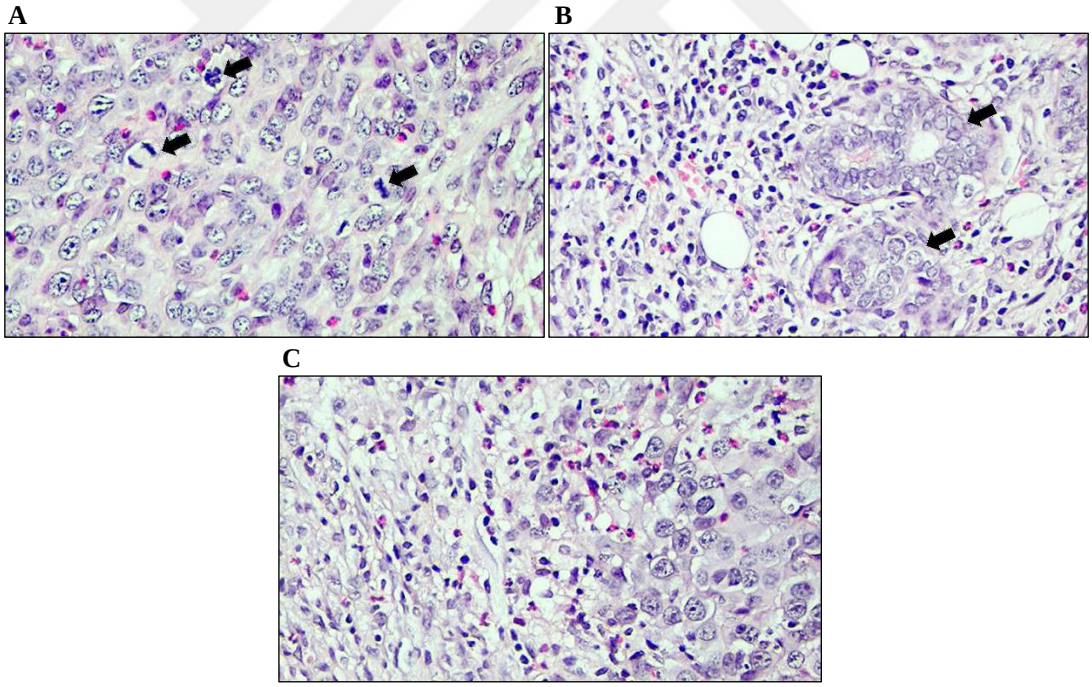

Şekil 42. (A) Veziküler çekirdeğe ve belirgin birden fazla çekirdekçiğe sahip tümör hücreleri. 3 adet mitotik figür (Oklar). **(B)** Alveoller (Oklar) ve yangı hücresi infiltrasyonları HEx400. **(C)** Çeşitli yangı hücresi infiltrasyonları ve veziküler çekirdekli tümör hücreleri HEx400.

4.13.2. Primer Tümörün Nekroz Yüzdesi

Primer tümörün enine kesitinin histopatolojik değerlendirmesinde en yüksek nekroz yüzdesi High NOSN grubunda gözlenirken (%29,92) diğer gruplarda sırasıyla NOSN (%21,66), PTX (%21,11), FTS (%20,19) ve PTX-NOSN (%20,09) daha az gözlenmiştir (Şekil 43). Nekroz yüzdesi bakımından tüm gruplar arasında istatistiksel olarak anlamlı fark bir gözlenmemiştir (p=0,998) (Şekil 44).

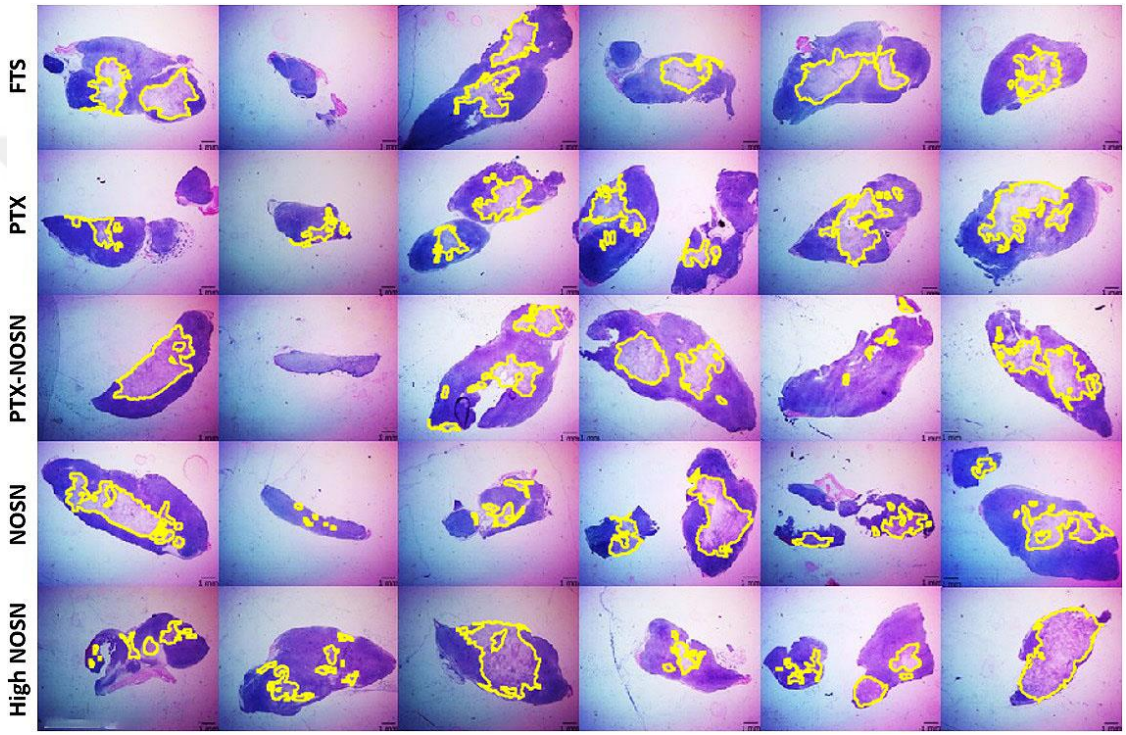

Şekil 43. Primer tümörün enine kesiti histopatolojik olarak değerlendirmesi, nekroz alanı sarı renk ile sınırlandırılan merkezi alan olarak gösterilmiştir. Hematoksilen Eozin x8 büyütme (Bar =1 mm) (QuPath-0.4.3)

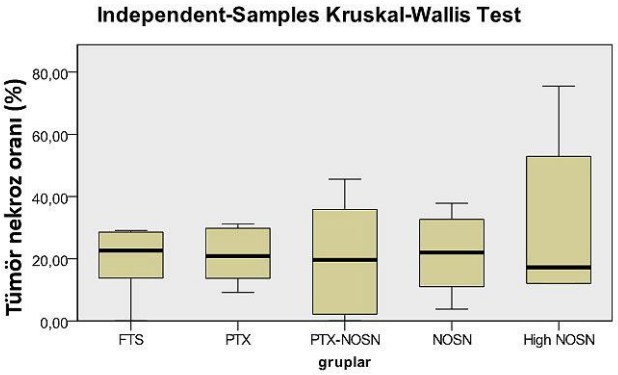

Total N	30
Test Statistic	,115
Degrees of Freedom	4
Asymptotic Sig. (2-sided test)	,998

1. The test statistic is adjusted for ties.
2. Multiple comparisons are not performed because the overall test does not show significant differences across samples.

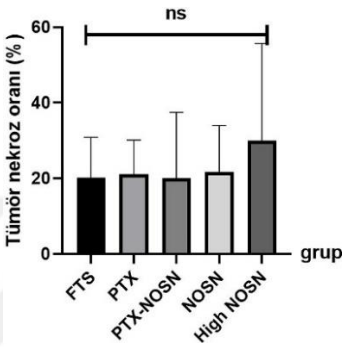

Şekil 44. Primer tümör nekroz oranı istatistik sonuçları (p>0,05)

4.13.3. Mikro Metastaz Analizleri

4.13.3.1. Akciğer

Akciğer kesitlerinde mikrometastaz alanlarının peribronşial, perivasküler, interalveolar, intraalveolar ve subplöral bölgede bulunduğu dikkati çekmiştir. Tümör hücreleri, çekirdekçiği belirgin, büyük, çekirdeği veziküler görünümlü ve sitoplazmaları ise bazofilik renkte boya almış plemorfik hücrelerden oluştuğu gözlenmiştir. Mikrometastaz alanlarında tümör hücreleri ile birlikte polimorfonükleer ve mononükleer yangı hücresi infiltrasyonlarınada rastlanmıştır (Şekil 45-47).

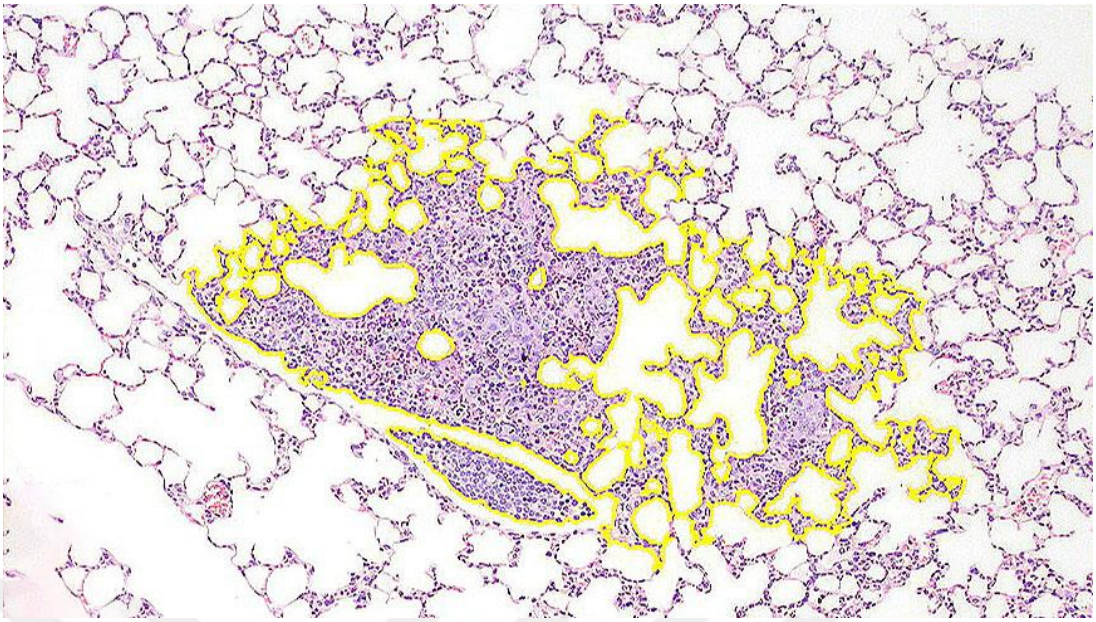

Şekil 45. Akciğer mikrometastaz alanının QuPath-0.4.3 programı ile ölçülmesi (x100 büyütme, HE)

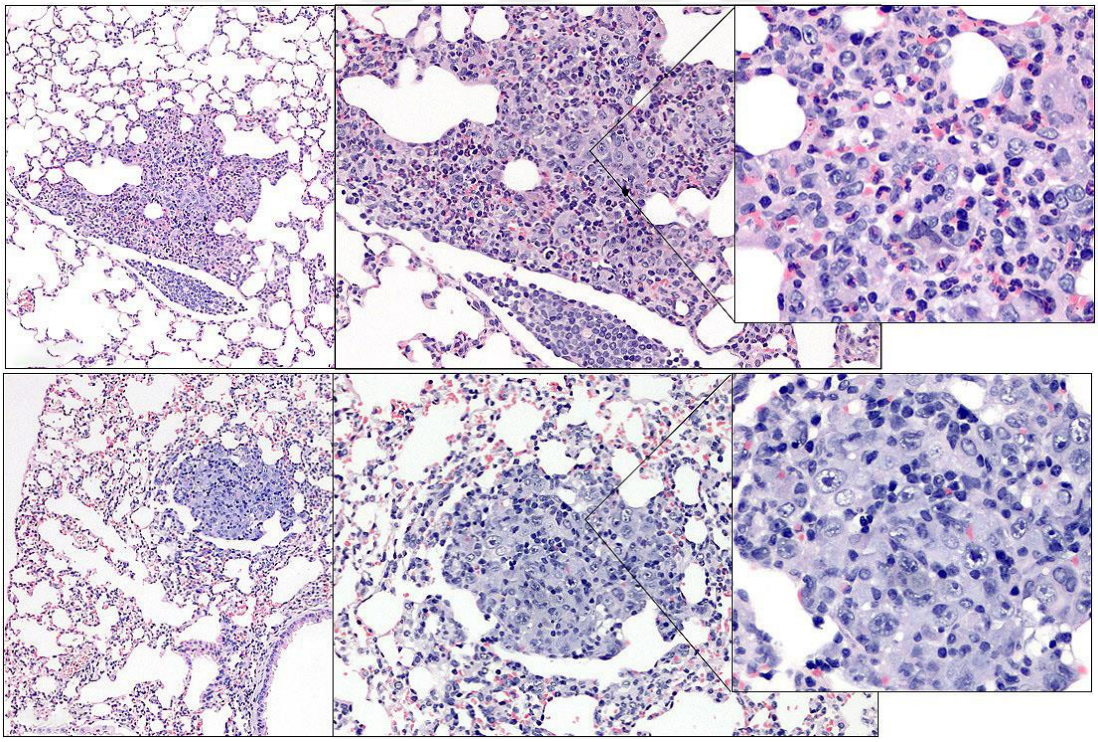

Şekil 46. Akciğer mikrometastaz alanları (soldan sağa sırasıyla; x100, x200, x400 büyütme, HE) (QuPath-0.4.3)

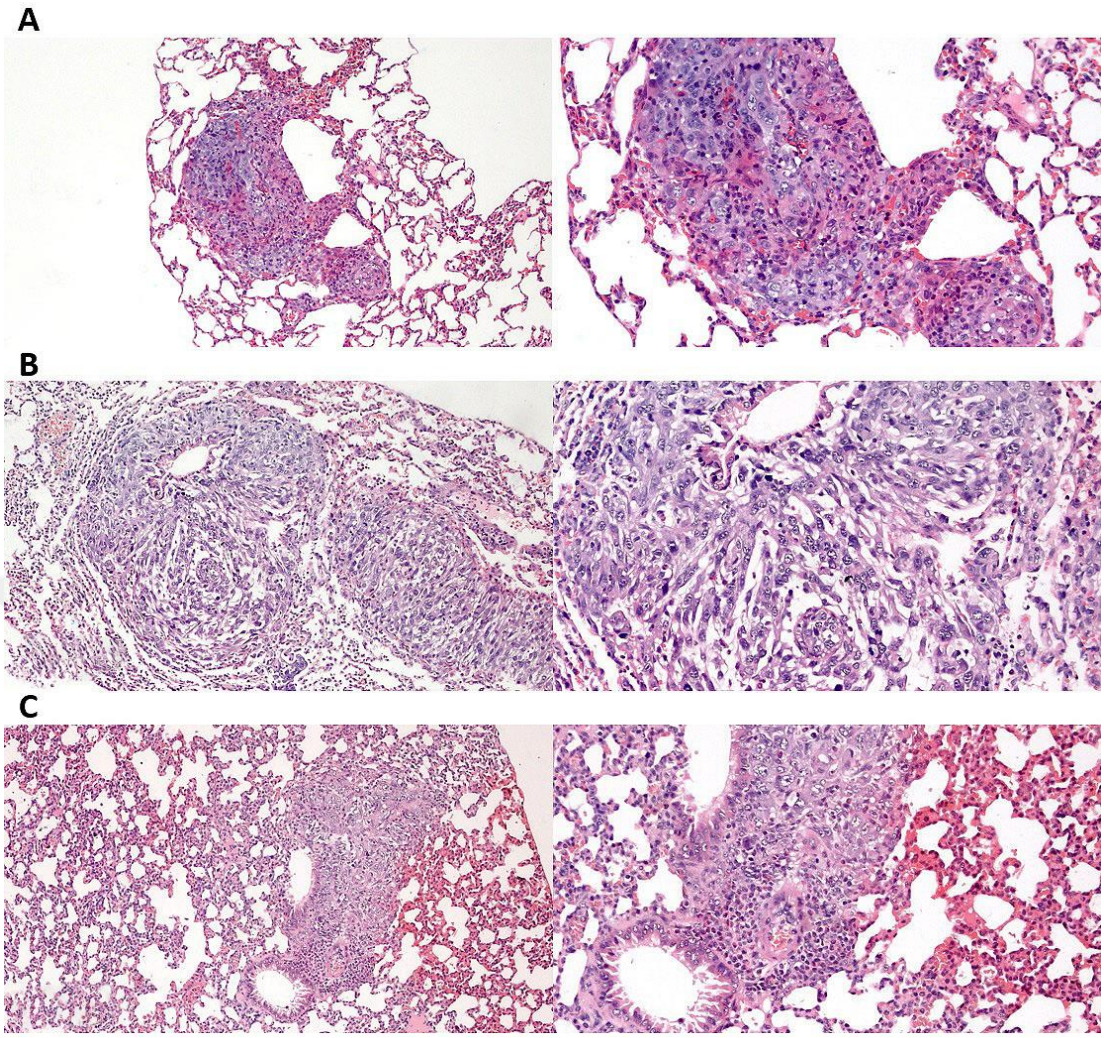

Şekil 47. (A) İnteralveolar, **(B)** peribronşial, **(C)** perivasküler, alanda mikrometastaz alanları (soldan sağa sırasıyla; x100, x200 büyütme, HE) (QuPath-0.4.3)

4.13.3.2. Karaciğer

Karaciğer parankiminde, Glisson kapsülünün altında mikrometastaz alanları gözlenmiştir. Bazı mikrometastaz alanlarında polimorfonükleer ve mononükleer yangı hücresi infiltrasyonlarınada rastlanmıştır. Parankimde bazı alanlarda megakaryosit varlığıda dikkati çekmiştir (ekstramedüller hematopoezis) (Şekil 48) (Atiya ve ark., 2019; Tao, Fang, Alroy, & Sahagian, 2008). Tüm gruplarda mikrometastaz alanları istatistiksel olarak anlamlı bir fark bulunmamıştır (p=0,929) (Şekil 49).

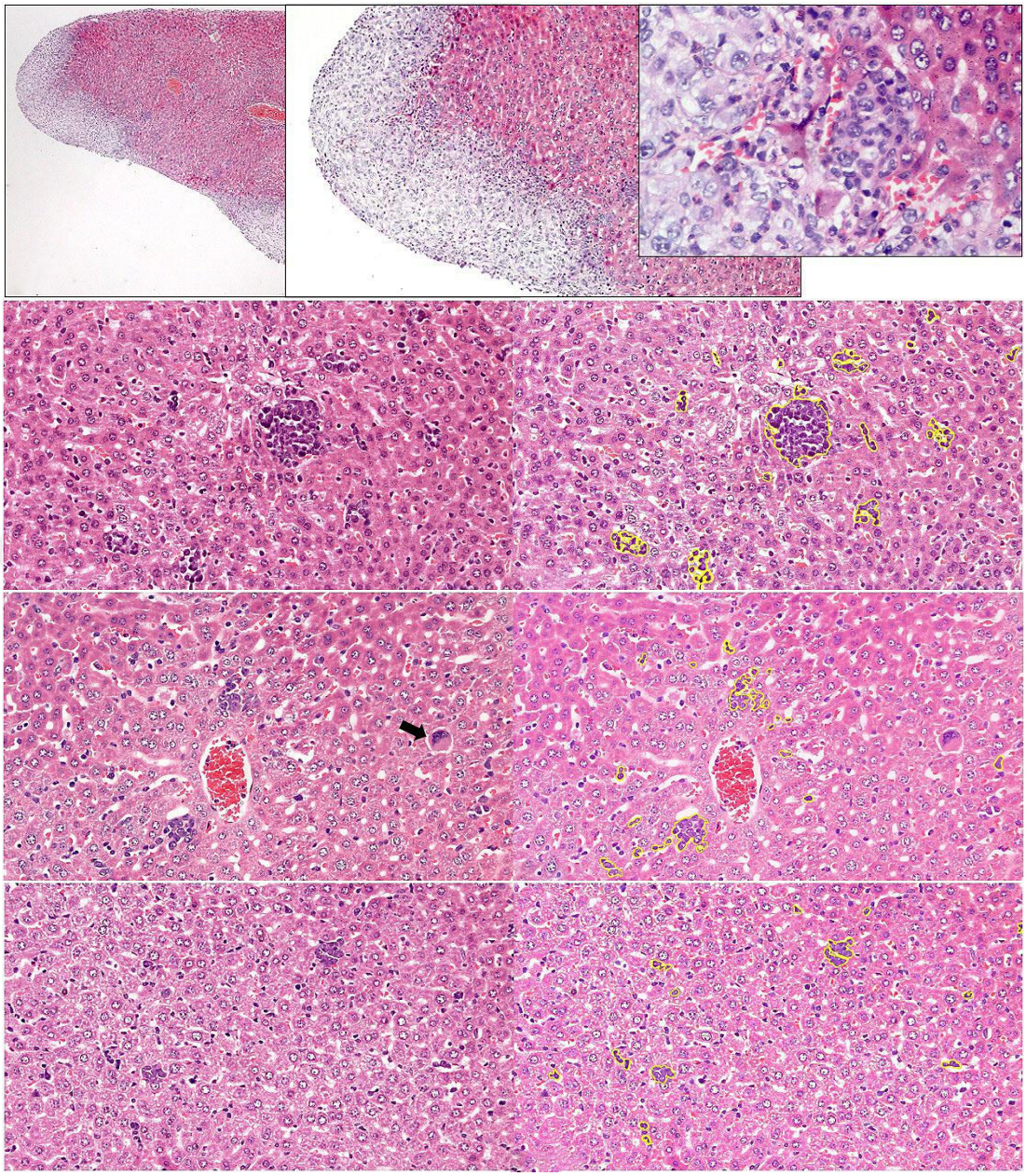

Şekil 48. Karaciğer mikrometastaz alanları, siyah ok: megakaryosit (en üstteki resim soldan sağa sırasıyla; x40, x100, x400 ve diğer resimler; x200, büyütme, HE) (QuPath-0.4.3)

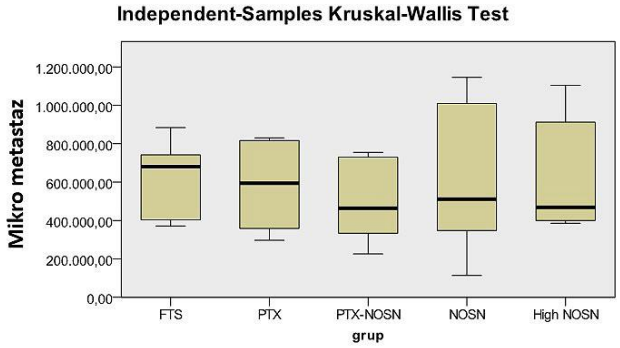

Total N	29
Test Statistic	,871
Degrees of Freedom	4
Asymptotic Sig. (2-sided test)	,929

1. The test statistic is adjusted for ties.
2. Multiple comparisons are not performed because the overall test does not show significant differences across samples.

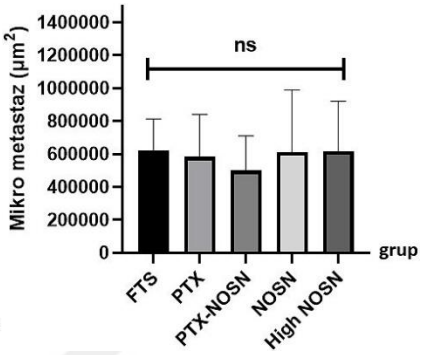

Şekil 49. Mikrometastaz alanları istatistik sonuçları (p>0,05)

4.14. İmmunohistokimyasal Ekspresyonların Değerlendirilmesi

4.14.1. Ki-67 Ekspresyonunun Değerlendirilmesi

Primer tümör dokusunda tümör hücrelerinin Ki-67 nükleer immun ekspresyonu Şekil 50'de gösterilmiştir. Tümör hücrelerinin Ki-67 immun ekspresyonunun değerlendirilmesinde tümör proliferasyonu açısından PTX (%8,15) ve High NOSN (%10,01) grubunun kontrol grubuna göre istatistiksel olarak anlamlı olduğu gözlenmiştir (sırasıyla p=0,014, p=0,041). PTX-NOSN (%14,56) ve NOSN (%17,54)'da proliferasyon yüzdesi, FTS grubuna göre düşük çıkmasına rağmen, istatistiksel olarak anlamlı bir fark bulunamamıştır. Şekil 51'de Ki-67 immun ekspresyon yüzdeleri ve Şekil 52'de istatistiksel analizleri gösterilmiştir.

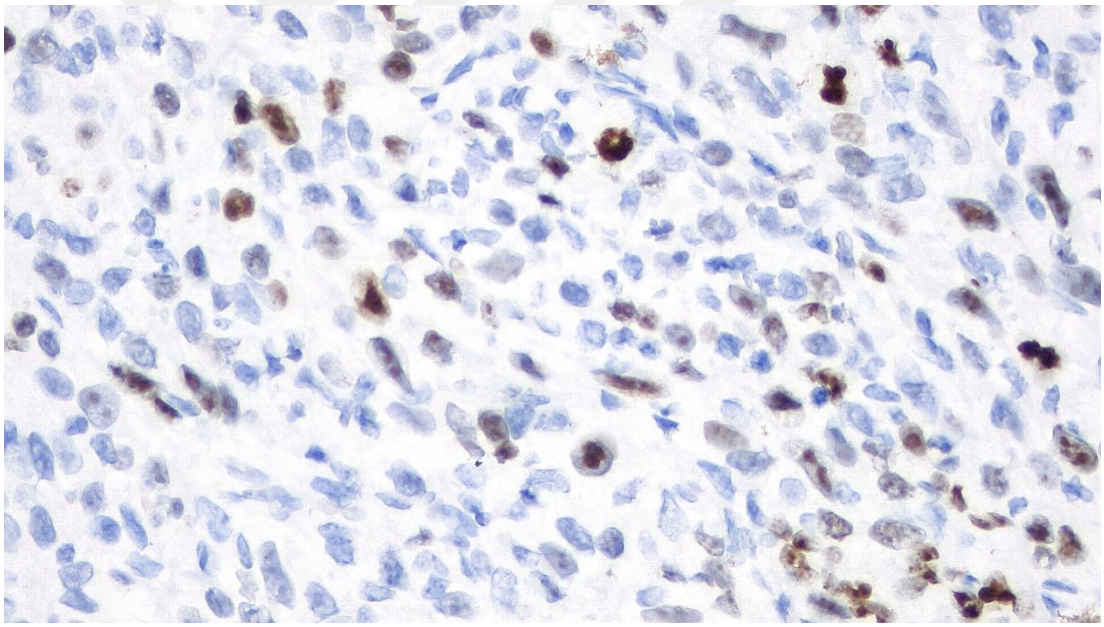

Şekil 50. Primer tümör dokusunda tümör hücrelerinin Ki-67 nükleer immun ekspresyonu (HRP/DAB kromojen, x400 büyütme)

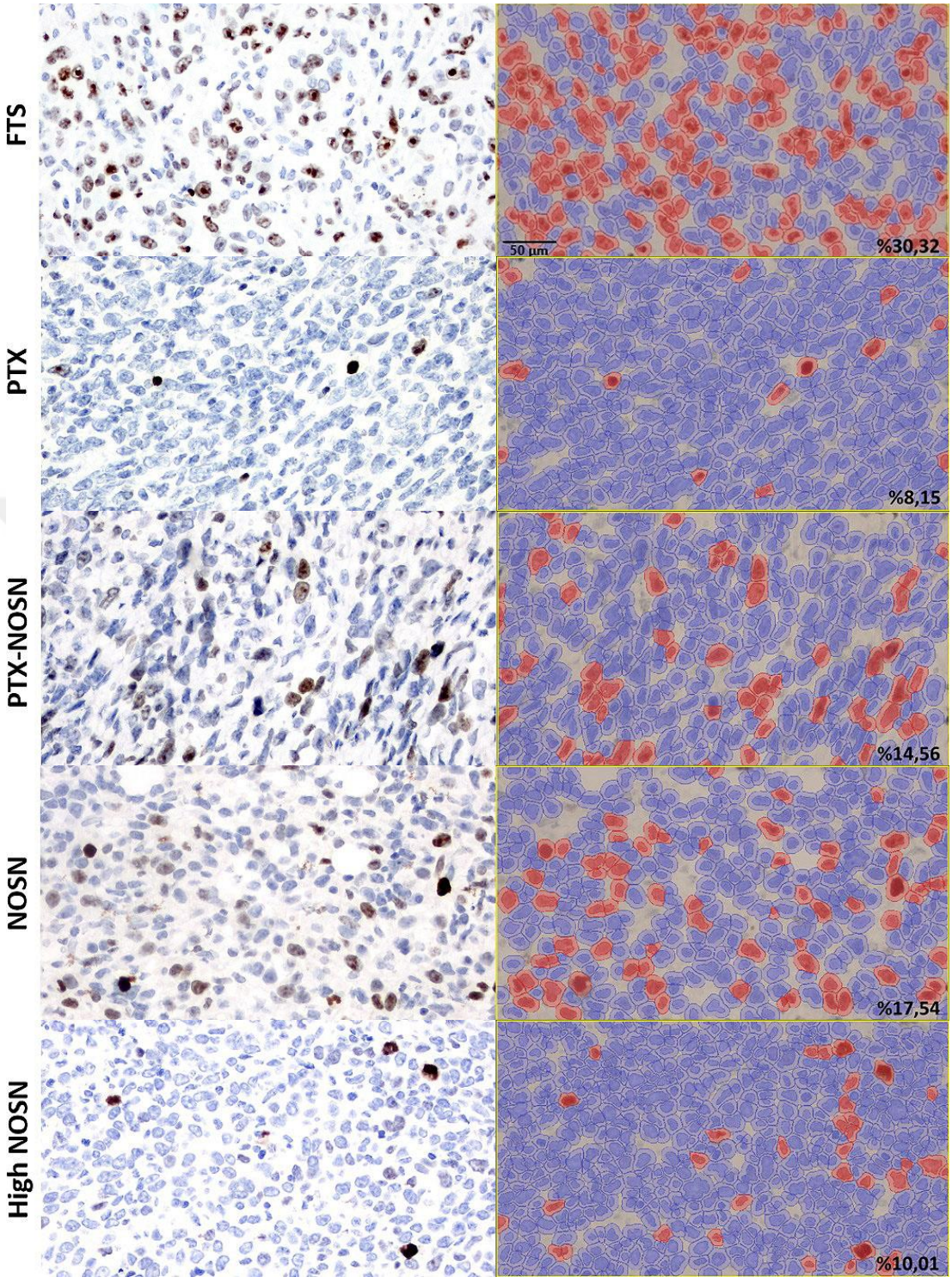

Şekil 51. Soldaki resimde tümör epitellerinin Ki-67 nükleer immun ekspresyonu (HRP/DAB kromojen), sağdaki resimde ise immun ekspresyonların QuPath-0.4.3 programı ile belirlenen pozitif hücrelerin yüzde (%) değerleri gösterilmektedir. Kırmızı renk pozitif, mavi renk ise negatif boyanan hücreleri ifade etmektedir. Bar = 50 µm

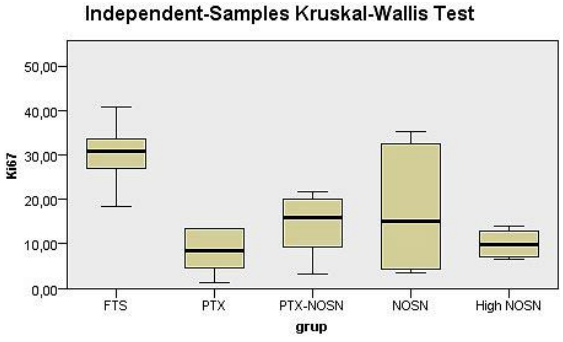

Total N	30
Test Statistic	12,492
Degrees of Freedom	4
Asymptotic Sig. (2-sided test)	,014

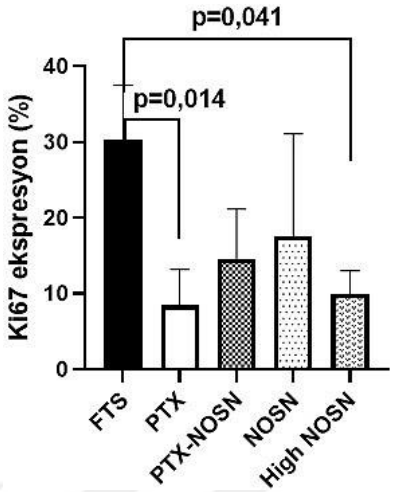

Each node shows the sample average rank of grup.

Sample1-Sample2	Test Statistic	Std. Error	Std. Test Statistic	Sig.	Adj.Sig.
PTX-FTS	16,250	5,082	3,198	,001	,014
High NOSN-FTS	14,583	5,082	2,870	,004	,041
NOSN-FTS	9,167	5,082	1,804	,071	,713
PTX-NOSN-FTS	9,167	5,082	1,804	,071	,713
PTX-High NOSN	-1,667	5,082	-,328	,743	1,000
PTX-NOSN-NOSN	,000	5,082	,000	1,000	1,000
PTX-NOSN	-7,083	5,082	-1,394	,163	1,000
High NOSN-PTX-NOSN	5,417	5,082	1,066	,286	1,000
PTX-PTX-NOSN	-7,083	5,082	-1,394	,163	1,000
High NOSN-NOSN	5,417	5,082	1,066	,286	1,000

Each row tests the null hypothesis that the Sample 1 and Sample 2 distributions are the same.
Asymptotic significances (2-sided tests) are displayed. The significance level is , 05.

Şekil 52. Ki-67 ekspresyonunun değerlendirilmesi ve istatistik sonuçları (p<0,05)

4.14.2. CD31 Ekspresyonunun Değerlendirilmesi

Primer tümör dokusunda ilkel damarların endotel hücrelerinin CD31 membranöz immun ekspresyonu Şekil 53'te gösterilmiştir. Endotel hücrelerinin CD31 immun ekspresyonunda tüm grupların FTS'ye göre daha düşük ekspresyon alanına sahip olduğu belirlenmiştir. En az pozitif immun ekspresyon alanı NOSN; 13,22 μm^2 grubunda gözlenirken diğer gruplarda sırasıyla PTX-NOSN; 16,56 μm^2, PTX; 17,61 μm^2, High NOSN; 18,35 μm^2 ve FTS; 19,17 μm^2 alan olarak bulunmuştur. Şekil 54'de grupların CD31 immun ekspresyon alanları gösterilmiştir. Gruplar arasında mikrodamar yoğunluğu (MVD) açısından istatistiksel olarak anlamlı bir fark gözlenmemiştir (p=0,301) (Şekil 55).

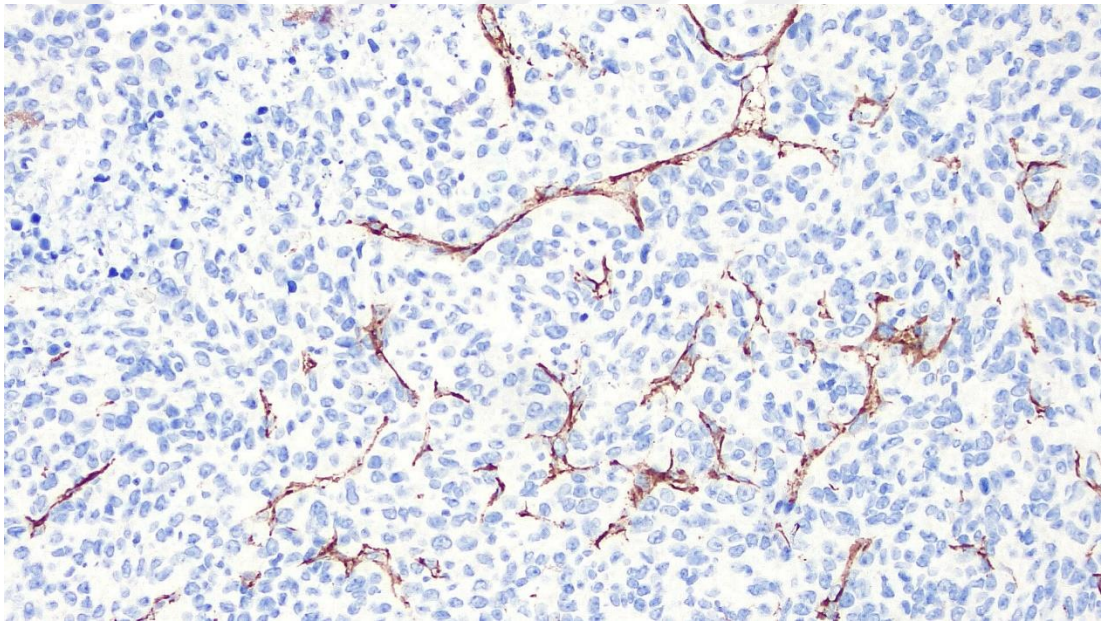

Şekil 53. Primer tümör dokusunda ilkel damarların endotel hücrelerinin CD31 membranöz immun ekspresyonu (HRP/DAB kromojen, x200 büyütme)

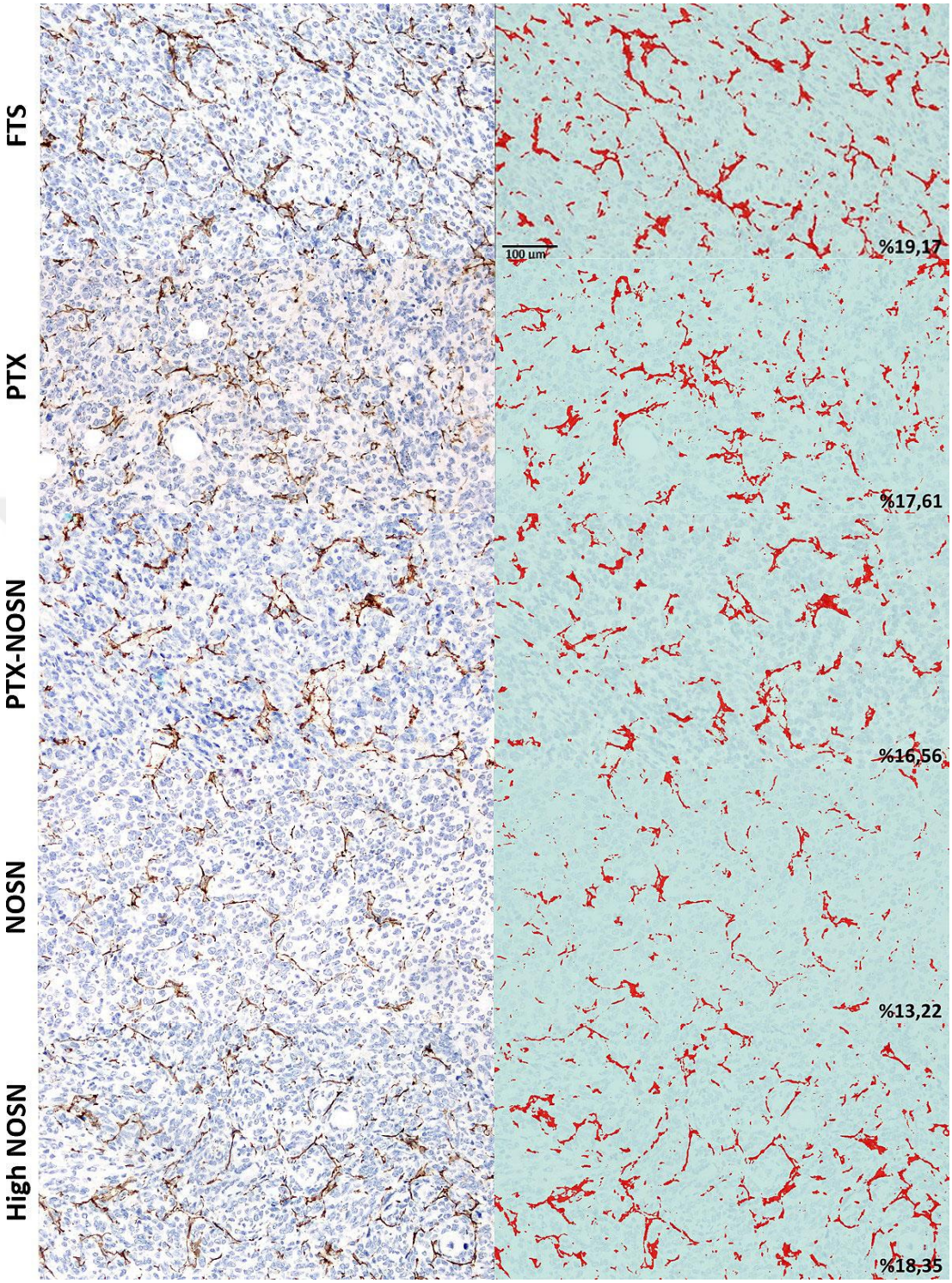

Şekil 54. Soldaki resimde damar endoteli hücrelerinin CD31 membranöz immun ekspresyonu (HRP/DAB kromojen), sağdaki resimde ise immun ekspresyonların QuPath-0.4.3 programı ile belirlenen pozitif hücrelerin alanının (μm^2) tüm alana oranı gösterilmektedir. Kırmızı renk pozitif, açık mavi renk ise negatif boyanan alandır. Bar = 100 µm

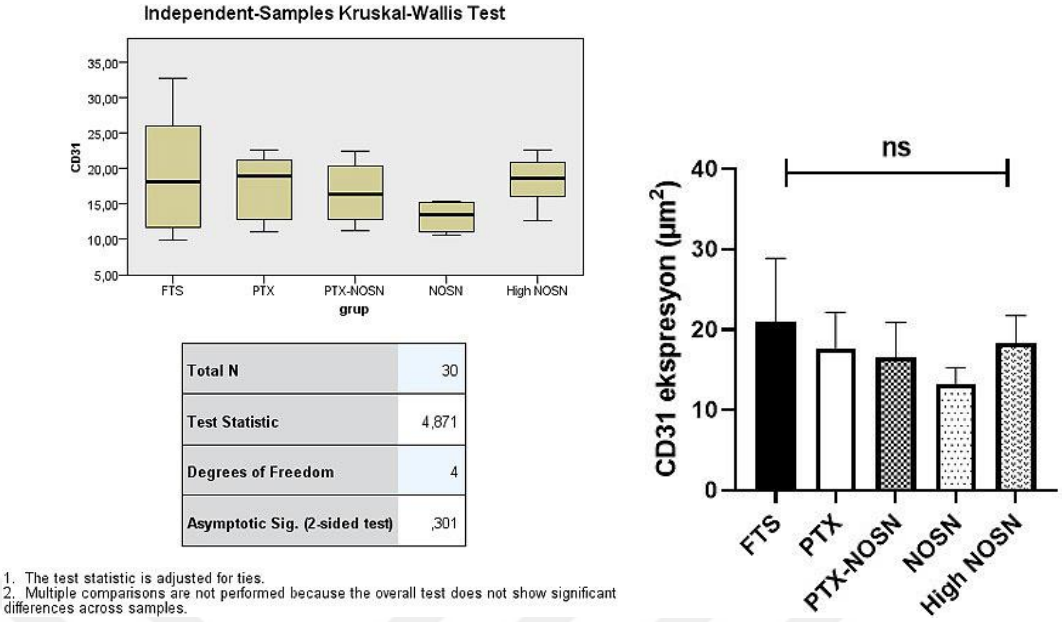

Şekil 55. CD31 ekspresyonunun değerlendirilmesi ve istatistik sonuçları (p>0,05)

4.14.3. HIF-1α Ekspresyonunun Değerlendirilmesi

Primer tümör dokusunda tümör hücrelerinin HIF-1α nükleer immun ekspresyonu Şekil 56'de gösterilmiştir. HIF-1α immun ekspresyon değerlendirilmesinde ozon gruplarında doza bağlı olarak H-skor, High NOSN; 14,38 grubunda en yüksek skoru gösterirken NOSN; 8,41 grubunda en düşük skoru göstermiştir. Diğer gruplarda skorlar PTX-NOSN; 8,83, PTX; 10,34 ve FTS; 11,08 olarak belirlenmiştir. HIF-1α nükleer immun ekspresyonunun değerlendirilmesi Şekil 57'de gösterilmiştir. HIF-1α ekspresyonunun değerlendirilmesinde nükleer boyanma dikkate alınarak yapılan H-skorlamada gruplar arasında istatistiki açıdan anlamlı bir fark gözlenmemiştir (p=0,181) (Şekil 58).

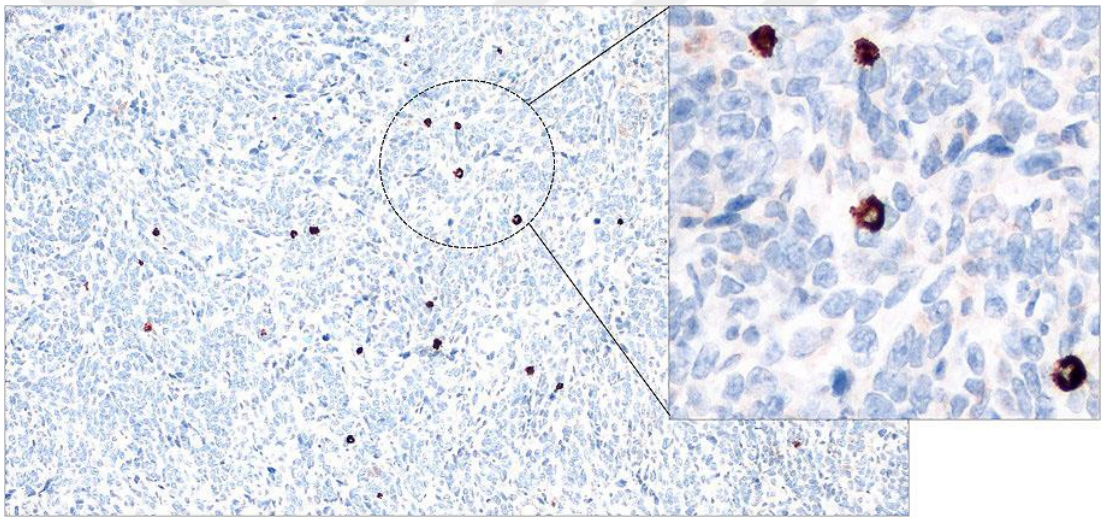

Şekil 56. Primer tümör dokusunda tümör hücrelerinin HIF-1α nükleer immun ekspresyonu (HRP/DAB kromojen) (Soldaki resim x100, sağdaki resim x400 büyütme)

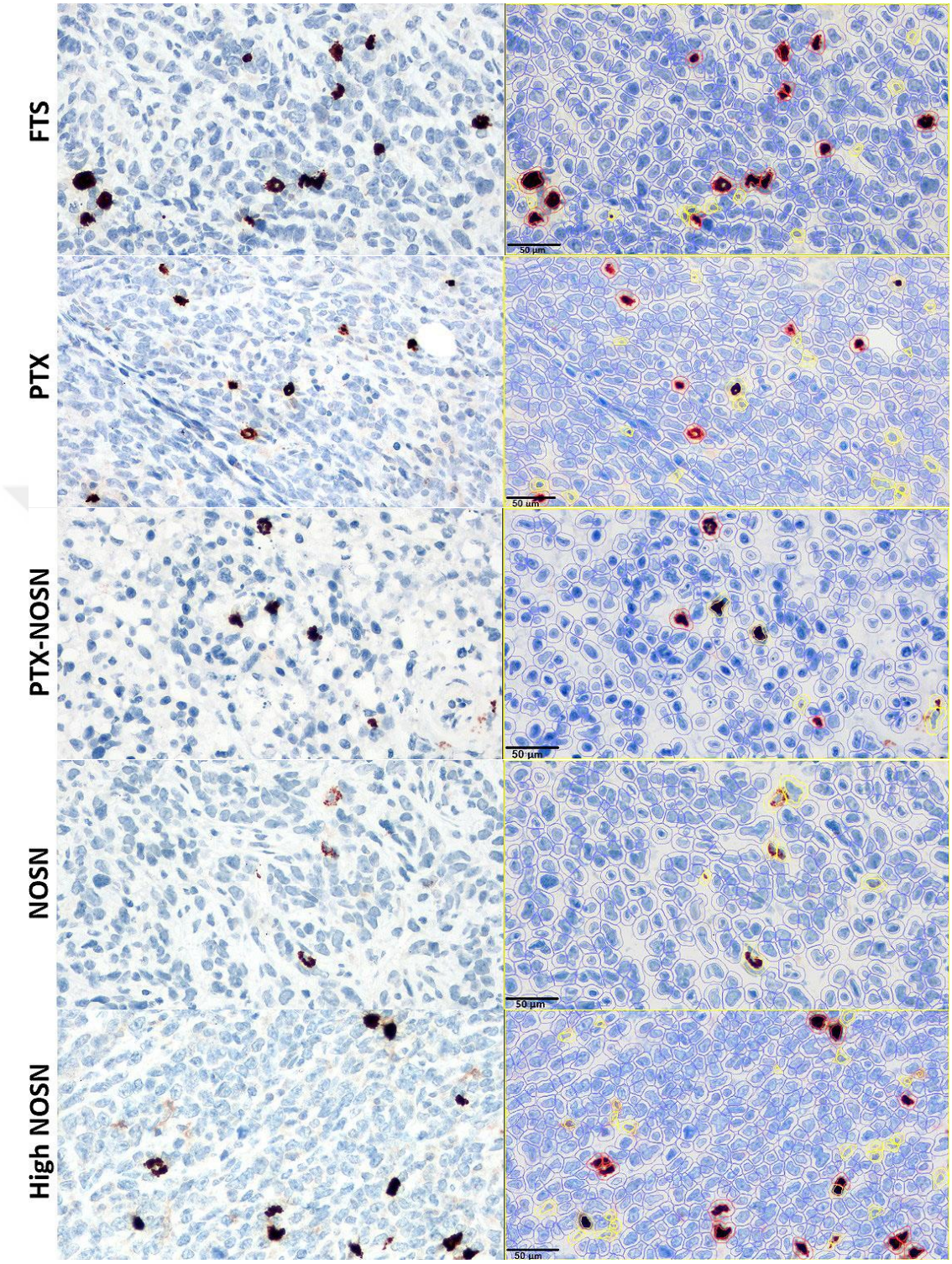

Şekil 57. Soldaki resimde tümör epiteli hücrelerinin HIF-1α nükleer immun ekspresyonu (HRP/DAB kromojen), sağdaki resimde ise immun ekspresyonların QuPath-0.4.3 programında uygulanan H-skor yöntemi ile belirlenen boyanmaları gösterilmektedir. Kırmızı renk güçlü, turuncu renk orta, sarı renk hafif pozitif, mavi renk ise negatif boyanan hücrelerdir (Bar = 50 µm)

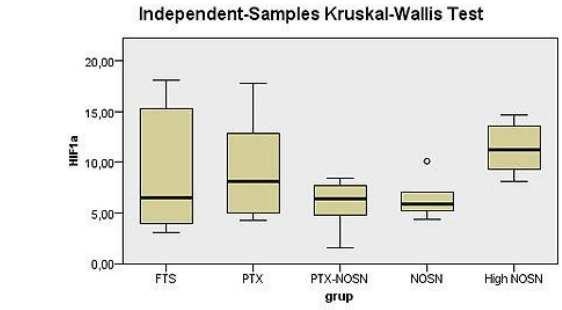

Total N	30
Test Statistic	6,259
Degrees of Freedom	4
Asymptotic Sig. (2-sided test)	,181

1. The test statistic is adjusted for ties.
2. Multiple comparisons are not performed because the overall test does not show significant differences across samples.

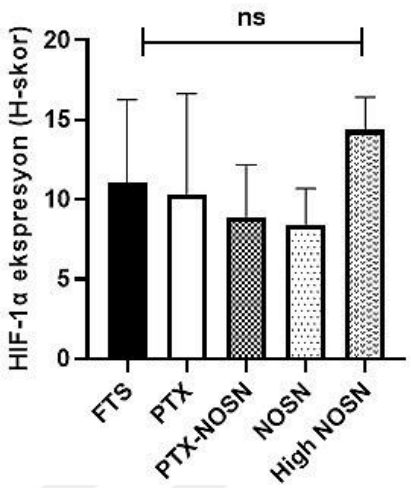

Şekil 58. HIF-1α ekspresyonunun değerlendirilmesi ve istatistik sonuçları (p>0,05)

4.14.4. VEGF-A Ekspresyonunun Değerlendirilmesi

Primer tümör dokusunda tümör hücrelerinin VEGF-A intrasitoplazmik immun ekspresyonu Şekil 59'da gösterilmiştir. VEGF-A immun ekspresyonunun değerlendirilmesinde, gruplar arasında en yüksek H-skor, PTX-NOSN; 174 grubunda, en düşük skor ise FTS; 142 ve High NOSN; 150 grubunda gözlenmiştir. Diğer gruplarda skorlar NOSN; 158 ve PTX; 167 olarak belirlenmiştir. VEGF-A pozitif intrasitoplazmik immünoreaktivite değerlendirilmesi Şekil 60'de gösterilmiştir. VEGF-A ekspresyonunun değerlendirilmesinde intrasitoplazmik boyanma dikkate alınarak yapılan H-skorlamada gruplar arasında istatistiki açıdan anlamlı bir fark gözlenmemiştir (p=0,181) (Şekil 61).

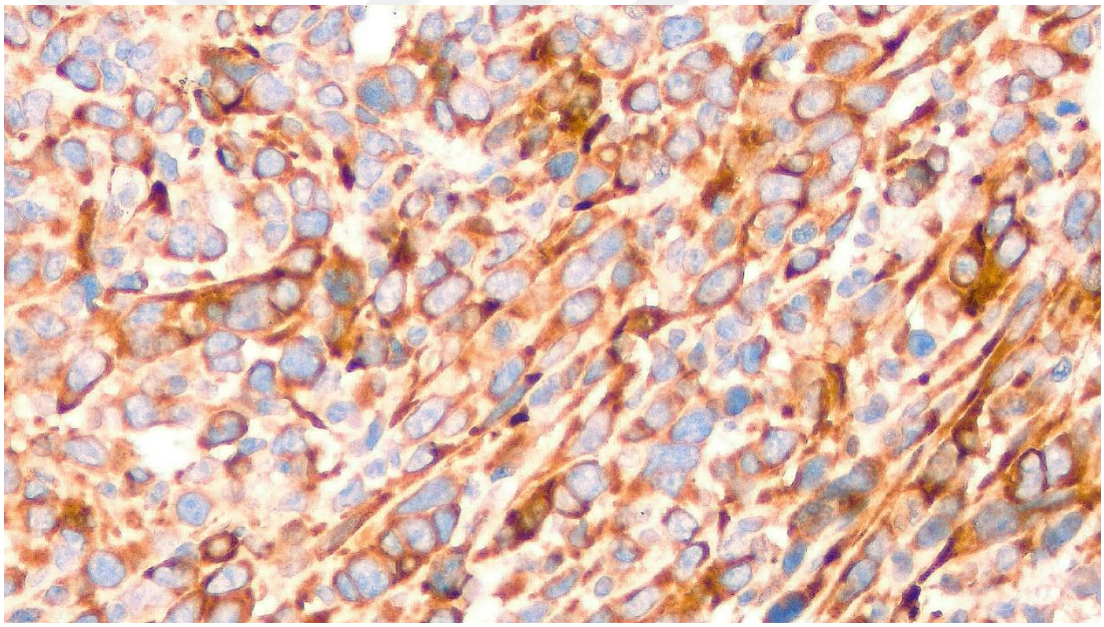

Şekil 59. Primer tümör dokusunda tümör hücrelerinin VEGF-A intrasitoplazmik immun ekspresyonu (HRP/DAB kromojen, x400 büyütme)

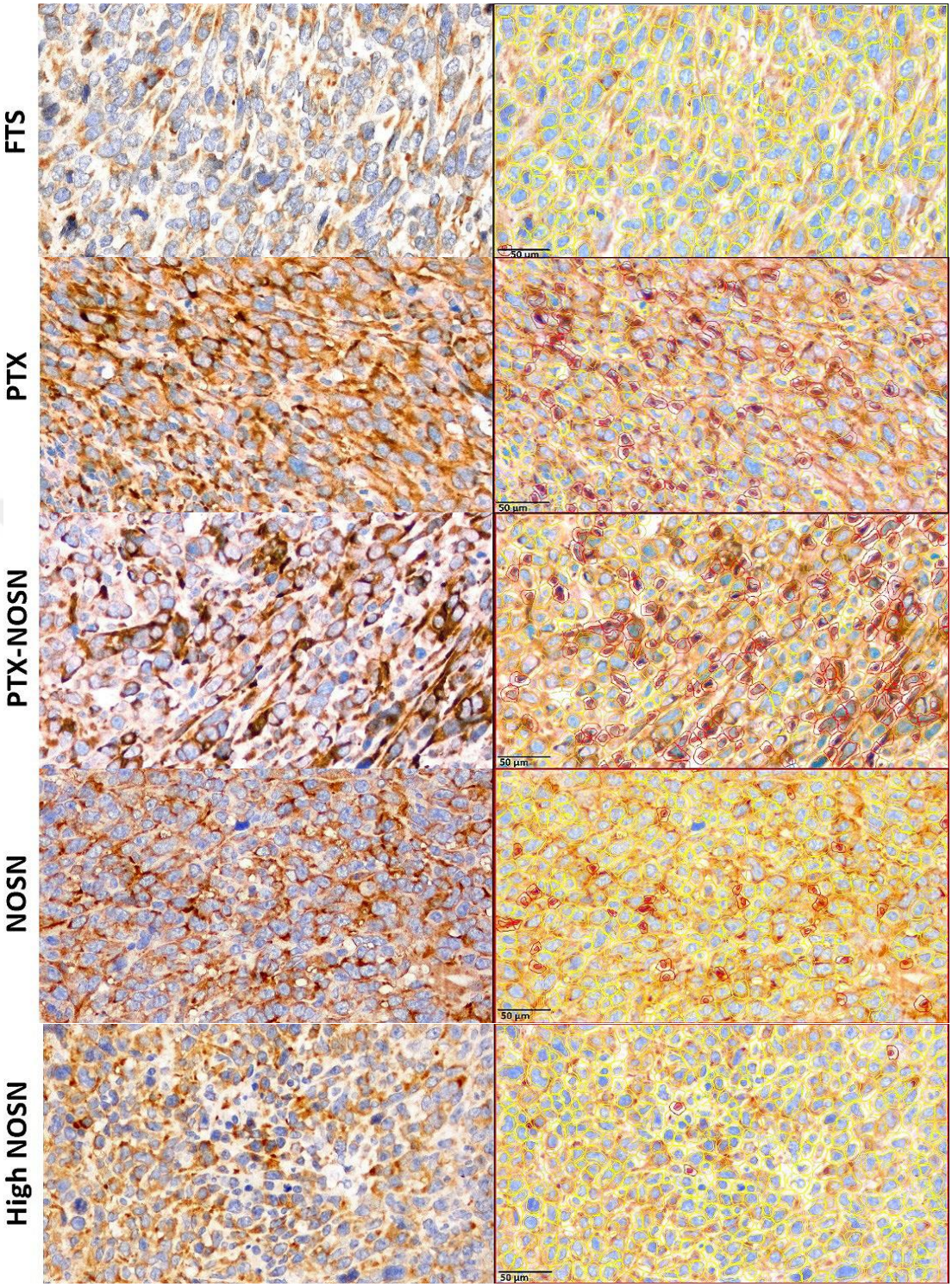

Şekil 60. Soldaki resimde tümör epiteli hücrelerinin VEGF-A intrasitoplazmik immun ekspresyonu (HRP/DAB kromojen), sağdaki resimde ise immun ekspresyonların QuPath-0.4.3 programında uygulanan H-skor yöntemi ile belirlenen boyanmaları gösterilmektedir. Kırmızı renk güçlü, turuncu renk orta, sarı renk hafif pozitif, mavi renk ise negatif boyanan hücrelerdir (Bar = 50 µm)

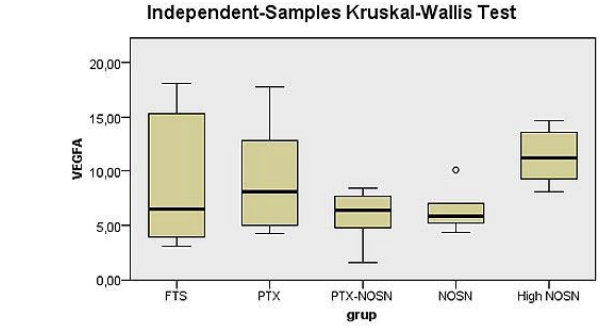

Total N	30
Test Statistic	6,259
Degrees of Freedom	4
Asymptotic Sig. (2-sided test)	,181

1. The test statistic is adjusted for ties.
2. Multiple comparisons are not performed because the overall test does not show significant differences across samples.

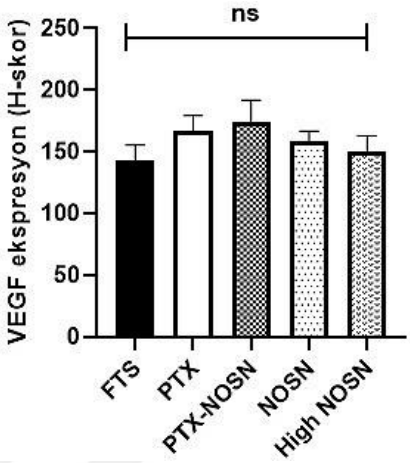

Şekil 61. VEGF-A ekspresyonunun değerlendirilmesi ve istatistik sonuçları (p>0,05)

4.15. Real-Time PCR Reaksiyonu ile mRNA Ekspresyonu

Ct değeri, sistemin floresan miktarındaki artışı fark etmeye başladığı ve PCR ürününün log-lineer fazda exponensiyal olarak artmaya başladığı zamanı ifade ettiğinden (Pfaffl, 2001), elde edilen sonuçlarda Relative Quantification yapabilmek için target gen Ct değerleri ACTB ile normalize edilerek ekspresyon değerleri bulumuştur. Şekil 62'de amplifikasyon eğrisi gösterilmektedir.

4.15.1. HIF-1α mRNA Ekspresyonunun Değerlendirilmesi

Grupların (24.gün) HIF-1α ekspresyonu, High NOSN (2,09 kat) ve PTX (1,78 kat) grubunda FTS'ye göre yüksek değerde (up regüle) olduğu, PTX-NOSN (0,94 kat) ve NOSN (0,68 kat) grubunun ise down regüle olduğu dikkati çekmiştir. Bu grupların mRNA ekspresyon seviyelerinin artması ve azalmasının tümör hacmi ile doğru orantılı olarak ilişkili olabileceği düşünülmüştür (Grafik 13.B). Sadece NOSN grubunda ortalama tümör hacminin yüksek olmasına rağmen mRNA ekspresyon seviyesinin diğer gruplara göre düşük olduğu gözlenmiştir. Ozon tedavisi uygulanan gruplarda (PTX-NOSN ve NOSN) HIF-1α geni üzerine azaltıcı yönde etki

sağlarken, yüksek doz ozon (High NOSN) uygulanan grupta bu gen üzerine etkisiz kaldığı görülmüştür. Bu durumun ozon dozunun artması ile ilişkili olabileceği düşünülmüştür (Grafik 13.D).

4.15.2. VEGF-A mRNA Ekspresyonunun Değerlendirilmesi

VEGF-A mRNA ekspresyon seviyelerinin tüm gruplarda up regüle olduğu gözlenmiştir; PTX (2,33 kat), PTX-NOSN (1,90 kat), NOSN (1,83 kat), High NOSN (2,18 kat). NOSN grubunda ise tümör hacminin yüksek olmasına rağmen diğer gruplara kıyasla mRNA ekspresyon seviyesinin düşük düzeyde olduğu dikkati çekmiştir. Tüm gruplarda uygulanan terapötik ajanların VEGF-A geninde azalmaya neden olmadığı gözlenmiştir (Grafik 13.F).

4.15.3. VHL mRNA Ekspresyonunun Değerlendirilmesi

VHL mRNA ekspresyon seviyesine bakıldığında tüm gruplarda down regüle olduğu gözlenmiştir; PTX (0,75 kat), PTX-NOSN (0,57 kat), NOSN (0,42 kat), High NOSN (0,61 kat). Tümör hacmi diğer genlerde olduğu gibi NOSN grubunda yüksek olmasına rağmen en düşük mRNA ekspresyon seviyesi gözlenmiştir. Tedavi uygulamaları, tüm gruplarda VEGF-A'dan farklı olarak VHL geninde azalmaya neden olmuştur (Grafik 13.H).

4.15.4. PDGF mRNA Ekspresyonunun Değerlendirilmesi

PDGF mRNA ekspresyon seviyesinin tüm gruplarda down regüle olduğu gözlenmiştir; PTX (0,31 kat), PTX-NOSN (0,34 kat), NOSN (0,39 kat), High NOSN (0,44 kat). PTX grubu diğer gruplara göre en yüksek tümör hacmine sahip olmasına rağmen en düşük hedef gen mRNA ekspresyon seviyesi gözlenmiştir. Tedavi uygulamalarının tümü PDGF geninde azalmaya neden olmuştur (Grafik 13.İ).

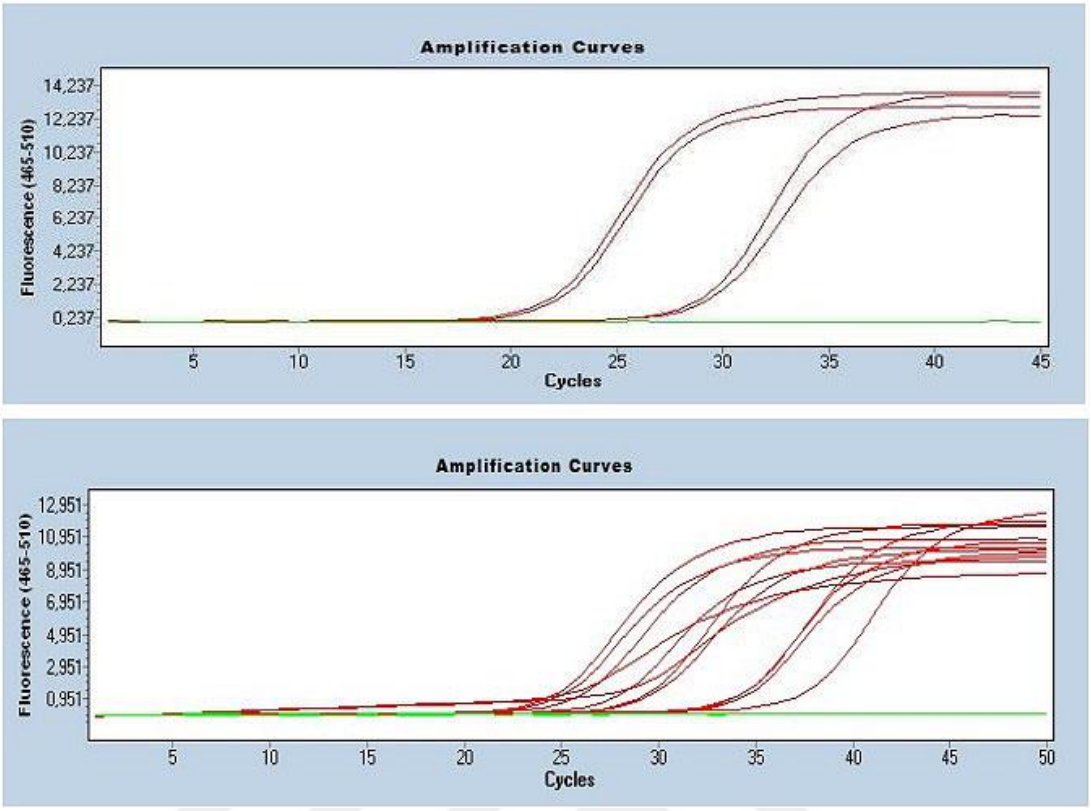

Şekil 62. Amplifikasyon eğrisi gösterilmektedir

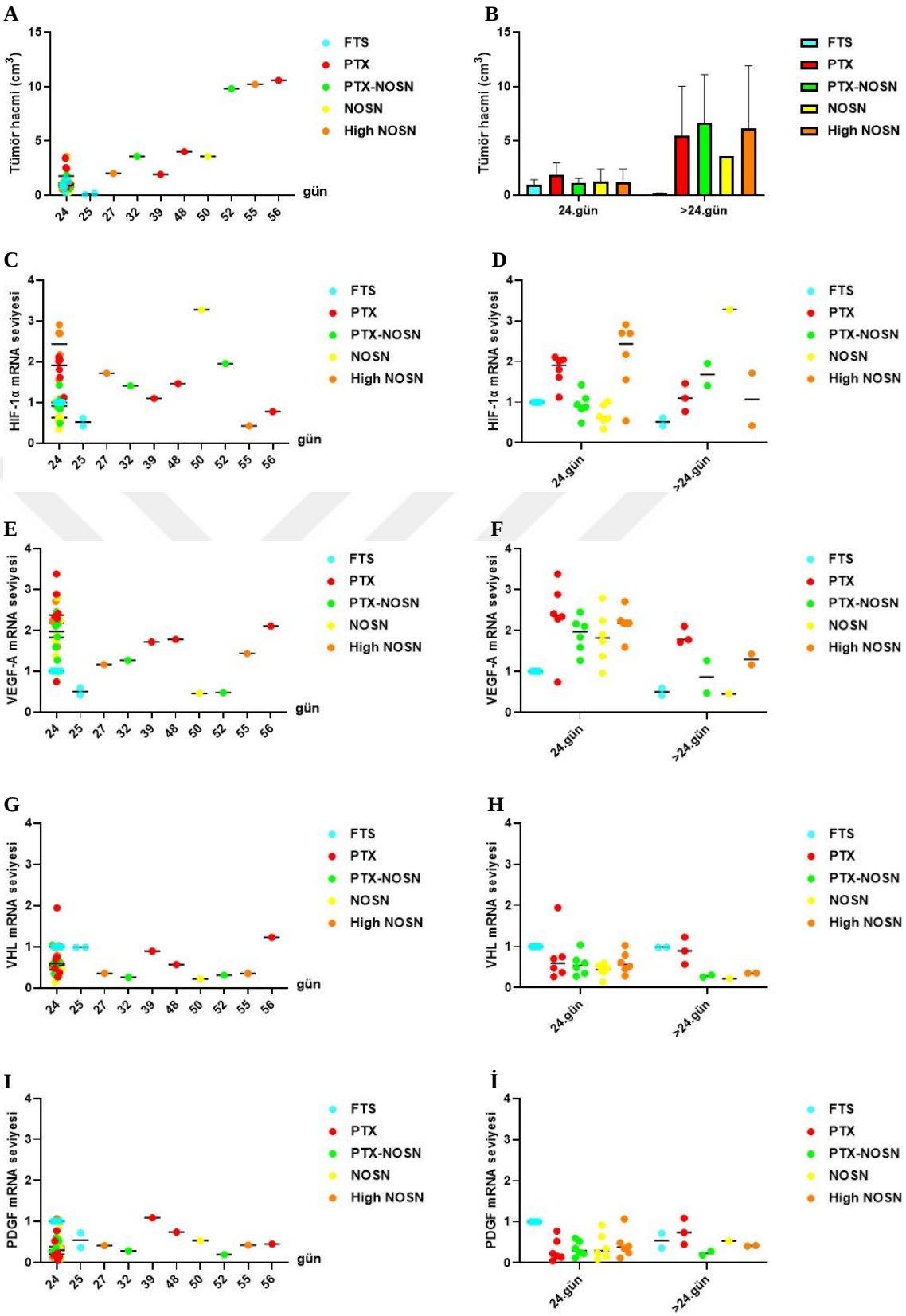

Grafik 13. (A-B) 24. gün ve 24.günden sonraki ortalama tümör hacimleri **(C-İ).** İlgili hedef genlerin (HIF-1α, VEGF-A, VHL, PDGF) hem kontrol hem de tedavi uygulaması yapılan gruplarda mRNA ekspresyonları (24. gün; FTS, PTX, PTX-NOSN, NOSN, High NOSN, n=6), (>24. gün; FTS; n=2, PTX; n=3, PTX-NOSN; n=2, NOSN; n=1, High NOSN; n=2)

4.16. Sağ Kalım Grafiği (Survival)

Sağ kalım analizlerine 24. günden sonra başlanmıştır. Gruplar arasında ilk önce FTS grubundan 2 adet hayvan 25. günde ölmüştür. Daha sonra 27. günde High NOSN grubu ve 32. günde PTX-NOSN grubundan 1 adet hayvan ölmüştür. Daha geç olan ölümler, PTX-NOSN grubunda sonuncu hayvan 52. günde, PTX grubunda 39. ve 48. günde ve NOSN grubunda 50. günde hayvan ölümleri olmuştur. High NOSN (55. gün) grubundaki sonuncu hayvanın ölümü PTX (56. gün) grubundaki sonuncu hayvanın ölümüne yakın olarak şekillenmiştir. PTX Kaplan-Meier sağ kalım grafiği zikzak şeklinde görülürken; kontrol grubunda (FTS) keskin bir düşme gerçekleşmiştir. Sağ kalım grafiğinde gruplar arasında anlamlı bir istatistiksel fark bulunamamıştır (p=0,0525), ancak en uzun sağ kalım gösteren hayvanlar PTX (56. gün) ve High NOSN (55. gün) grubunda olmuştur. P değerinin p<0,05'e yakın olması nedeni ile sağ kalım grafiğinin hayvan sayısının arttırılması sonucu ümit verici olabileceği düşünülmektedir.

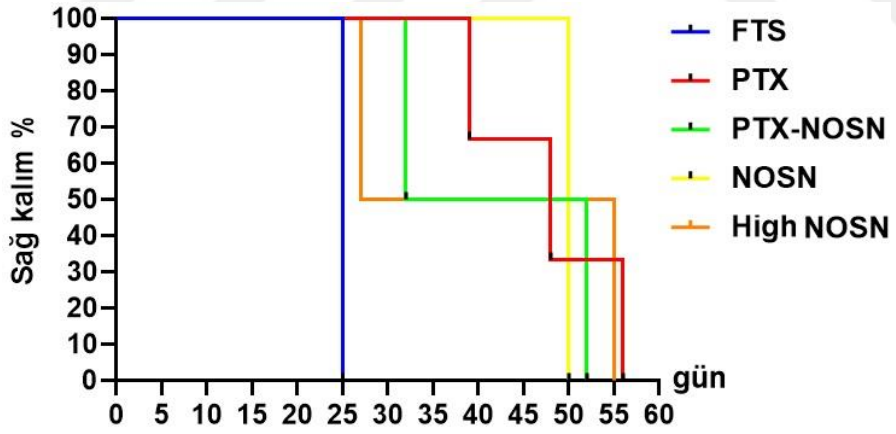

Grafik 14. Kaplan-Meier sağ kalım grafiği (Survival) (FTS; n=2, PTX; n=3, PTX-NOSN; n=2, NOSN; n=1, High NOSN; n=2) (p>0,05)

5. TARTIŞMA VE SONUÇ

Meme kanseri dünya genelinde kadınlarda ve dişi köpeklerde, deri tümörlerinden sonra görülen en yaygın kanser türlerinden biridir. TNBC, meme kanserinin bir alt tipidir ve belirli moleküler özelliklere sahiptir. TNBC'ler hormonal tedavilere, östrojen, progesteron ve HER2 reseptörlerinin eksik veya düşük seviyede üretilmiş olması nedeniyle yanıt verememektedir. Kemoterapötik ilaçların çoğu suda zayıf çözünürlük gösterme, çoklu ilaç direnci, çözücülerinin ciddi toksisite göstermesi, vücuttaki hızlı büyüyen sağlıklı hücreleri de hedef alması gibi dezavantajları içermektedir. Bu ilaçlar, terapötik sınırlamalara ve ciddi toksisitesine rağmen kanser tedavisinde öncelikli olarak yerini alır. Hedeflenebilir herhangi bir yüzey belirteci olmayan kanser tiplerinde özellikle TNBC'de hala kemoterapi tedavi için tek seçenektir (Weaver, 2014). Tedavide yaşanılan bu gibi zorlukları, yüksek nüks ve metastaz eğilimini daha iyi anlayabilmek ve etkili tedavi yaklaşımlarını geliştirebilmek için yeni tedavi stratejilerine odaklanılmıştır.

Kemoterapötik bir ajan olan PTX, TNBC'de sıklıkla tercih edilmektedir ve çeşitli yan etkileri nedeniyle organizmada ciddi hasara yol açtığı bilinmektedir. Ayrıca PTX'in normoksik koşullar altında DNA ve çekirdek fragmantasyonunu indüklediği ancak hipoksik koşullarda ise bu durumun azaldığı gözlenmiştir. HIF-1α'nın PTX'e tarafından indüklenen apoptozise karşı hipoksi kaynaklı korumada rol oynadığı bildirilmiştir (Flamant ve ark., 2010; Yong ve ark., 2022). PTX'in düşük ve etkin doz çalışmaları üzerine hala araştırmalar devam etmektedir. Bir başka tedavi yaklaşımı olarak ozon uygulaması ile terapötik hiperoksinin hedeflendiği tedavi stratejisi bulunmakdadır. Yapılan bir çalışmada, donör hastanın reenfüzyonundan sonra ozonlanmış kanın tüm organizmaya dağılması sonucu eritrositlerin vasküler sistemde dolaşmaya devam ederek iskemik bölgelere kadar gidebildiği ve dokular için daha fazla oksijen sağladığı bildirilmiştir (Bocci, 2006). Ozon tedavisinin kemorezistan metastatik kanserlerde ve kansere bağlı yorgunluğun tedavisinde adjuvan tedavi olarak kullanıldığı ve yaşam kalitesini arttırdığı ifade edilmiştir (Luongo ve ark., 2017). Ayrıca cerrahi operasyondan sonra, kemo ve/veya radyoterapi ile birlikte tedavi etkinliğini arttırdığı, tümörün mikro çevresindeki bağışıklık yanıtını modüle ettiği, sitotoksik ilaçların etkisini güçlendirip antioksidan

yanıtı indükleyerek kemotoksisiteyi azalttığı bildirilmiştir (Baeza-Noci, & Pinto-Bonilla, 2021; Zheng ve ark., 2022). Çoğu radyoretapi (RT) ve kemoterapi (KT) ilaçları, reaktif oksijen türleri (ROS) ve serbest radikallerin artışına neden olması sonucu tümör hücresi ölümünü tetiklemektedir (Baeza-Noci, & Pinto-Bonilla, 2021; Zheng ve ark., 2022). Hücredeki ROS üretimi arttığında hücreye daha fazla glikoz alımı gerçekleşir ve bu durum tümör hücrelerindeki adaptasyonun bozularak tümör hücrelerinde apoptozise neden olmaktadır (Baeza-Noci, & Pinto-Bonilla, 2021; Luongo ve ark., 2017; Zheng ve ark., 2022). Antioksidan enzimlerin sentezinin artması ve artan ROS'u dengeleyen NADPH gibi bazı metabolik yollakların güçlendirilmesi ile hücre adaptasyonu sağlanabilir. Normal hücreler düşük ROS seviyesine sahipken, tümör hücreleri yüksek ROS seviyelerine sahiptir. Tümör hücrelerinde NRF2 yolağı neredeyse tükenmiştir, bu nedenle daha fazla ROS miktarı, NFKB yolağını aktive etmektedir. Tümör hücreleri, artan ROS seviyesi nedeniyle antioksidan üretimlerini daha da arttırmak için oldukça küçük bir kapasiteye sahiptir. Bu nedenle ozonun tümör hücreleri üzerinde toksik etki, normal hücreler üzerinde ise herhangi bir zarara yol açmadığı bildirilmiştir. Ayrıca, ozonun hücre zarını oluşturan lipidleri okside ederek (lipid perokidasyonu), lipoperoksidasyon reaksiyonlarına neden olarak, hücre zarının yapısına zarar verebileceğini ve bu sürecin antioksidan enzimler tarafından kısmen engellenebileceği bilinmektedir (Baeza-Noci, & Pinto-Bonilla, 2021; Liberti, & Locasale, 2016).

4T1 meme tümörü modeli, özellikle hem primer tümörleri hem de metastazı olan hastalar için anti-kanser tedavilerinin test edilmesi ve doğrulanması açısından oldukça önemlidir. Bu modeller, TNBC ilerlemesinde mekanizma ve tedavi etkinliklerinin değerlendirilmesinde kısa süreli analiz sonucu sağlar (Broerse ve ark, 1985; Rockwell, Kallman, & Fajardo, 1972). Biyolojik davranışından kaynaklı, hızlı büyüyen TNBC'lerde tümör mikro çevresi, yetersiz oksijen perfüzyonundan dolayı hipoksiktir (Yehia ve ark., 2015). Tümöral hipoksi kemoterapi, immünoterapi ve radyoterapi uygulamalarına direnç şekillendirebilmektedir. Hipoksik koşullar altında HIF-1α miktarı artarak tümör büyümesinde ve metastazında önemli bir rolü olan vaskülogenezin şekillenmesini sağlayan VEGF-A'yı içeren genlerin transkripsiyonunu başlattığı bilinmektedir. Günümüz kanser tedavisinde kullanılan

terapötik ajanlar, HIF-1α'nın engellenmesi ve/veya VEGF-A ekspresyonunun azaltılması, tümör mikro çevresindeki hipoksik ortamın ekarte edilmesi gibi yaklaşımlarıda barındırmaktadır (Du ve ark., 2010; Wang ve ark., 2018; Yehia ve ark., 2015). Yapılan tez çalışmasında in vitro deneylerde Raw 264.7 fare makrofajının NOSN % derişimleri (%1,25, 0,60, 0,30, 0,15, 0,078 ve 0,039) ile muamelesinin 24 ve 48 saatlik inkübasyonunun MTT testi sonucunda %0,078 NOSN yüzde derişiminde hücre canlılığının %70 ve OD değerinin 1,5-2 arasında olduğu gözlenmiştir (IC30). 4T1 hücrelerinin en uygun/etkin konsantrasyonunun belirlenmesinde, 24, 48 ve 72. saatlerdeki inkübasyonlarının ardından MTT testi ile, 48. saatteki 1,5-2 arasında belirlenen OD değeri esas alınarak kuyucuk başına 2000 adet 4T1 hücresi seçilmiştir. Aynı şekilde EMT6 hücrelerinin en uygun konsantrasyonunun belirlenmesinde 24, 48 ve 72. saatlerdeki inkübasyonlarının ardından MTT testi ile 72. saatteki 1,5-2 arasında belirlenen OD değeri esas alınarak kuyucuk başına 5000 adet EMT6 hücresi seçilmiştir. TNBC tümör hücrelerinin uygun konsantrasyon seçiminden sonra ilaç formülasyonlarının oluşturulması için öncelikle 4T1 hücre hattı (2000/kuyucuk) kültüründe PTX (10, 5, 2,5 µg) için formülasyon oluşturulmuştur. Ardından NOSN ile kombine bir şekilde kuyucuklara eklenmiştir. MTT testi sonuçlarına göre, 10, 5, 2,5 µg PTX ve %0,078 NOSN konsantrasyonlarında 4T1 hücre canlılığı belirlenmiştir. İlaç kombinasyonlarında %0,078 NOSN konsantrasyonu, OD (1,5-2) ve yüzde canlılığına (%70) göre ara dozlara (%0,114 ve %0,057) ayrılarak, PTX ve NOSN kombinasyonlar halinde kuyucuklara eklenmiştir. EMT6 hücre hattı kültüründe NOSN ve PTX kombinasyonunun belirlenmesinde, 4T1'de belirlenen aynı ilaç kombinasyonlarında 24 ve 48 saatlik inkübasyon sonrası kombinasyonların tümünde %70'in üzerinde hücre canlılığının olduğu belirlenmiştir. 4T1 tümöründeki 2,5 µg PTX+%0,057 NOSN kombinasyonunda hücre yüzde canlılığı ilk 24 saatte %58,5 iken, EMT6 hücre hattında %76,6 olarak değerlendirilmiştir. 48. saatte ise 4T1'de %39,88, EMT6'da ise %74,47 hücre canlılığı gözlenmiştir. 4T1 tümöründeki 2,5 µg PTX+%0,114 NOSN kombinasyonunda hücre yüzde canlılığı ilk 24 saatte %27,45 iken, EMT6 hücre hattında %70,34 olarak değerlendirilmiştir. 48. saatte ise 4T1'de %15,84, EMT6'da ise %71,30 hücre canlılığı gözlenmiştir. Bu sonuçların doğrultusunda, kullanılan terapötik ajanların aynı kombinasyonlarda uygulanmasının

TNBC iki farklı hücre hattı üzerinde, ilaç konsantrasyonlarının değişkenlik gösterdiği ve EMT6 hücrelerini öldürmesi için kombinasyonların düşük doz olarak kaldığı, 4T1 hücrelerinde ise bu kombinasyonların canlılığı %50 azaltarak daha etkili bir tedavi sağlayabileceği düşünülmüştür. Bu bulguların eşliğinde tedavi etkinliği ve kanser mekanizmalarının aydınlatılması açısından in vivo deneylerde 4T1 meme tümör modeli kullanılmıştır.

Tümör hücrelerinin splenositler ile ko-kültüründe PTX ve NOSN muamelesinin T lenfositleri üzerindeki anti-tümöral yanıttaki (Th1 ve CTL) etkilerini değerlendirmek üzere ko-kültür deneyleri gerçekleştirilmiştir. Bu amaç doğrultusunda, TNBC hücre hatlarında PTX ve NOSN ilaç uygulamalarının, immun sistem üzerindeki, CD4 ve CD8'in proliferasyonu ve ekspresyonuna olan etkisi değerlendirilmiştir (Cao ve ark., 2019). Yapılan bu çalışmada her iki hücre hattı olan 4T1 ve EMT6'nın splenositler ile ko-kültüründe T hücre proliferasyonunun en yüksek 12.500 hücre/kuyucuk splenosit varlığında olduğu görülmüştür. Splenositlerin sayıca arttığı koşullarda meme kanseri hücrelerinin proliferasyonunun azaldığı dikkati çekmiştir. 200.000 adet splenositin varlığında %0,057 ve %0,114 NOSN'de sırasıyla en yüksek T hücre proliferasyonun %82,1 ve %80,8 olduğu gözlenirken diğer kombinasyonlarda (PTX ve NOSN kombinasyonları) proliferasyonun oldukça düşük olduğu gözlenmiştir. Sayıca artan miktarlarda 4T1 ve EMT6 (12.500, 25.000, 50.000, 100.000 ve 200.000 hücre/kuyucuk) hücre hatlarının her ikisinde de en yüksek T hücre proliferasyonun kuyucuk başına 12.500 adet tümör hücre sayısında olduğu gözlenmiştir. 12.500 tümör hücresinin bulunduğu ko-kültürde, T hücre proliferasyonu yüksek çıkan ilaç kombinasyonu, 4T1 ile yapılan ko-kültür 5 µg PTX+%0,114 NOSN ve EMT6 ile yapılan ko-kültür %0,057 NOSN'de, CD8'in ekspresyonu (sırasıyla %16,8 ve %21,9) ve proliferasyonunun (sırasıyla %90,1 ve %25,5) yüksek olduğu dikkati çekmiştir. CD8 (CTL)'in proliferasyonunun artmasının anti-kanser savunmasında önemli olduğu bildirilmiştir (Cao ve ark., 2019) Bu bulgular doğrultusunda 4T1 ile yapılan ko-kültürde 5 µg PTX+%0,114 NOSN kombinasyonunda CD8'nin oldukça yüksek olduğu ve bu durumun anti-tümöral savunmada baskılayıcı yönde etki eden Treg dönüşümüne neden olabileceği düşünülmüştür. Bu amaç doğrultusunda prolifere olan T hücre popülasyonunun anlaşılabilmesi için $CD4^{+}FOXP3^{+}CD25^{high}$ boyamalarının

yapılması ile akım sitometri analizlerinin gerçekleştirilmesi gerekmektedir (Hsieh, Lee, & Lio, 2012).

Fare modellerinde MDSC'ler, yüksek düzeyde CD11b ekspresyonuna sahip hücrelerde bulunan Gr-1 işaretleyicisinin yüzey ekspresyonu ile belirlenmiştir. Hem nötrofil hem de G-MDSC, $CD11b^{+}Ly6G^{+}$ ile tanımlanırken, M-MDSC, $CD11b^{+}Ly6C^{+}$ ile tanımlanmıştır (Birbrair, 2020; Casbon ve ark., 2015; Rosales, 2018). Miyeloid hücrelerdeki orta düzey Gr-1 ($Gr\text{-}1^{mo}$) ifadesi monositik alt tipi gösterirken hem Ly6G hem de Ly6C izoformlarının varlığına bağlı olan yüksek düzey Gr-1 ifadesi ($Gr\text{-}1^{hi}$) granülositik alt tipi göstermektedir (Sevmis ve ark., 2017). MDSC'lerin, IL-10 ve TGF-β gibi immünsüpresif sitokinlerin salgılanmasını uyararak (Kumar ve ark., 2016), T düzenleyici hücre (Treg), sitotoksik T lenfositi (CTL) ve Th1 farklılaşmasının inhibisyonunu birçok farklı mekanizma ile baskıladığı bilinmektedir (Abbas ve ark., 2021; Birbrair, 2020; Chen, & Mellman, 2017; Jayakumar, & Bothwell, 2019). Bir çalışmada, 4T1 hücrelerinin enjekte edildikten sonra 7. günde $CD11b^{+}Gr\text{-}1^{+}$ MDSC'lerin dalakta biriktiği gösterilmiştir. Ayrıca dalağın büyümesiylede, MDSC'lerin yüzde artışı arasında pozitif kolerasyonun bulunduğu ifade edilmiştir (Sevmis ve ark., 2017). Bir başka çalışmada splenektomize edilen tümör taşıyan farelerin periferik kanında biriken G-MDSC'lerin, T hücresi proliferasyonunu baskılama kapasitesine sahip olduğu belirlenmiştir (Fridman ve ark., 2012; Sevmis ve ark., 2017). Ayrıca, kanda ortaya çıkan lökositoz durumunun, dolaşıma ve tümör dokusuna infiltrasyon yapan MDSC'lerin birikimine, anjiyogeneze ve metastazına katkı sağlayabileceği gösterilmiştir (Sevmis ve ark., 2017). MDSC'lerin çoğunlukla dalak, kan, karaciğer ve tümör dokusuna sızdığı bilinmektedir (Cao ve ark., 2019; Gabrilovich, 2017; Kumar ve ark., 2016). Splenositler, VEGF ve bazik fibroblast büyüme faktörü (bFGF) gibi anjiyogenik faktörleri üretebilir. Bu faktörler, tümör içine sızan miyeloid hücre, TAM (Tümör ilişkili makrofaj) ve MDSC'ler tarafından da eksprese edilmektedir (Gabrilovich, & Nagaraj, 2009). MDSC'lerin, anjiyogenezis, kanser invazyonu, migrasyonu ve premetastatik alana katkıda bulunduğu bilinmektedir (Cordon-Cardo, Vlodavsky, Haimovitz-Friedman, Hicklin, & Fuks, 1990; Danilin ve ark., 2012; Goedegebuure ve ark., 2013; Sevmis ve ark., 2017; Sonoda ve ark., 2006). Yapılan bir çalışmada Artemisin (ART) ile tedavi edilen 4T1 tümör taşıyan

farelerin tedavi etkinliğinin değerlendirilmesinde MDSC yayılımı için farelerinin dalak ve tümöründe $CD11b^{+}Gr\text{-}1^{+}$ yüzey ekspresyonlarına bakılmıştır ve tedavi grubunda ekspresyonların kontrole göre düşük çıktığı belirlenmiştir. Ayrıca ART ile ilişkili meme tümörü büyümesinin azalması MDSC'lerin ve Treg'lerin baskılanmasına bağlı olarak şekillendiği gösterilmiştir (Cao ve ark., 2019). 4T1 meme kanseri hücreleri, granülosit koloni indükleyici faktör (G-CSF) salgılayarak kemik iliğinde hematopoezisi bloke ettiği ve olgunlaşmamış miyeloid öncülerin salınımı uyararak ekstramedüller hematopoezis tetiklediği bildirilmiştir (Arroyo-Crespo ve ark., 2019; Piranlioglu ve ark., 2019). Bu tez çalışmasında, akım sitometri analizleri, dalak dokusunda yüksek düzey Gr-1 ifadesi ($Gr\text{-}1^{hi}$) granülositik alt tipinin ($CD11b^{+}Gr\text{-}1^{hi}$), High NOSN grubunda, FTS ve diğer tedavi gruplarına göre oldukça düşük olduğunu, kemik iliğinde ise tam tersi bir şekilde yüksek olduğunu göstermiştir. Sonuç olarak bulgular, High NOSN tedavi grubunda immünosüpresyonun diğer gruplara göre daha az baskılandığını ve anti-tümöral savunmada daha etkili bir rol oynayabileceğini düşündürmüştür. Gr-1 ifadesi ($Gr\text{-}1^{hi}$) granülositik alt tipin immatür nötrofilleri temsil ettiği bilinmektedir (Sevmis ve ark., 2017). Kanser hastalarında dolaşımda miyeloid hücre gruplarından oluşan nötrofil granülositlerin artarak çoğunlukla dalakta biriktiği (DuPre', & Hunter, 2007), dalakta ve karaciğerde eritropoezis, megakaryopoezis sonucu hepatosplenomegaliye neden olduğu ifade edilmiştir (Arroyo-Crespo ve ark., 2019). Bu tez çalışmasında Diff quik ile boyanan periferik kan yayma frotilerinde nötrofil lökosit granülositlerin morfolojilerine göre segment yapıları değerlendirildiğinde en yüksek immatür nötrofillerin (halka ve bant) High NOSN grubunda olduğu gözlenmiştir. Bununla birlikte sitotoksik T lenfositleri (CD8) indükleyici özelliği olan hipersegmentli nötrofillerinde en yüksek High NOSN grubunda olduğuda belirlenmiştir. Hipersegmentli nötrofiller T lenfositlerin alımını arttırarak tümör hücrelerinin sitotoksisitesinde görev aldığı ve tümör dokusunda VEGF seviyesini düşürdüğü bildirilmiştir (Shaul, & Fridlender, 2018). Bağışıklık sisteminin tümörü destekleyici etkileri paradoksaldır ve şu anda aktif bir araştırma konusudur. Tümörü teşvik eden bağışıklık uyaranlarının hem tümörleri teşvik etmesi hem de baskılayabilmesi gibi değişkenlikler göstermesi nedeniyle en önemli tümör destekleyici mekanizmaları kesin olarak belirlemek oldukça zordur (Abbas ve ark., 2021), ancak bu tez

çalışmasında elde edilen bulgular ışığında ozonun bağışıklık hücresi modülasyonu yoluyla meme kanseri büyümesini engelleyebilme potansiyeli olduğu düşünülmektedir. Ozonun tümör hücreleri üzerindeki etkisini anlayabilmek için daha fazla mekanistik ek çalışmanın yapılmasına ihtiyaç vardır.

Primer tümörün günlük hacim ve canlı ağırlık analizi ilaç uygulamalarının etkinliğinin değerlendirmesinde en sık izlenilen yöntemlerden biridir. Tedaviye bağlı olarak günlere göre canlı ağırlık kaybı ve tümöral büyümedeki değişimlerin izlenme sürecini içerir (Atiya ve ark., 2019; Cao ve ark., 2019). Yapılan bu tez çalışmasında primer tümörün günlük hacim ve canlı ağırlık analizinde tümör implatasyonunun 16-22. günü arasında tüm gruplardaki hayvanların primer tümör hacimleri arasında istatistiksel açıdan anlamlı bir fark bulunmamıştır (p=0,998). Ancak FTS grubunun, 16. günden 22. güne kadar 4,17 kat büyüme göstermesi ile diğer tedavi gruplarına göre daha çok büyüme hızına sahip olduğu belirlenmiştir. Diğer gruplarda büyüme hızı FTS grubundan sonra en yüksek sırasıyla NOSN (2,86 kat) ve PTX-NOSN (2,38 kat) grubunda gözlenirken en düşük ise High NOSN (2,05 kat) ve PTX (1,36 kat) grubunda gözlenmiştir. Hayvanların canlı ağırlıklarına bakıldığında gruplar arasında istatistiki açıdan anlamlı bir farka rastlanmamıştır (p=155). Primer tümörün günlük hacim analizi ve canlı ağırlık analizinde tedavi gruplarının, FTS grubuna kıyasla tümör hacminin daha az artmasına neden olarak etki ettiğini ve büyüme hızını sınırlayabileceğini düşündürmektedir. PTX'in sitotoksik kemoterapötik bir ajan olduğu ve organizmada birçok yan etkiye yol açabileceği bilinmektedir (Friedland, Gorman, & Treat, 1993; Panchagnula, 1998). High NOSN uygulamasının neredeyse PTX kadar tümör büyümesinin sınırlandırmasında etkili olabileceği ve sitotoksik etkisinin olmaması nedeniyle PTX'in dozu düşürülerek kombine veya yardımcı bir tedavi olarak kullanılabileceğini düşündürmektedir.

Agresif ve hızlı büyüyen tümör dokusunun düzensiz, ilkel damar yapısı nedeniyle beslenemeyerek zamanla, merkezi hipoksi kaynaklı nekroze olduğu bildirilmiştir (Farnsworth ve ark., 2014). Bununla birlikte ozon su karışımının tümör hücrelerini nekroze uğratabilmesi için intratümöral olarak uygulandığını gösteren bir çalışma yapılmıştır (Kuroda ve ark., 2015). Bu tez çalışmasında primer tümörlerde enine kesitinin histopatolojik değerlendirmesinde nekroz yüzdesi bakımından tüm gruplar arasında istatistiksel olarak anlamlı bir fark gözlenmemiştir (p=0,998). En

yüksek nekroz alanı High NOSN (%29,92) grubunda gözlenirken, sırasıyla NOSN (%21,66), PTX (%21,11), FTS (%20,19) ve PTX-NOSN (%20,09) grubunda daha az nekrotik alan gözlenmiştir. Primer tümörlerde tümör nekroz yüzdesinin en yüksek High NOSN grubunda olduğu ve bununda bir çalışmada, HIF-1α, HIF-1β ekspresyonu ile ilişkili olduğu bildirilmiştir (Yehia ve ark., 2015), benzer şekilde bu tez çalışmasında da HIF-1α ekspresyon sonuçlarının tümörün nekroz yüzde değeri ile uyumlu olduğu bulunmuştur.

Karaciğer ve akciğer dokularında mikro metastaz alanları, FTS grubuna göre tüm tedavi gruplarında daha düşük bulunmuştur. Ancak gruplar arasında istatistiksel olarak anlamlı bir fark bulunmamıştır (p=0,929). En düşük mikro metastaz alanı PTX-NOSN grubunda bulunmuştur. Tümörün üçlü negatif tabiatı ve tedavinin anjiogenezis yolağına etki edememesinden kaynaklı olarak uzak metastazlarının önüne geçilemediği düşünülmüştür.

Tümör proliferasyonunda, mitoz oranı yüksek, aktif olarak bölünen hücrelerin Ki-67 proteinlerinin immünohistokimyasal yöntemler ile belirlemesinde kötü prognozlu meme kanserlerinde oldukça yüksek olduğu bilinmektedir (Kumar ve ark., 2015). PTX'in hücre döngüsü duraklamasına neden olarak ve iki bağımsız apoptotik yolu indükleyerek hücre bölünmesine engel olduğu bilinmektedir (Flamant ve ark., 2010; Mori ve ark., 2006; Weaver, 2014; Woods, Zhu, McQueney, Bollag, & Lazarides, 1995). Ozon uygulamasının tümör dokusuna lokal olarak uygulanmasının nekrozu indüklediği ve tümör hücrelerinin çoğalmasını engellediği bildirilmiştir (Kuroda ve ark., 2015). Bu tez çalışmasında, tümör hücrelerinin Ki-67 nükleer immun ekspresyonunun değerlendirilmesinde tümör proliferasyonunun FTS grubu ile kıyaslandığında, PTX (%8,15) ve High NOSN (%10,01) grubunun istatistiksel olarak anlamlı olduğu gözlenmiştir (sırasıyla p=0,014, p=0,041). Tüm tedavi gruplarında proliferasyon yüzdesi FTS grubuna göre düşük çıkmıştır. Bulgular, High NOSN uygulamasının neredeyse kemoterapötik ajan olan PTX kadar hücre proliferasyonunu baskılamada etkili olabileceğini göstermektedir. Ozon uygulanmasının tümör hücrelerinde ROS seviyesini arttırarak tümör hücresinde toksik etki bıraktığı ve hücre zarı geçirgenliğinde artışa neden olarak sitoplazma sıvısının iyon konsantrasyonunda değişiklik yapması sonucu hücre apoptozisini tetiklediği bildirilmiştir (Baeza-Noci, & Pinto-Bonilla, 2021).

İnsan meme karsinomunda CD31 ekspresyonun artması sağ kalım oranının kötü olmasıyla ilişkilidir. Köpek meme karsinomlarında CD31 ekspresyonunun önemi, sınırlı vakalar nedeniyle belirsizliğini korumaktadır (Ramos-Vara ve ark., 2018). CD31 immun ekspresyonu ile mikrodamar yoğunluğunun (MVD) değerlendirildiği gösterilmiştir (Dos Anjos ve ark., 2019; Yamamoto ve ark., 2008). Bu tez çalışmasında damar endotel hücrelerinin CD31 membranöz immun ekspresyonuna ait skorlamalarda istatistiksel olarak anlamlı bir fark bulunmamıştır (p=0,301). Ancak tedavi gruplarının FTS (19,17 μm^2) grubuna göre daha düşük ekspresyon alanına sahip olduğu gözlenmiştir. En az immun ekspresyon değeri NOSN (13,22 μm^2) grubunda gözlenirken diğer gruplarda sırasıyla PTX-NOSN (16,56 μm^2), PTX (17,61 μm^2) ve High NOSN (18,35 μm^2) olduğu belirlenmiştir. Düşük doz ozon (NOSN) uygulamasının tümör dokusunda daha az mikrodamar yoğunluğuna sahip olduğu gözlenmiştir. Ayrıca CD31 immun ekspresyonu, HIF-1α immun ekspresyonu ile uyumludur, bu durum, tümörün tedaviyle başa çıkmak ve hipoksik ortama karşı koymak için tümör tarafından oluşturulan neovaskülarizasyon sürecini göstermektedir (Li ve ark., 2010).

Hipoksi ile indüklenebilir faktör-1alfa (HIF-1α), hipoksiye yanıt olarak önemli bir düzenleyicidir ve meme kanseri hastalarında yüksek düzeyde ekspresyon göstererek ilaç direnci, metastaz ve kötü prognoz ile yakından ilişkili olduğu bildirilmiştir (Prabhakar ve ark., 2012). HIF-1α ile klinikopatolojik ve biyolojik belirteçler [(Ki-67, VEGF ve MVD (CD31)] arasındaki korelasyonlar incelendiğinde, HIF-1α nükleer ekpresyonu %5 veya daha fazla olduğunda pozitif olarak kabul edildiği sitoplazmik boyanmanın ise negatif olarak kabul edildiği bildirilmiştir. İyi huylu meme bozuklukları arasında da HIF-1α ekspresyonlarında farklılıklar olduğu ve bazılarında hiç ekspresyonun gözlenmediği bildirilmiştir (Yamamoto ve ark., 2008). Bu tez çalışması kapsamında PTX'in dozu azaltılarak ve ozon ile kombinasyonu halinde, kanserli hastalara uygulandığında, NOSN (H-skor:8,41) tedavisi uygulanan grupta FTS (H-skor:11,08) grubuna göre HIF-1α ekspresyonunun daha az miktarda salgılandığı gözlenmiştir, bununla birlikte istatistiki açıdan anlamlı bir fark görülmemiştir (p>0,05). İnsan meme tümörü dokusunda yapılan bir çalışmada, özellikle HIF-1β'nın da üçlü-negatif meme kanseri vakalarının %77'sinde de eksprese edildiği ve HIF-1α ile ilişkisinin bulunduğu

gözlenmiştir (Yong ve ark., 2022). Yine aynı çalışmada moleküler alt tiplerin immunohistokimyasal değerlendirmesinde, HIF-1α nükleer ekspresyonunun, üçlü-negatif meme kanserlerinde HER2+'den sonra ikinci sırada sık görüldüğü ve immun ekspresyonun oldukça zayıf olduğu bildirilmiştir. Ayrıca hipoksik meme tümörü mikro çevresinde HIF-1α'nın, özellikle TNBC moleküler alt tipine ait olan kalıtsal BRCA1 mutasyonu nedeniyle artması beklenirken, TNBC hipoksik yolun aşağı akış ürünü olan CAIX (karbonik anhidraz IX) ekspresyonunun HIF-1α 'dan daha etkili olduğu bildirilmiştir (Yehia ve ark., 2015). Yapılan bu tez çalışmasında High NOSN (14,38) grubunda çekirdek ekspresyonunun en yüksek olduğu ve ozon gruplarında doza bağlı olarak ekspresyon seviyesinin değiştiği belirlenmiştir. Tedavi amaçlı, HIF-α alt tipinin inhibisyonu diğer alt tiplerin ekspresyonunu indükleme eğiliminde olabileceği için bazı durumlarda, her iki HIF alt tipininde (HIF-1α, HIF-1β) doğrudan hedeflenmesi, tedavi başarısı için önemli olduğu bildirilmiştir (Yong ve ark., 2022). Bununla birlikte, HIF-2α, vasküler olgunlaşmayı destekler ve anjiyogenezde vazgeçilmez bir rol oynamaktadır (Bruce ve ark., 2012). Çalışmalar çoğu solid tümörde, VEGF ekspresyonunun aşırı eksprese edildiğini ortaya koymaktadır (Costache ve ark., 2015). Ayrıca, VEGF'in akciğer kanseri, prostat kanseri, mide kanseri, meme kanseri ve kolorektal kanser gibi çeşitli tümörlerin oluşumu ve gelişimi ile yakından ilişkili olduğu ve ekspresyonunun patolojik derece, klinik evre ve lenf nodu tutulumu ile önemli ölçüde ilişkili olduğu gösterilmiştir (Cai, Wang, Fu, & Chen, 2022; Farnsworth ve ark., 2014; Winterhoff ve ark., 2015). Artan mikrodamar yoğunluğu ve VEGF ekspresyonu, primer tümörlü hastalarda daha kötü bir prognoz göstermiştir (Linderholm ve ark., 2000). TNBC hücre hattı olan 4T1 ile oluşturduğumuz deneysel fare modelinde VEGF-A sitoplazmik immun ekspresyon seviyesi gruplar arasında en yüksek PTX-NOSN (H-skor:174) grubunda gözlenmiştir. En düşük skor ise FTS (H-skor:142) ve High NOSN (H-skor:150) grubunda belirlenmiştir. Diğer gruplarda skorlar NOSN (H-skor:158) ve PTX (H-skor:167) olarak belirlenmiş olup gruplar arasında istatistiki açıdan bir fark gözlenmemiştir (p=0,181). HIF-1α immun ekspresyon seviyesi High NOSN grubu hariç tüm gruplarda FTS grubuna göre düşük olmasına rağmen VEGF-A sitoplazmik immun ekspresyon seviyesi tüm gruplarda FTS grubundan oldukça yüksek olduğu belirlenmiştir. Bunun nedeni olarak hipoksi kaynaklı anjiyogenezisin

indüklenmesinde sadece tek bir yolağın etkili olamayacağı düşündürmüştür. Ayrıca yapılan bir çalışmada, HIF-1α'yı eksprese eden TNBC vakalarında mikrodamar yoğunluğunun (MVD) biraz daha yüksek olduğunu ancak VEGF ekspresyonu ile güçlü bir ilişkisinin olmadığını göstermiştir (Yehia ve ark., 2015). Bu tez çalışmasında da benzer şekilde VEGF-A immun ekspresyon seviyesi, CD31 ekspresyon seviyesinden bağımsız bir şekilde değişmiştir. Sonuç olarak bulgular tedavi gruplarında vasküler ağın şekillenmesinin engellenemediğini ve bu ağın gelişimindeki mekanizmaların aydınlatılması için daha fazla çalışmanın yapılmasına ihtiyaç olduğu gösterilmiştir.

Meme tümörü moleküler alt tipleri arasında özellikle henüz hedefe yönelik tedavisi bulunmayan üçlü-negatif meme kanserinde (TNBC), HIF-1α'nın metastaz yeteneğini arttırdığı ve yeni prognostik belirteç olma potansiyeli taşıdığını gösteren çalışmalar yapılmıştır (Sayar, Diniz, Kaya, & Özgüzer, 2020; Yehia ve ark., 2015). Anti-HIF-1α tedavisi ile potansiyel hedeflerin belirlenmesinin önemi bilinmektedir. HIF-1α'nın mRNA ve immun ekspresyonunun down regüle edilmesine yönelik tedavi etkinliği değerlendirme çalışmaları devam etmektedir (Budi ve ark., 2021; Du ve ark., 2010; Wang ve ark., 2018; Yehia ve ark., 2015). Yapılan bir çalışma çeşitli meyve ve sebzelerde bulunan bir flavonoid olan quercetin'in 4T1 meme kanseri hücreleri üzerindeki etkisini, HIF-1α seviyesini düzenlenmesi yoluyla aracılık edebileceğini ve anti-kanser ilacı olan Doksorubisin (DOX) ile birlikte ilerlemiş meme kanseri olgularında tedavi edici etkisinin olduğu bildirilmiştir (Du ve ark., 2010). Başka bir çalışmada ise HIF-1α ve sinyal iletimi ve transkripsiyon aktivatörü 3 (STAT3)'ü eşzamanlı olarak hedefleyerek tümör büyümesini ve yayılmasının engellendiği bildirilmiştir. Üstelik HIF-1α ve STAT3'ün terapötik hedeflenmesi, nükleer proliferasyon belirteci olan Ki-67 ekspresyon seviyesini de azalttığı ve böylece tümör hücrelerinin çoğalmasının önüne geçilebildiği gösterilmiştir. Ayrıca HIF-1α ve STAT3'ün inhibisyonunun anti tümöral immun savunmada rol oynayan CTL gibi bağışıklık hücrelerinin de artmasına neden olduğu bildirilmiştir (Budi ve ark., 2021). VHL gen eksikliği olan hücrelerde HIF-1α'nın aktive olduğu ve HIF-1α'nın da VEGF-A ve PDGF gibi diğer anjiyojenik indükleyicilerin ve VEGFR gibi reseptörlerin anjiyojenik ekspresyonunu düzenlediği bilinmektedir (Maxwell ve ark., 1999). Bu tez çalışmasında, HIF-1α mRNA ekspresyonunun sadece NOSN grubunda

ortalama tümör hacminin yüksek olmasına rağmen mRNA ekspresyon seviyesinin diğer gruplara göre daha düşük olduğu gözlenmiştir. Ozon tedavisi uygulanan gruplarda PTX-NOSN (0,94 kat) ve NOSN (0,68 kat) HIF-1α mRNA ekspresyonunun down regüle olduğu, yüksek doz ozon (High NOSN) uygulanan grupta ise etkisiz kaldığı görülmüştür. Bu durumun ozon dozunun artmasından kaynaklı olabileceği düşünülmüştür. Bununla birlikte, VHL mRNA ekspresyon seviyesi en düşük NOSN grubunda gözlenmiştir. Ayrıca tedavi uygulamaları, tüm gruplarda FTS grubuna göre VHL genini down regüle etmiştir. Bu bulgular, uygulanan tedavinin HIF-1α (NOSN, PTX-NOSN) ve VHL genini down regüle etmesi ile başarılı bir etki sağlayabileceğini düşündürmektedir.

Tümör dokusunun ilerlemesi ve metastazında, anjiyogenezin kritik rolü bilinmektedir. Bir araştırma makalesinde, VEGF/VEGFR-2 yolunu hedef alan mevcut anti-anjiyojenik ilaçlardan biri olarak simvastatinin tümör anjiyogenezi ve AMPK-HIF-1α yolunu aktive ederek tümör anjiyogenezini inhibe edebileceği öne sürülmüştür (Wang ve ark., 2018). Tümör anjiyogenezi ve büyümesinin azaltılmasında önemli olan VEGF-A ve HIF-1α yolaklarını hedef alan anti-kanser ilaçları ile birlikte çeşitli terapötik yaklaşımlarla ilgili birçok çalışma yapılmıştır (Du ve ark., 2010; Wang ve ark., 2018; Yehia ve ark., 2015). VEGF'in, endotel hücrelerini hipoksik ve vasküler olmayan alanlara toplayarak çoğalmalarına katkı sağladığı bildirilmiştir (Lee, Bae, Jeong, Kim, & Kim, 2004). Bu tez çalışmasında, VEGF-A mRNA ekspresyonu FTS grubuna göre tedavi gruplarında up regüle olmasına rağmen tümör dokusunda VEGF-A ile eş zamanlı salgılanan PDGF'nın mRNA ekspresyonunun down regüle olduğu dikkati çekmiştir. VEGF'den başka HIF-1α'nın diğer anjiyojenik indükleyicilerin (FGF, PDGF ve Ang-1/2) ve anjiyojenik reseptörlerin (VEGFR, ANGPT) ekspresyonunu düzenlediği bilinmektedir (Fallah, & Rini, 2019). Bununla birlikte bir çalışmada, tümör oluşumunda yer alan büyüme faktörleri ve hormonlarının, VEGF-A ekspresyonunu arttırmak için hipoksiden bağımsız mekanizmalarıda kullanabileceği bildirilmiştir (Jubb ve ark., 2004). Bu tez çalışmasında, PDGF genini tedavi gruplarında FTS grubuna göre down regüle edilmesinin HIF-1α'nın diğer bir anjiyojenik indükleyicisi olarak sınırlandırılmasında başarılı bir etki sağlayabileceğini düşündürmektedir.

Bu tez çalışmasında, 4T1 ve EMT6 üçlü-negatif meme tümörü hücre

hatlarında ozon ve paklitaksel uygulamaları yapıldıktan sonra MTT testi ile sitotoksisite değerlendirmesi, hücre kültüründe gerçekleşen ko-kültür deneylerinde anti-tümöral immün yanıtlarla olan ilişkisi, 4T1 meme kanseri hücre hattı ile oluşturulan TNBC'li farelerin primer meme tümör dokularında Ki-67, CD31, VEGF-A, HIF-1α immun ekspresyonu ve mRNA ekspesyonu incelenmiştir. Ayrıca VEGF-A, HIF-1α genleri ile birlikte VHL ve PDGF genleride değerlendirmeye alınmıştır. Yüksek doz ozon (High NOSN) tedavisi uygulanan farelerde anti-tümöral immün yanıtlarla pozitif yönde bir ilişkinin olduğu ve Ki-67 ekspresyon seviyesindeki azalmanın tümör hücresi proliferasyonunu baskılayabileceğini düşündürmüştür. HIF-1α'nın hem immun hem mRNA ekspresyonun düşük doz ozonda (NOSN) azaldığı gözlenirken vasküler sistem üzerindeki etkisi belirsizliğini korumaktadır. Bu tez çalışmasında tümör taşıyan hayvanlarda ozonun doza bağlı bir etkisinin olabileceği sonucuna varılmıştır. Ozonun kanser tedavisinde kullanımının, farklı hücre hatları üzerindeki değişen etkileri nedeniyle farklı ozon dozajları ve tek bir ozon uygulamasının yeterli olamayacağı, tümörün tamamını kademeli olarak etkilemek için birden fazla ozon uygulamasının gerekli olabileceği gibi daha fazla klinik öncesi araştırma gerekmektedir. Çoğu *in vivo* çalışma özellikle düşük doz sistemik ozona odaklanmıştır (Baeza-Noci, & Pinto-Bonilla, 2021). Ozonun meme tümörü tedavisinde tümör proliferasyonu üzerinde baskılayıcı bir etkisinin olduğu bulunmuştur, ancak tedavide kullanımının doğrulanması için vasküler ağ üzerinde daha fazla mekanizmanının aydınlatılması gerekmektedir.

Bu tez çalışmasında meme tümörü fare modeli kullanılarak kanser progresyonunu ve metastazını anlamada önemli bir katkı sağlanmıştır. Model olarak memeli hayvanlar arasında kemirgenler, özellikle fare ve sıçanlar, anatomik, fizyolojik ve genetik açıdan insanlara benzerlikleri nedeniyle yaygın olarak kullanılmaktadır (Zeng, Li, & Chen, 2020). Fare modelleri özellikle tümör hücre büyümesi, göçü ve metastazını taklit etmesi açısından oldukça önemlidir (Jonkers, & Derksen, 2007). Günümüz meme tümörü hayvan modellerinde, özellikle ER-pozitif, HER2-pozitif ve TNBC'yi hedef alan ilaç etkinliği araştırılmaktadır. Biyobelirteç tanımlaması ile bu modellerin terapötik ilaç geliştirme, ilaç etkinliği ve toksisite değerlendirmesi yapılmaktadır. İlaç geliştirme ve tedavi rejimlerinin kişiselleştirilmesi için preklinik çalışmalarda hayvan modellerinin kullanılması

meme kanseri biyolojisini anlama ve yeni tedavi stratejileri geliştirme açısından oldukça önemlidir (Zeng ve ark., 2020). Köpek meme tümörleri, genellikle kısırlaştırılmamış dişi köpeklerde görülmektedir. Özelliklede üçlü-negatif moleküler alt tipin daha sık görüldüğü bildirilmiştir. Köpeklerin insan üçlü-negatif meme tümörü olguları için bir model olarak kullanılabilirliği bilinmektedir. Bir çalışmada köpeklerde, metastatik ve metastatik olmayan üçlü negatif meme tümörlerinde VEGFR-2, PDGFR ve MVD ekspresyonunu değerlendirmesi yapılmıştır. VEGFR-2 ve PDGFR'nin deregülasyonuna ve metastatik tümörlerde yüksek MVD'ye işaret ederek tümör progresyonunda anjiyogenezin rolü belirlenmiştir. Köpek meme tümörlerinde çoğu tedavide, cerrahi uygulama ve kemoterapi uygulanmasına rağmen, standartlaştırılmış bir protokol veya hedef tedavinin olmadığı bilinmektedir (Dos Anjos ve ark., 2019). Bu tez çalışmasından elde ettiğimiz bulgular doğrultusunda ozon tedavisinin, köpeklerin meme tümörü tedavisinde özellikle tümör proliferasyonunu sınırlandırıcı bir etki sağlayarak diğer tedavi uygulamaları ile birlikte yardımcı bir tedavi yaklaşımı olarak kullanılabileceği düşünülmektedir. Bu nedenle ozonun sistemik bir şekilde kemoterapötik bir ajan olarak kullanılmasında mevcut kemoterapi ve radyoterapi protokolleriyle kombine bir şekilde tedavi edici potansiyelinin anlaşılması için daha fazla ek araştırma yapılmasına ihtiyaç vardır.

6. KAYNAKLAR

Abadie, J., Nguyen, F., Loussouarn, D., Peña, L., Gama, A., Rieder, N.,... Campone, M. (2018). Canine invasive mammary carcinomas as models of human breast cancer. Part 2: Immunophenotypes and prognostic significance. *Breast Cancer Research and Treatment*, 167(2), 459-468. https://doi.org/10.1007/s10549-017-4542-8

Abbas, A. K., Lichtman, A. H., Pillai, S., & Baker, D. L. (2021). *Cellular and molecular immunology* (pp. 1056-1051). Elsevier.

Abdulla, M.-H., Sultana, S., Vaali-Mohammed, M.-A., Al Khayal, K., Traiki, T., Zubaidi, A.,... Abdullah-Al Obeed, O. (2021). Expression of VEGF, EGF and HGF in early- and late-stage colorectal cancer. *Molecular and Clinical Oncology*, 15(6), 251. https://doi.org/10.3892/mco.2021.2413

Acs, B., Pelekanou, V., Bai, Y., Martinez-Morilla, S., Toki, M., Leung, S. C. Y.,... Rimm, D. L. (2019). Ki67 reproducibility using digital image analysis: An inter-platform and inter-operator study. *Laboratory Investigation*, 99(1), 107-117. https://doi.org/10.1038/s41374-018-0123-7

Ahmed, L., Nalwoga, H., Arnes, J. B., Wabinga, H., Micklem, D. R., & Akslen, L. A. (2015). Increased tumor cell expression of Axl is a marker of aggressive features in breast cancer among African women. *Acta Pathologica, Microbiologica, et Immunologica Scandinavica*, 123(8), 688-696. https://doi.org/10.1111/apm.12403

Al-Dissi, A. N., Haines, D. M., Singh, B., & Kidney, B. A. (2010). Immunohistochemical expression of vascular endothelial growth factor and vascular endothelial growth factor receptor-2 in canine simple mammary gland adenocarcinomas. *The Canadian Veterinary Journal*, 51(10), 1109–1114. https://www.ncbi.nlm.nih.gov/pmc/articles/PMC2942048/

Alyasova A.V., Vedunova M.V., Sakharnova T. A., Terentyev I.G., Tsybusov S.N., & Kontorshchikova K.N. (2016). Effect of Ozone and Doxorubicin on the Viability and Morphology of Malignant Hepatic Cells. *Journal Sovremennye Tehnologii v Medicine*. 8(2), 84-89. https://doi.org/10.17691/stm2016.8.2.12

Anderson, A. C., Joller, N., & Kuchroo, V. K. (2016). Lag-3, Tim-3, and TIGIT: Co-inhibitory Receptors with Specialized Functions in Immune Regulation. *Immunity*, 44(5), 989-1004. https://doi.org/10.1016/j.immuni.2016.05.001

Angara, K., Rashid, M. H., Shankar, A., Ara, R., Iskander, A., Borin, T. F.,... & Arbab, A. S. (2017). Vascular mimicry in glioblastoma following anti-angiogenic and anti-20-HETE therapies. *Histology and Histopathology*, 32(9), 917–928. https://doi.org/10.14670/HH-11-856

Arroyo-Crespo, J. J., Armiñán, A., Charbonnier, D., Deladriere, C., Palomino-Schätzlein, M.,... Vicent, M. J. (2019). Characterization of triple-negative breast cancer preclinical models provides functional evidence of metastatic progression. *International Journal of Cancer*, 145(8), 2267-2281. https://doi.org/10.1002/ijc.32270

Atiya, H. I., Dvorkin-Gheva, A., Hassell, J., Patel, S., Parker, R. L., Hartstone-Rose, A.,… Ramsdell, A. F. (2019). Intraductal Adaptation of the 4T1 Mouse Model of Breast Cancer Reveals Effects of the Epithelial Microenvironment on Tumor Progression and Metastasis. *Anticancer Research*, 39(5), 2277–2287. https://doi.org/10.21873/anticanres.13344

Azevedo Martins, J. M., Rabelo-Santos, S. H., Do Amaral Westin, M. C., & Zeferino, L. C. (2020). Tumoral and stromal expression of MMP-2, MMP-9, MMP-14, TIMP-1, TIMP-2, and VEGF-A in cervical cancer patient survival: A competing risk analysis. *BioMed Central Cancer*, 20(1), 660. https://doi.org/10.1186/s12885-020-07150-3

Baeza-Noci, J., & Pinto-Bonilla, R. (2021). Systemic Review: Ozone: A Potential New Chemotherapy. *International Journal of Molecular Sciences*, 22(21), 11796. https://doi.org/10.3390/ijms222111796

Barani, M., Paknia, F., Roostaee, M., Kavyani, B., Kalantar-Neyestanaki, D., Ajalli, N.,... Amirbeigi, A. (2023). Niosome as an Effective Nanoscale Solution for the Treatment of Microbial Infections. *BioMed Research International*, 2023, 1-18. https://doi.org/10.1155/2023/9933283

Birbrair, A. (Ed.). (2020). *Tumor Microenvironment: Hematopoietic Cells* (pp. 4-11). Springer International Publishing. https://doi.org/10.1007/978-3-030-35723-8

Bocci, V. A. (2006). Scientific and Medical Aspects of Ozone Therapy. State of the Art. *Archives of Medical Research*, 37(4), 425-435. https://doi.org/10.1016/j.arcmed.2005.08.006

Böttcher, J. P., Bonavita, E., Chakravarty, P., Blees, H., Cabeza-Cabrerizo, M., Sammicheli, S.,... Reis E Sousa, C. (2018). NK Cells Stimulate Recruitment of cDC1 into the Tumor Microenvironment Promoting Cancer Immune Control. *Cell*, 172(5), 1022-1037.e14. https://doi.org/10.1016/j.cell.2018.01.004

Broerse, J. J., Hennen, L. A., & Van Zwieten, M. J. (1985). Radiation Carcinogenesis in Experimental Animals and Its Implications for Radiation Protection. International Journal of Radiation Biology and Related Studies in Physics, *Chemistry and Medicine*, 48(2), 167-187. https://doi.org/10.1080/09553008514551171

Bruce, J. Y., Eickhoff, J., Pili, R., Logan, T., Carducci, M., Arnott, J.,… Liu, G. (2012). A phase II study of 2-methoxyestradiol nanocrystal colloidal dispersion alone and in combination with sunitinib malate in patients with metastatic renal cell carcinoma progressing on sunitinib malate. *Investigational New Drugs*, 30(2), 794–802. https://doi.org/10.1007/s10637-010-9618-9

Budi, H. S., Izadi, S., Timoshin, A., Asl, S. H., Beyzai, B., Ghaderpour, A.,... Jadidi-Niaragh, F. (2021). Blockade of HIF-1α and STAT3 by hyaluronate-conjugated TAT-chitosan-SPION nanoparticles loaded with siRNA molecules prevents tumor growth. *Nanomedicine: Nanotechnology, Biology and Medicine*, 34, 102373. https://doi.org/10.1016/j.nano.2021.102373

Cai, C., Wang, X., Fu, Q., & Chen, A. (2022). The VEGF expression associated with prognosis in patients with intrahepatic cholangiocarcinoma: A systematic review and meta-analysis. *World Journal of Surgical Oncology*, 20(1), 40. https://doi.org/10.1186/s12957-022-02511-7

Campbell, N. A., & Reece, J. B. (2006). *Biyoloji* (6. baskı) içinde (s.127- 130) (A. Tümer, Çev). Palme Yayınları. (Orijinal çalışma basım tarihi 1970).

Cao, Y., Feng, Y.H., Gao, L.W., Li, X.Y., Jin, Q.X., Wang, Y.Y.,... Wei, M.J. (2019). Artemisinin enhances the anti-tumor immune response in 4T1 breast cancer cells in vitro and in vivo. *International Immunopharmacology*, 70, 110-116. https://doi.org/10.1016/j.intimp.2019.01.041

Carmeliet, P. (2005). VEGF as a Key Mediator of Angiogenesis in Cancer. *Oncology*, 69(Suppl. 3), 4-10. https://doi.org/10.1159/000088478

Casbon, A.J., Reynaud, D., Park, C., Khuc, E., Gan, D. D., Schepers, K.,… Werb, Z. (2015). Invasive breast cancer reprograms early myeloid differentiation in the bone marrow to generate immunosuppressive neutrophils. *Proceedings of the National Academy of Sciences*, 112(6). https://doi.org/10.1073/pnas.1424927112

Celen, O., Kahraman, I., Yildirim, E., & Berberoglu, U. (2004). 191Correlation of vascular endothelial growth factor (VEGF) and CEA with clinicopathological variables in colorectal cancer patients. Neoplasma, 51(4), 293-299.

Chakrabarti, R., & Kang, Y. (2015). Transplantable mouse tumor models of breast cancer metastasis. Methods in molecular biology (Clifton, N.J.), 1267, 367–380. https://doi.org/10.1007/978-1-4939-2297-0_18

Chen, D. S., & Mellman, I. (2017). Elements of cancer immunity and the cancer–immune set point. *Nature*, 541(7637), 321-330. https://doi.org/10.1038/nature21349

Chen, S., Hanning, S., Falconer, J., Locke, M., & Wen, J. (2019). Recent advances in non-ionic surfactant vesicles (niosomes): Fabrication, characterization, pharmaceutical and cosmetic applications. *European Journal of Pharmaceutics and Biopharmaceutics*, 144, 18-39. https://doi.org/10.1016/j.ejpb.2019.08.015

Comito, G., Calvani, M., Giannoni, E., Bianchini, F., Calorini, L., Torre,... Chiarugi, P. (2011). HIF-1α stabilization by mitochondrial ROS promotes Met-dependent invasive growth and vasculogenic mimicry in melanoma cells. *Free Radical Biology and Medicine*, 51(4), 893-904. https://doi.org/10.1016/j.freeradbiomed.2011.05.042

Cordon-Cardo, C., Vlodavsky, I., Haimovitz-Friedman, A., Hicklin, D., & Fuks, Z. (1990). Expression of basic fibroblast growth factor in normal human tissues. *Laboratory Investigation; a Journal of Technical Methods and Pathology*, 63(6), 832-840.

Costache, M. I., Ioana, M., Iordache, S., Ene, D., Costache, C. A., & Săftoiu, A. (2015). VEGF expression in pancreatic cancer and other malignancies: A review of the literature. *Romanian Journal of Internal Medicine*, 53(3), 199-208. https://doi.org/10.1515/rjim-2015-0027

Cowman, S. J., & Koh, M. Y. (2022). Revisiting the HIF switch in the tumor and its immune microenvironment. *Trends in Cancer*, 8(1), 28–42. https://doi.org/10.1016/j.trecan.2021.10.004

Crivellato, E., Nico, B., Vacca, A., Djonov, V., Presta, M., & Ribatti, D. (2004). Recombinant human erythropoietin induces intussusceptive microvascular growth in vivo. *Leukemia*, 18(2), 331-336. https://doi.org/10.1038/sj.leu.2403246

Cui, D., Naftel, J. P., & Lynch, J. C. (2011). *Atlas of histology: with functional and clinical correlations* (pp. 386-387) Wolters Kluwer Health - Lippincott Williams & Wilkins.

Dai, X., Li, T., Bai, Z., Yang, Y., Liu, X., Zhan, J., & Shi, B. (2015). Breast cancer intrinsic subtype classification, clinical use and future trends. *American Journal of Cancer Research*, 5(10), 2929–2943.

Dakowicz, D., Zajkowska, M., & Mroczko, B. (2022). Relationship between VEGF Family Members, Their Receptors and Cell Death in the Neoplastic Transformation of Colorectal Cancer. *International Journal of Molecular Sciences*, 23(6), 3375. https://doi.org/10.3390/ijms23063375

Danilin, S., Merkel, A. R., Johnson, J. R., Johnson, R. W., Edwards, J. R., &

Sterling, J. A. (2012). Myeloid-derived suppressor cells expand during breast cancer progression and promote tumor-induced bone destruction. *OncoImmunology*, 1(9), 1484-1494. https://doi.org/10.4161/onci.21990

De Azevedo, I. D. L. M. J., Farsky, S. H. P., Oliveira, M. L. S., & Ho, P. L. (2001). Molecular Cloning and Expression of a Functional Snake Venom Vascular Endothelium Growth Factor (VEGF) from theBothrops insularis Pit Viper. *Journal of Biological Chemistry*, 276(43), 39836-39842. https://doi.org/10.1074/jbc.M106531200

DeRose, Y. S., Wang, G., Lin, Y.-C., Bernard, P. S., Buys, S. S., Ebbert,... Welm, A. L. (2011). Tumor grafts derived from women with breast cancer authentically reflect tumor pathology, growth, metastasis and disease outcomes. *Nature Medicine*, 17(11), 1514-1520. https://doi.org/10.1038/nm.2454

Dhami, M. A., Tank, P. H., Karle, A. S., Vedpathak, H. S., & Bhatia, A. S. (2010). Epidemiology of Canine Mammary Gland Tumors in Gujarat. *Veterinary World*, 3(6), 282-285. doi: 10.5455/vetworld.2010.282-285

Di Mauro, R., Cantarella, G., Bernardini, R., Di Rosa, M., Barbagallo, I., Distefano, A.,… Li Volti, G. (2019). The Biochemical and Pharmacological Properties of Ozone: The Smell of Protection in Acute and Chronic Diseases. *International Journal of Molecular Sciences*, 20(3), 634. https://doi.org/10.3390/ijms20030634

Dos Anjos, D. S., Vital, A. F., Lainetti, P. D. F., Leis-Filho, A. F., Dalmolin, F., Elias, F.,... Fonseca-Alves, C. E. (2019). Deregulation of VEGFR-2 and PDGFR Expression and Microvascular Density in a Triple-Negative Model of Canine Malignant Mammary Tumors with Lymph Node or Lung Metastasis. *Veterinary Sciences*, 6(1), 3. https://doi.org/10.3390/vetsci6010003

Du, G., Lin, H., Wang, M., Zhang, S., Wu, X., Lu, L.,... Yu, L. (2010). Quercetin greatly improved therapeutic index of doxorubicin against 4T1 breast cancer by its opposing effects on HIF-1α in tumor and normal cells. *Cancer Chemotherapy and Pharmacology*, 65(2), 277-287. https://doi.org/10.1007/s00280-009-1032-7

DuPre', S. A., & Hunter, K. W. (2007). Murine mammary carcinoma 4T1 induces a leukemoid reaction with splenomegaly: Association with tumor-derived growth factors. *Experimental and Molecular Pathology*, 82(1), 12-24. https://doi.org/10.1016/j.yexmp.2006.06.007

Egen, J. G., Ouyang, W., & Wu, L. C. (2020). Human Anti-tumor Immunity: Insights from Immunotherapy Clinical Trials. *Immunity*, 52(1), 36-54. https://doi.org/10.1016/j.immuni.2019.12.010

Egenvall, A., Bonnett, B. N., Öhagen, P., Olson, P., Hedhammar, Å., & Euler, H. V. (2005). Incidence of and survival after mammary tumors in a population of over 80,000 insured female dogs in Sweden from 1995 to 2002. *Preventive Veterinary Medicine*, 69(1-2), 109-127. https://doi.org/10.1016/j.prevetmed.2005.01.014

Erdoğar, N., Esendağlı, G., Nielsen, T. T., Esendağlı-Yılmaz, G., Yöyen-Ermiş, D., Erdoğdu, B,... Bilensoy, E. (2018). Therapeutic efficacy of folate receptor-targeted amphiphilic cyclodextrin nanoparticles as a novel vehicle for paclitaxel delivery in breast cancer. *Journal of Drug Targeting*, 26(1), 66-74. https://doi.org/10.1080/1061186X.2017.1339194

Esen, A., Kaymaz, M., & Karadağ, Ş. (2022). Köpeklerde Meme Tümörü Olgularinda Güncel Kemoterapötik Yaklaşim: Mikrobaloncuklar. *Veteriner*

Farmakoloji ve Toksikoloji Derneği Bülteni, 13(3), 132-142. https://doi.org/10.38137/vftd.1077460

Fabris, V. T. (2014). From chromosomal abnormalities to the identification of target genes in mouse models of breast cancer. *Cancer Genetics*, 207(6), 233-246. https://doi.org/10.1016/j.cancergen.2014.06.025

Farnsworth, R. H., Lackmann, M., Achen, M. G., & Stacker, S. A. (2014). Vascular remodeling in cancer. *Oncogene*, 33(27), 3496-3505. https://doi.org/10.1038/onc.2013.304

Fallah, J., & Rini, B. I. (2019). HIF Inhibitors: Status of Current Clinical Development. *Current Oncology Reports*, 21(1), 6. https://doi.org/10.1007/s11912-019-0752-z

Fei, J., Hong, A., Dobbins, T. A., Jones, D., Lee, C. S., Loo, C.,… Rose, B. (2009). Prognostic significance of vascular endothelial growth factor in squamous cell carcinomas of the tonsil in relation to human papillomavirus status and epidermal growth factor receptor. *Annals of surgical oncology*, 16(10), 2908-2917. https://doi.org/10.1245/s10434-009-0579-1

Flamant, L., Notte, A., Ninane, N., Raes, M., & Michiels, C. (2010). Anti-apoptotic role of HIF-1 and AP-1 in paclitaxel exposed breast cancer cells under hypoxia. *Molecular Cancer*, 9(1), 191. https://doi.org/10.1186/1476-4598-9-191

Folberg, R., & Maniotis, A. J. (2004). Vasculogenic mimicry. *Acta Pathologica, Microbiologica, et Immunologica Scandinavica*, 112(7-8), 508–525. https://doi.org/10.1111/j.1600-0463.2004.apm11207-0810.x

Fridman, W. H., Pagès, F., Sautès-Fridman, C., & Galon, J. (2012). The immune contexture in human tumors: Impact on clinical outcome. *Nature Reviews Cancer*, 12(4), 298-306. https://doi.org/10.1038/nrc3245

Friedland, D., Gorman, G., & Treat, J. (1993). Hypersensitivity Reactions From Taxol and Etoposide. *Journal of the National Cancer Institute*, 85(24), 2036-2036. https://doi.org/10.1093/jnci/85.24.2036

Fritz, J. M., & Lenardo, M. J. (2019). Development of immune checkpoint therapy for cancer. *Journal of Experimental Medicine*, 216(6), 1244-1254. https://doi.org/10.1084/jem.20182395

Fuchs, D. A., & Johnson, R. K. (1978). Cytologic evidence that taxol, an antineoplastic agent from Taxus brevifolia, acts as a mitotic spindle poison. *Cancer Treatment Reports*, 62(8), 1219-1222.

Gabli, Z., Beddar, L., Djerrou, Z., & Gomez-Reyes, E. (2017). Prevalence and Histopathologic Analyses of Mammary Tumors in Female Dogs in the Northeast of Algeria. *OnLine Journal of Biological Sciences*, 17(3), 166-177. https://doi.org/10.3844/ojbsci.2017.166.177

Gabrilovich, D. I. (2017). Myeloid-Derived Suppressor Cells. *Cancer Immunology Research*, 5(1), 3-8. https://doi.org/10.1158/2326-6066.CIR-16-0297

Gabrilovich, D. I., Chen, H. L., Girgis, K. R., Cunningham, H. T., Meny, G. M., Nadaf, S.,... Carbone, D. P. (1996). Production of vascular endothelial growth factor by human tumors inhibits the functional maturation of dendritic cells. *Nature Medicine*, 2(10), 1096-1103. https://doi.org/10.1038/nm1096-1096

Gabrilovich, D. I., & Nagaraj, S. (2009). Myeloid-derived suppressor cells as regulators of the immune system. *Nature Reviews Immunology*, 9(3), 162-174. https://doi.org/10.1038/nri2506

Galon, J., Costes, A., Sanchez-Cabo, F., Kirilovsky, A., Mlecnik, B., Lagorce-

Pagès,... Pagès, F. (2006). Type, Density, and Location of Immune Cells Within Human Colorectal Tumors Predict Clinical Outcome. *Science*, 313(5795), 1960-1964. https://doi.org/10.1126/science.1129139

Giacca, M. (2010). Non-redundant functions of the protein isoforms arising from alternative splicing of the VEGF-A pre-mRNA. *Transcription*, 1(3), 149-153. https://doi.org/10.4161/trns.1.3.13229

Gianotti Campos, A., Alvares Duarte Bonini Campos, J., Soares Sanches, D., Lúcia Zaidan Dagli, M., & Maria Matera, J. (2012). Immunohistochemical Evaluation of Vascular Endothelial Growth Factor (VEGF) in Splenic Hemangiomas and Hemangiosarcomas in Dogs. *Open Journal of Veterinary Medicine*, 02(04), 191-195. https://doi.org/10.4236/ojvm.2012.24030

Goedegebuure, P., Mitchem, J. B., Porembka, M. R., Tan, M. C., Belt, B. A., Wang-Gillam,... Linehan, D. C. (2011). Myeloid-derived suppressor cells: general characteristics and relevance to clinical management of pancreatic cancer. *Current Cancer Drug Targets*, 11(6), 734–751. https://doi.org/10.2174/156800911796191024

Goldschmidt, M., Peña, L., Rasotto, R., & Zappulli, V. (2011). Classification and Grading of Canine Mammary Tumors. *Veterinary Pathology*, 48(1), 117-131. https://doi.org/10.1177/0300985810393258

Gotink, K. J., Broxterman, H. J., Honeywell, R. J., Dekker, H., De Haas, R. R., Miles,... Verheul, H. M. W. (2014). Acquired tumor cell resistance to sunitinib causes resistance in a HT-29 human colon cancer xenograft mouse model without affecting sunitinib biodistribution or the tumor microvasculature. *Oncoscience*, 1(12), 844-853. https://doi.org/10.18632/oncoscience.106

Hanahan, D., & Folkman, J. (1996). Patterns and Emerging Mechanisms of the Angiogenic Switch during Tumorigenesis. *Cell*, 86(3), 353-364. https://doi.org/10.1016/S0092-8674(00)80108-7.

Hanahan, D., Wagner, E. F., & Palmiter, R. D. (2007). The origins of oncomice: a history of the first transgenic mice genetically engineered to develop cancer. *Genes & development*, 21(18), 2258–2270. https://doi.org/10.1101/gad.1583307

Hattori, K., Heissig, B., Wu, Y., Dias, S., Tejada, R., Ferris, B.,... Rafii, S. (2002). Placental growth factor reconstitutes hematopoiesis by recruiting VEGFR1+ stem cells from bone-marrow microenvironment. *Nature Medicine*, 8(8), 841-849. https://doi.org/10.1038/nm740

Hira, V. V. V., de Jong, A. L., Ferro, K., Khurshed, M., Molenaar, R. J., & Van Noorden, C. J. F. (2019). Comparison of different methodologies and cryostat versus paraffin sections for chromogenic immunohistochemistry. *Acta histochemica*, 121(2), 125-134. https://doi.org/10.1016/j.acthis.2018.10.011

Hoeben, A., Landuyt, B., Highley, M. S., Wildiers, H., Van Oosterom, A. T., & De Bruijn, E. A. (2004). Vascular Endothelial Growth Factor and Angiogenesis. *Pharmacological Reviews*, 56(4), 549-580. https://doi.org/10.1124/pr.56.4.3

Holmgren, L., O'Reilly, M. S., & Folkman, J. (1995). Dormancy of micrometastases: Balanced proliferation and apoptosis in the presence of angiogenesis suppression. *Nature Medicine*, 1(2), 149-153. https://doi.org/10.1038/nm0295-149

Hovey, R. C., & Trott, J. F. (2004). Morphogenesis of mammary gland development. *Protecting Infants through Human Milk: Advancing the Scientific Evidence*, 219-228. https://link.springer.com/chapter/10.1007/978-1-4757-4242-8_19

Hsieh, C. S., Lee, H. M., & Lio, C. W. J. (2012). Selection of regulatory T cells in the thymus. *Nature Reviews Immunology*, 12(3), 157-167. https://doi.org/10.1038/nri3155

Hsu, C. Y., Yang, C. F., Liao, L. R., Ho, H. L., & Ho, D. M. (2013). Tonsil surface epithelium is ideal for monitoring Ki-67 immunohistochemical staining. *Histopathology*, 63(6), 810-816. https://doi.org/10.1111/his.12228

Işık, G. (2013). *Meme Kanseri Tedavisinde Paklitaksel Yüklü Polikatyonik ve Anyonik Siklodekstrin Nanoküre Formülasyonu ve In Vitro Değerlendirilmesi*. [Yükseklisans tezi, Hacettepe Üniversitesi]. Erişim adresi: http://hdl.handle.net/11655/2219

Jayakumar, A., & Bothwell, A. L. M. (2019). Functional Diversity of Myeloid-Derived Suppressor Cells: The Multitasking Hydra of Cancer. *The Journal of Immunology*, 203(5), 1095-1103. https://doi.org/10.4049/jimmunol.1900500

Jeltsch, M., Kaipainen, A., Joukov, V., Meng, X., Lakso, M., Rauvala,... Alitalo, K. (1997). Hyperplasia of Lymphatic Vessels in VEGF-C Transgenic Mice. *Science*, 276(5317), 1423-1425. https://doi.org/10.1126/science.276.5317.1423

Jiang, H., Tao, W., Zhang, M., Pan, S., Kanwar, J. R., & Sun, X. (2010). Low-Dose Metronomic Paclitaxel Chemotherapy Suppresses Breast Tumors and Metastases in Mice. *Cancer Investigation*, 28(1), 74-84. https://doi.org/10.3109/07357900902744510

Jonkers, J., & Derksen, P. W. B. (2007). Modeling Metastatic Breast Cancer in Mice. *Journal of Mammary Gland Biology and Neoplasia*, 12(2-3), 191-203. https://doi.org/10.1007/s10911-007-9050-8

Jubb, A. M., Pham, T. Q., Hanby, A. M., Frantz, G. D., Peale, F. V., Wu, T. D.,... Hillan, K. J. (2004). Expression of vascular endothelial growth factor, hypoxia inducible factor 1alpha, and carbonic anhydrase IX in human tumors. *Journal of Clinical Pathology*, 57(5), 504–512. https://doi.org/10.1136/jcp.2003.012963

Kaszak, I., Ruszczak, A., Kanafa, S., Kacprzak, K., Król, M., & Jurka, P. (2018). Current biomarkers of canine mammary tumors. *Acta Veterinaria Scandinavica*, 60(1), 66. https://doi.org/10.1186/s13028-018-0417-1

Kazemi, M., Carrer, A., Moimas, S., Zandonà, L., Bussani, R., Casagranda,... Zacchigna, S. (2016). VEGF121 and VEGF165 differentially promote vessel maturation and tumor growth in mice and humans. *Cancer Gene Therapy*, 23(5), 125-132. https://doi.org/10.1038/cgt.2016.12

Kerby, A., Graham, N., Wallworth, R., Batra, G., & Heazell, A. (2022). Development of dynamic image analysis methods to measure vascularisation and syncytial nuclear aggregates in human placenta. *Placenta*, 120, 65-72. https://doi.org/10.1016/j.placenta.2022.02.008

Koca, G., Seydou, S., & Yildirim, Ö. (2022). Kanser immünoterapisinde güncel yaklaşımlar ve immünoterapinin sınırlayıcı etkilerine genel bakış. *Turkish Journal of Clinics and Laboratory*, 13(1), 153-165. https://doi.org/10.18663/tjcl.1038881

Kuczynski, E. A., Vermeulen, P. B., Pezzella, F., Kerbel, R. S., & Reynolds, A. R. (2019). Vessel co-option in cancer. *Nature Reviews Clinical Oncology*, 16(8), 469-493. https://doi.org/10.1038/s41571-019-0181-9

Kujan, O., Siddiqui, I., Lee, C., Idrees, M., Shearston, K., & Farah, C. S. (2023). Automated immunohistochemical quantification of hypoxia biomarkers shows correlation with dysplastic epithelial changes. *Journal of Oral Pathology &*

Medicine, 52(6), 504-513. https://doi.org/10.1111/jop.13427

Kumar, P., & Parasar, M. C. (2020). Occurrence of mammary tumour in dogs. *Journal of Agricultural Research Advances*, 2(2), 29-32. https://www.jara.org.in/uploads/archivepdf/4918JARA_Vol_02_June_2020_04.pdf

Kumar, V., Abbas, A. K., Aster, J. C., Perkins, J. A., Robbins, S. L., & Cotran, R. S. (2015). *Robbins and Cotran pathologic basis of disease* (pp. 1051-1056) Elsevier; Saunders, Philadelphia.

Kumar, V., Patel, S., Tcyganov, E., & Gabrilovich, D. I. (2016). The Nature of Myeloid-Derived Suppressor Cells in the Tumor Microenvironment. *Trends in Immunology*, 37(3), 208-220. https://doi.org/10.1016/j.it.2016.01.004

Kuroda, K., Azuma, K., Mori, T., Kawamoto, K., Murahata, Y., Tsuka, T.,… Okamoto, Y. (2015). The Safety and Anti-Tumor Effects of Ozonated Water in Vivo. *International Journal of Molecular Sciences*, 16(10), 25108–25120. https://doi.org/10.3390/ijms161025108

Kuruca, N., Gülbahar, M. Y., Sözmen, M., Yarim, M., Kabak, Y. B., Karaca,... Güvenç, T. (2019). Samsun'da 2004-2019 yılları arasında incelenen köpek meme tümörleri. *Etlik Veteriner Mikrobiyoloji Dergisi*, 30(2), 132-136. https://doi.org/10.35864/evmd.614287

Kuruoglu, F. E., Ozyigit, M. O., Nak, D., Avci Kupeli, Z., Ekici, Z. M., Koca, D.,... Shahzad, A. H. (2020). Lokal İleri Köpek Meme Tümörlerinde Neoadjuvan Tedavide Doksorubisin ve Siklofosfamidin Etkinliği ve Toksisitesi. *Kafkas Üniversitesi Veteriner Fakültesi Dergisi*. 26(6), 729-734. https://doi.org/10.9775/kvfd.2020.24112

Kusuma, N., Denoyer, D., Eble, J. A., Redvers, R. P., Parker, B. S., Pelzer, R.,... Pouliot, N. (2012). Integrin-dependent response to laminin-511 regulates breast tumor cell invasion and metastasis. *International Journal of Cancer*, 130(3), 555-566. https://doi.org/10.1002/ijc.26018

Larsen, M. J., Kruse, T. A., Tan, Q., Lænkholm, A. V., Bak, M., Lykkesfeldt, A. E.,... Thomassen, M. (2013). Classifications within molecular subtypes enables identification of BRCA1/BRCA2 mutation carriers by RNA tumor profiling. *Public Library of Science One*, 8(5), e64268. https://doi.org/10.1371/journal.pone.0064268

Lea, D., Gudlaugsson, E. G., Skaland, I., Lillesand, M., Søreide, K., & Søreide, J. A. (2021). Digital Image Analysis of the Proliferation Markers Ki67 and Phosphohistone H3 in Gastroenteropancreatic Neuroendocrine Neoplasms: Accuracy of Grading Compared With Routine Manual Hot Spot Evaluation of the Ki67 Index. *Applied Immunohistochemistry & Molecular Morphology*, 29(7), 499-505. https://doi.org/10.1097/PAI.0000000000000934

Lee, J. W., Bae, S. H., Jeong, J. W., Kim, S. H., & Kim, K. W. (2004). Hypoxia-inducible factor (HIF-1) alpha: its protein stability and biological functions. *Experimental & Molecular Medicine*, 36(1), 1–12. https://doi.org/10.1038/emm.2004.1

Li, M., Gu, Y., Zhang, Z., Zhang, S., Zhang, D., Saleem, A. F.,... Sun, B. (2010). Vasculogenic Mimicry: A New Prognostic Sign of Gastric Adenocarcinoma. *Pathology & Oncology Research*, 16(2), 259-266. https://doi.org/10.1007/s12253-009-9220-7

Li, X., Lee, C., Tang, Z., Zhang, F., Arjunan, P., Li, Y.,... Dong, L. (2009). VEGF-B:

A survival, or an angiogenic factor? *Cell Adhesion & Migration*, 3(4), 322-327. https://doi.org/10.4161/cam.3.4.9459

Li, Z., Han, J., Meng, X., & Yang, Y. (2010). Clinical value of preoperative serum VEGF, CRP and IL-6 levels in colorectal carcinoma. *Chinese Journal of Oncology*, 32(10), 795-799. https://europepmc.org/article/med/21163075

Liang, L., Yue, Z., Du, W., Li, Y., Tao, H., Wang, D.,... Li, Z. (2017). Molecular Imaging of Inducible VEGF Expression and Tumor Progression in a Breast Cancer Model. *Cellular Physiology and Biochemistry*, 42(1), 407-415. https://doi.org/10.1159/000477485

Liberti, M. V., & Locasale, J. W. (2016). The Warburg Effect: How Does it Benefit Cancer Cells? *Trends in Biochemical Sciences*, 41(3), 211-218. https://doi.org/10.1016/j.tibs.2015.12.001

Linderholm, B., Grankvist, K., Wilking, N., Johansson, M., Tavelin, B., & Henriksson, R. (2000). Correlation of vascular endothelial growth factor content with recurrences, survival, and first relapse site in primary node-positive breast carcinoma after adjuvant treatment. *Journal of Clinical Oncology: Official Journal of the American Society of Clinical Oncology*, 18(7), 1423–1431. https://doi.org/10.1200/JCO.2000.18.7.1423

Liu, C., Yu, S., Kappes, J., Wang, J., Grizzle, W. E., Zinn, K. R., & Zhang, H. G. (2007). Expansion of spleen myeloid suppressor cells represses NK cell cytotoxicity in tumor-bearing host. *Blood*, 109(10), 4336–4342. https://doi.org/10.1182/blood-2006-09-046201

Liu, H., Kato, Y., Erzinger, S. A., Kiriakova, G. M., Qian, Y., Palmieri, D.,... Price, J. E. (2012). The role of MMP-1 in breast cancer growth and metastasis to the brain in a xenograft model. *BioMed Central Cancer*, 12(1), 583. https://doi.org/10.1186/1471-2407-12-583

Lohela, M., Bry, M., Tammela, T., & Alitalo, K. (2009). VEGFs and receptors involved in angiogenesis versus lymphangiogenesis. *Current Opinion in Cell Biology*, 21(2), 154-165. https://doi.org/10.1016/j.ceb.2008.12.012

Lugano, R., Ramachandran, M., & Dimberg, A. (2020). Tumor angiogenesis: Causes, consequences, challenges and opportunities. *Cellular and Molecular Life Sciences*, 77(9), 1745-1770. https://doi.org/10.1007/s00018-019-03351-7

Luongo, M., Brigida, A. L., Mascolo, L., & Gaudino, G. (2017). Possible Therapeutic Effects of Ozone Mixture on Hypoxia in Tumor Development. *Anticancer research*, 37(2), 425–435. https://doi.org/10.21873/anticanres.11334

Malhotra, G. K., Zhao, X., Band, H., & Band, V. (2010). Histological, molecular and functional subtypes of breast cancers. *Cancer Biology & Therapy*, 10(10), 955-960. https://doi.org/10.4161/cbt.10.10.13879

Maxwell, P. H., Wiesener, M. S., Chang, G. W., Clifford, S. C., Vaux, E. C., Cockman, M. E.,... Ratcliffe, P. J. (1999). The tumor suppressor protein VHL targets hypoxia-inducible factors for oxygen-dependent proteolysis. *Nature*, 399(6733), 271–275. https://doi.org/10.1038/20459

McCart Reed, A. E., Kalita-De Croft, P., Kutasovic, J. R., Saunus, J. M., & Lakhani, S. R. (2019). Recent advances in breast cancer research impacting clinical diagnostic practice. *The Journal of Pathology*, 247(5), 552-562. https://doi.org/10.1002/path.5199

McGuire, W. P., Rowinsky, E. K., Rosenshein, N. B., Grumbine, F. C., Ettinger, D. S., Armstrong, D. K., & Donehower, R. C. (1989). Taxol: a unique

antineoplastic agent with significant activity in advanced ovarian epithelial neoplasms. *Annals of Internal Medicine*, 111(4), 273–279. https://doi.org/10.7326/0003-4819-111-4-273

Meerum Terwogt, J. M., Nuijen, B., Ten Bokkel Huinink, W. W., & Beijnen, J. H. (1997). Alternative formulations of paclitaxel. *Cancer Treatment Reviews*, 23(2), 87-95. https://doi.org/10.1016/S0305-7372(97)90022-0

Melincovici, C. S., Boşca, A. B., Şuşman, S., Mărginean, M., Mihu, C., Istrate, M.,... Mihu, C. M. (2018). Vascular endothelial growth factor (VEGF) - key factor in normal and pathological angiogenesis. *Romanian journal of morphology and embryology= Revue roumaine de morphologie et embryologie*, 59(2), 455–467. https://pubmed.ncbi.nlm.nih.gov/30173249/

Meuten, D. J. (2016). *Tumors in Domestic Animals* (pp. 723-766), Oxford, Iowa, USA.

Mollard, S., Mousseau, Y., Baaj, Y., Richard, L., Cook-Moreau, J., Monteil, J.,... Sturtz, F. G. (2011). How can grafted breast cancer models be optimized? *Cancer Biology & Therapy*, 12(10), 855-864. https://doi.org/10.4161/cbt.12.10.18139

Mori, T., Kinoshita, Y., Watanabe, A., Yamaguchi, T., Hosokawa, K., & Honjo, H. (2006). Retention of paclitaxel in cancer cells for 1 week in vivo and in vitro. *Cancer Chemotherapy and Pharmacology*, 58(5), 665-672. https://doi.org/10.1007/s00280-006-0209-6

Morris, J., & Willis, J. (2007). *US Environmental Protection Agency nanotechnology white paper*. US Environmental Protection Agency, Washington, DC. https://archive.epa.gov/osa/pdfs/web/pdf/epa-nanotechnology-whitepaper-0207.pdf

Moschetta, M. G., Maschio, L. B., Jardim-Perassi, B. V., Gelaleti, G. B., Lopes, J. R., Leonel, C.,... De Campos Zuccari, D. A. P. (2015). Prognostic value of vascular endothelial growth factor and hypoxia-inducible factor 1α in canine malignant mammary tumors. *Oncology Reports*, 33(5), 2345-2353. https://doi.org/10.3892/or.2015.3856

Nagy, J. A., & Dvorak, H. F. (2012). Heterogeneity of the tumor vasculature: The need for new tumor blood vessel type-specific targets. *Clinical & Experimental Metastasis*, 29(7), 657-662. https://doi.org/10.1007/s10585-012-9500-6

Nalwoga, H., Ahmed, L., Arnes, J. B., Wabinga, H., & Akslen, L. A. (2016). Strong Expression of Hypoxia-Inducible Factor-1α (HIF-1α) Is Associated with Axl Expression and Features of Aggressive Tumors in African Breast Cancer. *Public Library of Science One*, 11(1), e0146823. https://doi.org/10.1371/journal.pone.0146823

Napier, T. S., Lynch, S. E., Lu, Y., Song, P. N., Burns, A. C., & Sorace, A. G. (2023). Molecular Imaging of Oxygenation Changes during Immunotherapy in Combination with Paclitaxel in Triple Negative Breast Cancer. *Biomedicines*, 11(1), 125. https://doi.org/10.3390/biomedicines11010125

Neufeld, G., Cohen, T., Gengrinovitch, S., & Poltorak, Z. (1999). Vascular endothelial growth factor (VEGF) and its receptors. O*fficial Publication of the Federation of American Societies for Experimental Biology*, 13(1), 9–22. https://doi.org/10.1096/fasebj.13.1.9

Noy, R., & Pollard, J. W. (2014). Tumor-associated macrophages: from mechanisms to therapy. *Immunity*, 41(1), 49-61.

https://doi.org/10.1016/j.immuni.2014.06.010
Oakes, S. R., Hilton, H. N., & Ormandy, C. J. (2006). Key stages in mammary gland development - The alveolar switch: Coordinating the proliferative cues and cell fate decisions that drive the formation of lobuloalveoli from ductal epithelium. *Breast Cancer Research*, 8(2), 207. https://doi.org/10.1186/bcr1411
Panchagnula, R. (1998). Pharmaceutical aspects of paclitaxel. *International Journal of Pharmaceutics*, 172(1-2), 1-15. https://doi.org/10.1016/S0378-5173(98)00188-4
Park, M. K., Lee, C. H., & Lee, H. (2018). Mouse models of breast cancer in preclinical research. *Laboratory Animal Research*, 34(4), 160. https://doi.org/10.5625/lar.2018.34.4.160
Park, S., Kim, J., Jang, W., Kim, K. M., & Jang, K. T. (2023). Clinicopathologic significance of the delta-like ligand 4, vascular endothelial growth factor, and hypoxia-inducible factor-2α in gallbladder cancer. *Journal of Pathology and Translational Medicine*, 57(2), 113-122. https://doi.org/10.4132/jptm.2023.02.01
Patra, J. K., Das, G., Fraceto, L. F., Campos, E. V. R., Rodriguez-Torres, M. D. P., Acosta-Torres, L. S.,... Shin, H. S. (2018). Nano based drug delivery systems: Recent developments and future prospects. *Journal of Nanobiotechnology*, 16(1), 71. https://doi.org/10.1186/s12951-018-0392-8
Peart O. (2015). Breast intervention and breast cancer treatment options. *Radiologic Technology*, 86(5), 535–562. https://pubmed.ncbi.nlm.nih.gov/25995413/
Peirone, C., Mestre, V. F., Medeiros-Fonseca, B., Colaço, B., Pires, M. J., Martins, T.,... Oliveira, P. A. (2018). Ozone therapy prevents the onset of dysplasia in HPV16-transgenic mice-A pre-clinical efficacy and safety analysis. *Biomedicine & Pharmacotherapy*, 104, 275-279. https://doi.org/10.1016/j.biopha.2018.05.018
Peña, L., De Andrés, P. J., Clemente, M., Cuesta, P., & Pérez-Alenza, M. D. (2013). Prognostic value of histological grading in noninflammatory canine mammary carcinomas in a prospective study with two-year follow-up: relationship with clinical and histological characteristics. *Veterinary Pathology*, 50(1), 94–105. https://doi.org/10.1177/0300985812447830
Peña, L., Gama, A., Goldschmidt, M. H., Abadie, J., Benazzi, C., Castagnaro, M.,... Mulas, J. M. D. L. (2014). Canine Mammary Tumors: A Review and Consensus of Standard Guidelines on Epithelial and Myoepithelial Phenotype Markers, HER2, and Hormone Receptor Assessment Using Immunohistochemistry. *Veterinary Pathology*, 51(1), 127-145. https://doi.org/10.1177/0300985813509388.
Pfaffl M. W. (2001). A new mathematical model for relative quantification in real-time RT-PCR. *Nucleic Acids Research*, 29(9), e45. https://doi.org/10.1093/nar/29.9.e45
Piranlioglu R., Lee E., Ouzounova M., Bollag R. J., Vinyard A.H., Arbab A. S.,… Korkaya H. (2019). Primary tumor-induced immunity eradicates disseminated tumor cells in syngeneic Mouse model. *Nature Communications*, 10(1),1430. https://doi.org/10.1038/s41467-019-09015-1
Prabhakar, N. R., & Semenza, G. L. (2012). Adaptive and maladaptive cardiorespiratory responses to continuous and intermittent hypoxia mediated by hypoxia-inducible factors 1 and 2. *Physiological Reviews*, 92(3), 967-1003. https://doi.org/10.1152/physrev.00030.2011

Pryor, W. A., Squadrito, G. L., & Friedman, M. (1995). The cascade mechanism to explain ozone toxicity: The role of lipid ozonation products. *Free Radical Biology and Medicine*, 19(6), 935-941. https://doi.org/10.1016/0891-5849(95)02033-7

Qian, B.-Z., & Pollard, J. W. (2010). Macrophage Diversity Enhances Tumor Progression and Metastasis. *Cell*, 141(1), 39-51. https://doi.org/10.1016/j.cell.2010.03.014

Ramos-Vara, J. A., Miller, M. A., & Dusold, D. M. (2018). Immunohistochemical Expression of CD31 (PECAM-1) in Nonendothelial Tumors of Dogs. *Veterinary Pathology*, 55(3), 402-408. https://doi.org/10.1177/0300985817751217

Rath, G. K. (2002). Radiation Therapy in the Management of Cancer. *Fifty Years of Cancer Control in India*. *India: National Cancer Control Programme*, 88-96. https://main.mohfw.gov.in/sites/default/files/Radiation%20Therapy%20In%20The%20Management%20Of%20Cancer.pdf

Ravoori, S., Vadhanam, M. V., Sahoo, S., Srinivasan, C., & Gupta, R. C. (2007). Mammary tumor induction in ACI rats exposed to low levels of 17beta-estradiol. *International Journal of Oncology*, 31(1), 113–120. https://doi.org/10.3892/ijo.31.1.113

Re, L., Martínez-Sánchez, G., Bordicchia, M., Malcangi, G., Pocognoli, A., Angel Morales-Segura, M.,... Rojas, A. (2014). Is ozone pre-conditioning effect linked to Nrf2/EpRE activation pathway in vivo? A preliminary result. *European Journal of Pharmacology*, 742, 158-162. https://doi.org/10.1016/j.ejphar.2014.08.029

Restucci, B., Papparella, S., Maiolino, P., & De Vico, G. (2002). Expression of Vascular Endothelial Growth Factor in Canine Mammary Tumors. *Veterinary Pathology*, 39(4), 488-493. https://doi.org/10.1354/vp.39-4-488

Ricci-Vitiani, L., Pallini, R., Biffoni, M., Todaro, M., Invernici, G., Cenci, T.,... De Maria, R. (2010). Tumor vascularization via endothelial differentiation of glioblastoma stem-like cells. *Nature*, 468(7325), 824-828. https://doi.org/10.1038/nature09557

Richert, M. M., Schwertfeger, K. L., Ryder, J. W., & Anderson, S. M. (2000). An atlas of mouse mammary gland development. *Journal of Mammary Gland Biology and Neoplasia*, 5(2), 227–241. https://doi.org/10.1023/a:1026499523505

Risau, W., Sariola, H., Zerwes, H.-G., Sasse, J., Ekblom, P., Kemler, R., & Doetschman, T. (1988). Vasculogenesis and angiogenesis in embryonic-stem-cell-derived embryoid bodies. *Development*, 102(3), 471-478. https://doi.org/10.1242/dev.102.3.471

Robrahn, L., Dupont, A., Jumpertz, S., Zhang, K., Holland, C. H., Guillaume, J.,… Cramer, T. (2022). Stabilization but No Functional Influence of HIF-1α Expression in the Intestinal Epithelium during Salmonella Typhimurium Infection. *Infection and immunity*, 90(2), e0022221. https://doi.org/10.1128/iai.00222-21

Rockwell, S. C., Kallman, R. F., & Fajardo, L. F. (1972). Characteristics of a serially transplanted mouse mammary tumor and its tissue-culture-adapted derivative. *Journal of the National Cancer Institute*, 49(3), 735–749. https://doi.org/10.1093/jnci/49.3.735

Rosales, C. (2018). Neutrophil: A Cell with Many Roles in Inflammation or Several

Cell Types? *Frontiers in Physiology*, 9, 113. https://doi.org/10.3389/fphys.2018.00113

Rossmann, A., Mandic, R., Heinis, J., Höffken, H., Küssner, O., Kinscherf, R.,... Bette, M. (2014). Intraperitoneal Oxidative Stress in Rabbits with Papillomavirus-Associated Head and Neck Cancer Induces Tumoricidal Immune Response That Is Adoptively Transferable. *Clinical Cancer Research*, 20(16), 4289-4301. https://doi.org/10.1158/1078-0432.CCR-14-0677

Russo, I. H., & Russo, J. (1996). Mammary gland neoplasia in long-term rodent studies. *Environmental Health Perspectives*, 104(9), 938–967. https://doi.org/10.1289/ehp.96104938

Russo, I. H., & Russo, J. (1998). Role of hormones in mammary cancer initiation and progression. *Journal of Mammary Gland Biology and Neoplasia*, 3(1), 49–61. https://doi.org/10.1023/a:1018770218022

Sakaguchi, S., Sakaguchi, N., Asano, M., Itoh, M., & Toda, M. (1995). Immunologic self-tolerance maintained by activated T cells expressing IL-2 receptor alpha-chains (CD25). Breakdown of a single mechanism of self-tolerance causes various autoimmune diseases. *Journal of Immunology*, 155(3), 1151–1164. https://doi.org/10.4049/jimmunol.155.3.1151

Sakaguchi, S., Yamaguchi, T., Nomura, T., & Ono, M. (2008). Regulatory T Cells and Immune Tolerance. *Cell*, 133(5), 775-787. https://doi.org/10.1016/j.cell.2008.05.009

Saladin, K. S., & Porth, C. (2010). *Anatomy & physiology: the unity of form and function* (Vol. 5) (pp. 1058). New York: McGraw-Hill.

Santos, A. A., Lopes, C. C., Ribeiro, J. R., Martins, L. R., Santos, J. C., Amorim, I. F.,... Matos, A. J. (2013). Identification of prognostic factors in canine mammary malignant tumors: A multivariable survival study. *BioMed Central Veterinary Research*, 9(1). https://doi.org/10.1186/1746-6148-9-1

Santos, M., Correia-Gomes, C., Marcos, R., Santos, A., De Matos, A., Lopes, C., & Dias-Pereira, P. (2015). Value of the Nottingham Histological Grading Parameters and Nottingham Prognostic Index in Canine Mammary Carcinoma. *Anticancer Research*, 35(7), 4219–4227. https://ar.iiarjournals.org/content/35/7/4219

Sayar, C., Diniz, G., Kaya, Ö., Özgüzer A. (2020). Meme Tümörlerinin Moleküler Alt Tiplerine göre Hipoksi ile İndüklenebilir Faktör-1 Alfa Ekspresyonunun Değerlendirilmesi. *Smyrna Tıp Dergisi*. 5(1), 15-23.

Schiff, P. B., Fant, J., & Horwitz, S. B. (1979). Promotion of microtubule assembly in vitro by taxol. Nature, 277(5698), 665–667. https://doi.org/10.1038/277665a0

Schumacher, T. N., & Hacohen, N. (2016). Neoantigens encoded in the cancer genome. *Current Opinion in Immunology*, 41, 98-103. https://doi.org/10.1016/j.coi.2016.07.005

Scudamore, C. L. (2014). *A Practical Guide to the Histology of the Mouse*. (pp. 175-177) John Wiley & Sons, USA.

Semenza G. L. (2007). Hypoxia-inducible factor 1 (HIF-1) pathway. *Science's Signal Transduction Knowledge Environment*, 2007(407). https://doi.org/10.1126/stke.4072007cm8

Senger, D. R., Ledbetter, S. R., Claffey, K. P., Papadopoulos-Sergiou, A., Peruzzi, C. A., & Detmar, M. (1996). Stimulation of endothelial cell migration by vascular permeability factor/vascular endothelial growth factor through cooperative

mechanisms involving the alphavbeta3 integrin, osteopontin, and thrombin. *The American Journal of Pathology*, 149(1), 293–305.

Sermeus, A., Cosse, J. P., Crespin, M., Mainfroid, V., De Longueville, F., Ninane, N.,... Michiels, C. (2008). Hypoxia induces protection against etoposide-induced apoptosis: Molecular profiling of changes in gene expression and transcription factor activity. *Molecular Cancer*, 7(1), 27. https://doi.org/10.1186/1476-4598-7-27

Sevmis, M., Yoyen-Ermis, D., Aydin, C., Bilgic, E., Korkusuz, P., Uner, A.,... Karakoc, D. (2017). Splenectomy-Induced Leukocytosis Promotes Intratumoral Accumulation of Myeloid-Derived Suppressor Cells, Angiogenesis and Metastasis. *Immunological Investigations*, 46(7), 663-676. https://doi.org/10.1080/08820139.2017.1360339

Sharma, G. N., Dave, R., Sanadya, J., Sharma, P., & Sharma, K. K. (2010). Various types and management of breast cancer: an overview. *Journal of Advanced Pharmaceutical Technology & Research*, 1(2), 109–126.

Sharma, S., Kumari, N., Garg, D., & Chauhan, S. (2023). A Compendium of Bioavailability Enhancement via Niosome Technology. *Pharmaceutical Nanotechnology*, 11(4), 324-338. https://doi.org/10.2174/2211738511666230309104323

Shaul, M. E., & Fridlender, Z. G. (2018). Cancer-related circulating and tumor-associated neutrophils – subtypes, sources and function. *The Federation of European Biochemical Societies Journal*, 285(23), 4316-4342. https://doi.org/10.1111/febs.14524

Shien, T., & Iwata, H. (2020). Adjuvant and neoadjuvant therapy for breast cancer. *Japanese Journal of Clinical Oncology*, 50(3), 225-229. https://doi.org/10.1093/jjco/hyz213

Singla, A. K., Garg, A., & Aggarwal, D. (2002). Paclitaxel and its formulations. *International Journal of Pharmaceutics*, 235(1-2), 179-192. https://doi.org/10.1016/S0378-5173(01)00986-3

Smyth, M. J., Crowe, N. Y., & Godfrey, D. I. (2001). NK cells and NKT cells collaborate in host protection from methylcholanthrene-induced fibrosarcoma. *International Immunology*, 13(4), 459–463. https://doi.org/10.1093/intimm/13.4.459

Sonoda, K., Izumi, K., Matsui, Y., Inomata, M., Shiraishi, N., & Kitano, S. (2006). Decreased Growth Rate of Lung Metastatic Lesions after Splenectomy in Mice. *European Surgical Research*, 38(5), 469-475. https://doi.org/10.1159/000095415

Sorenmo, K. U., Kristiansen, V. M., Cofone, M. A., Shofer, F. S., Breen, A. M., Langeland, M.,... Goldschmidt, M. H. (2009). Canine mammary gland tumors; a histological continuum from benign to malignant; clinical and histopathological evidence. *Veterinary and Comparative Oncology*, 7(3), 162–172. https://doi.org/10.1111/j.1476-5829.2009.00184.x

Sorenmo, K. U., Rasotto, R., Zappulli, V., & Goldschmidt, M. H. (2011). Development, Anatomy, Histology, Lymphatic Drainage, Clinical Features, and Cell Differentiation Markers of Canine Mammary Gland Neoplasms. *Veterinary Pathology*, 48(1), 85-97. https://doi.org/10.1177/0300985810389480

Sørlie, T., Perou, C. M., Tibshirani, R., Aas, T., Geisler, S., Johnsen,... Børresen-Dale, A.-L. (2001). Gene expression patterns of breast carcinomas distinguish

tumor subclasses with clinical implications. *Proceedings of the National Academy of Sciences*, 98(19), 10869-10874. https://doi.org/10.1073/pnas.191367098

Soucek, L., Lawlor, E. R., Soto, D., Shchors, K., Swigart, L. B., & Evan, G. I. (2007). Mast cells are required for angiogenesis and macroscopic expansion of Myc-induced pancreatic islet tumors. *Nature Medicine*, 13(10), 1211-1218. https://doi.org/10.1038/nm1649

Stollman, T. H., Scheer, M. G. W., Leenders, W. P. J., Verrijp, K. C. N., Soede, A. C., Oyen, W. J. G.,... Boerman, O. C. (2008). Specific imaging of VEGF-A expression with radiolabeled anti-VEGF monoclonal antibody. *International Journal of Cancer*, 122(10), 2310-2314. https://doi.org/10.1002/ijc.23404

Su, J.L., Yen, C.J., Chen, P.S., Chuang, S.E., Hong, C.C., Kuo, I.H.,... Kuo, M.L. (2007). The role of the VEGF-C/VEGFR-3 axis in cancer progression. *British Journal of Cancer*, 96(4), 541-545. https://doi.org/10.1038/sj.bjc.6603487

Swartz, J. E., Smits, H. J. G., Philippens, M. E. P., De Bree, R., H.A.M. Kaanders, J., & Willems, S. M. (2022). Correlation and colocalization of HIF-1α and pimonidazole staining for hypoxia in laryngeal squamous cell carcinomas: A digital, single-cell-based analysis. *Oral Oncology*, 128, 105862. https://doi.org/10.1016/j.oraloncology.2022.105862

Tammela, T., Zarkada, G., Wallgard, E., Murtomäki, A., Suchting, S., Wirzenius, M.,… Alitalo, K. (2008). Blocking VEGFR-3 suppresses angiogenic sprouting and vascular network formation. *Nature*, 454(7204), 656–660. https://doi.org/10.1038/nature07083

Tao, K., Fang, M., Alroy, J., & Sahagian, G. G. (2008). Imagable 4T1 model for the study of late stage breast cancer. *BioMed Central cancer*, 8(1), 1-19. https://doi.org/10.1186/1471-2407-8-228

Terman, B. I., Dougher-Vermazen, M., Carrion, M. E., Dimitrov, D., Armellino, D. C., Gospodarowicz, D., & Böhlen, P. (1992). Identification of the KDR tyrosine kinase as a receptor for vascular endothelial cell growth factor. *Biochemical and Biophysical Research Communications*, 187(3), 1579-1586. https://doi.org/10.1016/0006-291X(92)90483-2

Tian, H., McKnight, S. L., & Russell, D. W. (1997). Endothelial PAS domain protein 1 (EPAS1), a transcription factor selectively expressed in endothelial cells. *Genes & development*, 11(1), 72–82. https://doi.org/10.1101/gad.11.1.72

Topcu, K. S. B. (2022). Tümör İlerlemesinde Tümör Mikroçevrenin Rolü. *Türk Nöroşirürji Dergisi*, 32(1), 98-104. https://norosirurji.dergisi.org/pdf/pdf_TND_1733.pdf

Trabolsi, A., Arumov, A., & Schatz, J. H. (2019). T Cell–Activating Bispecific Antibodies in Cancer Therapy. *The Journal of Immunology*, 203(3), 585-592. https://doi.org/10.4049/jimmunol.1900496

Trayes, K. P., & Cokenakes, S. E. H. (2021). Breast Cancer Treatment. *American Family Physician*, 104, 171-178. https://www.aafp.org/pubs/afp/issues/2021/0800/p171.pdf

Varallo, G., Gelaleti, G., Maschio-Signorini, L., Moschetta, M., Lopes, J., De Nardi, A.,... De Campos Zuccari, D. (2019). Prognostic phenotypic classification for canine mammary tumors. *Oncology Letters*. https://doi.org/10.3892/ol.2019.11052

Vesely, M. D., Kershaw, M. H., Schreiber, R. D., & Smyth, M. J. (2011). Natural

Innate and Adaptive Immunity to Cancer. *Annual Review of Immunology*, 29(1), 235-271. https://doi.org/10.1146/annurev-immunol-031210-101324

Viallard, C., & Larrivée, B. (2017). Tumor angiogenesis and vascular normalization: Alternative therapeutic targets. *Angiogenesis*, 20(4), 409-426. https://doi.org/10.1007/s10456-017-9562-9

Wall, M. E., & Wani, M. C. (1996). Camptothecin and taxol: from discovery to clinic. *Journal of Ethnopharmacology*, 51(1-3), 239–254. https://doi.org/10.1016/0378-8741(95)01367-9

Walsh, V., & Goodman, J. (1999). Cancer chemotherapy, biodiversity, public and private property: The case of the anti-cancer drug Taxol. *Social Science & Medicine*, 49(9), 1215-1225. https://doi.org/10.1016/S0277-9536(99)00161-6

Wang, F., Xu, P., Xie, K.-C., Chen, X.-F., Li, C.-Y., & Huang, Q. (2013). Effects of tumor microenviromental factors on VEGF expression. *Biomedical Reports*, 1(4), 539-544. https://doi.org/10.3892/br.2013.115

Wang, J., Li, X., Sun, X., Li, G., Sun, J., Ye, Y.,... Liu, P. (2018). Activation of AMPK by simvastatin inhibited breast tumor angiogenesis via imyastığıng HIF-1α-induced pro-angiogenic factor. *Cancer Science*, 109(5), 1627-1637. https://doi.org/10.1111/cas.13570

Wang, J., Xiang, Y., Jiang, S., Li, H., Caviezel, F., Katawatin, S., & Duangjinda, M. (2021). Involvement of the VEGF signaling pathway in immunosuppression and hypoxia stress: Analysis of mRNA expression in lymphocytes mediating panting in Jersey cattle under heat stress. *BioMed Central Veterinary Research*, 17(1), 209. https://doi.org/10.1186/s12917-021-02912-y

Wani, M. C., Taylor, H. L., Wall, M. E., Coggon, P., & McPhail, A. T. (1971). Plant antitumor agents. VI. Isolation and structure of taxol, a novel antileukemic and antitumor agent from Taxus brevifolia. *Journal of the American Chemical Society*, 93(9), 2325-2327. https://doi.org/10.1021/ja00738a045

Ward, J. P., Gubin, M. M., & Schreiber, R. D. (2016). The Role of Neoantigens in Naturally Occurring and Therapeutically Induced Immune Responses to Cancer. *Advances in Immunology*, 130, 25–74. https://doi.org/10.1016/bs.ai.2016.01.001

Weaver, B. A. (2014). How Taxol/paclitaxel kills cancer cells. *Molecular Biology of the Cell*, 25(18), 2677-2681. https://doi.org/10.1091/mbc.e14-04-0916

Wiernik, P. H., Schwartz, E. L., Strauman, J. J., Dutcher, J. P., Lipton, R. B., & Paietta, E. (1987). Phase I clinical and pharmacokinetic study of taxol. *Cancer Research*, 47(9), 2486-2493. https://pubmed.ncbi.nlm.nih.gov/2882837/

Winterhoff, B., Freyer, L., Hammond, E., Giri, S., Mondal, S., Roy, D.,... Shridhar, V. (2015). PG545 enhances anti-cancer activity of chemotherapy in ovarian models and increases surrogate biomarkers such as VEGF in preclinical and clinical plasma samples. *European Journal of Cancer*, 51(7), 879-892. https://doi.org/10.1016/j.ejca.2015.02.007

Wise, L. M., Veikkola, T., Mercer, A. A., Savory, L. J., Fleming, S. B., Caesar, C.,... Stacker, S. A. (1999). Vascular endothelial growth factor (VEGF)-like protein from orf virus NZ2 binds to VEGFR2 and neuropilin-1. *Proceedings of the National Academy of Sciences of the United States of America*, 96(6), 3071–3076. https://doi.org/10.1073/pnas.96.6.3071

Woods, C. M., Zhu, J., McQueney, P. A., Bollag, D., & Lazarides, E. (1995). Taxol-Induced Mitotic Block Triggers Rapid Onset of a p53-Independent Apoptotic Pathway. *Molecular Medicine*, 1(5), 506-526.

https://doi.org/10.1007/BF03401588
Yamamoto, Y., Ibusuki, M., Okumura, Y., Kawasoe, T., Kai, K., Iyama, K., & Iwase, H. (2008). Hypoxia-inducible factor 1α is closely linked to an aggressive phenotype in breast cancer. *Breast Cancer Research and Treatment*, 110(3), 465-475. https://doi.org/10.1007/s10549-007-9742-1
Yamazaki, Y., & Morita, T. (2006). Molecular and functional diversity of vascular endothelial growth factors. *Molecular Diversity*, 10(4), 515. https://doi.org/10.1007/s11030-006-9027-3
Yang, Y., Yang, H. H., Hu, Y., Watson, P. H., Liu, H., Geiger, T. R.,... Wakefield, L. M. (2017). Immunocompetent mouse allograft models for development of therapies to target breast cancer metastasis. *Oncotarget*, 8(19), 30621-30643. https://doi.org/10.18632/oncotarget.15695
Yehia, L., Boulos, F., Jabbour, M., Mahfoud, Z., Fakhruddin, N., & El-Sabban, M. (2015). Expression of HIF-1α and Markers of Angiogenesis Are Not Significantly Different in Triple Negative Breast Cancer Compared to Other Breast Cancer Molecular Subtypes: Implications for Future Therapy. *Public Library of Science One*, 10(6), e0129356. https://doi.org/10.1371/journal.pone.0129356
Yong, L., Tang, S., Yu, H., Zhang, H., Zhang, Y., Wan, Y., & Cai, F. (2022). The role of hypoxia-inducible factor-1 alpha in multidrug-resistant breast cancer. *Frontiers in Oncology*, 12, 964934. https://doi.org/10.3389/fonc.2022.964934
Zeng, L., Li, W., & Chen, C. S. (2020). Breast cancer animal models and applications. *Zoological Research*, 41(5), 477–494. https://doi.org/10.24272/j.issn.2095-8137.2020.095
Zheng, D., Li, Y., Song, L., Xu, T., Jiang, X., Yin, X.,... Shi, H. (2022). Improvement of radiotherapy with an ozone-carried liposome nano-system for synergizing cancer immune checkpoint blockade. *Nano Today*, 47, 101675. https://doi.org/10.1016/j.nantod.2022.101675

7. SİMGELER VE KISALTMALAR

%	: Yüzde
º	: Derece
Artı	: +
µg	: Mikrogram
mM	: Milimolar
nm	: Nanometre
mL	: Mililitre
mV	: Milivolt
v/v	: Volüm/hacim
V	: Volt
2,3-DPG	: 2,3-difosfogliserat
4-HNE	: 4-hidroksinonenal
ADH	: Atipik duktal hiperplazi
ALH	: Atipik lobüler hiperplazi
APC	: Antijen sunan hücre
ACTH	: Adrenokortikotropik hormon
AKT	: Protein kinaz B
Ang-1	: Angiotensin-1
Ang-2	: Angiotensin-2
ANGPT	: Anjiyopoeitin
ATP	: Adenosine triphosphate
AHT	: Otohemoterapi
Array-CGH	: Dizilim karşılaştırmalı-genomik hibridizasyon
BRCA-1	: Breast cancer-1 (Meme kanseri-1)
BRCA-2	: Breast cancer-2 (Meme kanseri-2)
BMS	: Bristol-myers squibb
cDNA	: Tamamlayıcı DNA
CFSE	: Karboksifloresan süksinimidil ester
CTL	: Sitotoksik T lenfositi
CTLA-4	: Sitotoksik T lenfosit ilişkili protein 4
CAR-T	: Kimerik antijen reseptör T-hücresi
DC	: Dendritik hücre
dH_2O	: Distile su
DAB	: 3,3'-Diaminobenzidine
DMF	: Dimetilformamid
DLL4	: Delta benzeri-4 ligand
DMEM	: Dulbecco's modified eagle medium
DMBA	: Dimetilbenz(a)antrasen
DCIS	: Duktal karsinoma *in situ*

EC50 : Etkin konsantrasyonun
ER : Östrojen
ER2 : Epitop alma solüsyonu 2
EPC : Endotelyal progenitör hücre
EtOH : Etanol
FBS : Fetal bovine serum
FDA : Gıda ve ilaç kurumu
FGF-2 : Fibroblast büyüme faktörü 2
FOXP3 : Forkhead box P3
(FS)-INT : Forward scatter
FSH : Folikül stimüle edici hormon
FTS : Serum fizyolojik tuzlu su
GDP : Guanozin difosfat
GM-CSF : Granülosit makrofaj koloni stimüle edici faktör
G-CSF : Granülosit-koloni stimüle edici faktör
G-MDSC : Granülositik miyeloid kökenli baskılayıcı hücre
GTP : Guanozin trifosfat
H_2O_2 : Hidrojen peroksit
HCl : Hidroklorik Asit
HE : Hematoksilen eozin
HER2 : İnsan epidermal büyüme faktörü reseptörü 2
HIER : İndüklenen epitop alımı
HIF-1α : Hipoksi indükleyici faktör-1 alfa
HIF-1β : Hipoksi indükleyici faktör-1 beta
HIV : İnsan bağışıklık yetmezlik virüsü
HR : Hormon
HRP : Horseradish peroxidase
HPV : İnsan papilloma virüsünün
HSC : Hematopoetik kök hücre
IC50 : İnhibe edici konsantrasyon
IHC : İmmunohistokimyasal
IFN-γ : İnterferon-γ
IFN-α : İnterferon-α
IL-1 : İnterlöykin-1
IL-2 : İnterlöykin-2
IL-6 : İnterlöykin-6
IL-10 : İnterlöykin-6
IL-12 : İnterlöykin-12
IL-15 : İnterlöykin-15
ITGB3 : İntegrin beta 3
KT : Kemoterapi
LAG3 : Lenfosit aktivasyon geni 3
LCIS : Lobüler karsinoma *in situ*
LH : Luteinleştirici hormon

LOP : Lipit oksidasyon ürünleri
LUV : Büyük tek-lamelli vezikül
LUV : Büyük tek-lamelli vezikül
LOP : Lipit oksidasyon ürünleri
MCA : 3-metilkolan-tren
MDA : Malonil dialdehit
M-MDSC : Monositik miyeloid kökenli baskılayıcı hücre
MDSC : Miyeloid kökenli baskılayıcı hücre
NHD : Nottingham histolojik derecesi
MHC-I : Majör histokompatibilite kompleksi sınıf-I
MMP-1 : Matriks metaloproteinaz-1
MMP-8 : Matriks metaloproteinaz-8
MMP-9 : Matriks metaloproteinaz-9
MLV : Çok lamelli vezikül
MNU : N-metil-N-nitrozüre
MPA : Medroksiprogesteron asetat
MTT : Metiltiazolildifenil-tetrazolyum bromür
MYL9 : Miyozin düzenleyici hafif polipeptit 9
NaOH : Sodyum hidroksit
NNI : Ulusal nanoteknoloji girişimi
NF-κB : Nükleer faktör kappa beta
NFR2 : Nükleer faktör eritroid faktör 2
NK : Doğal öldürücü hücre
NOSN : Nano kabarcık ozon depolanmış niozom
NP : Nöropilin
PBS : Fosfat tamponlu salin
O_3 : Ozon
O_2 : Oksijen
OD : Optik yoğunluk
p53 : Protein 53
PD-1 : Programlanmış hücre ölümü proteini-1
PD-L1 : PD-ligand 1
PD-L2 : PD-ligand 2
PDGF-β : Trombosit kaynaklı büyüme faktörü-beta
PlGF : Plasental büyüme faktörü
pTEN : Fosfataz ve tensin homoloğu
PTGS2 : Prostaglandin endoperoksit sentaz 2
PR : Progesteron
PTX : Paklitaksel
PTX-NOSN : Paklitaksel-Ozon
ROS : Reaktif oksijen türlerinin
RPMI : Roswell park memorial institute
RT : Radyoterapi

SDS	: Sodyum dodesil sülfat
STAT5	: Sinyal iletici ve transkripsiyon aktivatörü 5
(SS)-TOF	: Side scatter
SUV	: Küçük tek-lamelli vezikül
Th1	: T helper 1
Th2	: Yardımcı T hücresi 2
TNF-α	: Tümör nekrozis faktör-alfa
TNF-β	: Tümör nekrozis faktör-beta
TVEC	: Talimogene laherparepvec
TIM3	: T-hücre immünglobulin ve müköz alan 3
TIGIT	: Ig ve immün reseptör tirozin temelli inhibisyon: Motifi alanları içeren T-hücre immün reseptörü
TP53	: Tümör protein 53
TSH	: Tiroid stimüle edici hormon
TNBC	: Üçlü negatif meme kanseri
Treg	: T düzenleyici hücre
VEGF-A	: Vasküler endotelyal büyüme faktörü-A
VEGF-B	: Vasküler endotelyal büyüme faktörü-B
VEGF-C	: Vasküler endotelyal büyüme faktörü-C
VEGF-D	: Vasküler endotelyal büyüme faktörü-D
VEGFR-2	: Vasküler endotelyal büyüme faktörü reseptörü-2
VEGFR-3	: Vasküler endotelyal büyüme faktörü reseptörü-3

8. EKLER

EK 1

Etik Kurul Kararı

T.C.
BURSA ULUDAĞ ÜNİVERSİTESİ
HAYVAN DENEYLERİ YEREL ETİK KURULU
Görükle Yerleşkesi, 16059 Nilüfer/ BURSA-TÜRKİYE
ARAŞTIRMA BAŞVURUSU ONAYI

BAŞVURU BİLGİLERİ	ARAŞTIRMANIN ADI	*Köpeklerde meme tümörü oluşumunda Paklitaksel ve Ozon kullanımının HIF1α ve vaskülogenezis üzerine etkilerinin incelenmesi: Deneysel fare modeli*
	PROJE YÜRÜTÜCÜSÜ KURUMU	Prof. Dr. M. Özgür ÖZYİĞİT BUÜ Veteriner Fakültesi Patoloji AD
	YARDIMCI ARAŞTIRICILAR	Doç. Dr. Özden ÇOBANOĞLU Öğr. Üyesi Dr. Didem YOYEN ERMİŞ Dokt. Öğr. Vet. Hek. Zehra AVCI KÜPELİ
	ARAŞTIRMANIN NİTELİĞİ	Zehra AVCI KÜPELİ'ninn Doktora Tez Projesi
	ARAŞTIRMANIN SÜRESİ	Şubat 2021 – Mayıs 2021
	KULLANILACAK HAYVAN TÜRÜ VE SAYISI	40 Adet Dişi Fare

	Belge Adı	Tarihi
DEĞERLENDİRİLEN İLGİLİ BELGELER	ARAŞTIRMA BAŞVURU FORMU	**30.10.2020**

KARAR BİLGİLERİ

Karar No : 2020 - 11 / 05 **Tarih : 03.11.2020**

Yukarıda başvuru bilgileri verilen araştırma projesi gerekçe, amaç ve yöntemler dikkate alınarak görüşüldü ve ilgili belgeler incelendi. Projenin etik açıdan uygun olduğuna, çalışmanın aşağıdaki hususlar dikkate alınarak yürütülmesine ve sorumlu araştırıcıya iletilmesine oy birliği/oy çokluğu ile karar verildi.

1) Projede herhangi bir değişiklik gerektiğinde kurulumuzdan onay alınması,
2) Projede çalışacağı bildirilen araştırıcılarda değişiklik olduğunda kurulumuzdan onay alınması,
3) Deney hayvanları üzerinde yapılacak girişimin başlangıç ve bitiş tarihinin bildirilmesi,
4) Çalışma süresinde tamamlanamaz ise ek süre talebinde bulunulması,
5) Çalışma tamamlandığında sonuç raporunun gönderilmesi.

ETİK KURUL BİLGİLERİ

ÜYELER

Unvanı / Adı / Soyadı EK Üyeliği	Uzmanlık Dalı	Kurumu	İlişki (*)	İmza		Düşünceler
				Kabul	Ret	
Prof. Dr. Gökhan GÖKTALAY Başkan	Tıp- Farmakoloji	Tıp Fakültesi	☐ E ■ H			
Prof. Dr. Erdoğan ŞENDEMİR Üye	Tıp- Anatomi	Tıp Fakültesi	☐ E ■ H			
Dr.Öğr. Üyesi Sezer ERER KAFA Üye	Tıp - Tıp Tarihi ve Etik	Tıp Fakültesi	☐ E ■ H			
Prof. Dr. Murat YALÇIN Üye	Veteriner-Fizyoloji	Veteriner Fakültesi	☐ E ■ H			
Prof. Dr. Özgür ÖZYİĞİT Üye	Veteriner-Patoloji	Veteriner Fakültesi	■ E ☐ H			
Prof. Dr. Aydın İPEK Üye	Ziraat- Zootekni	Ziraat Fakültesi	☐ E ■ H			
Prof. Dr. Nilüfer ÇİNKILIÇ Üye	Fen Edebiyat - Biyoloji	Fen Edebiyat Fakültesi	☐ E ■ H			
Asiye Işıl SEZER Üye	Sivil Toplum Kuruluş Üyesi	Diş Hekimi	☐ E ■ H			
Filiz KUNLAR Üye	Sivil Üye	Emekli	☐ E ■ H			
Faruk KÜÇÜKYILDIZ Üye	Veteriner Hekim	BUÜ-DEHYUAM	☐ E ■ H			

9. TEŞEKKÜR

Doktora eğitimi almam konusunda beni yönlendiren, hayatımın şekillenmesinde desteğini ve emeğini üzerimden hiç esirgemeyen canım ailem başta annem Hediye AVCI ve eşim Erdem Çağlar KÜPELİ'ye, sevgili babam Akif AVCI ve biricik abim Ata AVCI'ya uzakta olmalarına rağmen bana yanlızlık duygusunu hiç yaşatmadıkları için sonsuz teşekkür ederim. Ailemin minik üyesi, stres savar Balkuş'a varlığından dolayı teşekkür ederim.

Doktora eğitimim süresince desteğini hiç esirgemeyen, yeni bilgiler ve yeni insanlar ile tanışmama vesile olan, tezimin şekillenmesinde büyük bir katkısı olan değerli tez danışmanım Prof. Dr. M. Özgür ÖZYİĞİT hocama teşekkürü borç bilirim.

Tez çalışmam süresince yapmış olduğum analizlerde bilgi birikimi ve laboratuvar deneyimleri ile bana öğrettikleri için sevgili tez ailem başta Dr. Öğt. Üyesi Diğdem YÖYEN ERMİŞ'e ve Prof. Dr. Özden ÇOBANOĞLU'na çok teşekkür ederim. Tez çalışmamda büyük bir emeği olan ve deney sürecinde her zaman yanımda olan doktora kardeşim Onur EDGÜ'ye sonsuz teşekkürlerimi sunarım. İmmunoloji A.B.D.'daki diğer değerli arkadaşlarım Elif ÖZALP, Batuhan YAĞCIOĞLU, İlayda MEMİŞ, Tuğba ZORCİ, Hakan YILMAZ'a deney sürecindeki yardımlarından dolayı çok teşekkür ederim.

Doktora eğitimim süresince bana kattığı her bilgi ve deneyim için değerli hocalarım Prof. Dr. Gürsel SÖNMEZ ve Doç. Dr. İ. Taci CANGÜL'e çok teşekkür ederim. Doktora eğitimim süresince moleküler alanda bilgisine hep danıştığım, yardımlarını hiç esirgemeyen değerli hocam Prof. Dr. Ahmet AKKOÇ'a sonsuz teşekkür ederim. Doktora ders aşamasında olduğum süreçte bana verdiği araştırma konularıyla bilginin kalıcılığını sağlayan kıymetli hocam Prof. Dr. M. Müfit KAHRAMAN'a sonsuz teşekkür ederim. Bana öğrettiği her bilgi için ve iyi ki tanışmışım dediğim değerli hocam Dr. Öğt. Üyesi Aylin ALASONYALILAR DEMİRER'e teşekkürlerimi sunarım. Patoloji A.B.D.'da doktora eğitimim süresince birlikte çalıştığım değerli arkadaşlarım Özkan YAVAŞ, Aysun SARIÇETİN, Ezgi YUMUŞAK ve teknisyenimiz Esra TANIŞ'a çok teşekkür ederim.

Doktora eğitimimde maddi desteğini aldığım YÖK 100/2000 Projesi Doktora Burs Programına (Moleküler patoloji) sonsuz teşekkür ederim.

Tez projemin gerçekleşmesinde maddi destek sağlayan ve bilimsel çıktıların oluşmasına imkân yaratan Bursa Uludağ Üniversitesi Bilimsel Araştırma Projeleri (BAP) birimine teşekkürü borç bilirim.

Tübitak 2211-C Yurt İçi Öncelikli Alanlar Doktora Burs Programı ''Biyoteknolojik ilaç teknolojileri'' konu başlığı altında tez konumum başarılı bulunmasından dolayı doktora tez aşaması sürecinde maddi desteğini aldığım TUBİTAK birimine çok teşekkür ederim.

10. ÖZGEÇMİŞ

İlkokul öğrenimini Antalya Ahmet Bileydi İlköğretim Okulunda, Ortaokul öğrenimini Antalya Merkez İlköğretim Okulunda, lise öğrenimini ise Antalya Muratpaşa Lisesinde tamamlamıştır. 2010 yılında Ali Osman Sönmez Yabancı Diller Yüksekokulunda ingilizce hazırlık eğitimi almıştır. Bir yıllık eğitim sürecinden sonra Veteriner hekimliği lisans derslerini almıştır. Bursa Uludağ Üniversitesi Veteriner Fakültesinden 2016 yılında mezun olmuştur. 2018 yılı Şubat ayında Veteriner Patoloji alanında doktora eğitimine YÖK 100/2000 Projesi Doktora Burs Programına öncelikli alan (Moleküler patoloji) bursiyeri olarak başlamıştır. 2023 yılı Şubat ayında Tübitak 2211-C Yurt İçi Öncelikli Alanlar Doktora Burs Programı ‘’Biyoteknolojik ilaç teknolojileri’’ konu başlığı altında tez konusunun başarılı bulunmasından dolayı burs almaya hak kazanmıştır. 2023 yılı Eylül ayında XI. Ulusal / II. Uluslarası Veteriner Patoloji Kongresinde en iyi poster ödülünü almıştır. Bu tez çalışmasından elde edilen bilimsel çıktıların künyesi aşağıda gösterilmiştir;

Avci Kupeli Z., Etgu O., Sabanci A. U., Yoyen Ermis D., Oral H. B., & Ozyigit M. O. (2022). Effects of paclitaxel (Pax) and nanobubble ozone stored niosomes (NOSN) combination on 4T1 breast cancer related immune responses, 5th International Molecular Immunology and Immunogenetics Congress (MIMIC-V)

Avci Kupeli Z., Etgu O., Sabanci A. U., Yoyen Ermis D., Oral H. B., & Ozyigit M. O. (2023). Investigation of the effects of paclitaxel and ozone applications on tumor proliferation and vasculogenesis in an experimental mouse mammary cancer model, 11th National 2nd International Congress of Veterinary Pathology

Avci Kupeli Z., Etgu O., Sabanci A. U., Yoyen Ermis D., Oral H. B., & Ozyigit M. O. (2023). Paklitaksel ve nano-kabarcık ozon depolanan niozom solüsyonunun 4T1 meme kanseri modelinde miyeloid kökenli baskılayıcı hücrelerin tümör anjiyogenezi ve proliferasyonu üzerindeki etkisinin incelenmesi, 26. Ulusal İmmünoloji Kongresi