Olgu sunumu
Case report

Bir Kedide İdiopatik Şilotoraksın Medikal Tedavisinde Oktreotid'in Etkisi

The Effect of Octreotide in the Medical Treatment of Idiopathic Chylothorax in a Cat

Zeki YILMAZ[1], Meriç KOCATÜRK[1]

[1] Bursa Uludağ Üniversitesi, Veteriner Fakültesi, İç Hastalıkları Anabilim Dalı, Bursa, Türkiye

Geliş tarihi: 8 Haziran 2022

Kabul tarihi: 3 Ağustos 2022

Anahtar kelimler:
Şilotoraks,
Oktreotid,
Sandostatin,
Kedi

Key words:
Chylothorax,
Octreoitide,
Sandostatin,
Cat

ÖZ

Solunum güçlüğü ile hayvan hastanesine sunulan bir kedide (Mia, melez, 5 yaş, dişi) şilotoraks belirlendi. Tanısal çalışma ve solunum stresinin ortadan kaldırılması için, torakosentez ile sıvının drenajı yapıldı. Destek tedaviyle beraber, Oktreotid (Sandostatin®, Novartis, US; 10 µg/kg, sc, günde bir kez, bir ay) uygulandı. Tedavi sonrası 3 ay içinde problem nüks etmediği gözlendi ve tamamen iyileşme sağlandı.

ABSTRACT

Chylothorax was diagnosed in a cat (Mia, Mix, 5 yrs, female) admitted to animal hospital with a history of respiratory distress. Thoracic fluid was drained for diagnostic work-up and to relieve the respiratory distress by thoracentesis. Octreotide was (Sandostatin®, Novartis, US; 10 µg/kg, sc, once a day, 1 month) administered along with supportive treatment. It was observed that the problem did not recur within 3 months after the treatment and a complete recovery was achieved.

GİRİŞ

Plevral boşlukta yani viseral ve pariyetal plevra arasında lenfatik sıvı birikimi şilotoraks olarak adlandırılır. İnsan ve hayvanlarda birçok şilotoraks nedeni tanımlanmıştır.[1] Şilotoraks; köpeklerde doğmasal lenfatik sistem anormalitesi, diyaframatik herni, fungal enfeksiyon, akciğer loblarında torsiyon, lenfatik sistem rupturu ya da travması ve idiopatik (tam bilinemeyen) nedenlerden ileri gelirken; kedilerde kalp hastalıkları, lenfatik sistem rupturu/travması, kalp kurdu enfeksiyonu ve idiopatik nedenler öncelikli olmaktadır.[2]

Duktus torasikus'taki anormal akım ya da basınç; lenfatik damar dilatasyonu (torasik lenfanjiyektazi) ve permeabilite artışı oluşturarak şilusun (yağlı lenfatik sıvı) eksudasyonuna yol açmaktadır. Lenfatik damar dilatasyonu, lenf akımını artıran ve/veya drenajını azaltan durumlarda meydana gelmektedir.[2] Sistemik venöz basıncı artırabilen herhangi bir hastalık ya da anormalite (sağ kalp yetmezliği, mediastinal neoplazi, vena cava cranialis trombusu veya granulomlar vb.) şilotoraks nedeni olabilmektedir.[1] İnsanlardakinin aksine, kedi ve köpeklerde travma ilişkili şilotoraks olguları nadiren bildirilmektedir. Çünkü, travmayı takiben duktus torasikusta oluşan hasarlanma hızlı bir şekilde rejenere olmakta ve lenfatik efüzyon tedavi uygulamaksızın 1-2 hafta içinde spontan resorbe olabilmektedir.[1,2]

Saf yetiştirilen kedi ırklarının (Siyam ve Himalaya vb) şilotoraksa predispoze oldukları, cinsiyet duyarlılığının ise bulunmadığı rapor edilmektedir.[2] Şilotoraksla ilgili öne çıkan bulgu gürültülü solunumdur. Bazı kediler inspirasyon ve ekspirasyon arasındaki geçikmeden dolayı solunumları durmuş gibi yapabilirler. Öksürük bazı şilotorakslı kedilerde ilk bulgu olmasına rağmen, diğer plevral efüzyonlu olgularda bu kadar tipik olmayabilir.

Sorumlu yazar:
Meriç KOCATÜRK

Adres:
Bursa Uludağ Üniversitesi, Veteriner Fakültesi, İç Hastalıkları Anabilim Dalı, Görükle Kampüsü, 16059, Bursa, Türkiye

E-posta:
merick@uludag.edu.tr

ORCID iD
Zeki YILMAZ
https://orcid.org/0000-0001-9836-0749
Meriç KOCATÜRK
https://orcid.org/0000-0002-2849-1222

Tümör ya da kalp yetmezliği gibi bazı durumlarda primer hastalık belirtileri plevral efüzyonla ilgili klinik yansımaları gizleyebilir. Hasta sahipleri, nadiren, depresyon ve egzersiz intoleransından başka klinik şikayet sunmayabilirler. Bu genellikle sıvının plevral alanda yavaş birikmesi ve kedinin hayatı tehdit edici bir noktaya gelinmedikçe mevcut durumu tolere etmesinden ileri gelmektedir.[3,4]

Tanı, torakosentez ile alınan plevral sıvının incelenmesiyle doğrulanır. Normal diyetle beslenen hayvanlarda süt benzeri sıvının varlığı, genellikle şilotoraks tanımlaması için güçlü bir kanıttır. Sıvının kimyasal analizinde yüksek trigliserid (şilomikron) ve protein seviyeleri saptanmaktadır. Şiloz efüzyonların çoğunda kolesterol/trigliserid oranı <1 iken, şiloz olmayan (psödoşiloz) efüzyonlarda ise bu oran >1 dir.[5]

Şilotorakslı hastaların ideal tedavisi ile ilgili araştırmalar devam etmektedir. İnsan ve veteriner hekimliğinde tedavi konservatif (medikal) ve operatif (cerrahi) olmak üzere ikiye ayrılmaktadır.[2,5] İdame konservatif tedavi; düşük yüksek sindirilebilir protein dietinin önerilmesi, orta zincirli trigliserid desteğini ya da total paranteral beslemeyle beraber, akciğer genişlemesini sağlamak adına plevral drenajı kapsamaktadır.[1,3] Benzopyrone ilaçları yıllardır insanlarda lenf ödem tedavisi için kullanılmaktadır. Ancak bu ilaçların şilotorakslı hayvanlarda plevral efüzyon azaltılmasındaki etkinliğini tam olarak bilinmemektedir. Bunula birlikte rutin tedavi (50-100 mg/kg, po, 3x1) edilen hayvanlarda 2 ay sonrasında plevral efüzyonda tam bir gerileme bildiren raporlar olmasına rağmen, bu etkinin ilaçtan mı yoksa spontan iyileşmeden mi ileri geldiği noktasında tartışmalar da devam etmektedir.[4] Son raporlarda insanlarda neoplastik ve travmatik şilotoraks olgularında lenfatik akıma direk etkiyen Oktreotid tedavisinin etkinliğinden bahsedilmektedir.[6] Oktreotid uygulamasıyla ilgili olarak şilotorakslı hayvanlarda değişken tedavi yanıtları alınmaktadır. Oktreotid (Sandostatin®, Novartis, US; 10 mcg/kg, sc, 3x1, 2-3 hafta) sentetik bir somatostatin analogu olarak hayvanlarda daha fazla klinik olguda denenmesi ve sonuçlarının paylaşılmasına gereksinim duyulmaktadır.[7] Bu makalede idiopatik şilotorakslı bir kedinin oktreotid uygulaması ile başarılı bir şekilde tedavi edilişi aktarılmıştır.

OLGUNUN TANIMLANMASI

Hasta (Mia, melez, dişi, kısırlaştırılmış, 4.1 kg) solunum stresi şikayeti ile kliniğe sunuldu. Rutin klinik muayenede beden sıcaklığı ve kalp frekansı değerleri normal sınırlarda belirlenirken, solunum güçlüğü ve beraberinde taşipnea (48/dk) tespit edildi. Akciğer sesleri öskültasyon esnasında net olarak algılanamadı. Ardından hasta radyolojik olarak değerlendirilerek, LL pozisyonda (Şekil-1) belirgin bilateral plevral efüzyon ortaya kondu. Sağ lateral görünümde, kardiyak siluet ve mediasten, cranioventral ve orta akciğer loblarının büyük bir bölümünde sıvı birikimi nedeniyle büyük ölçüde gizlenmiş olarak gözlendi. Torasik ultrasonografi uygulanarak, anekoik görüntüde olan plevral sıvı teyit edildi. Ekokardiografik olarak kalbin geometrik değerlendirmesinde sağ parasternal kısa eksen papillar kas düzeyinden alınan M-mode görüntüde diyastolik ve sistolik sol ventrikül çapları (1.02 cm ve 1.21 cm, referans değerler; 1.1-1.8 cm ve 0.5-1.0 cm, sırasıyla) ile diastolik ve sistolik interventriküler septum kalınlıkları (0.55 cm ve 0.77 cm, referans değerler; <0.5 cm ve <1cm, sırasıyla) belirlendi.[8] Sağ ventrikül diyastol çapı da 0.36 cm olarak ölçüldü.

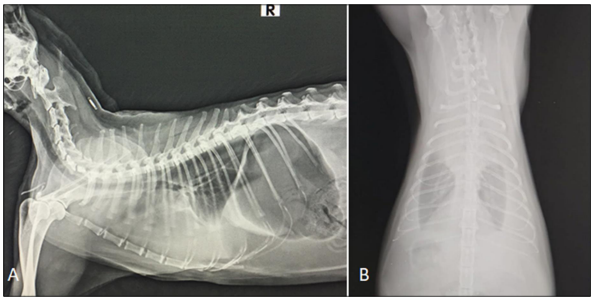

Şekil 1. Hastanın lateral (A) ve ventrodorsal (B) toraks bölgesinin röntgen görüntüleri; plevral efüzyon ile uyumlu görülmektedir.

Hem tanısal hem de solunum stresi azaltmak için torakosentez yapıldı. Elde edilen sıvı süt görünümünde ve karakterindeydi (Şekil-2). Sıvı drenajına kelebek kanül ve üç yollu musluk kullanılarak enjektör yardımıyla devam edildi. Bir müddet sonra hastada kısmen solunum stresinde azalma sağlandı. Sıvının makroskobik (süt gibi görünüm), mikroskobik içeriği (bol lenfosit varlığı, Tablo 1) ve biyokimyasal içeriği (efüzyonun trigliserid içeriği serumdakine göre yüksek, kolesterol ise düşük, Tablo 1) şilöz efüzyon ile uyumlu idi. Efüzyon örneğinde santrifüj sonrasında renkte bir açılma meydana gelmedi. Hemogram muayenesinde (HM5, Abaxis, US), trombositopeni ve serum biyokimyasal muayenede (Comprehensive Diagnostic Profile Rotor, VetScan, Abaxis, US) değerlerde fosforun kısmen düşük, amilaz ve TP ise hafif yüksek olduğu gözlendi (Tablo-2). Ayrıca, kedi lösemi virüsü (FeLV) ve kedi immün yetmezlik virüsü (FIV) ELISA snap testi (IDEXX SNAP ELISA; IDEXX Laboratories, Westbrook, Maine, US) ve *Dirofilaria immitis* snap antijen testi (Heartworm test kit, Anigen Rapid, Bionote, South Korea) gerçekleştirildi. *Dirofilaria immitis* ve FeLV/FIV testleri negatif olarak not edildi.

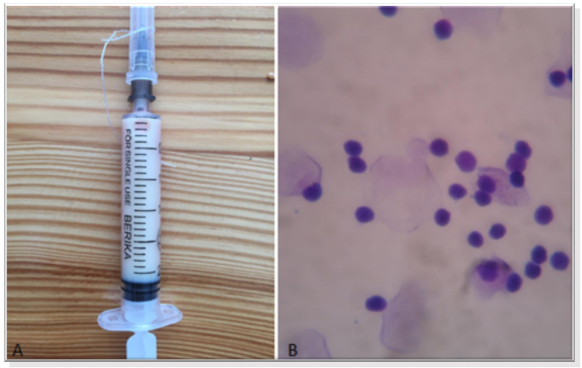

Şekil 2. Torakosentez sonucunda alınan sıvının makroskobik (A) görüntüsünde süt benzeri beyaz rengin santrifüje rağmen kalıcı oluşu ve mikroskobik (B) görüntüsünde ise gözlenen lenfositler (immersiyon yağı ile 100x) şilotoraks ile uyumlu görülmektedir.

Tablo 1. Serum ve efüzyonda tespit edilen kolesterol ve trigliserid değerleri (referans değerler; serum kolesterol için 116-254 mg/dL ve trigliserid için 100-150 mg/dL'dir).

Örnek	Kolesterol mg/dL	Trigliserid mg/dL
Efüzyon	<100	>600
Serum	134	122

Literatüre uygun bir şekilde hastaya ilk gün itibariyle antibiyotikle beraber, bir doz (0.5 mg/kg/im) metilprednizolon (Depomedrol® 40 mg Flk, Eczacıbaşı, Türkiye) uygulandı.[1,3] Takip eden günlerde ise oktreotid (Sandostatin®, Novartis, ABD; 10 µg/kg, sc, 1x1, 6 hafta) ile tedaviye tek ilaç olarak devam edildi.[4] Düşük yağlı diyet önerilen hastanın, anoreksik halinin düzeltilebilmesi adına iletişim halinde kalınarak hastanın beslenememesi durumunda gastrik besleme tüpü yerleştirilmesi gerekliliği bildirildi.

Tablo 2: Olgunun hematolojik ve serum biyokimyasal parametreleri (kedi referans değerleri ile birlikte).

Parametre	Hasta	Referans	Parametre	Hasta	Referans
WBC (K/µL)	4.64	5-12	ALB (G/dL)	3.0	2.2-4.4
Nötrofil (K/µL)	2.24	2.50-12.50	ALP (U/L)	21	10-90
Lenfosit (K/µL)	1.19	0.4-6.8	ALT (U/L)	73	20-100
Monosit (K/µL)	0.79	0.15-1.70	AMY (U/L)	1114	300-1100
Eozinofil(K/µL)	0.36	0.1-0.79	TBIL (mg/dL)	0.3	0.1-0.6
Bazofil (K/µL)	0.06	0.00-0.10	BUN (mg/dL)	23	10-30
RBC (M/µL)	8.68	5.5-8.5	Ca (mg/dL)	9.2	8.0-11.8
HCT (%)	39.4	30-45	Phos (mg/dL)	3.2	3.4-8.5
HGB (G/dL)	12.8	9-15	Crea (mg/dL)	1.0	0.3-2.1
MCV (fL)	45.4	41-58	Glu (mg/dL)	135	70-150
MCH (pg)	14.7	12-20	Na^+ (mmol/L)	143	142-164
MCHC (G/dL)	32.4	29-37.5	K^+ (mmol/L)	4.1	3.7-5.8
RDW (%)	19.7	17.3-22	TP (G/dL)	8.2	5.4-8.2
PLT (K/ µL)	126	200-500	GLOB (G/dL)	5.2	1.5-5.7
MPV (fL)	9.2				
PDW (%)	29.4				
PCT (%)	0.12				

WBC: beyaz kan hücreleri; RBC: kırmızı kan hücreleri; HCT: hematokrit; MCV: ortalama eritrosit hacmi; MCH: ortalama eritrosit hemoglobini; MCHC: ortama eritrosit hemoglobin konsantrasyonu; PLT: platelet; MPV: ortalama platelet hacmi; PDW: platelet dağılım genişliği; PCT: platelekrit; ALB: albumin; ALT: alanin aminotransferaz; ALP: alkaline fosfataz; AMY: amilaz; TBIL: total bilirubin; BUN: kan üre nitrojen; Ca: kalsiyum; Phos: fosfor; Crea: kreatinin; Glu: glukoz; Na^+: sodyum; K^+: potasyum; TP: total protein; GLOB: globulin.

İki hafta sonra klinik ve radyolojik olarak kontrol edilen olgunun, solunum değerlerinin normalize olduğu ve plevral efüzyonun önemli ölçüde azaldığı belirlendi. Hematolojik değerler non-spesifik olarak gözlendi. Serum biyokimyasal olarak ALP ve Na değerleri normale dönerken, glukoz ve TP hafif yüksek düzeyde tespit edildi. Mental durumu ve iştahı normal olarak not edilen hastanın, tedavi sonrasında kilo aldığı (4,3 kg) da tespit edildi. Hastanın 4, 8 ve 12. haftalardaki muayenelerinde herhangi bir problemle karşılaşılmadığından tam bir iyileşme sağlandığı sonucuna varıldı.

TARTIŞMA

Oktreotid, doğal hormondan daha güçlü bir büyüme hormonu, glukagon ve insülin inhibitörü olmasına rağmen, farmakolojik olarak doğal somatostatini taklit eden bir oktapeptiddir. Oktreotidin sağlıklı köpeklerde ve insülinomalı köpeklerde plazma glukoz, insülin, glukagon, büyüme hormonu ve kortizol konsantrasyonları üzerindeki etkisi üzerine yapılan bir çalışmada; sağlıklı köpeklerdeki etkilerin aksine, insülinoma sahip köpeklerde plazma glukoz konsantrasyonları artırdığı gözlenmiştir.[7] Bir diğer çalışmada , 3 kedide ameliyat sonrası idiyopatik şilotoraksın medikal tedavisi olarak oktreotid kullanmış, idiyopatik şilotoraksın tamamlayıcı tedavisi olarak kullanımının yararlı ve güvenli olarak tanımlamış, cerrahi müdahaleden sonra oktreotid bazlı tıbbi tedavinin kedilerde şilotoraksın rezolüsyonu için geçerli bir seçim olabileceğini belirtmişlerdir.[6] Sunulan olguda, oktreotid kullanımının kedilerde idiopatik şilöz efüzyonun tedavisinde faydalı olduğu ve operasyon olmaksızın

efüzyonun tamamının giderilmesinde fayda sağladığı gözlenmiştir. Hastanın yalnızca 3 ay süre ile gözlenebilmiş olması oktreotidin uzun dönem etkilerinin ilaç kesildikten sonra gözlenmesine olanak vermemekle beraber, hasta sahibinden olumsuz bir dönüş alınamaması yönü ile ilacın etkinliği konusunda umut vadetmektedir.

Plevral efüzyonun radyografik kanıtlarına ve ayrıca plevral sıvının kendisinin görünümüne ve analizine dayandırılarak hastaya idiyopatik şilotoraks tanısı konulmuştur. "İdiyopatik" olması için, tanı önlemlerinin hastalığın bilinen altta yatan tüm diğer nedenlerinin dışlanmış olması gerekmektedir.[3] Bu nedenler arasında; kraniyal mediastinal kitleler (timoma, mediastinal lenfosarkoma), kardiyak hastalıklar (kardiyomiyopati, perikardiyal efüzyon, Heartworm Disease, yabancı cisimler, Fallot tetralojisi, triküspit displazileri vb.), mantar granülomları, sistemik lenfanjiektazi, venöz trombus oluşumu, diyafragma hernileri, travma ve duktus torasikusun konjenital anomaliler yer almaktadır.[2] Kalbin ve toraksın ultrasonografisi kardiyomiyopati ve kraniyal mediastinal kitleleri dışlamakla beraber, tam kan sayımı ve serum biyokimyasal profili genel sağlık göstergeleri olarak mutlaka uygulanmalıdır. Şilotorakslı tüm kedilerde FeLV ve FIV testi yapılarak, bu durumların şilotoraks riskini artıran torasik neoplazi gibi çeşitli sendromlara yol açabileceği unutulmamalıdır.[6] Toraks radyografileri, göğüste bir kitle, potansiyel diyafram fıtığı veya kalp veya akciğerlerdeki herhangi bir değişikliğin saptanmasına yardımcı olabilir. Ülkemizde küresel ısınma varlığında *Dirofilaria immitis*'in daha yaygın hale gelmesine neden olduğundan, her zaman antijen ve antikor testleri ile değerlendirilmesi yerinde olacaktır. Ancak, bu testlerin kullanılması kedilerde parazit sayısının az olması sebebiyle henüz yeterli antikor miktarının oluşmamış olması ve dişi parazitin yüzey antijenine göre geliştirilmiş testlerin kullanılması nedeniyle yanlış negatifler söz konusu olabilmektedir.[9] Ayrıca, efüzyon sıvısında kolesterol konsantrasyonu, trigliserid konsantrasyonu ve plevral sıvının kolesterol/trigliserid oranları (C:T) şilotoraks tanısını doğrulamaya yardımcı olmak için kullanılabilecek nicel testlerdir. Sunulan olguda plevral sıvı C:T oranının 0.16 olarak belirlenmiş olması yani oranın <1 olması efüzyonun şilöz olduğunu teyit etmektedir.[5] Şilöz sıvıyı tanımlamaya yönelik diğer kriterler, sıvının makroskobik görünümünün, mikroskobik görünümünün (şilomikronlar içeren), santrifüjlemenin etkisinin ve sıvının eter eklendiğinde berraklaşma yeteneğinin bir arada değerlendirmesini içermektedir.[1,5] Şilöz efüzyonlarda, şilöz olmayan efüzyonlara kıyasla plevral sıvı trigliserid konsantrasyonu önemli ölçüde daha yüksek olacak ve C:T oranı önemli ölçüde daha düşük olacaktır.

Tüm bunlara ek olarak, hasta sahibine, kedinin önerilen mevcut düşük yağlı diyetini sürdürmesi önerildi. Şilotorakslı bir kedinin diyet yönetimi, kalori ihtiyaçlarını karşılamayı hedeflemekle beraber, bu hastalar, göğüs boşluklarına önemli miktarda besin kaybettikleri ve sıklıkla anoreksik oldukları için genellikle negatif enerji dengesi durumunda oldukları unutulmamalıdır.[1]

Sonuç olarak bu olgu sunumu ile kedilerde şilotoraksın tanımlanması ve ayırıcı tanı prosedürünün nasıl ilerletilmesi gerektiği ile ilgili pratisyen hekimlere bilgiler aktarılmıştır. İdiyopatik şilöz efüzyon durumlarında medikal tedavi ile (Oktreotid) cerrahi uygulamaya gidilmeden klinik sürecin kontrol altına alınabileceği gösterilmiştir.

KAYNAKLAR

1. Sturgess K.: Diagnosis and management of chylothorax in dogs and cats. In Practice. 2001; 23: 506–513.
2. Fossum T.W., Forrester S.D., Swenson C.L., Miller M.W., Cohen N.D., Boothe H.W., Birchard S.J.: Chylothorax in cats: 37 cases (1969–1989) J Am Vet Med Assoc. 1991; 198: 672–678.
3. Birchard S.J., Smeak D.D., McLoughlin M.A.: Treatment of idiopathic chylothorax in dogs and cats. J Am Vet Med Assoc. 1998; 212: 652–657.
4. Gould L.: The medical management of idiopathic chylothorax in a domestic long-haired cat. Can Vet J. 2004; 45(1): 51-54.
5. Fossum T.W., Jacobs R.M., Birchard S.J.: Evaluation of cholesterol and triglyceride concentrations in differentiating chylous and nonchylous pleural effusions in dogs and cats. J AmVet Med Assoc. 1986; 188: 49–51.
6. Ghiringhelli M., Brizzola S., Barella G., Lodi M., Faverzani S., Acocella F.: Octreotide as medical therapy of idiopathic chylothorax in 3 cats after surgery. Conference: BSAVA Congress 7-10 April 2016 Birmingham UK.
7. Robben J.H., van den Brom W.E., Mol J.A., van Haeften T.W., Rijnberk A.: Effect of octreotide on plasma concentrations of glucose, insulin, glucagon, growth hormone, and cortisol in healthy dogs and dogs with insulinoma. Res Vet Sci. 2006; 80(1): 25-32.
8. Boon J.A.: Veterinary Echocardiography. 2. Baskı. Wiley-Blackwell, USA, 2010, sayfa: 569-579.
9. Nelson C.T.: Dirofilaria immitis in cats: Diagnosis and Management. Compendium. 2008: 2; 393-399.