T.C.
BURSA ULUDAĞ
ÜNİVERSİTESİ
SAĞLIK BİLİMLERİ
ENSTİTÜSÜ
VETERİNER FAKÜLTESİ
PATOLOJİ ANA BİLİM DALI

DİYABETLİ RATLARDA DENEYSEL YARA İYİLEŞMESİNDE FARKLI NANO OZON KULLANIMININ EPİTELYAL-MEZENKİMAL GEÇİŞ (EMT) ÜZERİNE ETKİLERİ

İhsan İŞBİLİR

(DOKTORA TEZİ)

DANIŞMAN:
Prof. Dr. M. Özgür ÖZYİĞİT

BURSA-2024

T.C.
BURSA ULUDAĞ ÜNİVERSİTESİ
SAĞLIK BİLİMLERİ ENSTİTÜSÜ

ETİK BEYANI

Doktora tezi olarak sunduğum **"**Diyabetli ratlarda deneysel yara iyileşmesinde farklı nano ozon kullanımının epitelyal-mezenkimal geçiş (EMT) üzerine etkileri**"** adlı çalışmanın, proje safhasından sonuçlanmasına kadar geçen bütün süreçlerde bilimsel etik kurallarına uygun bir şekilde hazırlandığını ve yararlandığım eserlerin kaynaklar bölümünde gösterilenlerden oluştuğunu belirtir ve beyan ederim.

İhsan İŞBİLİR
19.11.2024

TEZ KONTROL ve BEYAN FORMU

/ /

Adı Soyadı: İhsan İŞBİLİR
Anabilim Dalı: Veterinerlik Patolojisi
Tez Konusu: Diyabetli ratlarda deneysel yara iyileşmesinde farklı nano ozon kullanımının epitelyal-mezenkimal geçiş (EMT) üzerine etkileri

ÖZELLİKLER	UYGUNDUR	UYGUN DEĞİLDİR	AÇIKLAMA
Tezin Boyutları	■	❑	
Dış Kapak Sayfası	■	❑	
İç Kapak Sayfası	■	❑	
Kabul Onay Sayfası	■	❑	
Sayfa Düzeni	■	❑	
İçindekiler Sayfası	■	❑	
Yazı Karakteri	■	❑	
Satır Aralıkları	■	❑	
Başlıklar	■	❑	
Sayfa Numaraları	■	❑	
Eklerin Yerleştirilmesi	■	❑	
Tabloların Yerleştirilmesi	■	❑	
Kaynaklar	■	❑	

DANIŞMAN ONAYI

Unvanı Adı Soyadı:
Prof. Dr. M. Özgür Özyiğit

İmza:

İÇİNDEKİLER

ETİK BEYANI ..... **II**
KABUL VE ONAY SAYFASI ..... **III**
TEZ KONTROL ve BEYAN FORMU ..... **IV**
İÇİNDEKİLER ..... **V**
TÜRKÇE ÖZET ..... **VII**
İNGİLİZCE ÖZET ..... **VIII**
BUÜ SAĞLIK BİLİMLERİ ENSTİTÜSÜ ..... **IX**
TEZ KONUSUNUN KÜRESEL SÜRDÜRÜLEBİLİR KALKINMA HEDEFLERİ İLE İLİŞKİSİ ..... **IX**
1. GİRİŞ **1**
2. GENEL BİLGİLER **7**
2.1.Diyabetes Mellitus 7
2.2.Derinin Morfolojisi 7
2.3.Yara Tanımı ve Sınıflandırılması 9
2.4.Yara İyileşmesi 9
2.4.1.Koagülasyon ve hemostaz 10
2.4.2.Yangı 10
2.4.3.Proliferasyon 11
2.4.4.Anjiogenezis 11
2.4.5.Granülasyon dokusu oluşumu 12
2.4.6.Epitelizasyon 12
2.4.7.Yara retraksiyonu 13
2.5.Diyabetik Yaralar 13
2.6.Epitelyal – Mezenkimal Geçiş 14
2.6.1.EMT Tipleri 14
2.6.2.EMT belirteçleri 14
2.6.2.1.E- Kadherin ve N- Kadherin 14
2.6.2.2.Snail & Slug 15
2.6.2.3.Vimentin 16
2.6.2.4.Matriksmetalloproteinazlar 16
2.7.Ozon 17
2.7.1. Dermatolojide ozon uygulamaları 17
2.7.1.1.Ozonlanmış hidroterapi 17
2.7.1.2.Ozonlanmış yağlar 18
2.7.1.3.Ozonlanmış otohemoterapi 18
2.7.1.4.Diğer yenilikçi dozaj formları 18
3. GEREÇ VE YÖNTEM **20**
3.1.Hayvan Materyali ve Etik Kurul 20
3.1.1.Materyal seçimi 20
3.1.2.Yöntem 21
3.2.Deneklerin Hazırlanması 21
3.2.1.Diyabet oluşturulması 21
3.2.2.Anestezi 22
3.2.3.Yara alanının hazırlanması 23

3.2.4.Eksizyonel yara oluşturulması 23
3.2.5.Tedavi 24
3.2.6.Eksizyonel yara alanlarının izlenmesi 24
3.3.Histopatolojik Değerlendirme 25
3.3.1.Doku takibi 25
3.3.2.Hematoksilen & eozin boyama 25
3.3.3.Masson trichrome boyama 26
3.4.İmmunohistokimyasal Boyamalar 27
3.4.1İmmunohistokimyasal değerlendirme 28
3.4.2.İmmunohistokimyasal inceleme ve skorlama 28
3.5.İstatistiksel Analizler 28
4. BULGULAR 30
4.1Histopatolojik İnceleme Bulguları 30
4.1.1.Gruplar arası kıyaslama 37
4.1.2.Günler arası kıyaslama 38
4.2.İmmunohistokimyasal İnceleme Bulguları 39
4.2.1.E-Kadherin 39
4.2.2.Slug 43
4.2.3.Snail 46
4.2.4.MMP-9 49
4.2.6.MMP-2 55
4.2.7.N-Kadherin 58
6. KAYNAKLAR 77
7. SİMGELER VE KISALTMALAR 89
8. EKLER 90
9. TEŞEKKÜR 91
10. ÖZGEÇMİŞ 92

TÜRKÇE ÖZET

Yapılan bu çalışmada diyabetik yaralarda nano ozon ve farklı uygulama yöntemleri kullanarak yara iyileşme sürecinde gözlemlenen epitelyal-mezenkimal geçiş (EMT) belirteçleri (E-Kadherin, N-Kadherin, Vimentin, Snail, Slug, MMP-2 ve MMP-9) incelenerek değerlendirilmesi amaçlanmıştır. Çalışmada, 12-16 haftalık, 250-300 g ağırlığındaki Sprague-Dawley ırkı sıçanlar kullanıldı. Tek doz intraperitoneal 50mg/kg dozunda Streptozotosin uygulaması yapılarak diyabet oluşturulan hayvanların sırt kısım orta hattan skapulaların kaudal sınırına yaklaşık 1 cm mesafe bırakılacak şekilde 1,5 cm x 1,5 cm genişliğinde iki adet kare şeklinde tam kat yara modeli oluşturuldu. Tüm gruplarda yaralar günlük olarak takip edilirken 7, 14, 21 ve 28. günlerde punch biyopsi yöntemi ile örneklem yapıldı. Çalışmamızda 4 gruba ayrılan hayvanlara sırasıyla ilk grupta intraperitoneal + yara içi ozon, ikinci gruba intraperitoneal ozon, üçüncü gruba yara içi ozon uygulandı. Kontrol grubuna herhangi bir uygulama yapılmadı. EMT sürecini oluşturan E-Kadherinin ozon uygulanmış olan gruplarda kontrol grubuna kıyasla daha başarılı olduğu gözlendi. MET süresi boyunca ise Slug bütün gruplarda, Snail intraperitoneal uygulamada, N-Kadherin de ise yara içi ozon uygulamasında başarılı olduğu gözlendi.

Sonuç olarak gerek intraperitoneal gerekse lokal olarak kullanılan ozon uygulamasının kolajen üretiminde kontrol grubuna göre düşük olduğu, bununla birlikte EMT belirteci olan E-Kadherini erken dönemde azaltarak EMT sürecini başlattığı belirlendi. MET belirteci olan Slug, Snail, MMP-9, Vimentin ve N-Kadherin'de son haftalarda (21. ve 28. günlerde) skor değerlerinin düşük olması yara iyileşmesinin kontrolünde önemli olduğunu göstermektedir. Bu bakımdan ozon uygulamasının hem yara iyileşmesi hem de skar oluşumunun önlenmesi yönünden kullanılabileceği düşünülmektedir. Klasik yara iyileşmesi tedavilerini desteklemek amacı ile kullanılması için etken maddedeki doz miktarlarının, farklı yöntem ve formlarının araştırılması gerekmektedir.

Anahtar Kelimeler: Diyabetes mellitus, epitelyal-mezenkimal geçiş, ozon, yara iyileşmesi.

İNGİLİZCE ÖZET

Effects of Different Nano Ozone Treatments on Epithelial-Mesenchymal Transition (Emt) in Experimental Wound Healing in Diabetic Rats

The aim of this study was to evaluate the epithelial-mesenchymal transition (EMT) markers (E-Cadherin, N-Cadherin, Vimentin, Snail, Slug, MMP-2 and MMP-9) observed during the wound healing process in diabetic wounds using nano ozone and different application methods. Sprague-Dawley rats aged 12-16 weeks and weighing 250-300 g were used in the study. Streptozotocin was administered at a single intraperitoneal dose of 50mg/kg and two 1.5 cm x 1.5 cm wide square-shaped full-thickness wound models were created with a distance of approximately 1cm from the midline of the back to the caudal border of the scapulae. Wounds were monitored daily in all groups and sampling was performed by punch biopsy method on the 7th, 14th, 21st and 28th days. In our study, the animals divided into 4 groups were treated with intraperitoneal + in-wound ozone in the first group, intraperitoneal ozone in the second group, and in-wound ozone in the third group, respectively. No application was made to the control group. It was observed that E-Cadherin, which constitutes the EMT process, was more successful in the ozone-treated groups compared to the control group. During the MET period, Slug was successful in all groups, Snail was successful in intraperitoneal application and N-Cadherin was successful in in-wound ozone application.

As a result, it was determined that ozone application used both intraperitoneally and locally was lower in collagen production compared to the control group; however, it initiated the EMT process by decreasing the EMT marker E-cadherin in the early period. The low score values of MET markers Slug, Snail, MMP-9, Vimentin and N-cadherin in the last weeks (on the 21st and 28th days) indicate that it is important in the control of wound healing. In this respect, it is thought that ozone application can be used in terms of both wound healing and prevention of scar formation. In order to be used to support classical wound healing treatments, the dosage of the active substance, different methods and forms should be investigated.

Keywords: Diabetes mellitus, epithelial-mesenchymal transition, ozone, wound healing.

BUÜ SAĞLIK BİLİMLERİ ENSTİTÜSÜ

TEZ KONUSUNUN KÜRESEL SÜRDÜRÜLEBİLİR KALKINMA HEDEFLERİ İLE İLİŞKİSİ



Doktora tezi olarak sunduğum **"**Diyabetli Ratlarda Deneysel Yara İyilesmesinde Farklı Nano Ozon Kullanımının Epitelyal-Mezenkimal Geçis (Emt) Üzerine Etkileri**"** başlıklı tez 3. no'lu Sağlık ve Kaliteli Yaşam Küresel Sürdürülebilir Kalkınma Hedefleri ile ilişkilidir.

1. GİRİŞ

Yara iyileşmesi, yangı yanıtı, yeni dokunun oluşması ve doku tamiri gibi birçok karmaşık işlemden oluşur (Schilling, 1976). Yaralanmadan sonraki ilk 48 saat içinde, nötrofiller, monositler ve lenfositler gibi farklı yangısal ve bağışıklık hücreleri kanamayı önlemek, ölü dokuları fagosite etmek, yangı sürecini dengelemek ve yaranın uygun onarımını yapmak için birlikte çalışır (Lawrence, 1998; Hart, 2002; Velnar, Bailey & Smrkolj 2009). Sonraki 2-10 gün içerisinde, fibroblastlar, keratinositler ve endotel hücreleri gibi farklı hücre tiplerinin hücresel çoğalma ve göçü yoluyla yeni doku oluşumu meydana gelir (Li, Chen & Kirsne 2007). Bu aşamada fibroblastlar yeni doku oluşumunda çok önemli roller oynamaktadır (Eming, Martin & Tomic-Canic 2014). Farklı mekanizmalarla yara iyileşmesini kolaylaştırmak için yaralanma bölgelerine fibroblastlar gelir (Amin, Ali, Alshawsh, Darvish & Abdulla 2015; Lee, Hong, Kwon, Park & Park, 2016). Ayrıca, fibroblastlar, kolajen homeostazını, anjiogenezi veya yara iyileşmesinin diğer önemli işlevleri düzenlemek için matriks metalloproteinaz-14 (MMP-14), temel fibroblast büyüme faktörü (bFGF), fibroblast büyüme faktörü-9 (FGF-9) gibi birçok faktör salgılayabilir (Nakamichi ve ark., 2016; Zheng ve ark., 2014; Zigrino ve ark., 2016). Ayrıca, fibroblastlar, hücre dışı matriks üreten ve sonuçta olgun yara izini oluşturan myofibroblastlara dönüşebilir (Opalenik & Davidson, 2005; Werner, Krieg, & Smola 2007) Yaralanmadan 2-3 hafta sonra, bir yıl veya daha uzun süre dayanabilecek doku remodeling işlemi gerçekleşir. Bu aşamada, aktive edilen hücreler apoptoz geçirirken, yaralanma ile aktive edilen tüm süreçler sona ererek duraksar. Farklı hücreler (fibroblastlar, makrofajlar ve endotel hücreleri) onarılan dokuları yeniden şekillendirmek ve güçlendirmek için matriks metalloproteinaz salgılar. Bu klasik yara iyileşme süreçleri ile yara tamir edilir (Gurtner, Werner, Barrandon, & Longaker 2008; Lovvorn ve ark., 1999).

Ozon (O_3), endotel hücre faktörlerini serbest bırakan ve biyolojik bir sıvı ile temas ettiğinde hücresel redoks dengesini normalleştiren ve sitokin [*interleukin-8* (IL-8), *tumor necrosis factor-α* (TNF-α), *transforming grown factor beta* (TGF-β), *platelet-derived growth factor* (PDGF)] seviyelerini düzenleyici biyolojik bir ajandır (Iliakis, Petropoulos, Iliaki, Agapitos, & Agrogiannis 2008; Paulesu, Luzzi, & Bocci 1991). İntravenöz yolla ozon biyolojik sıvılarda (plazma, idrar ve lenf) çözünür ve

çoklu doymamış yağ asitleri, antioksidanlar, indirgenmiş glutatyon ve albümin ile reaksiyona girer (Guven ve ark., 2008). Bu bileşikler elektron vericisi görevi görür ve oksidasyona uğrar, bu durum hidrojen peroksit (H_2O_2) ve lipid oksidasyon ürünlerinin oluşumuna neden olur. H_2O_2, terapötik ve biyolojik etkileri başlatmak için bir ozon habercisi olarak çalışır, bir sinyal transdüksiyon regülatörü olarak hareket eder ve bağışıklık savunmasını etkinleştirir. İşlem, hücrelerin yaralanmadan kurtulmasına yardımcı olur (Guven ve ark., 2008; Reth, 2002). Bununla birlikte, aşırı ozon uygulaması hücrelere zarar verebilir (Anzolin, da Silveira-Kaross, & Bertol 2020). Ozon interferon, interlökin ve antioksidan enzimlerin üretimini uyarır ve hücresel redoks homeostazını yeniden kurar (Vaillant ve ark., 2013). Ozon, kronik oksidatif stresin neden olduğu hasara karşı da korucu bir biyoregülatördür, çeşitli mekanizmalar ile transkripsiyon faktörü olan NF-κB'nin P65 alt birimi ve TNF-α alt birimi seviyelerini düzenler (León ve ark., 1998; León Fernández ve ark., 2008). Ozonun kontrollü yönetimi, oksidatif strese karşı adaptasyonu düzenler, endojen antioksidanı uyarır ve doku hasarına karşı korur (Ajamieh ve ark., 2004). Deri yaraları için ozon çeşitli uygulama yöntemleri ile, lokal periferik vazodilatasyon oluşturup kan akımını artırmak sureti ile iyileşme sürecini hızlandırır (Oliveira, 2012). Deri üzerindeki etki, çoklu doymamış yağ asitleri ve dermisin üst tabakasında bulunan ve aralarında H_2O_2 olan reaktif oksijen türleri (ROS) ve lipo-oligopeptitler ile reaksiyonundan kaynaklanmaktadır. Sadece bu reaksiyondan oluşan ROS ve lipo-oligopeptitler, derinin enzimatik antioksidanları ve enzimatik olmayan düşük molekül ağırlıklı moleküller tarafından kısmen azaltılabilir veya kısmen intravenöz ve lenfatik kılcal damarlar yoluyla absorbe edilebilir. ROS, antibiyotiğe dirençli patojenlere karşı en etkili doğal ajanlardır. Ayrıca, metabolizma ve bağışıklık sistemlerini geliştirerek iyileşmeye katkıda bulunur (Sanchez, 2008). İmmun sistemi baskılanmış olan hastalarda ozon tedavisi, lökotrienler ve prostaglandinlerini aktive ederek, yangıyı azaltmak sureti ile iyileşmeyi artırır. Aerobik işlemlerin aktivasyonunda (glikoliz, Krebs döngüsü, yağ asitlerinin beta oksidasyonu), vazodilatatörlerin salgılanmasında [nitrik oksit (NO) gibi], protein sentez mekanizmasının aktivasyonunda ve hücrelerdeki ribozom ve mitokondri sayısındaki artışlarda etki gösterir (Ferreira ve ark., 2014). Ozon bu anlamda fonksiyonel aktivitenin artmasına neden olarak doku yenilenmesini artırır (Bocci & Aldinucci, 2006) ve hücre çekirdeklerinde

translokasyonlarını arttıran NF-B yollarını aktive eden ROS'un hücre zarına girerek apoptotik işlemi başlatan interlökin-1β, interlökin-6, tümör nekroz faktörü-α ve siklooksijenaz-2 gibi hücre içi yangısal yollarının aktivasyonuna neden olur (Manoto, Maepa, & Motaung 2018).

Epitelyal-mezenkimal geçiş (EMT), normalde bazal yüzeyi aracılığıyla bazal membranla etkileşime giren polarize bir epitel hücresinin, gelişmiş göç kapasitesi, invazivlik, apoptoza karşı yüksek direnç ve ESM bileşenlerinin büyük ölçüde artmış üretimini içeren mezenkimal hücre fenotipini sağlayan çoklu biyokimyasal değişikliklere uğramasına izin veren biyolojik bir süreçtir (Kalluri & Neilson, 2003). Tip-1 EMT implantasyon, embriyo oluşumu ve organ gelişimi ile ilişkili EMT'ler, ortak mezenkimal fenotipleri paylaşan çeşitli hücre tipleri üretmek için organize edilmiştir. Yara iyileşmesi, doku rejenerasyonu ve organ fibrozu ile ilişkili EMT'ler Tip-2 olarak adlandırılır. Tip-3 EMT'ler ise genetik ve epigenetik değişikliklere uğramış neoplastik hücre mekanizmalarında rol oynamaktadır (Zeisberg & Neilson, 2009).

TGF-β ve SMAD kompleksleri, Snai1 ekspresyonunu indükler ve E- Kadherin, okludin ve diğer epitelyal fenotipik belirteçleri düzenleyerek vimentin ve N- Kadherin gibi mezenkimal proteinlerin sentezlenmesinde katkıda bulunur (Lamouille, Xu, & Derynck 2014). Organ fibrozisinin oluşması/ilerlemesi için TGF-β ile uyarılan EMT'nin önemi, böbrek, karaciğer, safra yolları, akciğer ve bağırsak fibrozunun fare modellerinde TGF-β sinyalinin bir antagonisti olan BMP-7 kullanılarak yapılan çalışmalarda gösterilmiştir. BMP-7, TGF-β kaynaklı EMT'nin endojen bir inhibitörü olarak işlev görür (Zeisberg ve ark., 2003a; Zeisberg ve ark., 2003b). Diğer etkilerin yanı sıra, epitel proteini E- Kadherinin TGF-β kaynaklı kaybını tersine çevirir. (Zeisberg ve ark, 2003b). Tip 2 EMT'ler doku rejenerasyonu ve fibrozis ile ilişkilidir ve oluşumları sırasında yangıya neden olan yaralanmalara bağlıdırlar. Buna göre, Tip-2 EMT'ler, provoke edici yaralanmalar veya enfeksiyonlar giderilene ve yaralanma durumunda doku onarılana kadar oluşmaya devam eder. Tip-2 EMT'ler aktive edilmiş mezenkimal hücreler, özellikle de aşırı miktarda kolajen bakımından zengin ESM üreten miyofibroblastlar üretir (Velnar ve ark., 2009). FSP1, α-SMA ve kolajen I, çeşitli organlarda fibroz gelişimi sırasında ortaya çıkan EMT'ler tarafından üretilen mezenkimal ürünleri karakterize etmek için güvenilir belirteçler sağlamıştır (Okada,

Danoff, Kalluri, & Neilson, 1997; Strutz ve ark., 1995; Zeisberg ve ark., 2003b). Bu belirteçler, diskoidin alan reseptörü tirozin kinaz 2 (DDR2), vimentin ve desmin ile birlikte, kronik inflamasyonla ilişkili bir EMT geçiren böbrek, karaciğer, akciğer ve bağırsağın epitel hücrelerini tanımlamak için kullanılmıştır (Okada, Strutz, Danoff, Kalluri, & Neilson, 1996).

Vimentin, hücrenin bütünlüğünü ve strese karşı direncini korumaktan sorumlu önemli bir ara filament proteinidir. Mezenkimal hücrelerde ve tümörlerde eksprese edilir ve hücresel ve doku gelişimi için bir biyobelirteç olarak kabul edilir (Damjanov, 1982). Vimentin, hücre adezyonu ve hareketliliği, hücre iskelet yapısının korunması, hücre yaşlanması ve yara iyileşmesi gibi birçok fizyolojik fonksiyonda önemli bir role sahiptir (Ramos, Stamatakis, Oeste, & Pérez-Sala, 2020). Vimentinin artan ekspresyonu, EMT için önemli bir belirteçtir ve artan ekspresyonu, fibroblast ve kolajen oluşumunda artışa neden olarak yaraların epitelizasyonuna yardımcı olur (Burgstaller ve ark., 2010), bu sayede hücrelerin düz ve uzamış bir şekle sahip olmasına neden olur (Ivaska, 2011; Mendez, Kojima, & Goldman 2010).

E- Kadherin, CDH1 geni tarafından kodlanır ve epitel hücrelerinde eksprese edilen ve hücre aderansının korunmasında ve epitel tabakalarının yapısal bütünlüğünün korunmasında önemli rol oynayan bir transmembran glikoproteindir (Kalluri & Neilson, 2003). E- Kadherinin kaybı veya az sentezlenmesi önemli bir EMT belirteci olarak kabul edilir (Qiao ve ark., 2011). EMT sırasında, E- Kadherinden mezenkimal hücrelerde eksprese edilen N- Kadherine geçiş gerçekleşir. Bu nedenle, EMT sırasında E- Kadherinin düşük ekspresyonu ve N- Kadherinin artan ekspresyonu gözlenir ve her ikisi de EMT biyobelirteçleri olarak tanımlanabilir (Zeisberg & Neilson, 2009).

MMP'ler, ESM'de bağlandıkları substratlara göre sınıflandırılmaktadır. Bunlar; kolajenazlar (MMP-1, 8 ve 13), jelatinazlar (MMP-2 ve MMP-9), stromelisinler (MMP-3, 10 ve 11) ve matrilisinlerdir (MMP-7 ve MMP-26) (Gill ve ark., 2010). MMP-2 ve MMP-9, bazal membranın ana bileşeni olan jelatin ve tip IV kolajeni degrade edebilme kabiliyetleri sayesinde diğer MMP'lerden farklılık göstermektedir (Duffy ve ark., 2000). MMP-2 ve MMP-9, farklı hücreler tarafından sentezlenmektedir. MMP-2 esas olarak fibroblastlar, endotel hücreleri ve osteoblastlar tarafından sentezlenirken; MMP-9 inflamatuar hücreler, tümör hücreleri, keratinositler

ve bazı epitel hücreleri tarafından üretilmektedir (Rouet-Benzineb ve ark., 1999). Jelatinazlar, hücre büyümesini, migrasyonunu, yangıyı ve anjiyogenezini düzenleyen spesifik reseptörleri hedefleyen moleküllerin biyoyararlanımını ve biyoaktivitesini kontrol ederek önemli roller oynamaktadır (Bauvois, 2012).

Yara iyileşmesi normal bir biyolojik süreçtir ve dört aşamada gerçekleştirilir: Hemostaz, yangısal dönem, çoğalma ve yeniden şekillenme. Birçok faktör yara iyileşmesinin aşamalarını etkileyebilir ve normal yara iyileşmesinin bozulmasına neden olabilir. Örneğin, yaralar genellikle ertelenmiş, eksik veya koordine edilmemiş bir iyileşme olayı nedeniyle fibroz ile ilişkili patolojik yangı ve skar gelişimi oluşur. Ayrıca, anormal yara iyileşmesi, hipertrofik izlerin ve keloidlerin gelişimini artırır. Yara iyileşmesi sırasında EMT'ye dahil olan çok sayıda molekül ve hücre, doku onarım mekanizmalarının karmaşıklığını vurgulamaktadır. Bugüne kadar, doku mühendisliği EMT'nin başarılı yara iyileşmesindeki rolüne odaklanmıştır. Bazı rejeneratif mekanizmalar hala belirsiz olsa da, EMT'den kaynaklanan mezenkimal hücre fenotipinin varlığı, uygun doku rejenerasyonu için gerekli bir ön koşuldur (Kalluri & Neilson, 2003).

Diabetes mellitus (DM), beta- (β) pankreas hücrelerinin yetersizliğinden kaynaklanan insülin direnci ve/veya insülin sekonder eksikliği ile sonuçlanan hiperglisemi ile karakterize kronik bir hastalıktır (Damasceno ve ark., 2014). Hiperglisemi ateroskleroz gelişimine katkıda bulunur, böylece dolaşımdaki besinlerin yaralara ulaşmasını önler ve iyileşmeyi bozar. Endotel hücrelerine ek olarak, hiperglisemi ayrıca yeniden epitelizasyon için kritik olan süreçleri, yani keratinositlerin ve fibroblastların protein sentezini, göçünü ve çoğalmasını da bozar (Burgess ve ark., 2021). Hipergliseminin yara iyileşmesini bozduğu bir diğer mekanizma, antioksidan enzimler glutatyon peroksidaz ve süperoksit dismutazın azalmış aktivitesinin bir sonucunda serbest radikal hasarına neden olur (Dworzański ve ark., 2020). Yara kenarlarının dikilemediği eksizyonel yaralar, en sık kullanılan yara iyileşme modellerinden biridir ve ikincil iyileşme gerektiren akut klinik yaralara benzediği düşünülmektedir (Nauta ve ark., 2013). Bu model, kanama, yangı, granülasyon doku oluşumu, reepitelizasyon, anjiyogenez ve yeniden şekillenmenin araştırılmasına izin verir. Yara alanı zaman içinde kaydedilebilir (düzenli olarak fotoğraflanarak) ve yara kapanışı, orijinal boyutlarına (yara iyileşme hızı) kıyasla yara

büyüklüğüne göre hesaplanır. Bu modeli kullanmak için gerekli malzeme ve teknikler nispeten basit ve pratiktir. Topikal ajanları (örneğin ilaçlar, hücreler, biyomalzemeler, yara örtüleri) uygulamak ve onarım süreci üzerindeki etkilerini araştırmak için yara yatağına kolayca erişilebilir (Peplow ve ark., 2010; Wong ve ark., 2011).

Ozon tedavi prosedürlerinde elde edilen ozon, bu işlem için tasarlanan cihaz ile gerçekleştirilir. Ozon jeneratörleri tarafından sağlanan gazdaki yüksek ozon konsantrasyonu, herhangi bir bakterinin varlığını ve/veya çoğalmasını engeller. Ozonlama işlemi sırasında toksik yan ürünler oluşabilir ve bu yan ürünlerin çözeltilerde yağ ile karıştırılması istenmez. Bu nedenle toksik yan ürünlerin varlığını en aza indirmek ve ortadan kaldırmak için saf oksijen kaynağı olan ozon üreten sistemlerin kullanılması tavsiye edilir. Ozon çözeltilerinin hazırlanmasında, ozonun stabilitesini sağlamak amacıyla tıbbi bitkisel yağlar kullanılır. Ozon ile tedavi işleminden önce bitkisel yağlar, yağlarda bulunan dirençli mikroorganizmaların etkisizleştirilmesi için sterilizasyona tabi tutulur. Ozon jeneratörleri tarafından yağların içine ozon gazı verilmesi ile yağ yapıları gazı emer ve ağırlıkları artar. Bitkisel yağlar nanoteknolojiler kullanılarak niozomlara dönüştürülür. Partikül boyutları 30 nm ile 5 μm arasında değişen lipozom solüsyonları üretilmektedir. Bu solüsyonlara nanokabarcık niozom solüsyonları denir (NOSN). Nano-kabarcık ozon çözeltileri olarak adlandırılan çözeltiler, yaklaşık 16 nmlik çok daha küçük birimlerde üretilir. Niozomlarda depolanan ozon nano-kabarcıkları içeren homojenize ozon çözeltileri, ozonlanmış bitkisel yağlar ve L cinsinden %0,9 NaCl bileşimi ile distile suyun ultrasonik kavitasyonu ve hyaluronik asit ile hazırlanır. Bu çözeltilerdeki ozon miktarı litre başına miligram cinsinden kaydedilir (Alkan ve ark., 2021; Erkan-Alkan ve ark., 2021).

Çalışmanın amacı diyabetik yaralarda nano ozon ve farklı uygulama yöntemleri kullanarak yara iyileşme sürecinde gözlemlenen epitelyal-mezenkimal geçiş elemanlarının incelenmesidir.

2. GENEL BİLGİLER

2.1.Diyabetes Mellitus

Diyabet yüksek kan şeker seviyeleri ile ilişkili kronik metabolik bir hastalıktır ve insülin salgılanmasındaki eksiklik veya insülin etkinliğinin bozulmasından kaynaklanmaktadır. Diyabetin patogenezinde iki ana mekanizmanın varlığı öne sürülmüştür. Birincil mekanizma, pankreas β hücrelerinin otoimmün tahribatından kaynaklanan yetersiz insülin üretimini içerirken, ikincil mekanizma vücut hücrelerinin insülin etkisine karşı direncidir. Bu süreçler, zaman içinde kan glikoz seviyelerinin sürekli olarak yükselmesine katkıda bulunan önemli faktörler olarak öne çıkmaktadır. Dünya genelinde 2014 yılı diyabet verilerinde yaklaşık 422milyon insanın diyabetli olduğu ve 18 yaş üstü yetişkinlerin diyabet oranının %8,5 olduğu belirtilmektedir (‘WHO, Diabetes, 2024’). Bu oranın 2040 senesi için artarak yaklaşık olarak 642 milyon ve %10,5 seviyesine ulaşacağı öngörülmektedir (Ogurtsova ve ark., 2017).

2.2.Derinin Morfolojisi

Deri, vücut ile dış çevre arasında koruyucu bir fiziksel engel oluşturarak su ve elektrolit kaybını önler, kimyasalların penetrasyonunu azaltır ve patojen mikroorganizmalara karşı koruma sağlar. Ayrıca, termoregülasyonun sağlanmasında görev alır ve çeşitli uyarıları algılayan duyusal ve otonom sinirler ile duyusal reseptörleri içerir (Khavkin & Ellis, 2011; Urmacher, 1990).

Epidermisin temel hücresi, yaklaşık olarak epidermal hücrelerin %95'ini oluşturan ektodermal kökenli keratinositlerdir. Keratinositler, deri yüzeyine doğru ilerledikçe, stratum basale, stratum spinosum, stratum granulosum ve stratum corneum olarak adlandırılan morfolojik olarak farklı epidermal katmanlardan oluşur. Avuç içi ve taban gibi bölgelerde, stratum corneum ile stratum granulosum arasında stratum lucidum adında bir ek katman tanımlanabilir. Epidermisde bulunan diğer hücre tipleri arasında melanositler, Langerhans hücreleri ve Merkel hücreleri bulunur.

- Epidermisin en yaygın hücre türü olan keratinositler, derini dış tabakasının ana bileşeni olan keratin üretimini sağlayarak su kaybını önlerken dayanıklılığın artar (Özgenel, 2004).
- Melanositler: Melanin pigmenti üreterek derinin rengini belirler ve ultraviyole ışınlara karşı koruma sağlarlar (Brenner & Hearing, 2008).
- Langerhans Hücreleri: Bağışıklık sistemi ile ilişkili hücrelerdir (Sandby-Møller ve ark., 2003).
- Merkel Hücreleri: Sinir uçlarına bağlanarak duyusal hissi sağlarlar (Abraham & Mathew, 2019).

Kıl folikülleri, ter bezleri, sinir uçları, kan damarları ve bağ dokusunu içeren dermis tabakası epidermisin altında bulunur (Harris-Tryon & Grice, 2022). Dermis papiller dermis ve retiküler dermis olmak üzere iki katmandan oluşmaktadır.

Papiller katman retiküler katmandan daha incedir ve dermisin üst kısmını oluşturur. Bu tabaka yaşa ve lokasyonuna göre 300-400 mikron kalınlığa kadar ulaşmaktadır. Beslenme ve duyusal uyarımlar için gerekli olan sinir uçları ve mikrovasküler damarlar bu katmanda bulunur (Rippa ve ark., 2019). Dermisin hücresel bileşenleri arasında fibroblastlar, dermal dendrositler ve mast hücreleri bulunur. Fibroblastlar deri fizyolojisinin düzenlenmesinde ve kutanöz yara iyileşmesinde çok önemli bir rol oynar. Fibroblastlar ESM'sinin üretimi ve düzenlenmesi, inflamatuar tepkilerde ve sitokin/büyüme faktörlerinin üretiminde rol alır (Dellambra & Dimri, 2009). Papiller dermiste bol miktarda bulunurlar, ancak retiküler dermiste sayıca daha azdırlar. Kolajen dermisin ana bileşenidir ve fibroblastlar tarafından sentezlenen kolajen liflerinden oluşur. Dermal liflerin %90'ından fazlası, esas olarak tip I ve III olmak üzere interstisyel kolajenden oluşur ve cilde gerilme mukavemeti ve mekanik direnç sağlar (Khavkin & Ellis, 2011).

Hipodermis dermisin alt kısmı ile kas tabakası arasında yer alır. Bu katmanın ana hücreleri adipositlerdir. Termal ve travmatik yaralanmalar için yalıtım sağlarken ayrıca vücut için yedek enerji deposu olarak görev alır (Dellambra & Dimri, 2009; Khavkin & Ellis, 2011).

2.3.Yara Tanımı ve Sınıflandırılması

Yaralar, cerrahi müdahaleler, travmatik yaralanmalar, basınç, yanıklar ve kesikler gibi harici etmenlerden veya diyabet gibi vasküler hastalıklardan kaynaklanabilir. Bu tür hasarlar, altta yatan nedenlerine ve sonuçlarına bağlı olarak akut veya kronik yara olarak sınıflandırılır (Karimi ve ark., 2017). Akut yaralar genellikle düzenli ve uygun bir iyileşme sürecinden geçer, bu da anatomik ve fonksiyonel bütünlüğün geri kazanılması ile sonuçlanır. Kronik yaralar ise optimal anatomik ve fonksiyonel bütünlüğü elde edemezler. İyileşme süreci yaranın derecesine, çevresel faktörlere ve doğal patolojik süreçlere bağlı olarak belirlenir (Lazarus ve ark., 1994). Akut yaralar normal yara iyileşme aşamalarından geçerler ve beklenen düzenli doku onarımıyla sonuçlanır (Lindholm & Searle, 2016). Tam aksine kronik yaralar sürekli bir inflamatuar evrede bulunur; bu durum mikroorganizmaların çoğalmasına, biyofilm oluşumuna ve trombosit kaynaklı faktörlerin (örneğin TGF-β) ya da ekstraselüler matriks (ESM) moleküllerinin salınmasına yol açar. İnterlökin-1β (IL-1β) ve tümör nekroz faktörü alfa (TNFα) gibi pro-inflamatuar sitokinlerin salınımı uzun süre devam eder ve yara yatağındaki proteaz seviyelerini yükseltir. Kronik yaralarda proteaz seviyeleri inhibitör seviyesini geçerek ESM yıkımını tetikler. Bu nedenle inflamatuar ve proliferatif evrelerin süresi uzar (James ve ark., 2008; McCarty & Percival, 2013). Kronik yaralarda biriken yangısal hücreler ROS seviyesi artışına neden olarak ESM proteinlerine zarar vererek hücresel yaşlanmayı hızlandırır (Ben-Porath & Weinberg, 2005).

2.4.Yara İyileşmesi

Yara iyileşmesi vücuttaki tüm doku ve organlarda gerçekleşir. İyileşme, çeşitli immünolojik ve biyolojik sistemler arasındaki uyumlu etkileşimleri içeren karmaşık bir süreçtir. Yara iyileşmesinin farklı evrelerinde yara yüzeyinde ortaya çıkan çeşitli hücre tipleri ile ilişkilendirilmiş, özenle ve hassas bir şekilde düzenlenmiş olaylar dizisini içermektedir (Attinger ve ark., 2006; Broughton ve ark., 2006). İyileşme süreci

sırasıyla; yaralanmadan hemen sonra gerçekleşen koagülasyon ve hemostaz, yangı, proliferasyon ve remodeling evrelerinden oluşmaktadır.

2.4.1.Koagülasyon ve hemostaz

Temel amacı kan kaybının önlenmesi olan koagülasyon ve hemostaz fazı yaralanmanın hemen ardından yara bölgesinde gerçekleşir. Bu sayede vasküler sistem korunarak hayati organların işlevlerinin devamlılığı sağlanır. Ayrıca iyileşmenin sonraki aşamalarında gerekli olan hücreler için bir matriks sağlamaktadır (Jespersen, 1988; Robson ve ark., 2001). Kanamanın başlaması ile birlikte damarlarda vazokonstriksiyon gerçekleşir. Birkaç dakika içinde damarlardaki daralma nedeniyle dokuya kan akışı azalır ve bu da dokuda hipoksi ve asidoza yol açar. Bu duruma bağlı olarak nitrik oksit, adenozin ve diğer vazoaktif metabolitlerin üretimi başlatılır. Bu vazoaktif metabolitler kan damarlarında gevşeme ve vazodilatasyona neden olur. Aynı zamanda mast hücrelerinden salınan histamin de vazodilatasyonu ve damar geçirgenliğini artırır. Böylece inflamatuar hücrelerin yeni yaralanan bölgenin etrafındaki hücre dışı boşluğa hareketi kolaylaştırılır (Singh ve ark., 2017). Hemostazda en önemli rolü trombositler oynar. Pıhtılaşmayı ve pıhtı oluşumunu sağlamak için hasar gören kan damarlarını tıkarlar. Trombin, tromboksan veya ADP, trombositleri aktive eder ve morfolojilerinde bir değişikliğe uğratırlar. Bu aktive edilmiş trombositlerin yapışması kanamayı geçici olarak durdurur. Bu pıhtı tıkacı, aktin ve miyozin filamentleri, fibrin ve von Willebrand faktörü ile güçlendirilir. Bu nedenle trombositler sadece pıhtı oluşumu için gerekli değil, aynı zamanda yangısal süreçleri ve sonraki iyileşme sürecini düzenlemeye devam eden çoklu büyüme faktörleri ve sitokinler de üretirler (Smyth ve ark., 2009).

2.4.2.Yangı

Erken ve geç aşama olmak üzere iki aşamadan oluşur. Erken aşamada, yara dokusundaki trombositler belirli kemotaktik faktörleri serbest bırakır ve ardından yaraya doğru kan akışında bir artış olur. Nötrofiller, yabancı partikülleri, bakterileri ve bakteriyel toksinleri fagosite etmek için yaralı bölgeye gelir (George Broughton ve

ark., 2006; Singh ve ark., 2017). Yangısal fazın geç döneminde ortamdaki nötrofil sayısı azalırken, yaralanmadan 48-72 saat sonra makrofajlara dönüşen monosit sayısında artış meydana gelir ve maksimum fagositik kapasitelerine ulaşırlar (Velnar ve ark., 2009). Makrofajlar fagositoz yeteneklerinin yanında yangısal yanıtın düzenlenmesine yardımcı olan, anjiyogenez ve sağlıklı granülasyon dokusu oluşumunda rol oynayan TGF-β ve EGF gibi büyüme faktörlerinin kaynağıdır. Makrofajların yanı sıra fibroblastlar ve endotel hücreleri de yaranın daralma sürecini başlatan erken granülasyon dokusuna yardımcı olur. Yetmiş iki saat sonra yangı bölgesine gelen lenfositler, yarada hücre dışı matriks ve kolajen sentezini üstlenir. Yara bölgesinin temizlenmesi ile son bulan bu yangı süreci ortalama 3 ila 5 gün sürmesine rağmen süreç yaranın büyüklüğü ile ilişkilidir. Bu sürecin uzaması, doku hasarına ve proliferasyon fazının gecikmesi sonucunda kronik yara oluşumuna neden olur (Singh ve ark., 2017; Velnar ve ark., 2009).

2.4.3.Proliferasyon

Proliferatif faz, yaralanmadan sonraki 72 saatte başlar ve yaklaşık 2 hafta sürer. Proliferatif faz ilerledikçe yara bölgesindeki baskın hücre fibroblasttır. Mezenkimal kökenli bu hücre, yaralı dokuya yapısını ve işlevini geri kazandırmak için gereken yeni matrisi üretmekten sorumludur. Fibroblastlar geçici fibrin matrisine bağlanarak kolajen üretmeye başlarlar (Diegelmann & Evans, 2004). Yaralayıcı uyaran sona erdiğinde, koagülasyon ve hemostaz ile yangı fazının tamamlanmasını takiben iyileşme aşamalarından proliferatif faz yarayı onarmaya başlayabilir. Bu karmaşık süreç, aynı anda meydana gelen anjiyogenezi, granülasyon dokusunun oluşumunu, kolajen birikimini, epitelizasyonu ve yara retraksiyonunu içerir (Singh ve ark., 2017).

2.4.4.Anjiogenezis

Trombositlerin TGF-β, PDGF ve FGF'yi serbest bırakmasıyla hemostatik tıkacın oluştuğu andan itibaren anjiyogenez tetiklenir. Hipoksiye yanıt olarak VEGF salınımı artar ve diğer sitokinlerle birleşerek endotel hücrelerinin neovaskülarizasyonu ve hasarlı kan damarlarının onarımını tetikler. VEGF'nin serbest bırakılması ve hücre

dışı matrisin (ESM) yeniden düzenlenmesi yoluyla anjiyogenezi destekleyen karma metalloproteinazlar (MMP), hipoksik dokuya gelen nötrofiller tarafından aktive edilen bir enzim ailesidir (Siefert & Sarkar, 2012). Başlangıçta, yaranın merkezi nispeten avaskülerdir; bu durum, yalnızca yara kenarındaki sağlam kılcal damarlardan difüzyonla sağlanmasından kaynaklanır. Anjiyogenez sürecinin ilerlemesi ile yara hattı boyunca sağlıklı damarların dallarından zengin bir kılcal damar ağı oluşur. Başlangıçta kılcal damarlar kırılgan ve geçirgendir, bu da doku ödemine ve iyileşen granülasyon dokusunun ortaya çıkmasına daha fazla katkıda bulunur (Singh ve ark., 2017).

2.4.5.Granülasyon dokusu oluşumu

Fibroblastların çoğalması ve yara bölgesine göçü büyüme faktörlerinin uyarımları ile gerçekleşir. Üçüncü gün itibari ile yara, hücre dışı matriks proteinleri ve ardından kolajen ve fibronektin üreten fibroblastlar açısından zengin hale gelir. Yara yerinde pıhtının yerini alan pembe, vasküler, fibröz doku granülasyon dokusu olarak adlandırılır. Bu doku, sağlam dokuda görülenden farklı bir kolajen yelpazesinden (daha yüksek oranda tip 3 kolajen) oluşur. Yeterli matris oluşturulduktan sonra fibroblastlar miyofibroblasta dönüşerek psödopodia geliştirir. Bu sayede fibronektin ve kolajen proteinlerine bağlanmalarını ve yara kontraksiyonuna yardımcı olmalarını sağlar. Miyofibroblastlar ayrıca MMP aktivitesine aracılık ederek anjiyogenezi teşvik eder (Mayrand ve ark., 2012). Fibroblastlar tarafından sentezlenen kolajenler, dokulara güç sağlamada anahtar bileşendir. Kolajenin aşırı üretimi hipertrofik yara izi gelişimine yol açabilir (Singh ve ark., 2017).

2.4.6.Epitelizasyon

Epitelyal hücreler, yaranın kenarlarından tam bir sıra hücre tabakası yarayı kapatana ve aşağıdaki matrise bağlanana kadar göç eder. Epitelyal-mezenkimal geçiş (EMT) olarak adlandırılan embriyolojik bir süreç, epitel hücrelerinin hareketlilik kazanmasını ve yara yüzeyi boyunca hareket etmesini sağlar (Yang & Weinberg, 2008). Bazal membranın sağlam kalmadığı tam kat yaralarda epitelizasyonun yara

kenarlarından başlayıp, çoğalarak sağlanması gerekir. Epitel hücreler TGF-α'ya salınımına karşı yara kenarlarında çoğalarak yara yatağına göç ederler. Bu süreç haftalarca sürebilir ve tamamlanması epitel hücrelerinin birbirine teması sayesinde gerçekleşir (Balsa & Culp, 2015).

2.4.7.Yara retraksiyonu

Yaralar, esas olarak miyofibroblastların aracılığıyla kasılmaya başlar. Aktin ve miyozin arasındaki etkileşimler hücre gövdelerini birbirine yaklaştırarak iyileşmesi gereken doku miktarını azaltır. Doğrusal yaralar en hızlı, dairesel yaralar ise en yavaş kasılarak kapanırlar. İyileşmenin bu aşamasındaki bozukluklar deformiteye neden olabilir (Hinz, 2006).

2.5.Diyabetik Yaralar

Diyabetik yaralar, sürekli yüksek kan şekeri ve bu durumun neden olduğu diyabetle ilişkili komplikasyonlar nedeniyle oldukça karmaşık bir yapıya sahiptir (Burgess ve ark., 2021). Hiperglisemi, besin maddelerinin yara bölgesine ulaşmasını engelleyen ateroskleroz gelişimine neden olarak normal iyileşme sürecini bozar (Beckman ve ark., 2002). Endotelyal progenitör hücreler (EPC), yara bölgesinde kaybolan hücrelerin yerini alır. EPC'ler, neovaskülarizasyonda ve yara iyileşmesinde kritik öneme sahiptir, ancak hiperglisemi nedeniyle dolaşımdaki ve yara bölgesindeki sayıları azalır, normal yara iyileşmesinin gecikmesine neden olur (Liu & Velazquez, 2008). Hiperglisemi, endotel hücrelerine ek olarak, reepitelizasyon süreçlerinden protein sentezini, keratinositlerin ve fibroblastların çoğalması ve göçünü de bozar (Burgess ve ark., 2021). Hipergliseminin yara iyileşmesini bozduğu diğer bir mekanizma, antioksidan enzimler glutatyon peroksidaz ve süperoksit dismutazın azalan aktivitesinin bir sonucu olarak serbest radikal hasarıdır (Dworzański ve ark., 2020). Bunun yanı sıra, diyabet komplikasyonları arasında nöropati, mikrovasküler komplikasyonlar, bariyer bozulması, enfeksiyonlar ve kronik yaralarda yangı ile bağışıklık sistemi yetersizlikleri yer almakta olup, bu durumlar yara iyileşme süreçlerinde bozulmalara neden olmaktadır (Burgess ve ark., 2021).

2.6.Epitelyal – Mezenkimal Geçiş

Epitelyal-mezenkimal geçiş (EMT), birçok fizyolojik ve patolojik durumda yer alan hücresel bir süreçtir (Manfioletti & Fedele, 2023). Epitelyal-mezenkimal geçiş (EMT), polarize bir epitel hücresinin bazal membranla etkileşiminden, gelişimi, göç yeteneği, istilacılık, apoptoza karşı direnç ve ekstraselüler matriks bileşenlerinin artan üretimi gibi biyokimyasal değişikliklerle karakterize edilen bir biyolojik süreçtir (Kalluri & Neilson, 2003). Karşıt süreç olan mezenkimal-epitelyal geçiş (MET), benzer şekilde mezenkimal hücrelerden epitel hücreler üretebilir (Marconi ve ark., 2021).

2.6.1.EMT Tipleri

Tip-1 EMT, embriyo tutunması ve gelişiminin yanı sıra çoklu organ oluşumuyla da ilişkilidir. Embriyogenez olarak da bilinen embriyonik gelişim, özelleşmiş hücre tiplerinin nihai farklılaşması ve organların üç boyutlu organizasyonunun oluşması için hem EMT hem de MET'in gerekli olduğu karmaşık bir olaydır (Marconi ve ark., 2021). Yara iyileşmesi, doku rejenerasyonu ve organ fibrozisi ile ilişkili EMT'ler tip-2 EMT'ler olarak sınıflandırılır. Tip-2 EMT olayları, epitel hücrelerinin travma ve yangısal hasarı takiben dokuları yeniden inşa etmek için yeni fibroblast benzeri hücrelere farklılaştığı onarımla ilişkili bir sürecin parçası olarak meydana gelir (López-Novoa & Nieto, 2009; Marconi ve ark., 2021). Tip-3 EMT ise genetik ve epigenetik modifikasyonlar yaşayan neoplastik hücrelerde, özellikle lokalize tümörlerin oluşumunu teşvik eden genlerde meydana gelir (Marconi ve ark., 2021; Zeisberg & Neilson, 2009).

2.6.2.EMT belirteçleri

2.6.2.1.E- Kadherin ve N- Kadherin

Kadherinler, gelişim sırasında doku morfogenezi ve farklılaşması, doku bütünlüğü ve homeostazın korunmasında önemli rolleriyle uzun zamandır tanınan bir

hücre yüzeyi yapışma molekülleridir. Kadherin ailesi oldukça büyüktür. Kadherin tip 1 alt ailesi, E- Kadherin ve N- Kadherin'i içerir (Frismantiene ve ark., 2018). Epitelyal dokularda, hücre-hücre temasında etkileşimlere aracılık eden ana klasik Kadherin tipi E- Kadherin'dir. Ca2+ iyonlarına bağımlı olan hücre yüzey proteinleridir. E-Kadherinin bir hücre dışı bölgesi, bir transmembran bölgesi ve bir sitoplazmik bölgesi vardır (Brasch ve ark., 2012). E- Kadherinin sitoplazmik alanı, epitel hücrelerin şeklini, polaritesini ve fonksiyonunu koordine eden aktin-miyozin ağına bağlayan β- veya γ-, p120- ve α-kateninlerden oluşan bir protein kompleksi oluşturur. E-Kadherin'in hücre dışı bölgesi, hücreler arasında sıkı bağlantılar oluşturarak hücre yapışmasında rol oynar (Ansari ve ark., 2018). N- Kadherin (CDH2) sinir sisteminde yaygın olarak ifade edilen tip I Kadherinlerdir. N- Kadherin, nöron büyümesini ve rehberliğini, doku modellemesini ve sinaptogenezi düzenlediği nörogenez bağlamında kapsamlı bir şekilde incelenmiştir. E- Kadherin ile aynı tip aile içerisinde olduğu için E- Kadherinin genel yapısal özelliklerini paylaşır (Arikkath & Reichardt, 2008).

Transformation growth factor-β (TGF-β), EMT'nin iyi bilinen bir indükleyicisidir ve bu sırada N- Kadherin ekspresyonu önemli ölçüde artarken E-Kadherin ekspresyonu azalır (Arikkath & Reichardt, 2008; Cao ve ark., 2019).

2.6.2.2.Snail & Slug

Snail ailesi zinc finger transkripsiyon faktörlerinden oluşur ve Snail1, Snail2 (Slug) ve Snail3 (Smuc) proteinlerini içerir. Bu proteinler, belirli DNA dizilerine bağlanarak gen ekspresyonunu düzenleyerek çeşitli gelişimsel süreçleri etkilerler. Snail ailesinin önemli rollerinden biri, omurgalı gelişimi sırasında mezodermin oluşumunda yer almalarıdır (Nieto, 2002). Kaslar, kemikler ve bağ dokusu gibi yapıların oluştuğu üç temel embriyonik tabakadan biri mezodermdir (diğerleri ektoderm ve endoderm).

Bu transkripsiyon faktörleri, E- Kadherin ekspresyonunu baskılayarak epitelyal hücrelerin polaritesini ve hücre-hücre yapışmasını kaybederek hareketli hücreler olan mezenkimal hücrelere dönüşmelerine neden olan epitelyal-mezenkimal geçiş (EMT) sürecinde önemli bir rol oynar. Snail ailesi ayrıca, fibronektin ve MMP-

9 gibi mezenkimal ve invazif fenotiple ilişkili genlerin ekspresyonunu sağlar (Wu & Zhou, 2010).

2.6.2.3.Vimentin

Ara filamentler (IFs), hücrelerde belirli bir bağlam ve doku özgünlüğüyle ifade edilen büyük bir sitoskeletal protein ailesini oluşturur. Son incelemeler, ara filamentlerin büyüme, göç, farklılaşma, stres koruması, inflamatuar yanıtlar ve gelişim gibi çeşitli hücresel fonksiyonlarda önemli roller oynadığını belirtmektedir. Mezenkimal hücrelerde eksprese edilen tip III ara filament vimentinin yara iyileşmesi için gerekli olduğuna dair detaylı çalışmalar bulunmaktadır (Coelho-Rato ve ark., 2024).

Vimentin ara filament proteinleri, tümör oluşumu (karsinogenez), epitelyal-mezenkimal geçiş (EMT) ve özellikle de metastaz süreçleri gibi kanserin birçok yönüyle ilişkilendirilmiştir (Kalluri, 2009). EMT süreci, E- Kadherin gibi epitelyal özelliklerin kaybı ve vimentin, fibronektin, α-SMA gibi mezenkimal işaretleyicilerin artışı ile karakterizedir. Vimentin, EMT süreci sırasında aktive olurken sitokeratin aşağı regüle edilir ve/veya farklı bir izoform ile değiştirilir (Paulin ve ark., 2022).

2.6.2.4.Matriksmetalloproteinazlar

Matriks metalloproteinazlar (MMP'ler), çinko içeren endopeptidazlar grubudur ve hücre dışı matriks (ESM) bileşenleri ile bazal membran (BM) parçalanmada kritik bir rol oynar (Nagase ve ark., 2006). Bu nedenle MMP'ler, morfogenezden yara iyileşmesine, inflamasyondan kanser invazyonu ve metastaz gibi çeşitli fizyolojik ve patolojik süreçlerde önemli roller oynarlar (Raeeszadeh-Sarmazdeh ve ark., 2020). MMP'ler yapısal olarak birkaç alt tipe ayrılır; bu alt tipler arasında MMP-2 ve MMP-9, ESM ve BM'deki jelatin, kolajen IV ve V gibi bileşenleri proteolitik olarak parçalayan jelatinaz ailesine aittir (Vandooren ve ark., 2013). MMP-2 ayrıca, tümörlerde yeni kan damarlarının oluşumu anlamına gelen anjiyogenez sürecinde önemli bir rol oynar. Bu süreç, tümörlerin büyüdükçe artan oksijen ve besin ihtiyaçlarını karşılamak için gereklidir. MMP-2'nin lokalize aktivitesi, anjiyogenezin

önemli bir özelliği olan endotel hücre göçünde kritik bir rol oynar. Ayrıca, MMP-9 ve diğer MMP'lerin, VEGF mobilizasyonunu teşvik ederek ve antianjiyogenik faktörler üreterek anjiyogenezde karmaşık ve dolaylı bir rol oynadığı da öne sürülmüştür (Mook ve ark., 2004).

2.7.Ozon

Ozon (O_3), molekül ağırlığı 47,98 g/mol olan üç oksijen atomundan oluşan triatomik bir moleküldür. Ozon sıcaklık ve basınç gibi koşullara bağlı olarak kısa yarılanma ömrü ile saf oksijene ayrışan, termodinamik açıdan oldukça kararsız bir bileşiktir (Mohammadi ve ark., 2013). Ozon (O3) tedavisi, invaziv olmaması, düşük maliyeti ve sınırlı yan etkileriyle bilinen bir yöntemdir (Liu ve ark., 2023). Ozon tedavisi diyabetik komplikasyonlar, cilt hastalıkları, kardiyovasküler hastalıklar ve kanser de dahil olmak üzere 50'den fazla patolojik durumda kullanılmaktadır. Yanık yaralarında yara iyileşmesini hızlandırmak ve lazer uygulamalar sonrası cilt onarımını desteklemek amacıyla kullanılabilir. Sistemik ozon uygulaması analjezik, yaşlanma karşıtı ve anti tümör ajanı olarak önemli sonuçlar göstermiştir (Liu ve ark., 2023).

2.7.1. Dermatolojide ozon uygulamaları

2.7.1.1.Ozonlanmış hidroterapi

Ozonlanmış hidroterapi, ozonun suda (kimyasal olarak değil) fiziksel olarak çözülmesini içerir (Liu ve ark., 2023). Belirli cilt lezyonlarının yeri, boyutu ve diğer ilgili durumlar göz önüne alındığında farklı uygulama yöntemleri tercih edebilir. Kısacası, ozonlanmış hidroterapi kullanımı hem basit hem de esnek bir yöntemdir. Ayrıca ozonlanmış hidroterapinin yaşa bağlı herhangi bir kısıtlaması bulunmamaktadır. Ancak ozonun kararsızlığından kaynaklı olarak 20°C'de ozonun sudaki yarı ömrü 27 dakikadır; bu nedenle depolama ve sevk işlemleri için uygun değildir (Lu ve ark., 2018).

2.7.1.2.Ozonlanmış yağlar

Ozonlanmış yağlar, ozonun etkinliğini koruyan doymamış yağ asitleri bakımından zengin bitkisel yağların ile ozonla doğrudan reaksiyona girmesiyle hazırlanır. Ozon doymamış yağ asitlerini oksitleyerek 1,2,4-trioksolan oluşturur ve cilt lezyonlarının yüzeyinde kademeli olarak ozon açığa çıkarır. 4°C'de saklandığında ozonlanmış yağ, 2 yıl boyunca farmakolojik aktivitesini stabil tutabilir (Liu ve ark., 2023).

2.7.1.3.Ozonlanmış otohemoterapi

Ozonlanmış otohemoterapi, belirli bir miktarda kanın steril bir ortamda, hassas ve kontrollü bir şekilde ozona maruz bırakılması ve ardından vücuda geri verilmesi sürecini ifade eder. Bu süreçte meydana gelen geçici oksidatif stres, antioksidan sistem tarafından hızla nötralize edilir. Güvenlik ve etkinlik açısından, ozona maruz kalma süresi ve dozajı kritik öneme sahiptir. Başarılı bir ozonlanmış otohemoterapi için, sitokin reaksiyonunu başlatmak amacıyla antioksidan sistemin belirli bir eşiğe ulaşması gerekir; aynı zamanda antioksidan kapasitenin aşılmaması önemlidir (Travagli ve ark., 2007).

2.7.1.4.Diğer yenilikçi dozaj formları

2.7.1.4.1.Ozonlanmış yağ bazlı emülsiyonlar

Ozonlanmış yağ bazlı emülsiyon, yağ, su ve bir emülgatör veya yüzey aktif madde kullanılarak hazırlanan koloidal bir dağılımdır ve tipik olarak 1-5 μm boyutlarında parçacıklar içerir. Bu ürün, merhem, krem, jel ve losyon gibi formların hazırlanmasında kullanılır. Dozaj formlarının optimize edilmesi, hastalara daha iyi bir kullanıcı deneyimi sunabilir ve uygulama alanlarını genişletebilir (Liu ve ark., 2023).

2.7.1.4.2.Ozonlanmış mikroemülsiyonlar ve nanoemülsiyonlar

Ozonlanmış mikroemülsiyonlar ve nanoemülsiyonlar, ozon yağı ile mikroemülsiyonları yükleyerek veya emulsifiye ederek hazırlanır. Bu ürün, cilt ve mukozal yüzeylerde orta derecede tahrişe yol açabilir; aynı zamanda antibakteriyel özellikler gösterir (Liu ve ark., 2023).

2.7.1.4.3. Yağların makro, mikro ve nano boyutlarda kapsüllenmesi

Mikrokapsüller, ozon yağının homojen veya heterojen substratlara kaplanması veya gömülmesi yoluyla elde edilir. Mikrokapsüller, ilaç salınımını düzenler, fiziksel stabiliteyi artırır ve ilaç içeriği ile çevre arasındaki kimyasal reaksiyonları önler. Ozonlanmış yağ mikrokapsülleri, yüksek antibakteriyel aktivite sağlayarak tıbbi tekstillerde kullanılır. Bu yöntem, ozonun kullanım alanlarını genişletir (Liu ve ark., 2023).

3. GEREÇ VE YÖNTEM

3.1.Hayvan Materyali ve Etik Kurul

Bu çalışma Bursa Uludağ Üniversitesi Hayvan Deneyleri Yerel Etik Kurulu'nun (HADYEK) 2022-08/06 karar ve 07.06.2022 tarihli kararı ile Bursa Uludağ Üniversitesi Deney Hayvanları Yetiştirme Uygulama ve Araştırma Merkezi'nde yapıldı. Denekler, B.U.Ü. Deney Hayvanları Yetiştirme Uygulama ve Araştırma Merkezi'nden temin edildi. Deneklere yapılan tüm cerrahi girişimler ve iyileşmeye kadar olan süredeki tüm işlemler Deney Hayvanları Yetiştirme Uygulama ve Araştırma Merkezi'nde gerçekleştirildi.

3.1.1.Materyal seçimi

Çalışma, 12-16 haftalık, 250-300 g ağırlığındaki Sprague-Dawley ırkı erkek sıçanlar üzerinde gerçekleştirildi. Sıçanlar, Uludağ Üniversitesi, Deney Hayvanları Yetiştirme ve Araştırma Merkezi'nden temin edilerek, sıcaklık ve nem kontrollü bir odada (21±2 °C, %50±5), 12 saat aydınlık ve 12 saat karanlık döngüsünde, kafes başına bir sıçan olacak şekilde barındırıldı. Sıçanlara altlık olarak kullanılan talaş sterilize edildi. Tüm kafesler deney öncesinde dezenfekte edildi. Sıçanlar deney başlamadan önce, 1 hafta boyunca ortama alıştırıldı. Su ve yiyeceğe sınırsız erişimleri sağlandı (*ad libitum*). Sıçanlarda diyabet oluşturulmasını takiben eksizyonel yara modeli oluşturuldu. Eksizyonel yara modeli oluşturulurken, rutin yumuşak doku cerrahi seti kullanıldı. No 22 bistüri ile cerrahi insizyonlar gerçekleştirildi. Çalışmamıza dahil edilen toplam 24 adet sıçan, 4 gruba ayrılarak, her grupta 6'şar denek yer aldı. Çalışmada kullanılacak hayvan sayısı güç testi yapılarak belirlendi (Doğan & Doğan, 2020).

3.1.2.Yöntem

Toplamda dört ayrı grup oluşturularak, ratlarda öncelikle diyabet oluşturma işlemi, ardından eksizyonel yara oluşturma işlemleri, Haziran 2023'te doktora tez öğrencisi tarafından gerçekleştirildi.

3.2.Deneklerin Hazırlanması

3.2.1.Diyabet oluşturulması

Streptozotosin, sıçanlara 50mg/kg dozunda hesaplanarak (Şekil 1), intraperitoneal yolla uygulandı. Streptozotosin uygulamasından 72 saat sonra 8 saat aç bırakılan ratların kuyruk uçlarından alınan bir damla kan el glukometresi One Touch Select (Lifescan, Milpitas, CA) kullanılarak ölçüldü. Kan-glukoz değerleri >250 mg/dl olanlar diyabetli olarak kabul edildi (Kurcer & Karaoglu, 2012).



Şekil 1: Streptozotosin'in doz hesaplanması

3.2.2.Anestezi

Ratlar, eksizyonel yara oluşturma işleminden önce 24 saat aç bırakılarak anesteziye hazırlandı. Cerrahi müdahale günü, sedasyon amacıyla sevoflurane (Sevoran ® , AbbVie Tıbbi İlaç San. Tic. Ltd. Şti., İstanbul, Türkiye) inhalasyon anesteziği olarak kullanıldı. İndüksiyon kutusunda %4-5 v/v dozunda sedasyon sağlandıktan sonra maske kullanılarak %2.5-3 v/v ikame dozu ile anestezi devam ettirildi.

3.2.3.Yara alanının hazırlanması

Operasyon gününde sedasyon altına alınan hayvanlara sternal pozisyon verildikten sonra sırt kısmında bulunan tüyler manuel olarak tıraşlanıp operasyon bölgesinden uzaklaştırıldı. Tıraşlama sonrasında yara oluşturulacak deri yüzeyi, povidine iodine (Betadine ® , %10, Kansuk, İstanbul, Türkiye) ile antisepsi edildi. Cerrahi müdahale öncesinde analjezi sağlamak amacı ile tüm hayvanlara Karprofen (4 mg/kg s.c.) enjeksiyonu yapıldı. Müdahale esnasında kullanılacak tüm cerrahi aletler sterilize edildi ve operasyon steril ameliyathane şartlarında gerçekleştirildi.

3.2.4.Eksizyonel yara oluşturulması

Her bir sıçanda, sırt kısım orta hattan skapulaların kaudal sınırına yaklaşık 1 cm mesafe bırakılacak şekilde, 1,5 cm x 1,5 cm genişliğinde iki adet kare şeklinde alan skin marker kalem ile işaretlendi. 11 numara bistüri ve makas kullanılarak deri, deri altı bağ dokusu ve panniculus carnosus katmanını içeren tam kat yara modeli oluşturuldu (Kwak ve ark., 2014; Zomer & Trentin, 2018) (Şekil 2). Oluşan kanamalar steril gazlı bez ve basınç uygulanarak ortadan kaldırıldı.

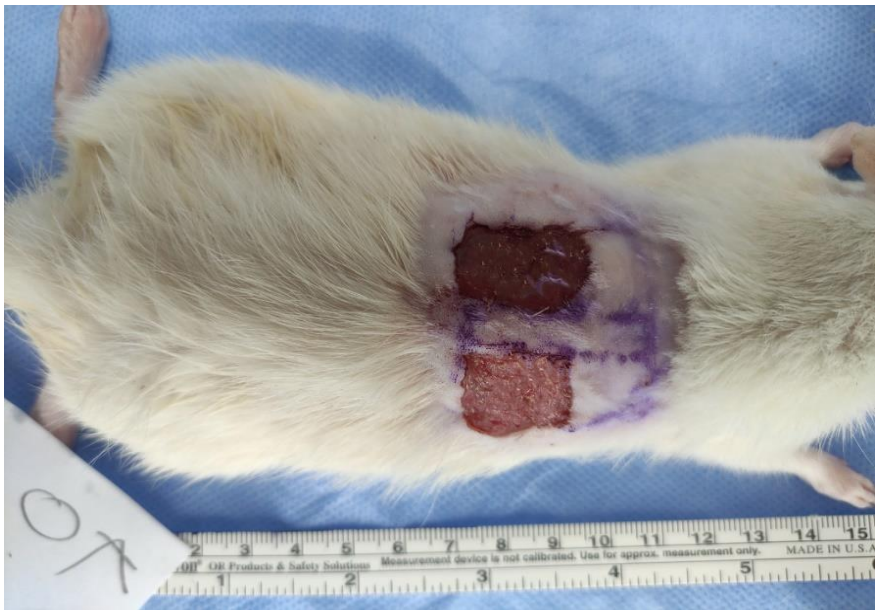

Şekil 2: Ratlarda eksizyonel yara oluşturulması

3.2.5.Tedavi

Çalışmada kullanılan toplamda 24 adet sıçan her grupta 6 sıçan olacak şekilde 4 farklı gruba ayrıldı. Sonofarma İlaç Kimya Sanayi tarafından üretilen enjeksiyonluk ozon solüsyonu 2mg/kg (referans numarası: oz inj 500 lot numarası: ozinj500230620 steril flakon) kullanıldı. A grubunda çalışmanın yapıldığı 28 gün boyunca her gün intraperitoneal nano ozon (2mg/kg) uygulaması + yara içi nano ozon enjeksiyon (2mg/kg) uygulaması yapıldı. B grubunda 28 gün boyunca intraperitoneal nano ozon (2mg/kg) uygulaması yapıldı (Şekil 3). C grubunda 28 gün boyunca yara içi nano ozon enjeksiyon (2mg/kg) uygulaması yapıldı. D grubunda ise yara alanına herhangi bir uygulama yapılmadan doğal iyileşme sürecine bırakıldı.



Şekil 3: İntraperitonel ozon uygulaması

3.2.6.Eksizyonel yara alanlarının izlenmesi

Tüm gruplarda yaralar günlük olarak takip edilirken 7, 14, 21 ve 28. günlerde sıçanlara hafif sedasyon uygulanarak hazırlamış olduğumuz fotoğraf çekme platformu ile aynı mesafeden fotoğraflamaları gerçekleştirilmiştir. Fotoğraflama sonrasında,

6mm punch biyopsi iğneleri ile her hafta yaraların farklı kenarlarından deri örnekleri alınmıştır.

3.3.Histopatolojik Değerlendirme

7, 14, 21 ve 28. günlerde anestezi altına alınan sıçanların sırt kısmında oluşturulan olan yaraların farklı kenarlarından 6 mm punch biyopsi iğneleri ile alınan biyopsi deri örnekleri, histopatolojik ve immunohistokimyasal incelemeler için %10luk tamponlu formaldehit içerisinde 24 saat tespit edildikten sonra rutin doku işleme süreçlerine tabi tutulmuştur.

3.3.1.Doku takibi

%10'luk formaldehit solüsyonunda 24 saat tespit edilen biyopsi örneklerine yıkama işlemi uygulanmıştır. Yıkama sonrasında artan dereceli alkollerle (%70 alkol, %80 alkol, %90 alkol, 2x%100 alkol; her aşama 1'er saat) dehidrasyon işlemi gerçekleştirilen dokular berraklaştırma amacı ile ksilol'e (3xKsilol; her aşama 1'er saat) alınarak rutin doku takip sürecine alınmıştır. Daha sonra parafin bloklama işlemi (3x60°'de Parafin, 1 saat sonrası bloklama) base mold kullanılarak yapılmıştır. Parafin bloklardan mikrotom (Leica RM2155, Leica Biosystems, Buffalo Grove, IL, ABD) aracılığıyla 4 µm olacak şekilde kesitler alınmıştır. Alınan kesitlerden Harris Hematoksilen & Eozin ve Masson Trichrome boyama prosedürleri izlenerek boyandı.

3.3.2.Hematoksilen & eozin boyama

Histopatolojik boyama amacıyla alınan kesitler deparafinizasyon amacıyla ksilol (2xKsilol, 15 dakika)'de bekletilmiştir. Daha sonra rehidrasyon amacıyla azalan dereceli alkollerde (2x%100 Alkol, 3'er dakika; %96 Alkol, 2 dakika; %70 alkol, 2 dakika) işleme tabi tutulduktan sonra distile suya alınmıştır. Rehidrasyon aşaması sonrası Hematoksilen solüsyonunda 8 dakika boyama sonrasında akar su altında 5 dakika yıkama yapılmıştır. Asit alkole daldırılıp çıkarılan kesitler Amonyak içerisinde mavileşinceye kadar bekletildi. Eozin Y solüsyonu ile 1 dakika boyama sonrasında

sırasıyla %70 Alkol, %96 Alkol, %100 Alkol 1'er dakika tutulan kesitler daha sonra ksilol'e (2x Ksilol, 10'ar dakika) alınmıştır. Daha sonra ksilen bazlı kapatma solüsyonu (Entellan New, Merck KGaA) damlatılarak lamelle kapatıldı.

3.3.3.Masson trichrome boyama

Masson trichrome boyama için alınan kesitler deparafinizasyon amacıyla ksilol (2xKsilol, 15 dakika)'de bekletilmiştir. Daha sonra rehidrasyon amacıyla azalan dereceli alkollerde (2x%100 Alkol, 3'er dakika; %96 Alkol, 2 dakika; %70 alkol, 2 dakika) işleme tabi tutulduktan sonra distile suya alınmıştır. Rehidrasyon aşaması sonrasında Weigart's demir hematoksilen solüsyonu ile (10 dakika) boyandıktan sonra akan su altında 10 dakika yıkama işlemi yapıldı. Biebrich Scarlet-asit fuksin solüsyonu ile boyandıktan (10 dakika) sonra distile su ile yıkandı. Fosfomolibdik-fosfotungstik asit çözeltisinde (10 dakika) bekledikten sonra yıkama yapılmadan anilin mavi solüsyonu ile 5 dakika boyama yapıldı. Kesitler distile su ile yıkandıktan sonra %1 asetik asit çözeltisi ile 2 dakika bekletildi daha sonra tekrar distile su ile yıkama yapıldı. Kesitler daldırma-çıkarma yöntemi ile sırasıyla %96 alkol ve %100 alkolden geçirildikten sonra ksilole alındı. Daha sonra ksilen bazlı kapatma solüsyonu damlatılarak lamelle kapatıldı.

3.3.4.Hematoksilen & eozin kesitlerinin değerlendirilmesi

Boyanan kesitlerin preparat haline getirilmesinden sonra, ışık mikroskobu altında incelendi.

Değerlendirme kriterleri polimorf nükleer lökosit infiltrasyonu (PMNL), kapiller yoğunluk, ödem, kolajen yoğunluğu ve epitelizasyon yönünden 200x büyütmede incelenerek değerlendirmeleri yapıldı. Her bir kesit semikantitatif olarak derecelendirme sistemi, yok (-), hafif (+), orta (++), şiddetli (+++) ve çok şiddetli (++++) olarak puanlamaları yapılıp ortalama bulgular kaydedildi.

3.4.İmmunohistokimyasal Boyamalar

Çalışma kapsamında toplanan biyopsi örnekleri E- Kadherin, N- Kadherin, Snail, Slug, MMP-2 ve MMP-9 antijenlerine karşı geliştirilmiş ticari antikorlar ile DAB kromojen tekniği kullanılarak boyandı. Primer antikor dilüsyonları E- Kadherin 1:200, N- Kadherin 1:300, Vimentin 1:500, Snail 1:300, Slug 1:300, MMP-2 1:200 ve MMP-9 1:300 şeklindedir.

Parafin bloklar içine gömülen biyopsi örnekleri, 4 µm kalınlığında kesilerek pozitif şarjlı lamlara alınmış ve 1 gece 60°'lik etüvde bekletilmiştir. Ksilol ve alkol serilerinden geçirilerek deparafinize ve rehidre edilmiş dokular antijeni açığa çıkarmak (antigen retrieval) amacıyla, 10 mM sodyum sitrat çözeltisi (pH 6.0) kullanılarak, 600 watt'lık enerji ile mikrodalga fırında 5 dakika boyunca kaynatılmıştır. Tamponlu sitrat içerisinde oda sıcaklığına gelinceye kadar bekletilen preparatlar PBS solüsyonunda 2x5'er dakika yıkanmıştır. Yıkama sonrasında preparatlardaki dokuların etrafı hidrofobik kalem ile dairesel olarak çizilmiştir. Preparatlara %3'lük hidrojen peroksit solüsyonu ile 30 dakika muamele edilerek endojen peroksidaz aktivitesi engellendi. Preparatlar tekrar PBS solüsyonuna 4x5'er dakika olacak şekilde yıkandıktan sonra non-spesifik boyanmanın engellenmesi için protein bloking solüsyonu preparatlara 5 dakika süre ile uygulandı. Daha sonra preparatlar yıkama yapılmadan primer antikorlar uygulandı. Primer antikorlu preparatlar +4° buzdolabında bir gece inkübe edildi. İnkübasyon sonunda, preparatlar PBS solüsyonu ile 4x5 dakika yıkandı. Biyotinli antipolivalent uygulanarak 10 dakika oda sıcaklığında inkübe edildi. Preparatlar PBS solüsyonuna alınarak 4x5'er dakika yıkandı. Streptavidin Peroksidaz uygulanan preparatlar 10 dakika oda ısısında inkübe edildikten sonra PBS ile 4x5'er dakika yıkaması yapıldı. Yıkama sonrasında DAB kromojen uygulanan preparatlar 5-10 dakika beklendi. PBS ile yıkanan dokular Mayer Hematoksilen ile 15 saniye karşıt boyaması yapılarak akarsu altında 5 dakika yıkandı. Sırasıyla %70, %80, %90 ve %100 alkol serilerinden daldırma-çıkarma şeklinde geçirilen preparatlar kurumaya alındı. Son olarak entellan damlatılarak lamelle kapatılıp hazır hale getirildi.

3.4.1İmmunohistokimyasal değerlendirme

İmmunohistokimyasal boyanan preparatlar kontrol dokularının boyanması ile karşılaştırılarak Olympus CX41 ışık mikroskobunda tüm alan taraması yapılmış ve immun reaksiyon durumuna göre pozitif ve negatif olarak değerlendirmeleri yapılmıştır. Her gruba ait 7., 14., 21., ve 28. günlerdeki immunohistokimyasal boyanmalar Olympus CX41 ile fotoğraflanmıştır.

3.4.2.İmmunohistokimyasal inceleme ve skorlama

Preparatlar E- Kadherin, N- Kadherin, Snail, Slug, Vimentin, MMP-2 ve MMP-9 antikorları ile boyanarak, boyamanın dağılımı ve yoğunluğu yönünden 0 ile 4 arasında skorlanarak semi kantitatif bir sistemle değerlendirilmiştir. Her kesitin 200X büyütmede kör olarak iki patolog tarafından belirlenen parametrelere göre değerlendirilmesi ve skorlaması yapıldı. Anlaşmazlık durumunda preparatlar aynı kişiler (M.Ö.Ö., İ.İ.) tarafından yeniden değerlendirildi.

Yara dokusu bölümlerinin immünoreaktivitesi, belirlenmiş kriterlere dayalı olarak semi-kantitatif olarak puanlandı. Skorlar ve ifadeleri şu şekilde kaydedildi: 0 boyanmamış (-), 1 hafif (+), 2 orta (++), 3 yoğun (+++) ve 4 çok yoğun (++++). Skorlama yapılırken H-SCORE=Σ (I X PC) formülü kullanıldı. Formülde "I" yoğunluk (intensity) skoru olarak 0: negatif, 1 (+): zayıf, 2 (++): orta, 3 (+++): iyi ve 4 (++++): çok iyi ve "PC" (percentage, yüzde) pozitif reaksiyon gösteren hücre alanının tüm alanda yüzde olarak ifadesine karşılık olarak kullanıldı. Yoğunluk (I) ile yüzdelik alanın (PC) çarpımı toplam skorlamayı oluşturmuştur (Bagdas ve ark., 2014; Gibson-Corley ve ark., 2013).

3.5.İstatistiksel Analizler

Verilerin istatistiksel analizinde Minitab® (version 21.4.1) ve SPSS 22.0 paket programları kullanıldı. Verilerin dağılımı Anderson-Darling normalite testi ile değerlendirildi. Histopatolojik verilerin normal dağılım göstermemesi nedeniyle, istatistiksel analizde non-parametrik testler kullanıldı. Kapiller yoğunluk,

hiperemi/konjesyon, ödem, PMNL inf, epitelizasyon ve kolajen yoğunluğu skorlarının gruplar arası karşılaştırılmasında Kruskal-Wallis testi kullanıldı. Her bir histopatolojik parametre için aynı grupta zamana bağlı değişimlerin (7, 14, 21 ve 28. günler) değerlendirilmesinde tekrarlı ölçümler için Friedman testi kullanıldı. Fark tespit edilen parametrelerde günler arasındaki ikili kıyaslamalarda ise Wilcoxon testi kullanıldı. İmmunohistokimyasal skor verilerinin normal dağılım göstermesi nedeniyle istatistiksel analizde parametrik testler tercih edildi. E-Kadherin, Slug, Snail, MMP9, Vimentin, MMP2 ve N-Kadherin skorlarının 7, 14, 21 ve 28 günler için gruplar arası kıyaslanmasında one-way ANOVA testi kullanıldı. Aynı grup için E-Kadherin, Slug, Snail, MMP9, Vimentin, MMP2 ve N-Kadherin skorlarının 7, 14, 21 ve 28. günler arasında kıyaslanmasında ise tekrarlı ölçümler için ANOVA testi kullanıldı. İstatistiksel anlamlılık düzeyi $p < 0,05$ olarak değerlendirildi.

4. BULGULAR

4.1Histopatolojik İnceleme Bulguları

İncelenen dokular kapiller yoğunluk, hiperemi/konjesyon, ödem, PMNL infiltrasyonu, epitelizasyon ve kolajen açısından 7., 14., 21. ve 28. günlerde örnekleri alınan deri biyopsilerine ait değerler Tablo 1-4'te ve histopatolojik değişimlere ait görüntüler Şekil 4-11'de gösterilmiştir. Ayrıca gruplardaki günler arasında oluşan histopatolojik değişim değerleri Tablo 5'te gösterilmiştir.

Tablo 1. Her parametrenin 7. günde gruplar arası kıyaslaması.

	Grup	**Ortalama**	**Medyan**	**Standard Sapma**	**p-değeri**
Kapiller Yoğunluk	A	3,33	3,50	0,81	0.28
	B	3,17	3,50	0,98	
	C	2,50	2,50	0,54	
	Kontrol	3,00	3,00	0,63	
Hiperemi/Konjesyon	A	0,33	0	0,51	0.28
	B	0,16	0	0,40	
	C	0,33	0	0,51	
	Kontrol	0,83	1,00	0,75	
Ödem	A	1,33	1,00	0,51	0.55
	B	1,00	1,00	0,63	
	C	1,33	1,50	0,81	
	Kontrol	1,50	2,00	0,83	
PMNL İnfiltrasyon	A	1,33	1,00	0,51	0.21
	B	0,66	0,50	0,81	
	C	0,50	0,00	0,83	
	Kontrol	0,83	1,00	0,75	
Epitelizasyon	A	0,66	1,00	0,51	0.21
	B	1,00	1,00	1,09	
	C	0,66	1,00	0,51	
	Kontrol	0,16	0	0,40	
Kolajen	A	0,50	0^{b}	0,83	**0.02***
	B	0,83	$1,00^{b}$	0,75	
	C	1,33	$1,50^{a}$	0,81	
	Kontrol	2,00	$2,00^{a}$	0,63	

***p<0,05.** a, b; farklı harfler grupların medyan değerleri arasındaki farkı göstermektedir.

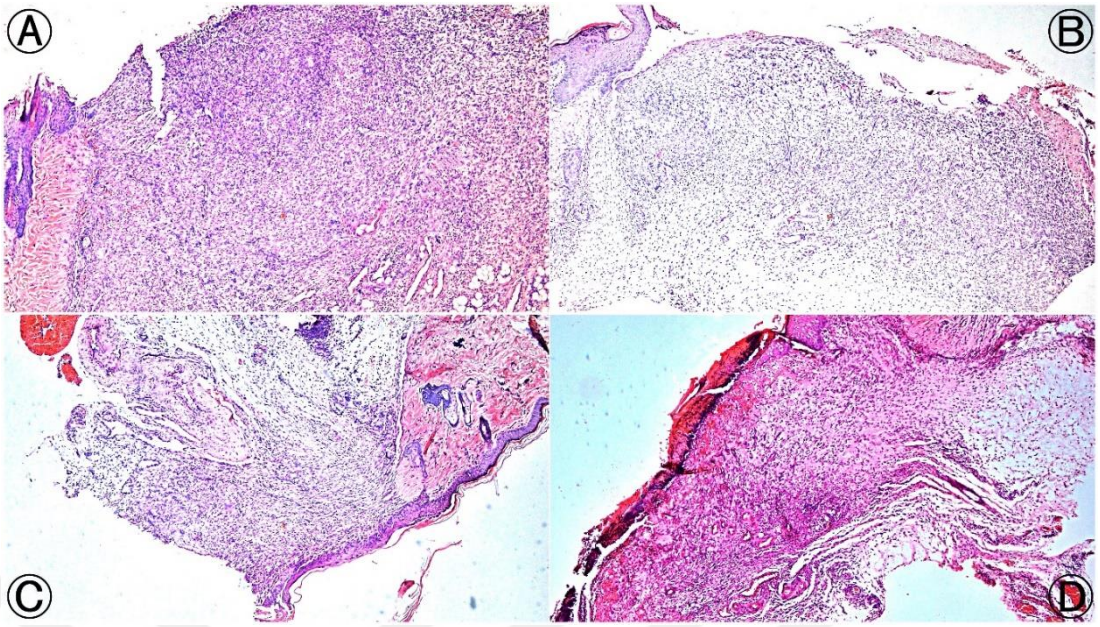

Şekil 4: Biyopsi örneğinin histopatolojik görünümü, 7.Gün, A: İntraperitoneal + Yara içi ozon grubu, B: İntraperitoneal ozon grubu, C: Yara içi ozon grubu, D: Kontrol grubu, H&E boyama, X4

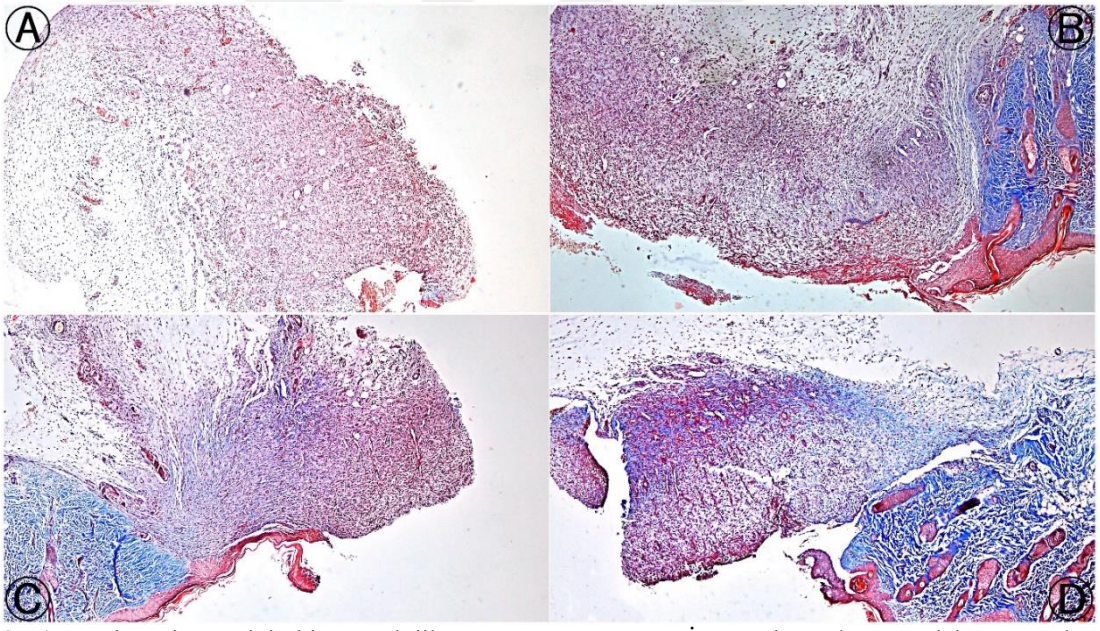

Şekil 5: Biyopsi örneğinin histopatolojik görünümü, 7.Gün, A: İntraperitoneal + Yara içi ozon grubu, B: İntraperitoneal ozon grubu, C: Yara içi ozon grubu, D: Kontrol grubu, Masson Trikrom boyama, X4

Tablo 2. Her parametrenin 14. günde gruplar arası kıyaslaması.

	Grup	Ortalama	Medyan	Standard Sapma	p-değeri
Kapiller Yoğunluk	A	3,66	4,00	0,51	0.19
	B	2,83	3,00	0,75	
	C	3,00	3,50	1,26	
	Kontrol	3,66	4,00	0,51	
Hiperemi/Konjesyon	A	1,00	1,00	1,09	0.46
	B	0,50	0	0,83	
	C	0,50	0,50	0,54	
	Kontrol	1,33	1,50	1,21	
Ödem	A	0,50	0,50	0,54	0.28
	B	0,83	1,00	0,75	
	C	0,66	0,50	0,81	
	Kontrol	1,33	1,50	0,81	
PMNL İnfiltrasyon	A	1,00	1,00	0,89	0.36
	B	1,16	1,00	0,75	
	C	1,33	0,50	1,75	
	Kontrol	0,33	0	0,51	
Epitelizasyon	A	1,00	1,00	0	0.67
	B	1,16	1,00	0,98	
	C	1,50	1,00	0,83	
	Kontrol	1,00	1,00	0,89	
Kolajen	A	1,91	2,00	0,91	0.21
	B	2,75	3,00	0,61	
	C	2,75	2,75	0,75	
	Kontrol	2,58	2,50	0,37	

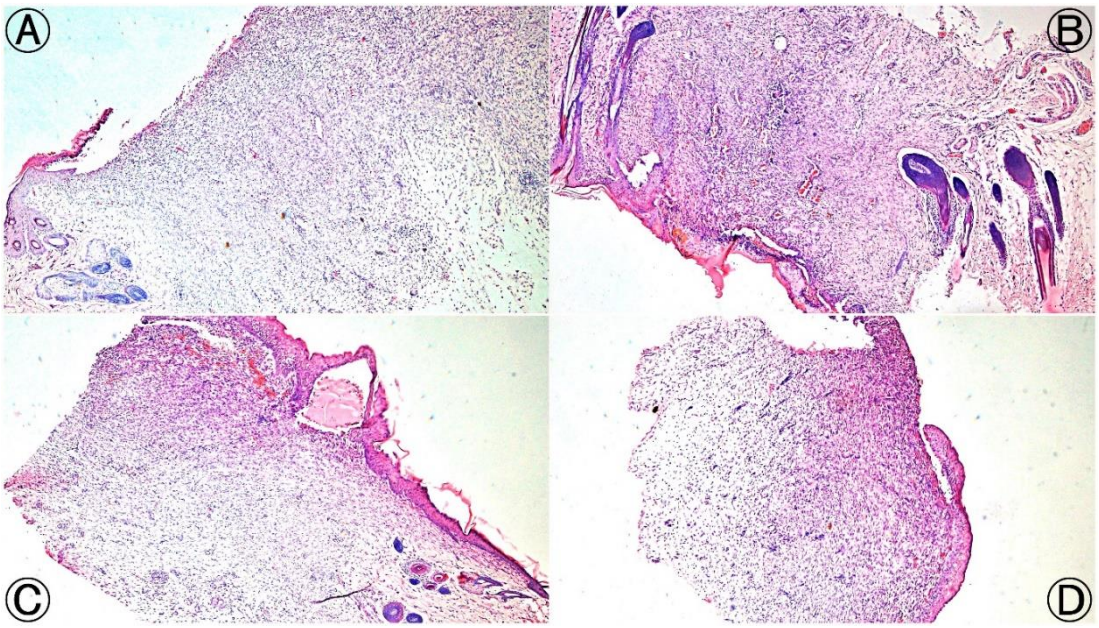

Şekil 6: Biyopsi örneğinin histopatolojik görünümü, 14.Gün, A: İntraperitoneal + Yara içi ozon grubu, B: İntraperitoneal ozon grubu, C: Yara içi ozon grubu, D: Kontrol grubu, H&E boyama, X4

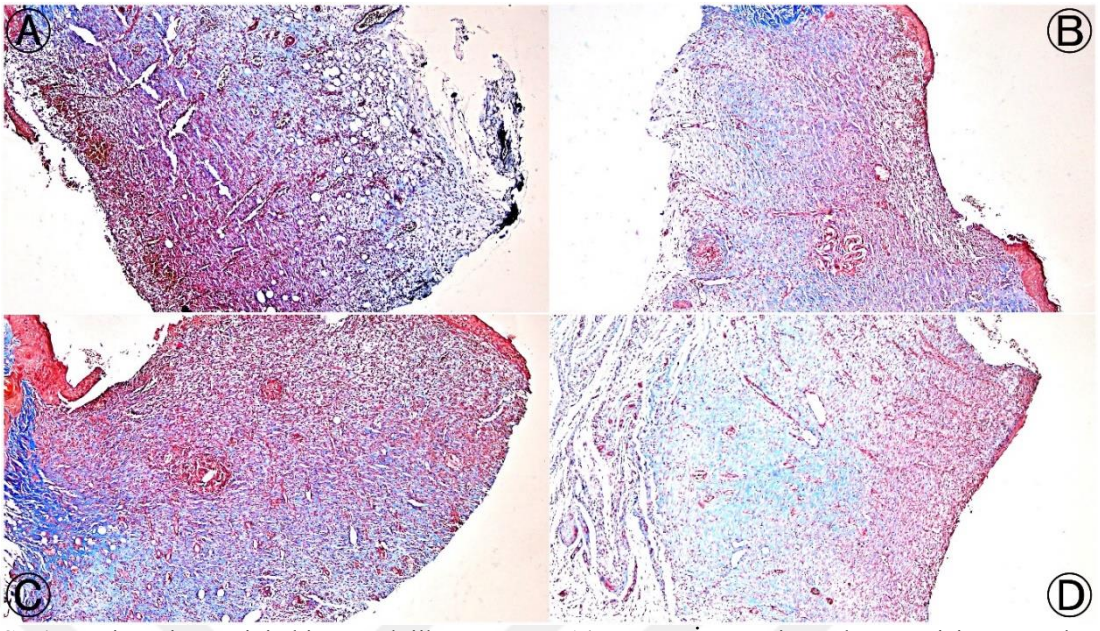

Şekil 7: Biyopsi örneğinin histopatolojik görünümü, 14.Gün, A: İntraperitoneal + Yara içi ozon grubu, B: İntraperitoneal ozon grubu, C: Yara içi ozon grubu, D: Kontrol grubu, Masson Trikrom boyama, X4

Tablo 3. Her parametrenin 21. günde gruplar arası kıyaslaması.

	Grup	Ortalama	Medyan	Standard Sapma	p-değeri
Kapiller Yoğunluk	A	3,66	4,00	0,516	0.43
	B	3,83	4,00	0,408	
	C	4,00	4,00	0	
	Kontrol	3,50	4,00	0,837	
Hiperemi/Konjesyon	A	1,16	1,00	0,408	0.80
	B	1,50	1,50	1,049	
	C	1,16	1,00	0,408	
	Kontrol	1,33	1,50	0,816	
Ödem	A	0,66	0,50	0,816	0.81
	B	0,83	1,00	0,408	
	C	0,66	0,50	0,816	
	Kontrol	1,00	1,00	0,894	
PMNL İnfiltrasyon	A	0,50	0	0,837	0.46
	B	0,83	1,00	0,753	
	C	1,50	1,00	1,378	
	Kontrol	0,83	0,50	0,983	
Epitelizasyon	A	1,16	1,00	0,408	0.20
	B	0,83	1,00	0,408	
	C	1,16	1,00	0,983	
	Kontrol	1,50	1,50	0,548	
Kolajen	A	1,83	2,00[a]	0,408	**0.007****
	B	1,58	1,75[a]	0,492	
	C	1,33	1,00[b]	0,516	
	Kontrol	2,66	3,00[a]	0,516	

****p<0,01.** a, b; farklı harfler grupların medyan değerleri arasındaki farkı göstermektedir.

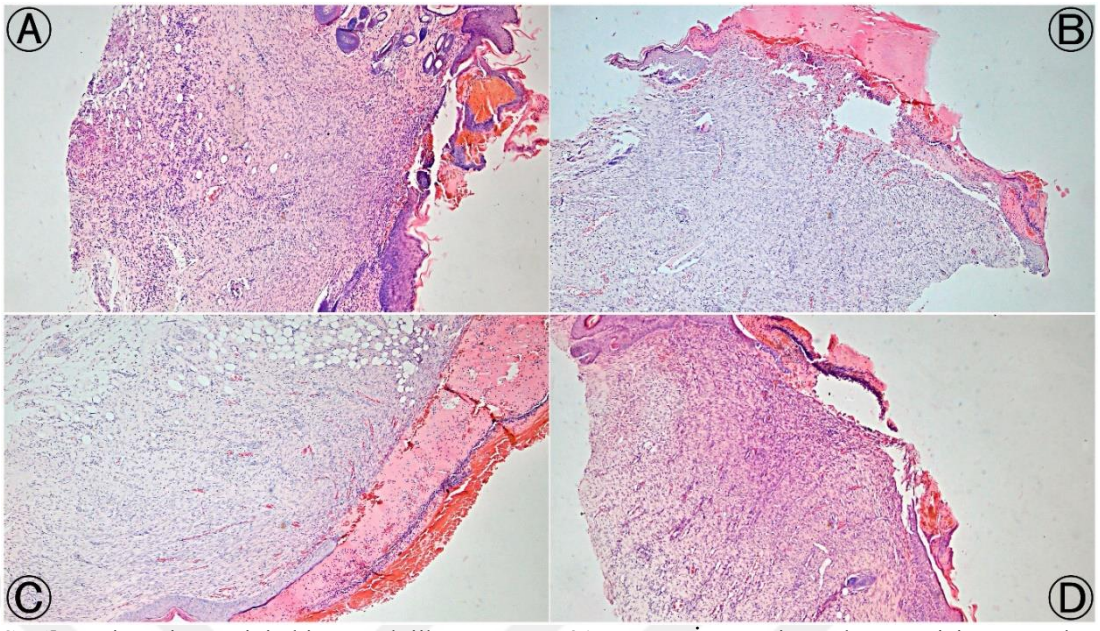

Şekil 8: Biyopsi örneğinin histopatolojik görünümü, 21.Gün, A: İntraperitoneal + Yara içi ozon grubu, B: İntraperitoneal ozon grubu, C: Yara içi ozon grubu, D: Kontrol grubu, H&E boyama, X4

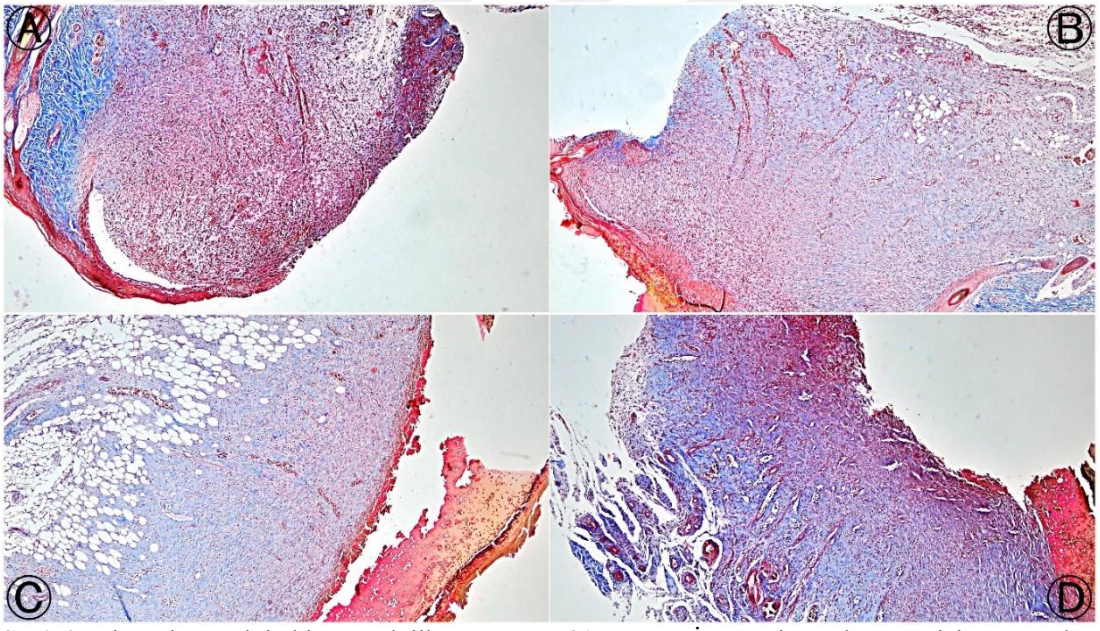

Şekil 9: Biyopsi örneğinin histopatolojik görünümü, 21.Gün, A: İntraperitoneal + Yara içi ozon grubu, B: İntraperitoneal ozon grubu, C: Yara içi ozon grubu, D: Kontrol grubu, Masson Trikrom boyama, X4

Tablo 4. Her parametrenin 28. günde gruplar arası kıyaslaması.

	Grup	Ortalama	Medyan	Standard Sapma	p-değeri
Kapiller Yoğunluk	A	3,83	4,00	0,408	0.86
	B	3,83	4,00	0,408	
	C	3,83	4,00	0,408	
	Kontrol	3,66	4,00	0,516	
Hiperemi/Konjesyon	A	1,50	1,50	0,548	0.16
	B	1,33	1,00	0,516	
	C	0,83	1,00	0,753	
	Kontrol	1,66	2,00	0,516	
Ödem	A	1,50	1,50	0,548	0.33
	B	1,33	1,00	0,516	
	C	0,83	1,00	0,753	
	Kontrol	1,33	1,00	0,516	
PMNL İnfiltrasyon	A	1,83	1,00	1,722	0.31
	B	0,66	0,50	0,816	
	C	0,50	0,50	0,548	
	Kontrol	0,50	0,50	0,548	
Epitelizasyon	A	1,50	1,50	1,049	0.48
	B	1,33	1,00	0,516	
	C	1,66	2,00	0,516	
	Kontrol	1,16	1,00	0,408	
Kolajen	A	1,08	$1,00^{b}$	0,665	**0.009****
	B	1,50	$1,50^{ab}$	0,548	
	C	2,00	$2,00^{ab}$	0,632	
	Kontrol	2,50	$2,50^{a}$	0,548	

****p<0,01.** a, b; farklı harfler grupların medyan değerleri arasındaki farkı göstermektedir.

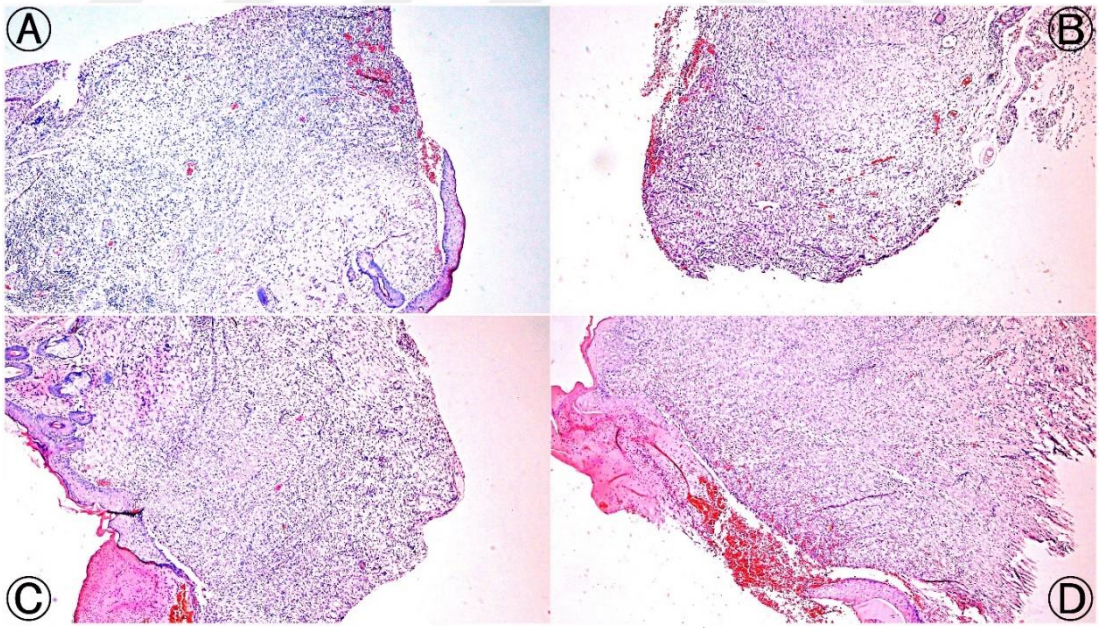

Şekil 10: Biyopsi örneğinin histopatolojik görünümü, 28.Gün, A: İntraperitoneal + Yara içi ozon grubu, B: İntraperitoneal ozon grubu, C: Yara içi ozon grubu, D: Kontrol grubu, H&E boyama, X4

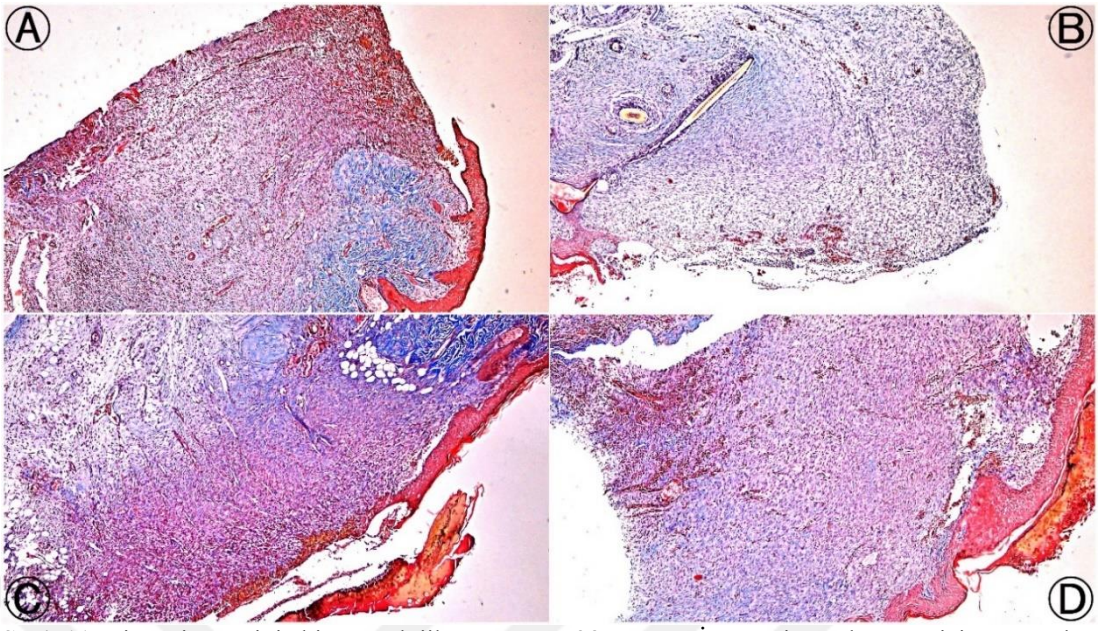

Şekil 11: Biyopsi örneğinin histopatolojik görünümü, 28.Gün, A: İntraperitoneal + Yara içi ozon grubu, B: İntraperitoneal ozon grubu, C: Yara içi ozon grubu, D: Kontrol grubu, Masson Trikrom boyama, X4

Tablo 5. Her grup için her bir parametrenin 7, 14, 21 ve 28. günler arasında kıyaslanması

	Parametre	**7. gün**	**14. gün**	**21. gün**	**28. gün**	**p-değeri**
A grubu	**Kapiller Yoğunluk**	3,50	4,00	4,00	4,00	0.63
	Hiperemi /Konjesyon	0	1,00	1,00	1,50	0.17
	Ödem	1,00	0,50	0,50	1,50	0.06
	PMNL inf.	1,00	1,00	0	1,00	0.30
	Epitelizasyon	1,00	1,00	1,00	1,50	0.19
	Kolajen	0	2,00	2,00	1,00	0.06
B grubu	**Kapiller Yoğunluk**	3,50	3,00	4,00	4,00	0.74
	Hiperemi /Konjesyon	0^{b}	0^{b}	$1,50^{a}$	$1,00^{ab}$	**0.02***
	Ödem	1,00	1,00	1,00	1,00	0.29
	PMNL inf.	0,50	1,00	1,00	0,50	0.76
	Epitelizasyon	1,00	1,00	1,00	1,00	0.43
	Kolajen	$1,00^{b}$	$3,00^{a}$	$1,75^{ab}$	$1,50^{b}$	**0,01***
C grubu	**Kapiller Yoğunluk**	$2,50^{b}$	$3,50^{ab}$	$4,00^{a}$	$4,00^{a}$	**0.008****
	Hiperemi /Konjesyon	0	0,50	1,00	1,00	0.11
	Ödem	1,50	0,50	0,50	1,00	0.33
	PMNL inf.	0	0,50	1,00	0,50	0.60
	Epitelizasyon	$1,00^{b}$	$1,00^{ab}$	$1,00^{ab}$	$2,00^{a}$	**0.046***
	Kolajen	$1,50^{b}$	$2,75^{a}$	$1,00^{b}$	$1,75^{ab}$	**0.025***
Kontrol grubu	**Kapiller Yoğunluk**	3,00	4,00	4,00	4,00	0.56
	Hiperemi /Konjesyon	1,00	2,00	1,00	2,00	0.82
	Ödem	2,00	2,00	1,00	1,00	0.27
	PMNL inf.	1,00	0	0	1,00	0.60
	Epitelizasyon	0	1,00	2,00	1,00	0.06
	Kolajen	2,00	2,50	3,00	3,00	0.13

***p<0,05, **P<0,01.** a, b; farklı harfler her bir parametre için 7, 14, 21 ve 28. günlerin medyan değerleri arasındaki farkı göstermektedir.

4.1.1.Gruplar arası kıyaslama

Histopatolojik incelemede 7. günde gruplar arasında kapiller yoğunluk, hiperemi/konjesyon, ödem, PMNL infiltrasyonu ve epitelizasyon parametrelerinde herhangi bir farklılık gözlenmedi. Kolajen yoğunluğu bakımından A ve B grupları birbirleri ile benzer bulunurken, C ve Kontrol grubu birbiri ile benzerdi. C ve Kontrol grubunda kolajen yoğunluğu A ve B grubuna göre daha yüksekti ($p<0,05$). En düşük değer ise A grubunda gözlendi.

Histopatolojik incelemede 14. günde gruplar arası karşılaştırmada histopatolojik açıdan herhangi bir farklılığa rastlanmadı ($p>0,05$).

Histopatolojik parametrelerin 21.gün incelenmesinde kapiller yoğunluk, hiperemi/konjesyon, ödem, PMNL infiltrasyonu ve epitelizasyon parametrelerinde gruplar arasında herhangi bir farklılık gözlenmedi. Kolajen yoğunluğu bakımından A, B ve Kontrol grubunda kendi içerisinde benzer bulunurken, C grubu istatistiksel olarak farklılık gösterdi ($p<0,01$). C grubu ise en düşük değere sahipti.

28. gün gruplar arası kıyaslamada kapiller yoğunluk, hiperemi/konjesyon, ödem, PMNL infiltrasyonu ve epitelizasyon parametrelerinde gruplar arasında herhangi bir farklılık gözlenmezken, kolajen yoğunluğu bakımından istatistiksel farklılık belirlendi. İstatistiksel değerlendirmede A grubu, B ve C grubu ile farklılık göstermezken Kontrol grubundan farklı olduğu gözlemlendi. Kontrol grubunda kolajen yoğunluğu A grubuna göre daha yüksekti ($p<0,01$).

4.1.2.Günler arası kıyaslama

A grubunda 7., 14., 21. ve 28. günler arasında yapılan histopatolojik kıyaslamada parametrelerin tamamında istatistiksel farklılık gözlenmedi ($p>0,05$).

B grubunda hiperemi/konjesyon ve kolajen yoğunluğu 7, 14, 21 ve 28. günler arasındaki istatistiksel değerlendirmelerde farklılıklar gösterdi. Hiperemi/konjesyon parametresi 7, 14 ve 28. günlerde birbirine benzerken 21. günde istatistiksel farklılık gözlendi. 21. ve 28. gün değerleri birbirine benzerdi. 21. günde artan hiperemi/konjesyon parametresi 28. günde düşüş gösterdi. Kolajen yoğunluğu parametresi 14. günde en yüksek seviyeye ulaşırken, sonrasında düşüş görüldü. Kolajen parametresi 7, 21 ve 28. günlerde birbirine benzerlik gösterdi. 14. günde ise istatistiksel olarak anlamlı farklılık mevcuttu. Aynı zamanda 14. gün ve 21. gün parametreleri birbirine benzerdi.

C grubunda yapılan değerlendirmede kapiller yoğunluk, epitelizasyon ve kolajen yoğunluğu parametreleri bakımından istatistiksel farklılık gözlendi. Kapiller yoğunluk 21. ve 28. günde 7. güne göre daha yüksekti ($p<0,01$). Yedi ve 14. günler arasında istatistiksel açıdan önemli bir fark gözlenmedi. Ayrıca 14, 21 ve 28. günler arasındaki farklar istatistiksel olarak önemsizdi ($p>0,05$).

Epitelizasyon 28. günde 7. gün değerine göre istatistiksel olarak daha yüksekti ($p<0,05$). Yedinci gün epitelizasyon değeri 14 ve 21. gün değerleri ile benzerlik gösterirken, 28. gün epitelizasyon değeri de 14 ve 21. gün değerleri ile benzerdi ($p>0,05$).

Kolajen yoğunluk parametresi 14. günde en yüksek değere sahipti. En düşük değer ise 21. gündeydi ($p<0,05$). Kolajen bakımında 7, 21 ve 28. gün parametreleri benzerlik gösterirken, 14 ve 28. gün parametreleri de benzerdi ($p>0,05$).

Kontrol grubunda 7, 14, 21 ve 28. günler arasında yapılan histopatolojik kıyaslamada parametrelerin tamamında istatistiksel farklılık gözlenmedi ($p>0,05$).

4.2.İmmunohistokimyasal İnceleme Bulguları

E-Kadherin, Slug, Snail, MMP-9, Vimentin, MMP-2 ve N-Kadherin'in immunohistokimyasal sonuçlara ait gruplar arasında ve her grup için 7., 14., 21. ve 28. günler arasında skor ortalamaları Tablo 6-12'de, skor dağılımlarını gösteren grafikler Grafik 1-7'de ve immunohistokimyasal boyamalara ait şekiller Şekil 12-39'da gösterilmiştir.

4.2.1.E-Kadherin

Tablo 6. E-Kadherin skorlarının gruplar arasında ve her grup için 7, 14, 21 ve 28. günler arasında kıyaslanması

	Grup	**7. gün**	**14. gün**	**21. gün**	**28. gün**	**p-değeri**
E-Kadherin	A	$123,33\pm9,5^{B,a}$	$90\pm9,0^{B,b}$	$133,3\pm16,4^{AB}$	$168,3\pm7,9^{A}$	**0,003****
	B	$135\pm16,3^{a}$	115 ± 16^{ab}	$122,5\pm12,2$	$141,7\pm14,2$	0,63
	C	$132,5\pm8,6^{a}$	$105\pm16,7^{ab}$	$141,7\pm14,5$	$150\pm15,3$	0,19
	Kontrol	$64,2\pm17,4^{B,b}$	$157,5\pm17^{A,a}$	$128,3\pm17,8^{AB}$	$171,6\pm9,8^{A}$	**0,002****
	p-değeri	**0,004****	**0,02***	0,84	0,27	

***p<0,05, **p<0,01.** a, b; aynı sütunda farklı harfi taşıyan grupların ortalamaları arasındaki fark önemlidir. A, B; aynı satırda farklı harfi taşıyan günlerin ortalamaları arasındaki fark istatistiksel olarak önemlidir.

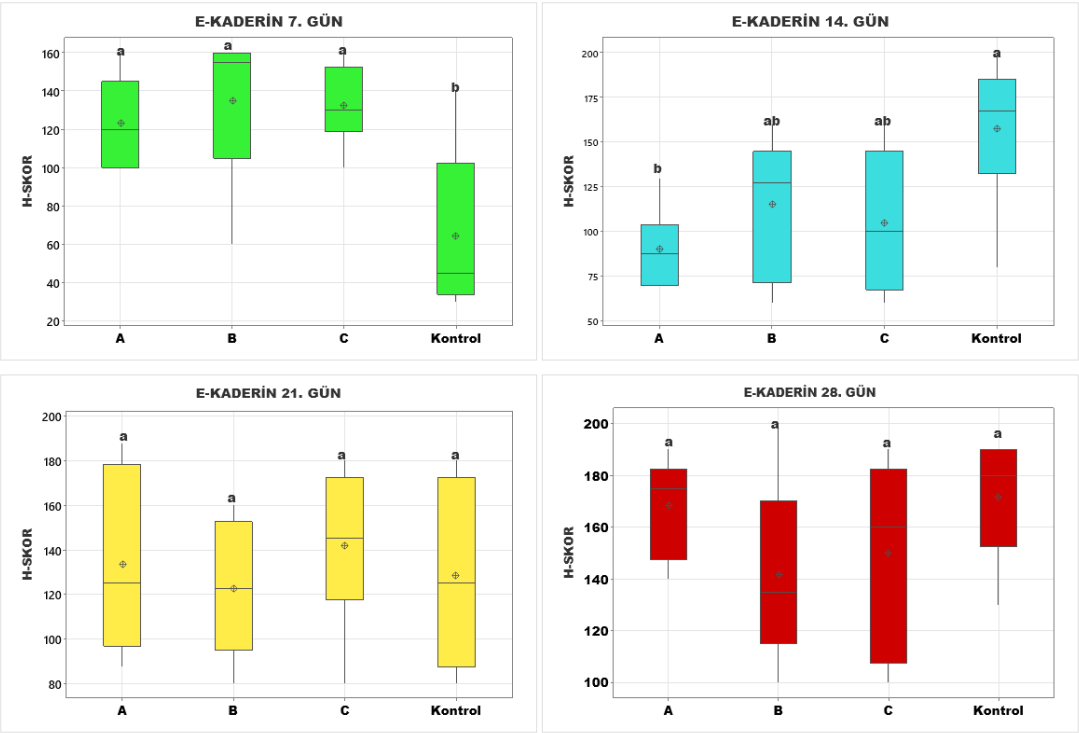

Grafik 1: E-Kadherine ait 7, 14, 21 ve 28. günlere ait skor dağılımlarının gösterilmesi

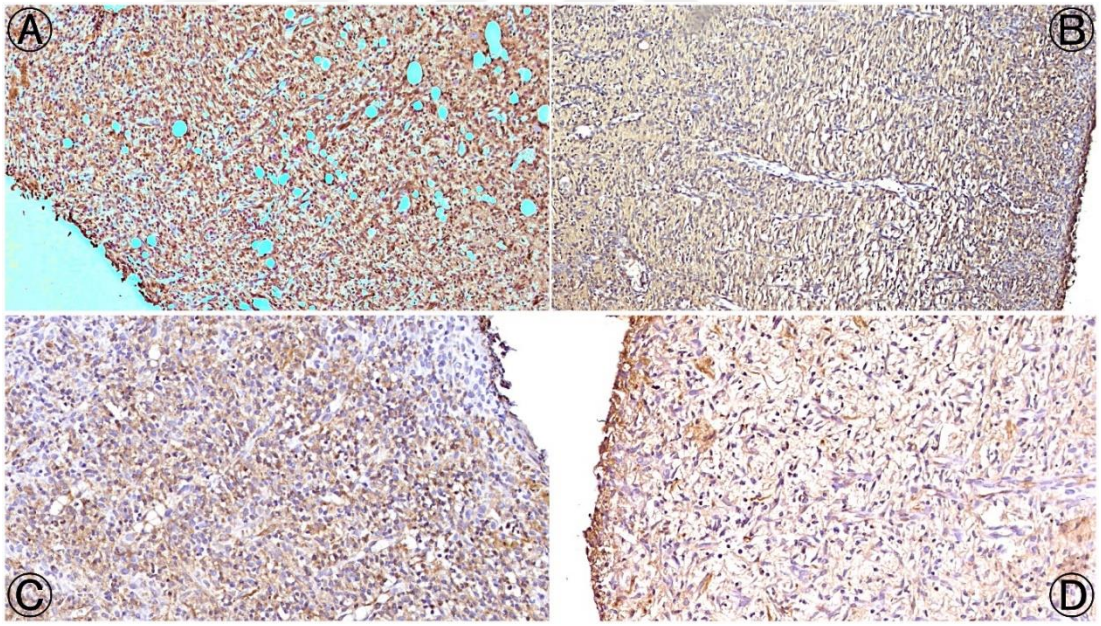

Şekil 12: Biyopsi örneklerinin immunohistokimyasal E-Kadherin ile boyanması, 7.Gün, A: İntraperitoneal + Yara içi ozon grubu, B: İntraperitoneal ozon grubu, C: Yara içi ozon grubu, D: Kontrol grubu Streptavidin Biyotin/DAB X10

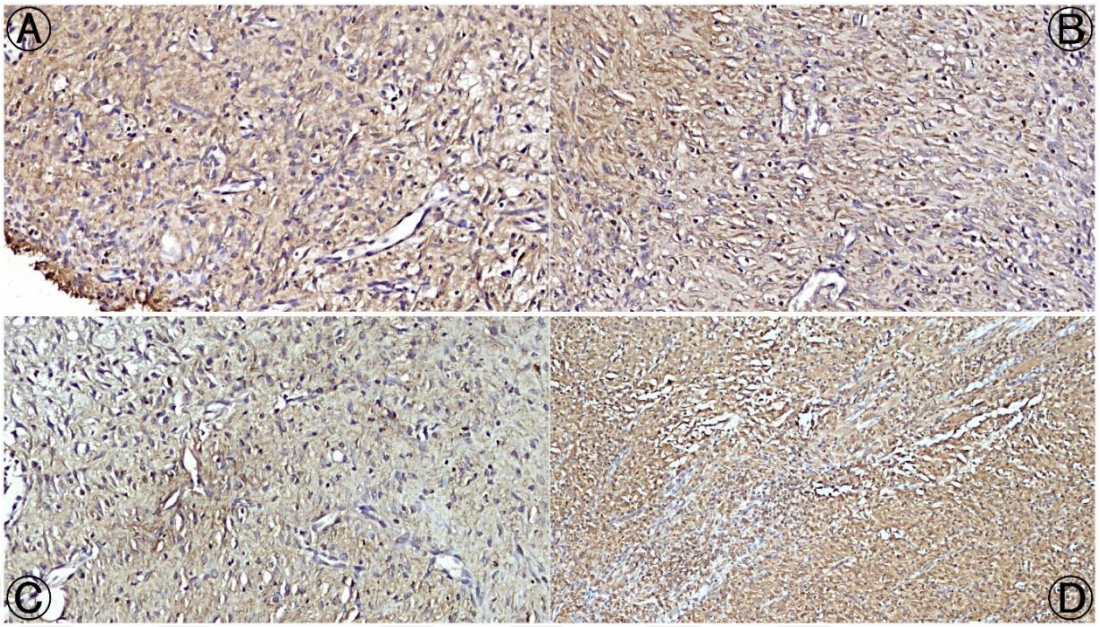

Şekil 13: Biyopsi örneklerinin immunohistokimyasal E-Kadherin ile boyanması, 14.Gün, A: İntraperitoneal + Yara içi ozon grubu, B: İntraperitoneal ozon grubu, C: Yara içi ozon grubu, D: Kontrol grubu Streptavidin Biyotin/DAB X10

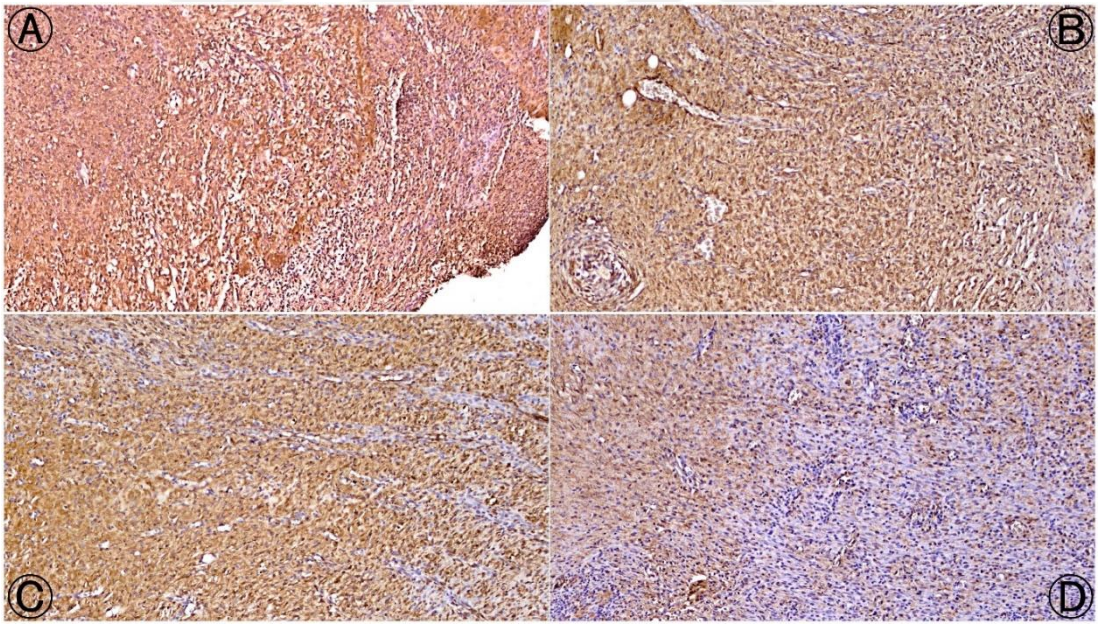

Şekil 14: Biyopsi örneklerinin immunohistokimyasal E-Kadherin ile boyanması, 21.Gün, A: İntraperitoneal + Yara içi ozon grubu, B: İntraperitoneal ozon grubu, C: Yara içi ozon grubu, D: Kontrol grubu Streptavidin Biyotin/DAB X10

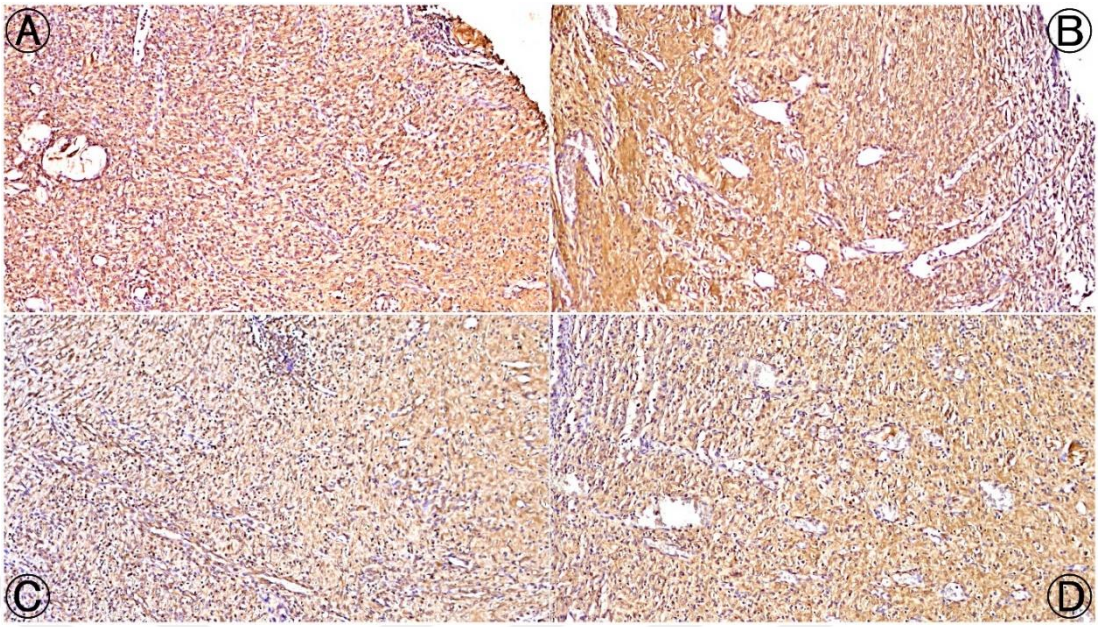

Şekil 15: Biyopsi örneklerinin immunohistokimyasal E-Kadherin ile boyanması, 28.Gün, A: İntraperitoneal + Yara içi ozon grubu, B: İntraperitoneal ozon grubu, C: Yara içi ozon grubu, D: Kontrol grubu Streptavidin Biyotin/DAB X10

4.2.2.Slug

Tablo 7. Slug skorlarının gruplar arasında ve her grup için 7, 14, 21 ve 28. günler arasında kıyaslanması

	Grup	**7. gün**	**14. gün**	**21. gün**	**28. gün**	**p-değeri**
SLUG	A	38,33±6,1^{ab}	52,5±5,2	54,17±2,3^{a}	48,33±5,5	0,140
	B	17,5±3,3^{C,b}	47,5±4,2^{AB}	50±2,8^{A,a}	39,17±1,5^{B}	**0,000*****
	C	40±6,8^{ab}	53,33±7,6	48,33±3,8^{ab}	47,5±3,1	0,37
	Kontrol	49,17±6,2^{AB,a}	74,2±12,9^{A}	32,5±6,0^{B,b}	45,83±3,2^{AB}	**0,009****
	p-değeri	**0,007****	0,13	**0,006****	0,30	

****p<0,01, *****p<0,001.** a, b; aynı sütunda farklı harfi taşıyan grupların ortalamaları arasındaki fark önemlidir. A, B, C; aynı satırda farklı harfi taşıyan günlerin ortalamaları arasındaki fark istatistiksel olarak önemlidir.

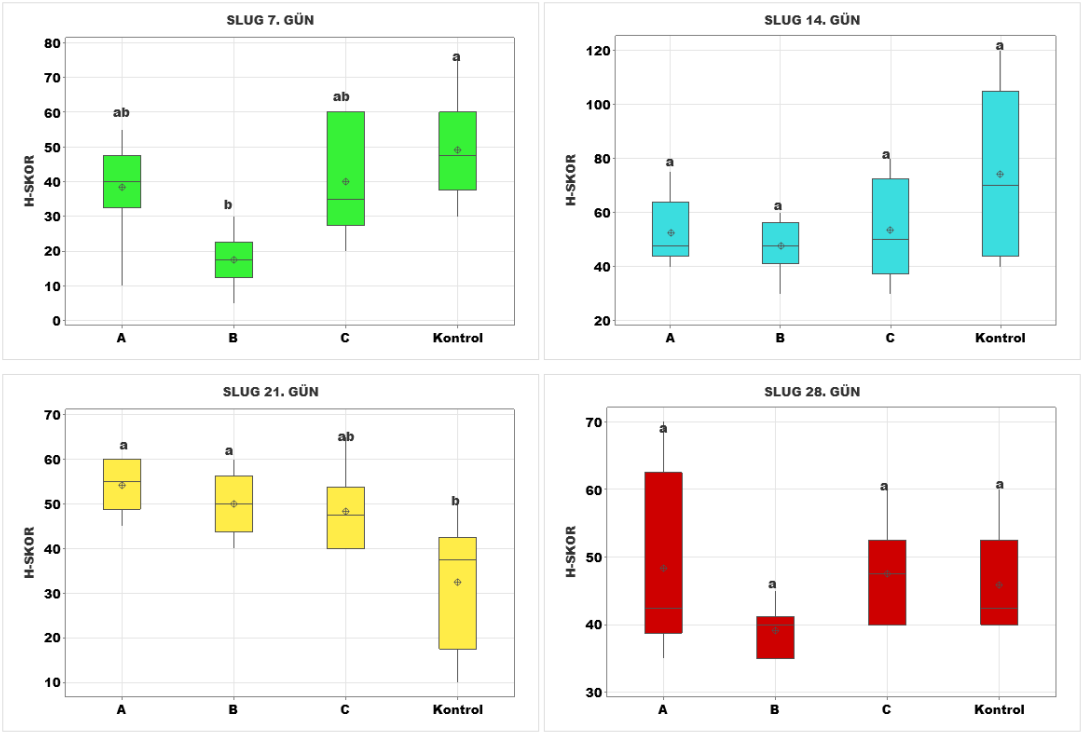

Grafik 2: Slug'a ait 7, 14, 21 ve 28. günlere ait skor dağılımlarının gösterilmesi

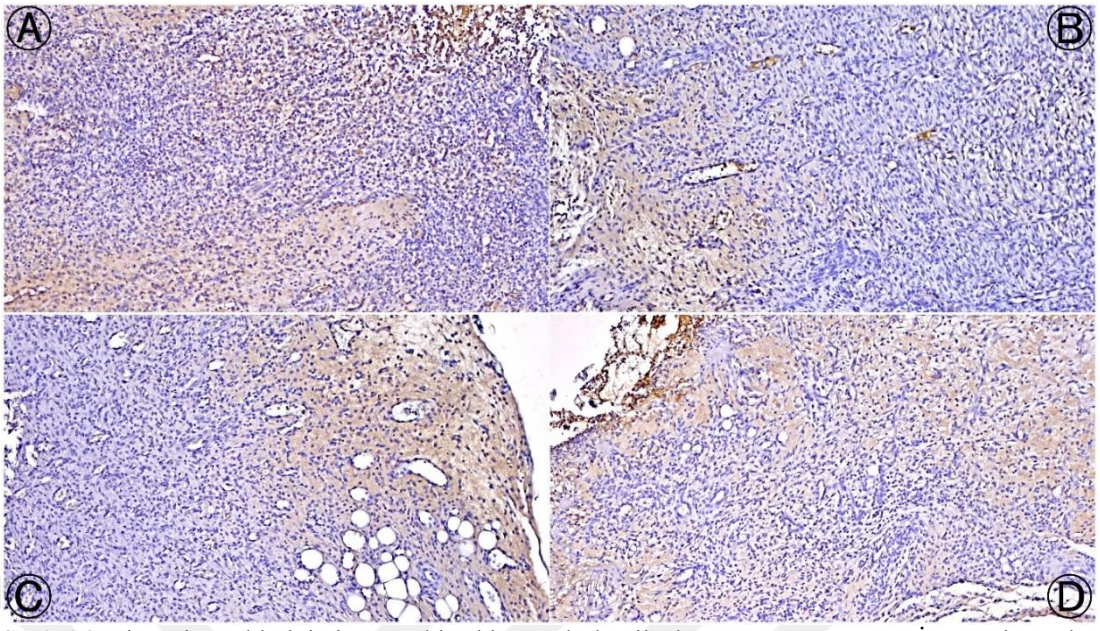

Şekil 16: Biyopsi örneklerinin immunohistokimyasal Slug ile boyanması, 7.Gün, A: İntraperitoneal + Yara içi ozon grubu, B: İntraperitoneal ozon grubu, C: Yara içi ozon grubu, D: Kontrol grubu Streptavidin Biyotin/DAB X10

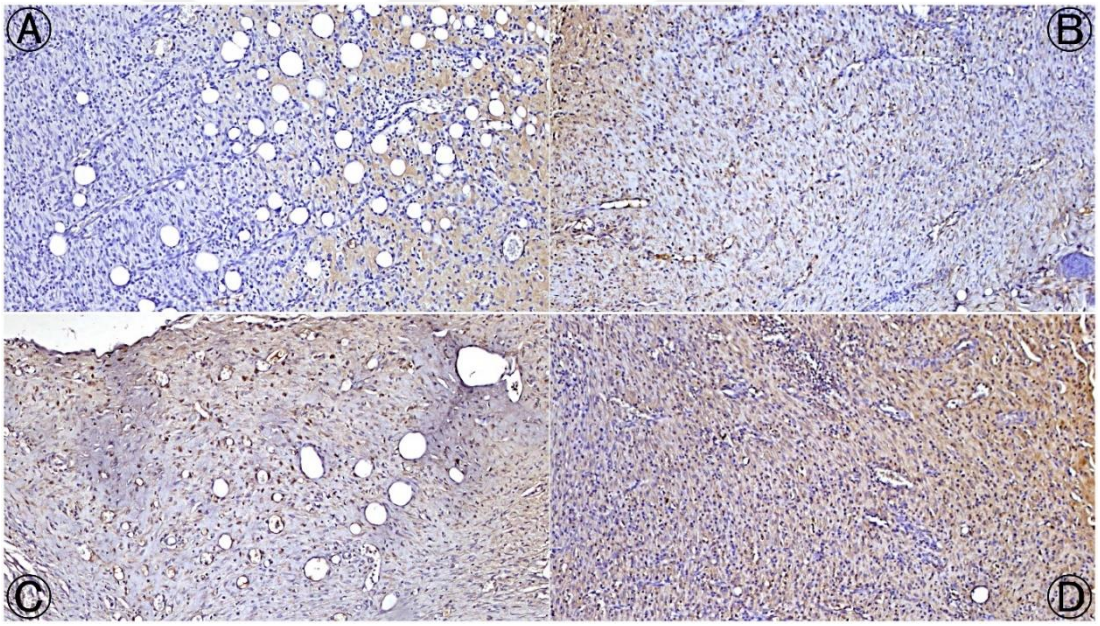

Şekil 17: Biyopsi örneklerinin immunohistokimyasal Slug ile boyanması, 14.Gün, A: İntraperitoneal + Yara içi ozon grubu, B: İntraperitoneal ozon grubu, C: Yara içi ozon grubu, D: Kontrol grubu Streptavidin Biyotin/DAB X10

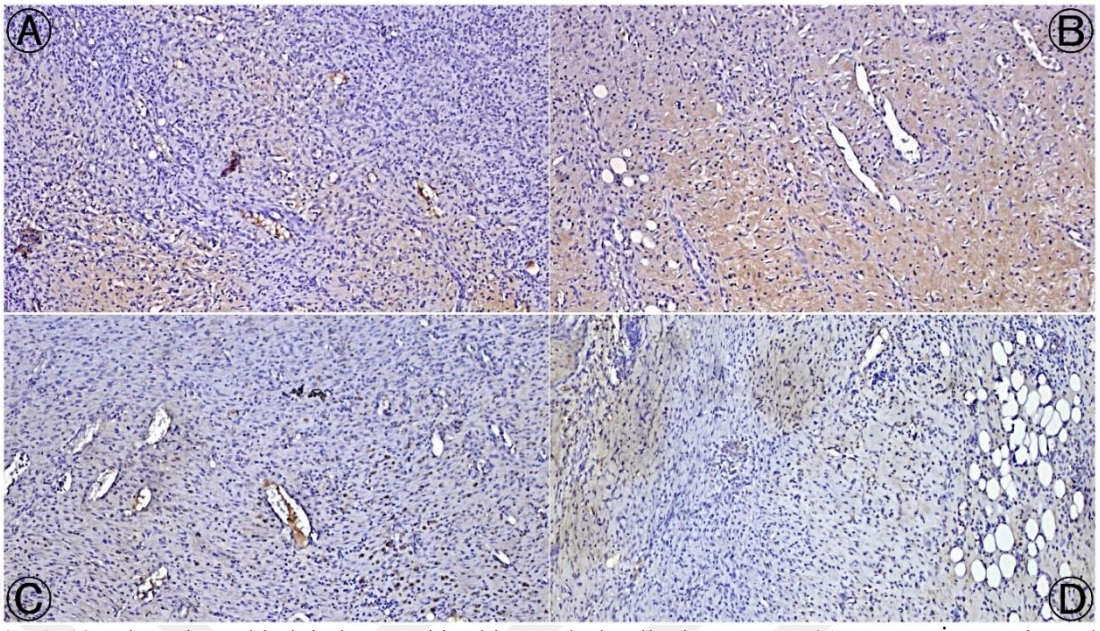

Şekil 18: Biyopsi örneklerinin immunohistokimyasal Slug ile boyanması, 21.Gün, A: İntraperitoneal + Yara içi ozon grubu, B: İntraperitoneal ozon grubu, C: Yara içi ozon grubu, D: Kontrol grubu Streptavidin Biyotin/DAB X10

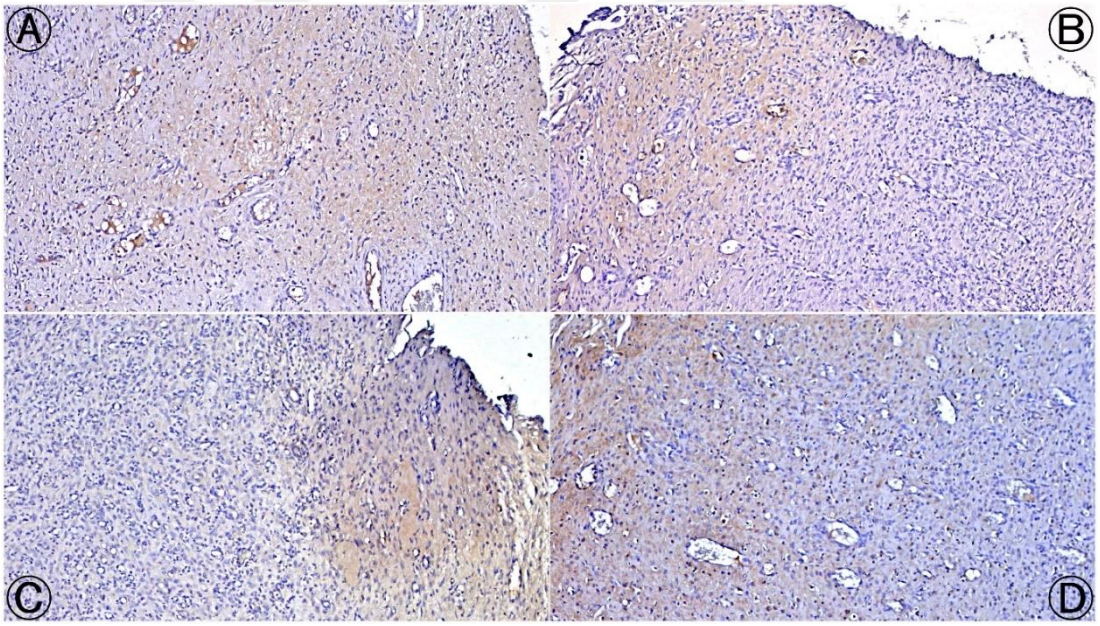

Şekil 19: Biyopsi örneklerinin immunohistokimyasal Slug ile boyanması, 28.Gün, A: İntraperitoneal + Yara içi ozon grubu, B: İntraperitoneal ozon grubu, C: Yara içi ozon grubu, D: Kontrol grubu Streptavidin Biyotin/DAB X10

4.2.3.Snail

Tablo 8. Snail skorlarının gruplar arasında ve her grup için 7, 14, 21 ve 28. günler arasında kıyaslanması

	Grup	**7. gün**	**14. gün**	**21. gün**	**28. gün**	**p-değeri**
SNAİL	A	55,8±10,4^{C}	81,3±13,2^{BC}	76,25±8,1^{B}	127,1±14,5^{A,ab}	**0,000*** **
	B	40±6,7^{B}	67,9±12,8^{A}	129,2±25,1^{A}	89,6±19,1^{A,b}	**0,035***
	C	48,3±11,2^{B}	71,7±12,5^{B}	110,8±19,5^{A}	115,83±8,9^{A,ab}	**0,004****
	Kontrol	65,8±12,0^{B}	86,67±6,51^{B}	87,9±20,0^{B}	174,2±17,5^{A,a}	**0,000*** **
	p-değeri	0,35	0,65	0,24	**0,008****	

***p<0,05, **p<0,01, ***p<0,001.** a, b; aynı sütunda farklı harfi taşıyan grupların ortalamaları arasındaki fark önemlidir. A, B, C; aynı satırda farklı harfi taşıyan günlerin ortalamaları arasındaki fark istatistiksel olarak önemlidir.

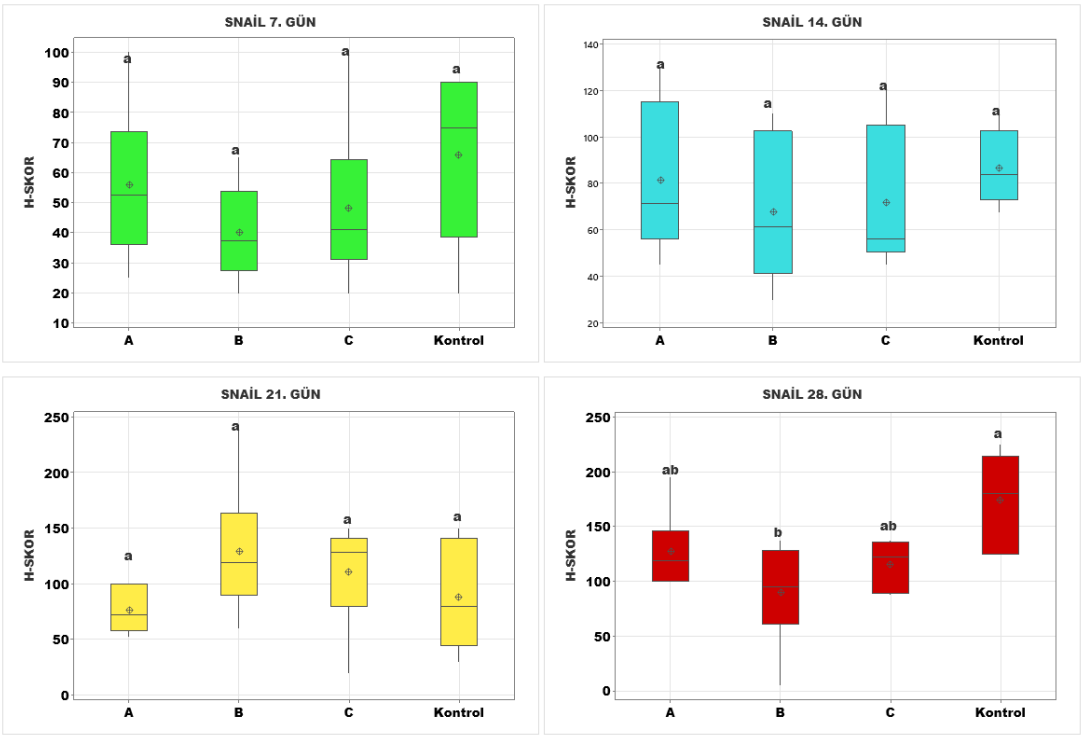

Grafik 3: Snail'e ait 7, 14, 21 ve 28. günlere ait skor dağılımlarının gösterilmesi

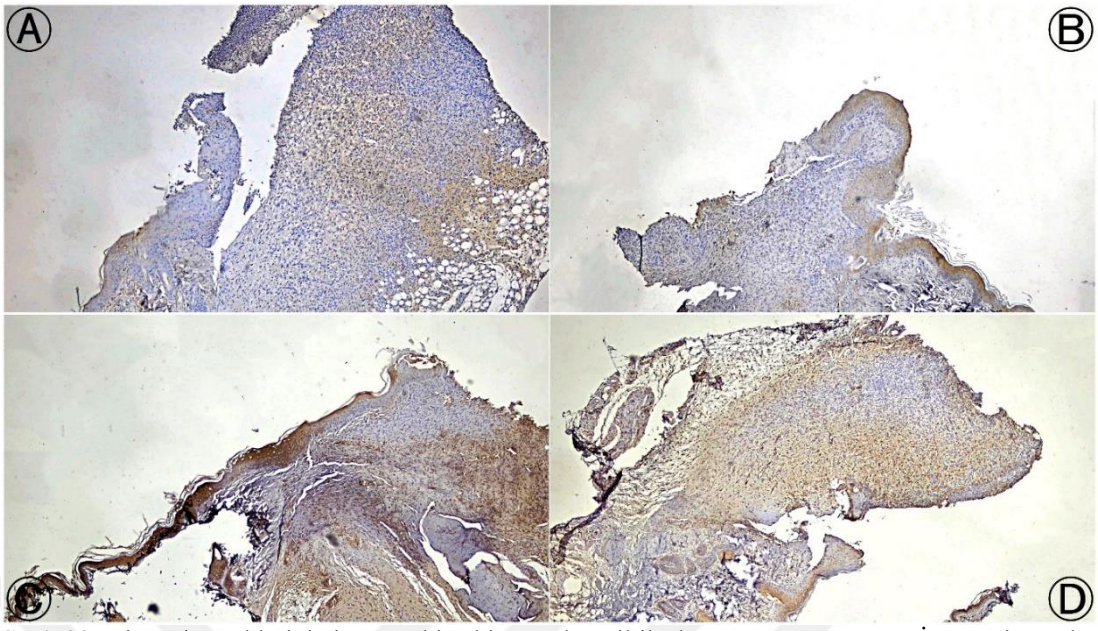

Şekil 20: Biyopsi örneklerinin immunohistokimyasal Snail ile boyanması, 7.Gün, A: İntraperitoneal + Yara içi ozon grubu, B: İntraperitoneal ozon grubu, C: Yara içi ozon grubu, D: Kontrol grubu Streptavidin Biyotin/DAB X4

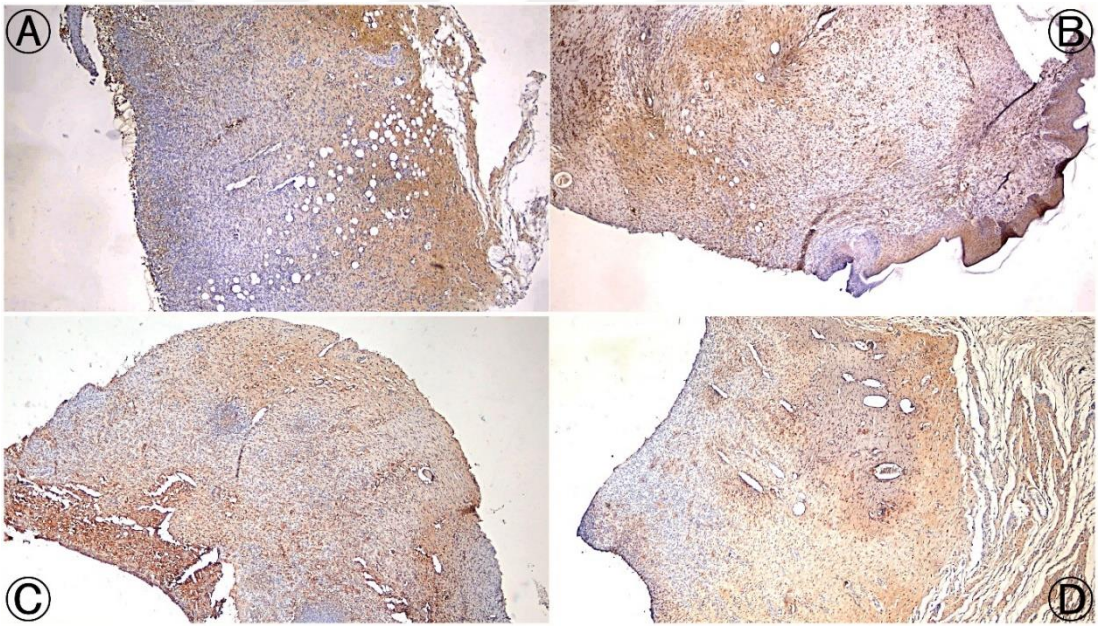

Şekil 21: Biyopsi örneklerinin immunohistokimyasal Snail ile boyanması, 14.Gün, A: İntraperitoneal + Yara içi ozon grubu, B: İntraperitoneal ozon grubu, C: Yara içi ozon grubu, D: Kontrol grubu Streptavidin Biyotin/DAB X4

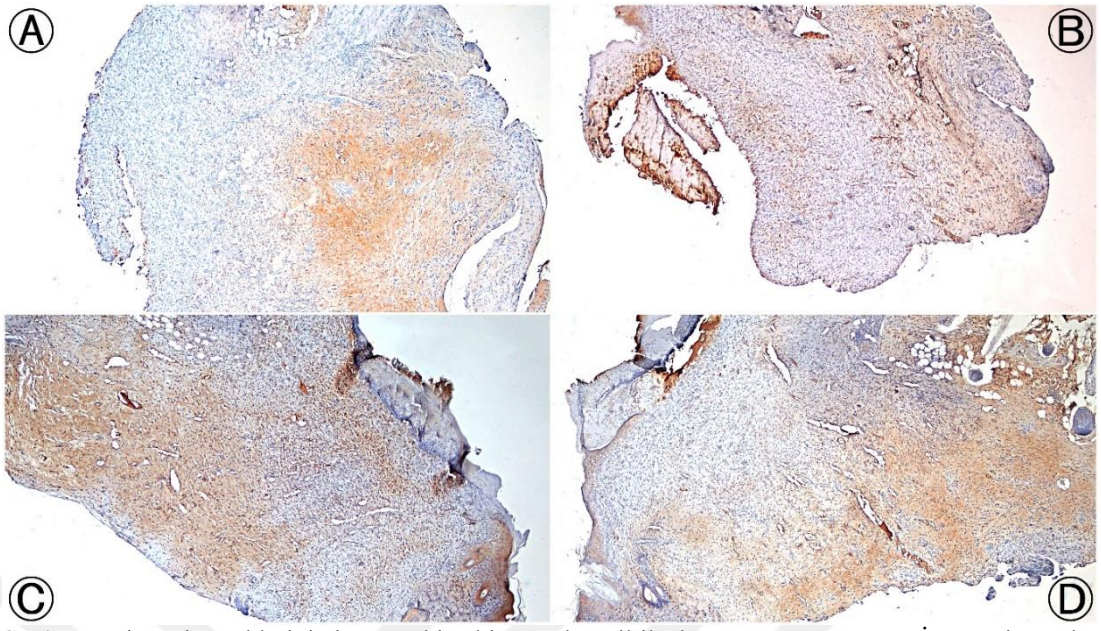

Şekil 22: Biyopsi örneklerinin immunohistokimyasal Snail ile boyanması, 7.Gün, A: İntraperitoneal + Yara içi ozon grubu, B: İntraperitoneal ozon grubu, C: Yara içi ozon grubu, D: Kontrol grubu Streptavidin Biyotin/DAB X4

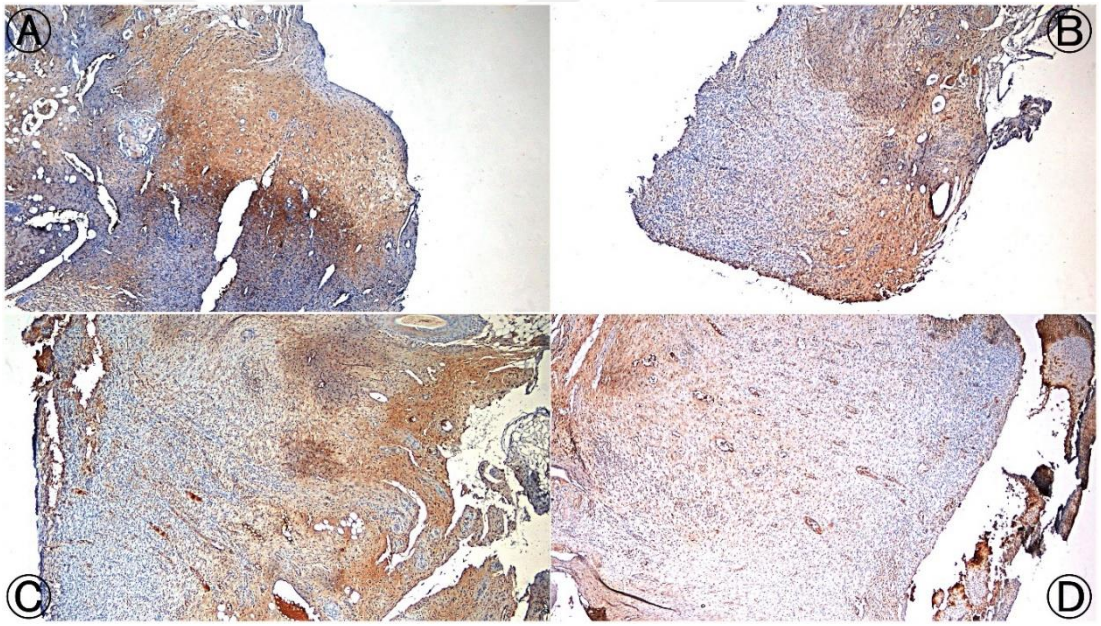

Şekil 23: Biyopsi örneklerinin immunohistokimyasal Snail ile boyanması, 7.Gün, A: İntraperitoneal + Yara içi ozon grubu, B: İntraperitoneal ozon grubu, C: Yara içi ozon grubu, D: Kontrol grubu Streptavidin Biyotin/DAB X4

4.2.4.MMP-9

Tablo 9. MMP9 skorlarının gruplar arasında ve her grup için 7, 14, 21 ve 28. günler arasında kıyaslanması

	Grup	**7. gün**	**14. gün**	**21. gün**	**28. gün**	**p-değeri**
MMP-9	A	93,8±16,1	135±9,92	95±25,9	84,17±9,3^{b}	0,24
	B	105,83±8,0	89,58±6,5	53,75±7,7	76±23,7^{b}	0,11
	C	120±11,0	117,1±24,0	67,1±14,6	77,9±11,3^{b}	0,11
	Kontrol	104,6±18,6^{B}	113,3±13,9^{B}	75±16,6^{B}	153,75±8,2^{A,a}	**0,01***
	p-değeri	0,63	0,23	0,42	**0,003****	

***p<0,05, **p<0,01.** a, b; aynı sütunda farklı harfi taşıyan grupların ortalamaları arasındaki fark önemlidir. A, B; aynı satırda farklı harfi taşıyan günlerin ortalamaları arasındaki fark istatistiksel olarak önemlidir.

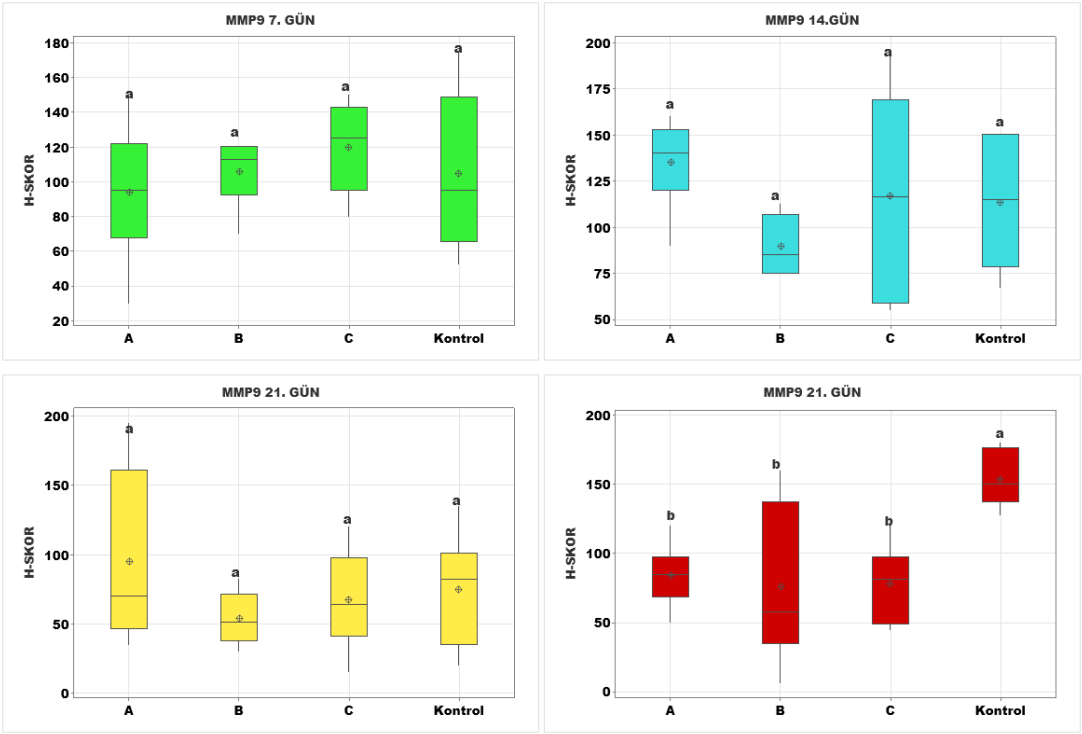

Grafik 4: MMP-9'a ait 7, 14, 21 ve 28. günlere ait skor dağılımlarının gösterilmesi

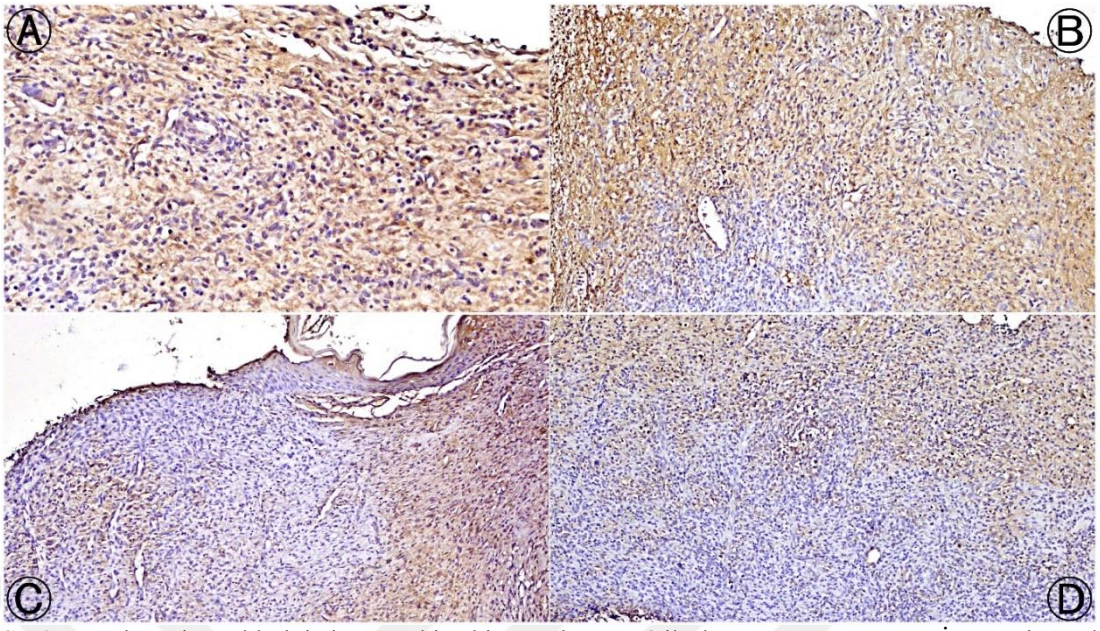

Şekil 24: Biyopsi örneklerinin immunohistokimyasal MMP-9 ile boyanması, 7.Gün, A: İntraperitoneal + Yara içi ozon grubu, B: İntraperitoneal ozon grubu, C: Yara içi ozon grubu, D: Kontrol grubu Streptavidin Biyotin/DAB X10

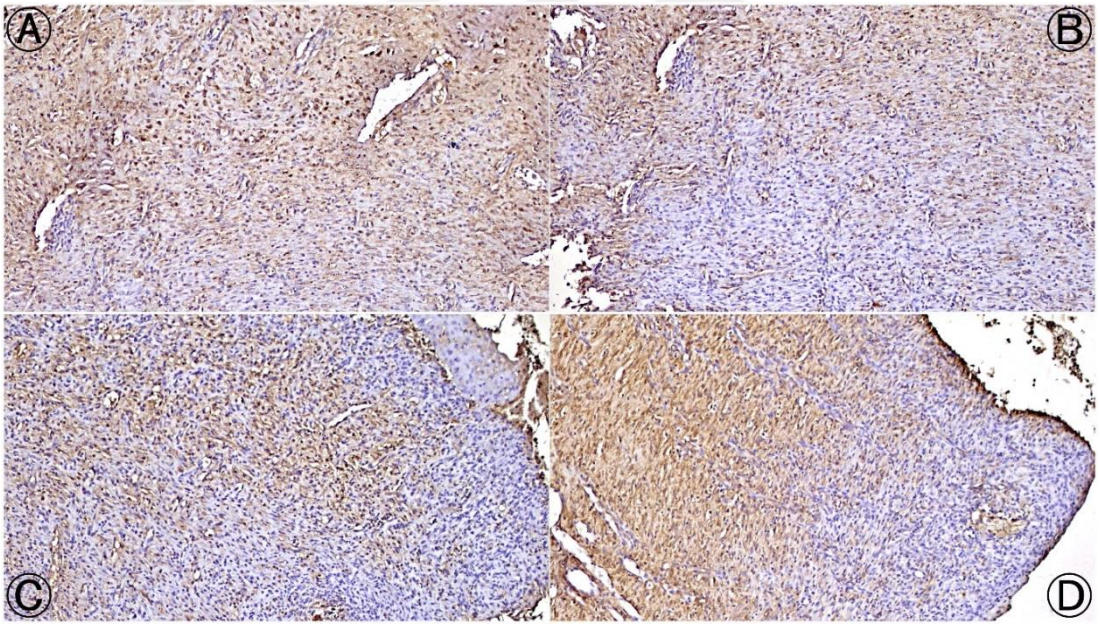

Şekil 25: Biyopsi örneklerinin immunohistokimyasal MMP-9 ile boyanması, 14.Gün, A: İntraperitoneal + Yara içi ozon grubu, B: İntraperitoneal ozon grubu, C: Yara içi ozon grubu, D: Kontrol grubu Streptavidin Biyotin/DAB X10

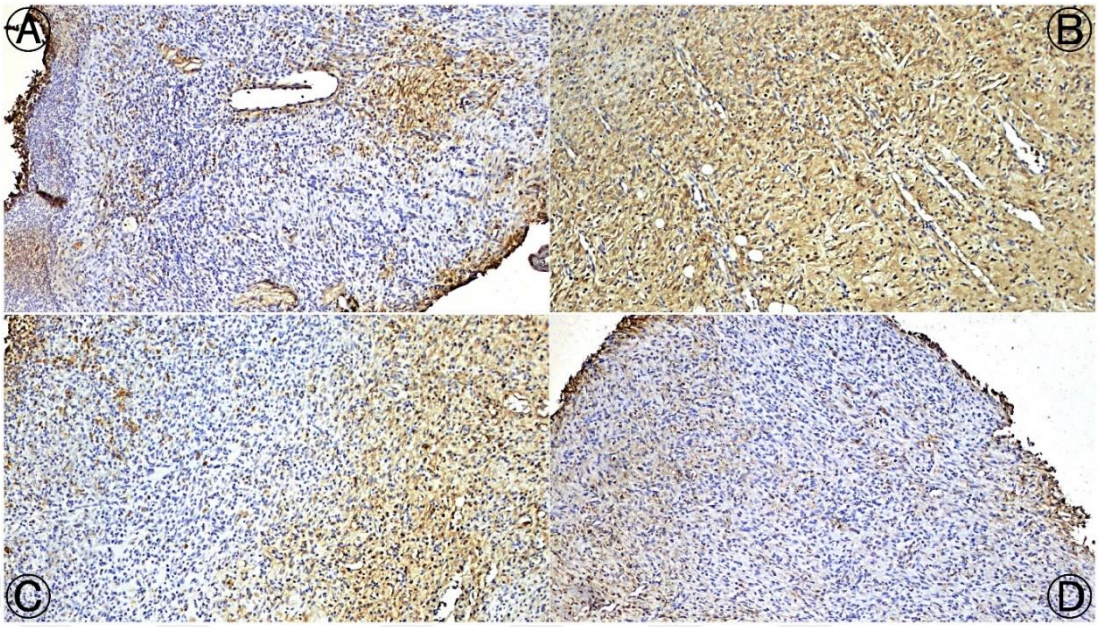

Şekil 26: Biyopsi örneklerinin immunohistokimyasal MMP-9 ile boyanması, 21.Gün, A: İntraperitoneal + Yara içi ozon grubu, B: İntraperitoneal ozon grubu, C: Yara içi ozon grubu, D: Kontrol grubu Streptavidin Biyotin/DAB X10

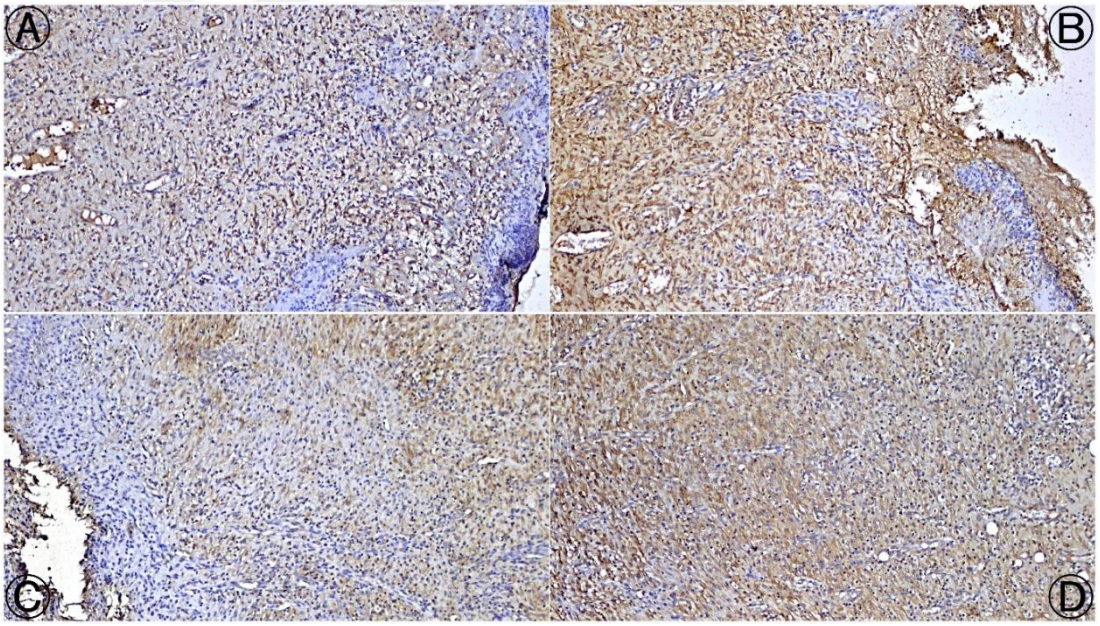

Şekil 27: Biyopsi örneklerinin immunohistokimyasal MMP-9 ile boyanması, 28.Gün, A: İntraperitoneal + Yara içi ozon grubu, B: İntraperitoneal ozon grubu, C: Yara içi ozon grubu, D: Kontrol grubu Streptavidin Biyotin/DAB X10

4.2.5.Vimentin

Tablo 10. Vimentin skorlarının gruplar arasında ve her grup için 7, 14, 21 ve 28. günler arasında kıyaslanması

	Grup	7. gün	14. gün	21. gün	28. gün	p-değeri
Vimentin	A	102,9±11,9^{b}	136,67±9,9	110±4,6	127,1±11,5	0,13
	B	167,5±8,5^{A,a}	118,8±18,8^{B}	106,3±12,8^{B}	120,83±9,19^{B}	**0,01***
	C	91,25±6,5^{B,b}	151,3±11,8^{A}	102,08±8,1^{B}	113,33±8,51^{AB}	**0,003****
	Kontrol	69,58±8,1^{B,b}	163,33±9,8^{A}	82,5±3,8^{B}	104,6±11^{B}	**0,000*****
	p-değeri	**0,000*****	0,12	0,11	0,45	

***p<0,05, **p<0,01, ***p<0,001.** a, b; aynı sütunda farklı harfi taşıyan grupların ortalamaları arasındaki fark önemlidir. A, B; aynı satırda farklı harfi taşıyan günlerin ortalamaları arasındaki fark istatistiksel olarak önemlidir.

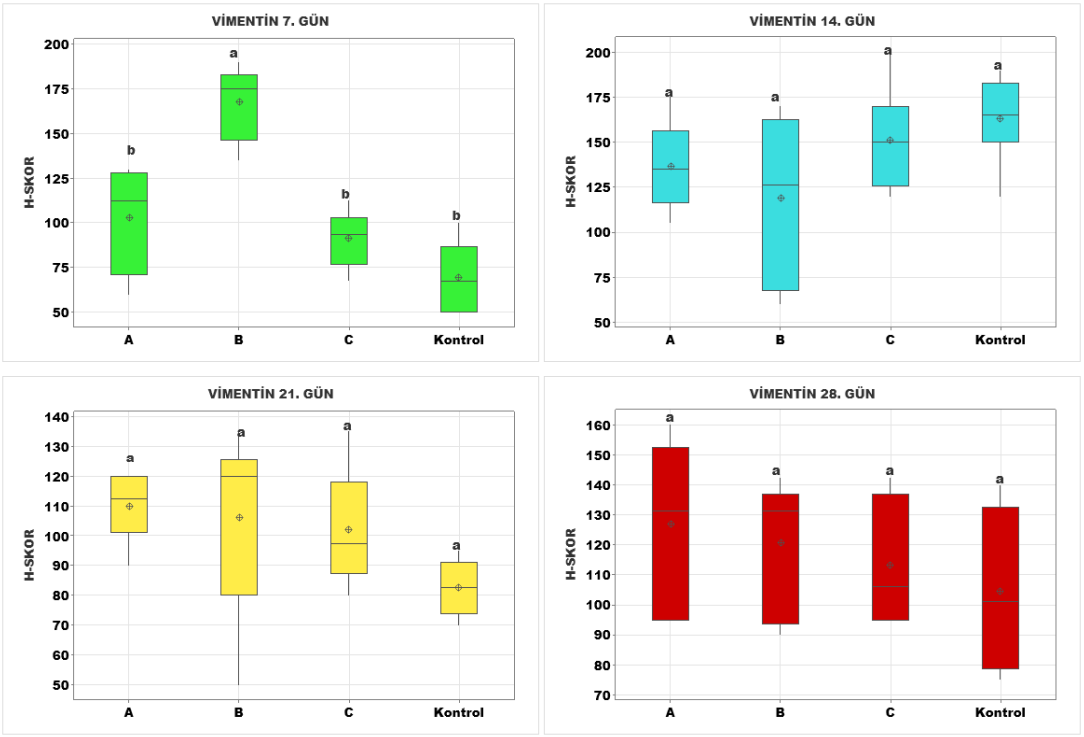

Grafik 5: Vimentin'e ait 7, 14, 21 ve 28. günlere ait skor dağılımlarının gösterilmesi

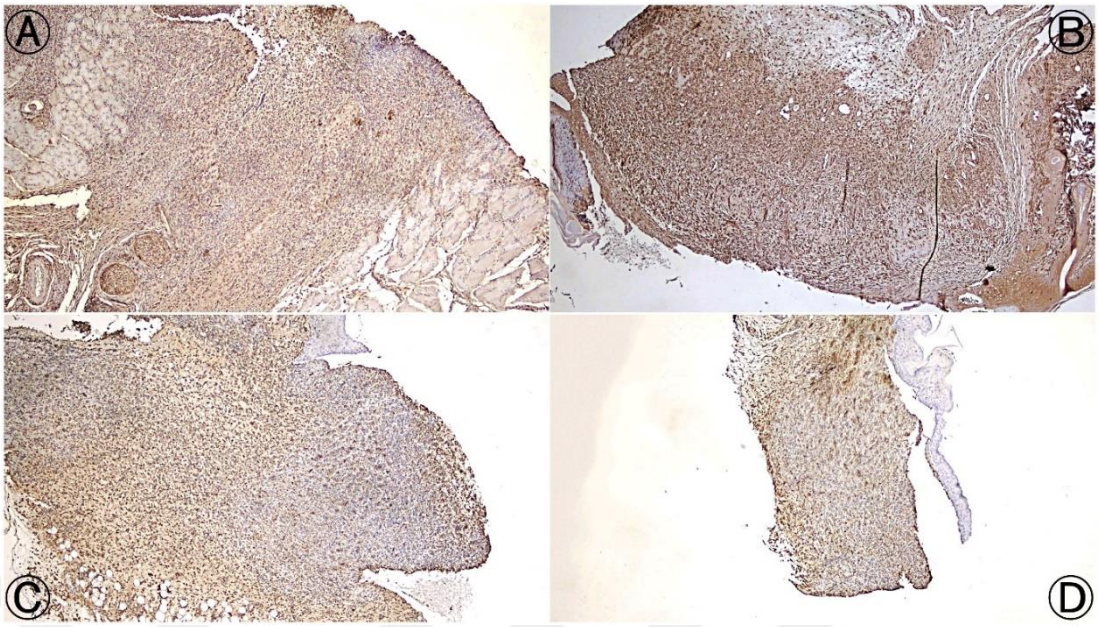

Şekil 28: Biyopsi örneklerinin immunohistokimyasal Vimentin ile boyanması, 7.Gün, A: İntraperitoneal + Yara içi ozon grubu, B: İntraperitoneal ozon grubu, C: Yara içi ozon grubu, D: Kontrol grubu Streptavidin Biyotin/DAB X4

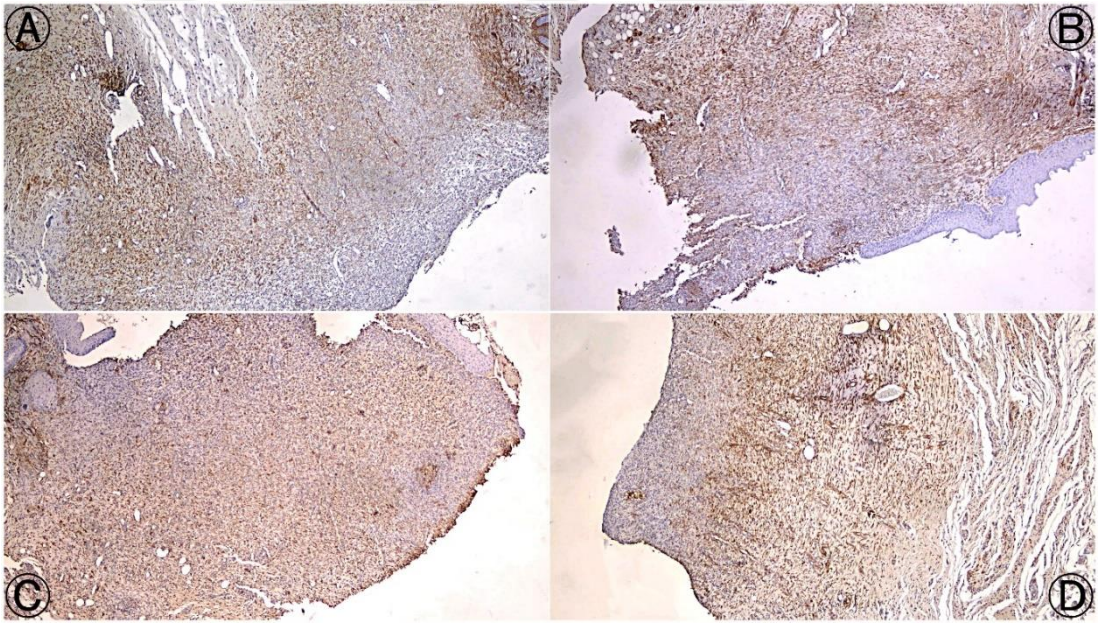

Şekil 29: Biyopsi örneklerinin immunohistokimyasal Vimentin ile boyanması, 14.Gün, A: İntraperitoneal + Yara içi ozon grubu, B: İntraperitoneal ozon grubu, C: Yara içi ozon grubu, D: Kontrol grubu Streptavidin Biyotin/DAB X4

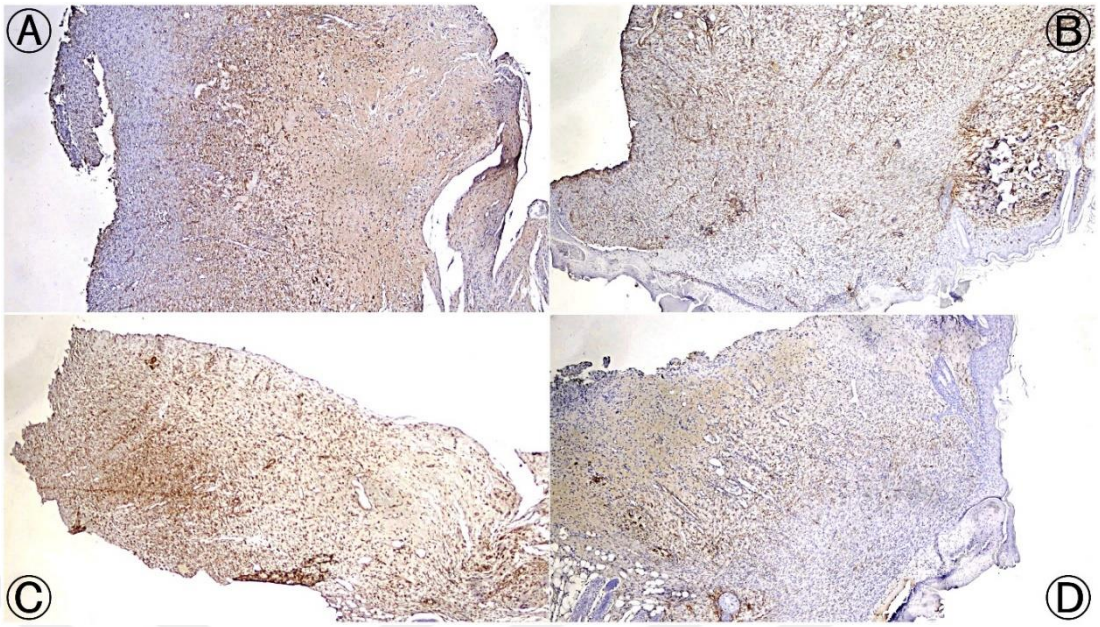

Şekil 30: Biyopsi örneklerinin immunohistokimyasal Vimentin ile boyanması, 21.Gün, A: İntraperitoneal + Yara içi ozon grubu, B: İntraperitoneal ozon grubu, C: Yara içi ozon grubu, D: Kontrol grubu Streptavidin Biyotin/DAB X4

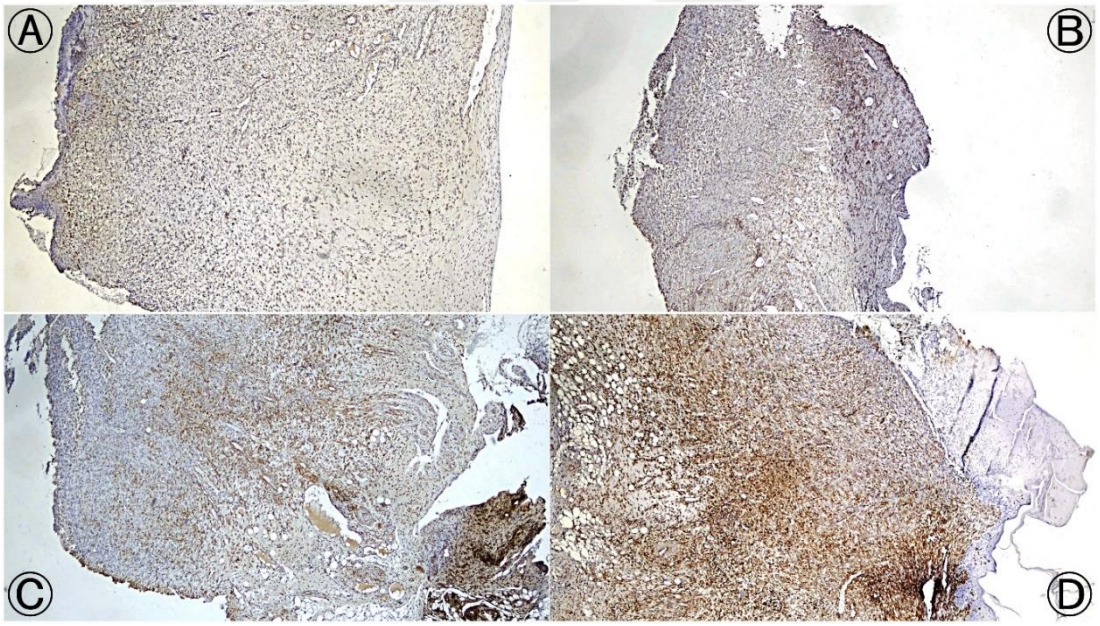

Şekil 31: Biyopsi örneklerinin immunohistokimyasal Vimentin ile boyanması, 28.Gün, A: İntraperitoneal + Yara içi ozon grubu, B: İntraperitoneal ozon grubu, C: Yara içi ozon grubu, D: Kontrol grubu Streptavidin Biyotin/DAB X4

4.2.6.MMP-2

Tablo 11. MMP2 skorlarının gruplar arasında ve her grup için 7, 14, 21 ve 28. günler arasında kıyaslanması

	Grup	**7. gün**	**14. gün**	**21. gün**	**28. gün**	**p-değeri**
MMP-2	A	22,5±6,5	20±5,0	15,8±3,75	20±4,6	0,82
	B	22,5±5,5	12,08±2,7	12,5±2,8	14,17±3,5	0,25
	C	17,5±5,5	15±4,6	16,6±4,2	9,17±2,3	0,48
	Kontrol	12,5±2,8	21,67±4,5	10,8±2,3	20,83±6,7	0,30
	p-değeri	0,50	0,39	0,58	0,27	

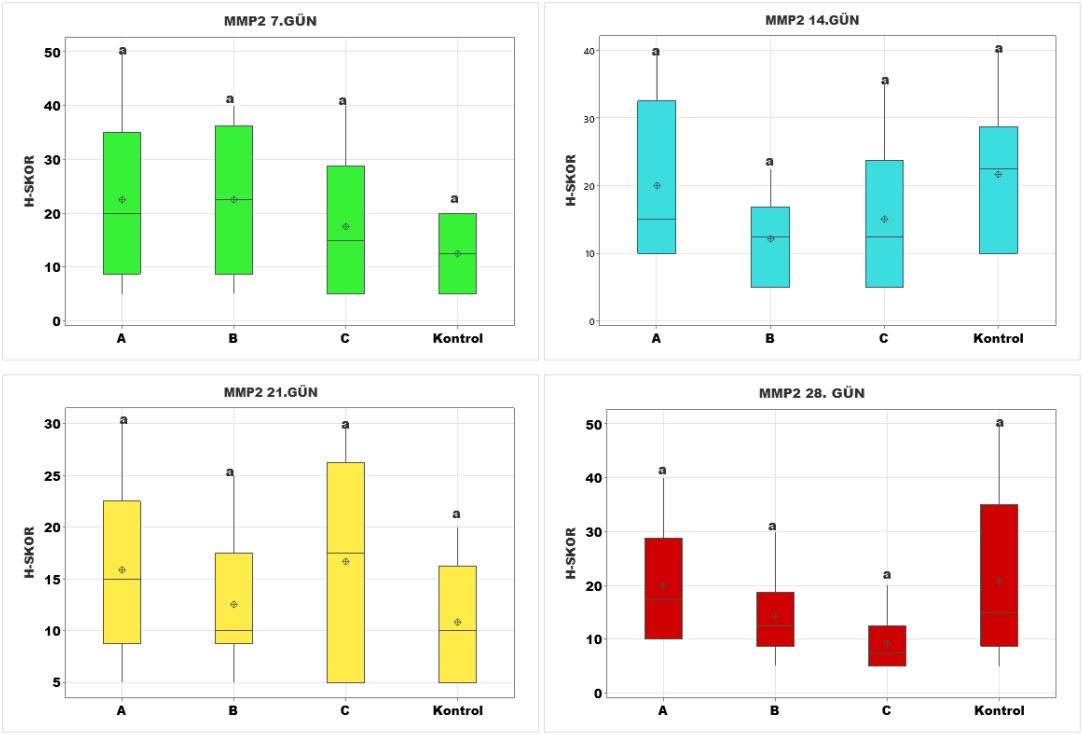

Grafik 6: MMP-2'e ait 7, 14, 21 ve 28. günlere ait skor dağılımlarının gösterilmesi

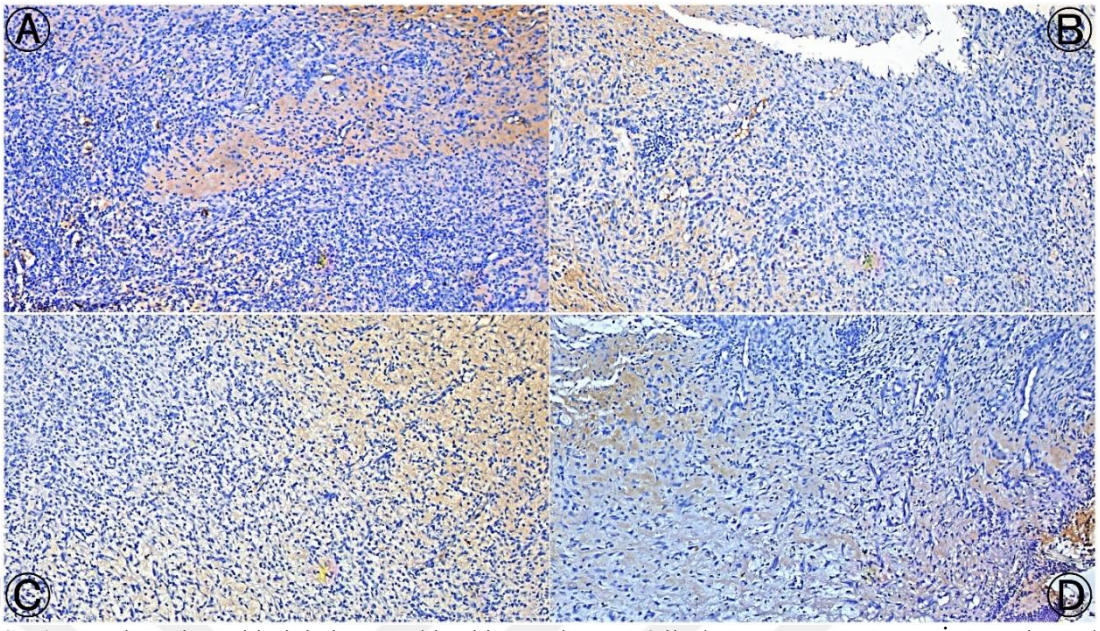

Şekil 32: Biyopsi örneklerinin immunohistokimyasal MMP-2 ile boyanması, 7.Gün, A: İntraperitoneal + Yara içi ozon grubu, B: İntraperitoneal ozon grubu, C: Yara içi ozon grubu, D: Kontrol grubu Streptavidin Biyotin/DAB X10

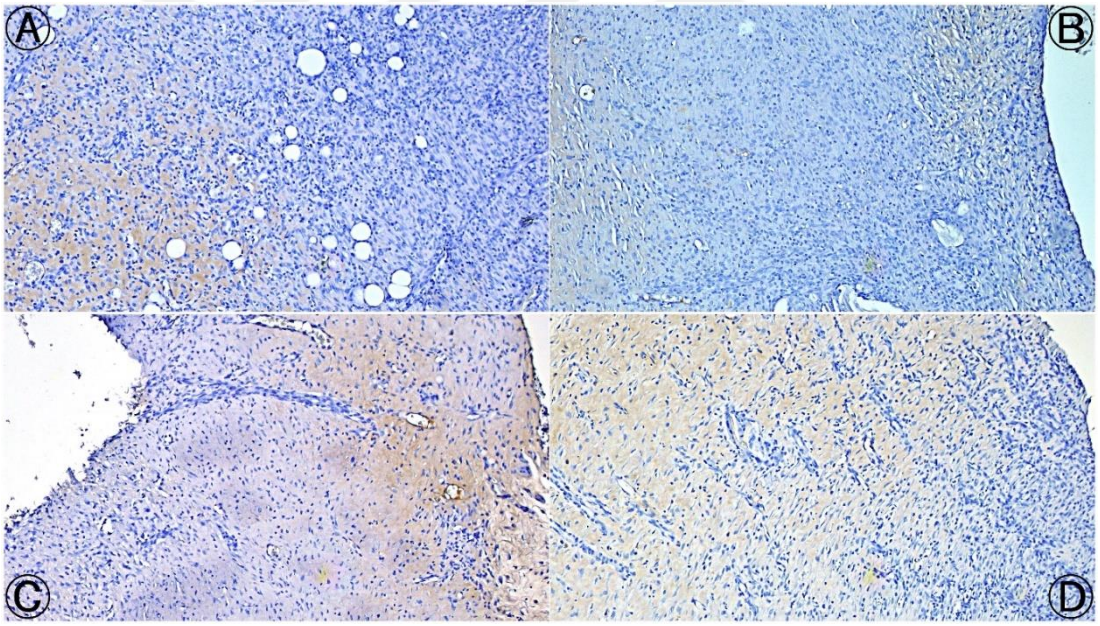

Şekil 33: Biyopsi örneklerinin immunohistokimyasal MMP-2 ile boyanması, 14.Gün, A: İntraperitoneal + Yara içi ozon grubu, B: İntraperitoneal ozon grubu, C: Yara içi ozon grubu, D: Kontrol grubu Streptavidin Biyotin/DAB X10

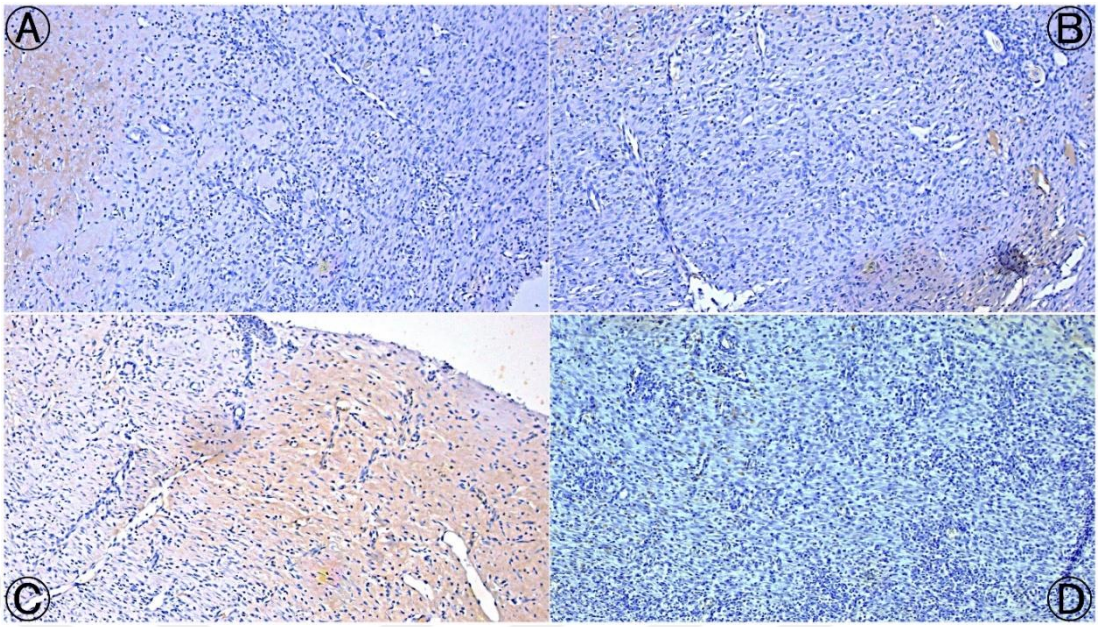

Şekil 34: Biyopsi örneklerinin immunohistokimyasal MMP-2 ile boyanması, 21.Gün, A: İntraperitoneal + Yara içi ozon grubu, B: İntraperitoneal ozon grubu, C: Yara içi ozon grubu, D: Kontrol grubu Streptavidin Biyotin/DAB X10

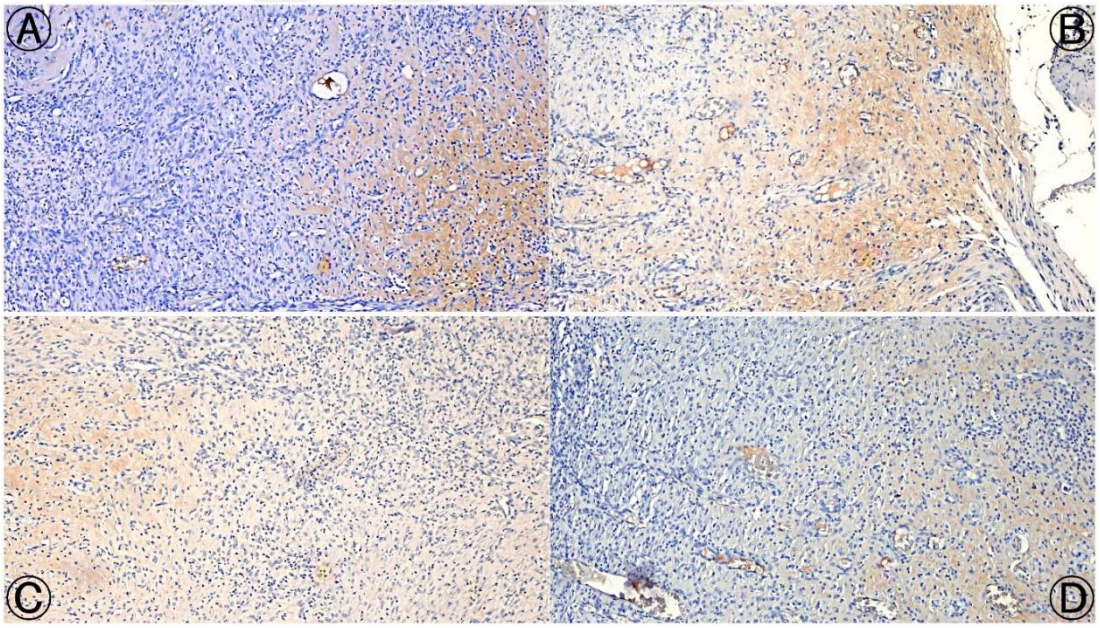

Şekil 35: Biyopsi örneklerinin immunohistokimyasal MMP-2 ile boyanması, 28.Gün, A: İntraperitoneal + Yara içi ozon grubu, B: İntraperitoneal ozon grubu, C: Yara içi ozon grubu, D: Kontrol grubu Streptavidin Biyotin/DAB X10

4.2.7.N-Kadherin

Tablo 12. N-Kadherin skorlarının gruplar arasında ve her grup için 7, 14, 21 ve 28. günler arasında kıyaslanması

	Grup	**7. gün**	**14. gün**	**21. gün**	**28. gün**	**p-değeri**
N-Kadherin	A	14,17±3,5^{B}	15,83±3,0^{B}	15±2,5^{B}	29,17±5,9^{A}	**0,02***
	B	13,33±3,8	12,5±1,7	16,67±1,6	20±4,2	0,32
	C	12,50±2,8	14,17±3,0	18,33±4,4	14,17±2,0	0,57
	Kontrol	13,33±4,2	17,92±2,9	17,08±4,4	17,5±4,6	0,81
	p-değeri	0,99	0,54	0,92	0,13	

***p<0,05.** A, B; aynı satırda farklı harfi taşıyan günlerin ortalamaları arasındaki fark istatistiksel olarak önemlidir

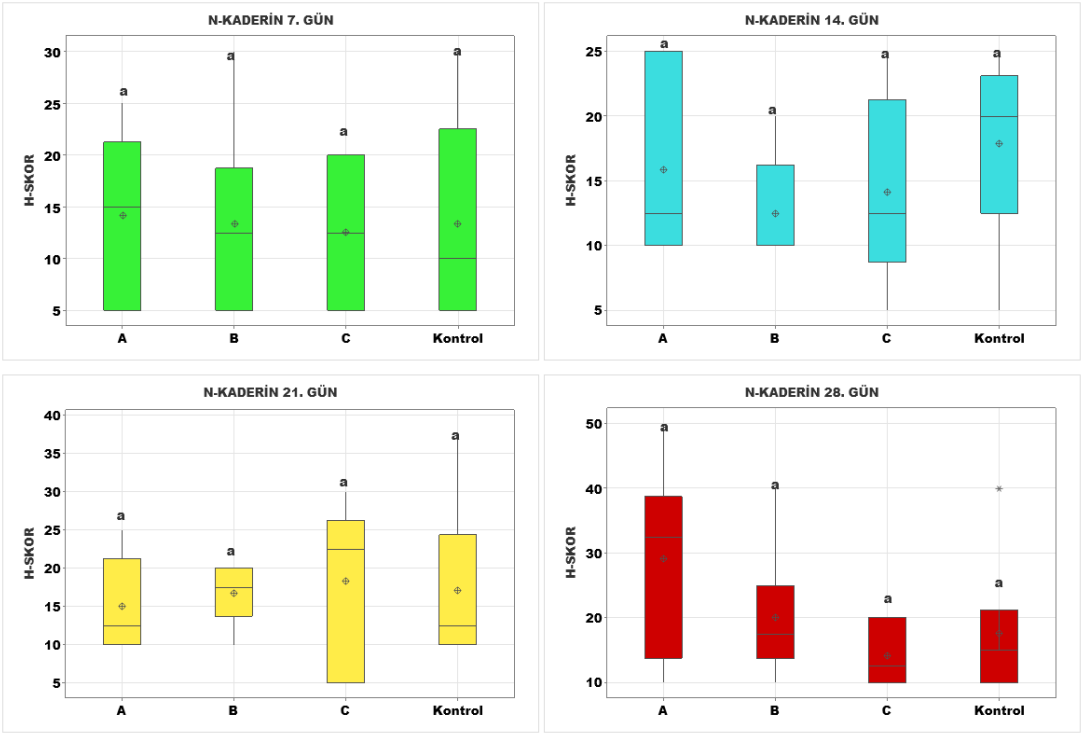

Grafik 7: N-Kadherin'e ait 7, 14, 21 ve 28. günlere ait skor dağılımlarının gösterilmesi

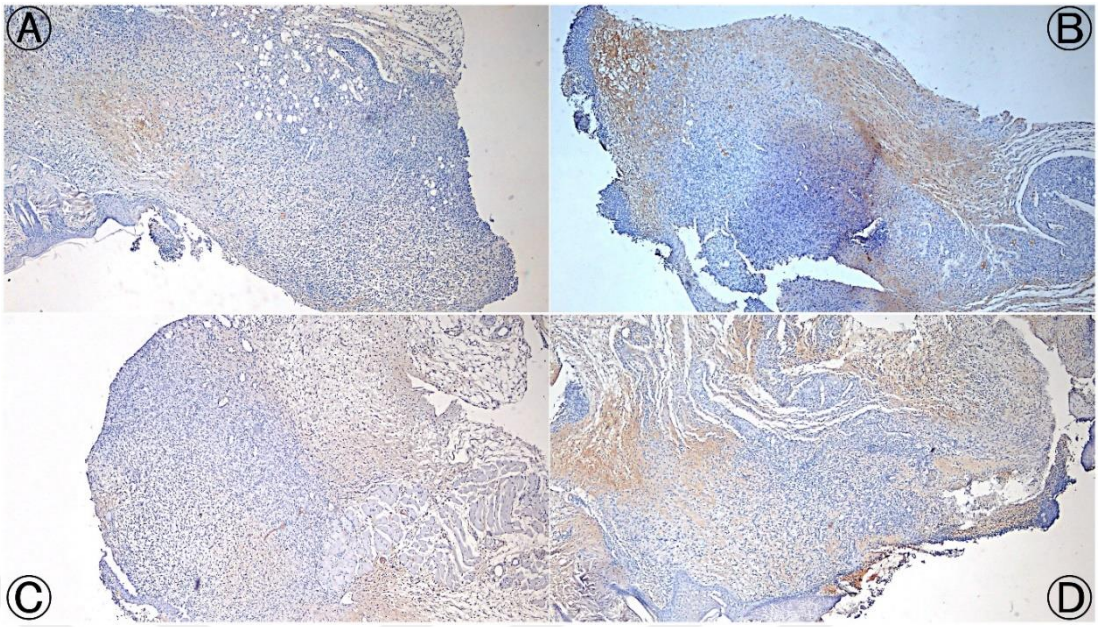

Şekil 36: Biyopsi örneklerinin immunohistokimyasal N-Kadherin ile boyanması, 7.Gün, A: İntraperitoneal + Yara içi ozon grubu, B: İntraperitoneal ozon grubu, C: Yara içi ozon grubu, D: Kontrol grubu Streptavidin Biyotin/DAB X4

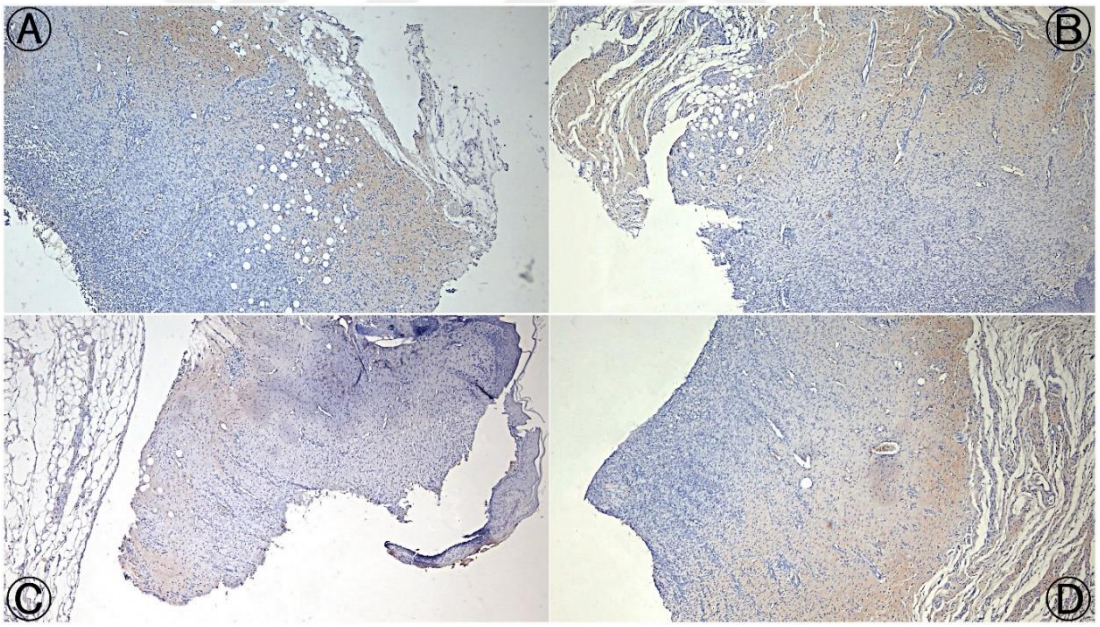

Şekil 37: Biyopsi örneklerinin immunohistokimyasal N-Kadherin ile boyanması, 7.Gün, A: İntraperitoneal + Yara içi ozon grubu, B: İntraperitoneal ozon grubu, C: Yara içi ozon grubu, D: Kontrol grubu Streptavidin Biyotin/DAB X4

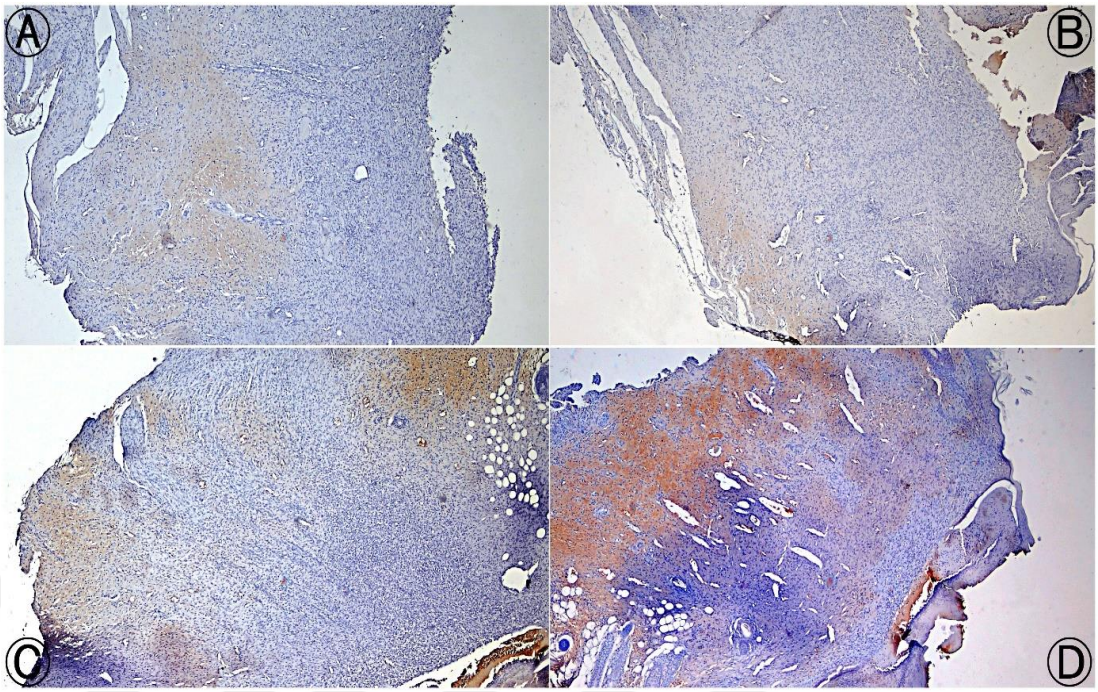

Şekil 38: Biyopsi örneklerinin immunohistokimyasal N-Kadherin ile boyanması, 21.Gün, A: İntraperitoneal + Yara içi ozon grubu, B: İntraperitoneal ozon grubu, C: Yara içi ozon grubu, D: Kontrol grubu Streptavidin Biyotin/DAB X4

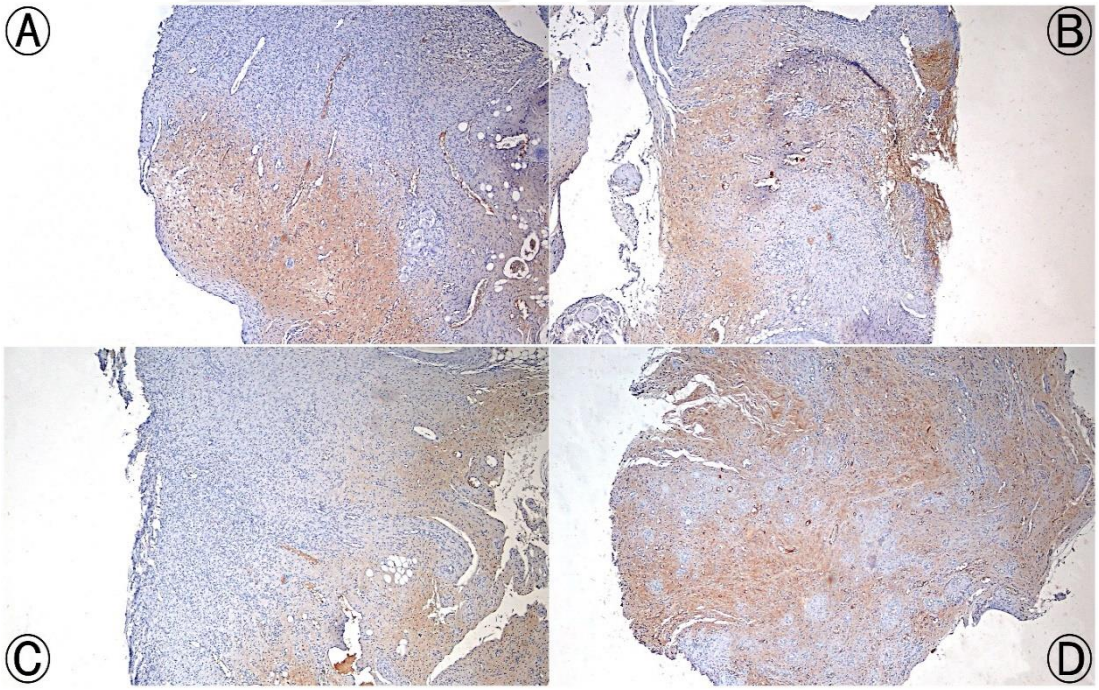

Şekil 39: Biyopsi örneklerinin immunohistokimyasal N-Kadherin ile boyanması, 7.Gün, A: İntraperitoneal + Yara içi ozon grubu, B: İntraperitoneal ozon grubu, C: Yara içi ozon grubu, D: Kontrol grubu Streptavidin Biyotin/DAB X4

5. TARTIŞMA VE SONUÇ

Deri yüzey alanı ve ağırlık bakımından vücuttaki en büyük organdır (Goldsmith, 1990). Bilinen en önemli işlevi vücudu dış etkilere karşı korumaktır (Proksch ve ark., 2008). Epidermis, dermis ve hipodermis olmak üzere üç katmandan oluşmaktadır (Wong & Chang, 2008). Patolojik ve toksik ajanlara karşı ilk savunma hattını oluşturan ve büyük ölçüde keratinositlerden oluşan en dış katman epidermistir (Lechler & Fuchs, 2005). Vasküler dokular, duyu reseptörleri, nöronlar ve farklı tip bezleri içeren dermis, epidermisten daha karmaşık bir yapı içeren derinin ikinci tabakasını oluşturur (Gantwerker & Hom, 2012). Mezoderm kökenli yağ dokusundan oluşan ve dermisi altta kalan kas tabakasından ayıran hipodermis derinin üçüncü tabakasıdır (Wong & Chang, 2008).

Yara; dokuların epitelyal bütünlüğünün bozulması olarak tanımlansa da dermis, fasya ve kas dokularını içeren subepitelyal bütünlüğün bozulmasını da içerir. Yaralar kazara, kasıtlı ve hastalıkla ilişkili olarak ortaya çıkabilir (Ather & Harding, 2009).

Deri bütünlüğünün bozulmasına neden olan faktörler, çeşitli fiziksel, biyolojik, kimyasal ve çevresel etkenlere bağlı olabilir. Bu faktörler, derinin yapısal bütünlüğünü etkileyerek yaralanmalar, enfeksiyonlar, alerjik reaksiyonlar veya hastalıklarla sonuçlanabilir.

Yara iyileşmesi, epidermis, dermis ve bu yapıları içeren hücrelerin yenilenmesini içeren kompleks ve dinamik bir süreç olup, epitel hücreleri ile trombosit, endotel hücreleri, fibroblast ve makrofaj hücreleri arasında koordinasyonun gerçekleştiği iç içe geçmiş fazlardan oluşur. Bu süreç yangı, reepitelizasyon, granülasyon doku oluşumu ve remodeling ile ilişkilidir (Uslu ve ark., 2020). İyileşme sürecindeki kesintiler veya uzamalar yara iyileşmesinin gecikmesine veya iyileşmeyen kronik bir yaraya yol açabilir (Guo & DiPietro, 2010).

Yara iyileşmesini bozan çok sayıda neden vardır. Bu nedenler lokal ve sistemik olarak kategorize edilebilir. Lokal faktörler (oksijenlenme vb.) yarayı doğrudan etkileyen faktörlerken sistemik faktörler ise yaranın iyileşme kabiliyetini etkileyen genel sağlık ya da hastalıklardır (yaş, diyabet vb.). Bu faktörler birbirleri ile ilişki içerisindedir (Guo & DiPietro, 2010).

Yapılan bu çalışmada, 7. günde gruplar arası kıyaslamada kapiller yoğunluk skorlama ortalamaları açısından, yara içi ve intraperitoneal uygulamanın (A: 3,33) diğer gruplara (B: 3,17; C: 2,50; Kontrol: 3) göre yüksek olduğu gözlendi. Bununla birlikte gruplar arasında herhangi bir istatistiki farka rastlanmadı (p=0,28). Kemik iyileşmesi ile ilgili yapılan bir çalışmada, doza bağlı olarak ozon kullanılan kemiklerde kapillerizasyonun kontrol grubuna göre arttığı gözlenmiştir (Buyuk ve ark., 2016). Bununla birlikte Buyuk ve ark. (2016) yapmış olduğu çalışmada 25mg/ml dozdaki kapillerizasyonun 40mg/ml'den daha fazla gözlendiği dikkati çekmiştir. Kullanılan ozonun veriliş şekli kadar dozu da değişkenlik göstermektedir. Yapılan bu çalışmada gruplar arasında, 7. günde yara içi ve intraperitoneal uygulamanın birlikte yapıldığı grup ile sadece intraperitoneal ve sadece yara içi uygulanan farklı şekillerdeki ozonların kapiller yoğunluk açısından yüksek olduğu (A: 3,33; B: 3,17 ve Kontrol: 3) ancak istatistiksel olarak bir fark oluşturmadığı, hatta yara içi yapılan ozonun kontrol grubuna göre düşük (C: 2,50 ve Kontrol: 3) bir kapillerizasyon gösterdiği dikkati çekti. On dördüncü gündeki kapiller yoğunluk değerlendirmesinde A ve Kontrol grubunun benzer şekilde (3,66) olduğu ve diğer gruplara göre (B: 2,83; C: 3) daha yüksek bir kapillerizasyon oluşturduğu gözlendi. Soares ve ark. (2019) yapmış olduğu çalışmada ise 14. günde yara kenarına yapılan ozon enjeksiyonlarında damar yoğunluğunun arttığı belirtilmektedir ancak bizim sonucumuz ile örtüşmemektedir. Bu durumun diyabetteki yara iyileşmesinin normal yara iyileşmesine göre farklılık göstermesi sebebi ile olduğu düşünülmektedir. Yirmi birinci günde ise kontrol grubuna (3,5) göre gruplarda daha yüksek bir kapillerizasyon dikkati çekti (A: 3,66 B: 3,83 C: 4). Ozon uygulanan yirmi sekizinci günde, kapillerizasyonun kontrol grubuna göre daha yüksek olduğu ve bu durumun devam ettiği gözlendi (A, B, C: 3,83; Kontrol: 3,66). Soares ve ark. (2019) çalışmasında 21. ve 28. günlerde yeni damar oluşumlarının kontrol grubuna göre daha yüksek olduğunu belirtmiştir. Çalışmamızda da, istatistiksel açıdan anlamlı fark olmasa da aynı gün aralıklarında alınan örneklerdeki kapillerizasyon skorları kontrol grubuna göre daha yüksek olduğu gözlenmiştir. Soares ve ark. (2019)'da belirtildiği gibi ozon tedavisi, yeni damar oluşumunu destekleyerek yara iyileşmesini hızlandırabilir ve bu etkinin devam eden bir süreci kapsadığı görülmektedir. Kontrol grubundaki daha düşük kapiller yoğunluk değeri, ozon tedavisinin olumlu etkilerini doğrulamakla birlikte, bu farkın istatistiksel olarak

anlamlı olmaması, bireysel farklılıkların, ozonun etkinliğinin uygulama şekline ve uygulanma dozuna göre değişebileceğini düşündürmektedir.

Günler arasındaki kapiller yoğunluk kıyaslanmasında ise yara içi (C) uygulanan ozonun 14. günde istatistiksel açıdan anlamlı bir artış gösterdiği (p=0,008) ve bu durumun 21. ve 28. günlerde devam ettiği gözlendi. Soares ve ark. (2019) yapmış olduğu çalışmada da yara kenarlarına enjekte edilen ozonun gaz formunda 14. günde benzer şekilde damar yoğunluğunun arttığını gözlemlemişlerdir. Özellikle diyabetik yara iyileşmelerinde zayıf damar oluşumları hem yangısal hücrelerin damar dışına çıkışını olumsuz etkilemekte hem de yara iyileşmesi için gerekli olan yeni kan damarlarının oluşumundaki önemli bir aşama olan endoteliyal progenitör hücrelerin bölgeye ulaşmasını engellemektedir (Hesham ve ark., 2023). Curro ve ark. (2018)'nın çalışmasında ozonun damar oluşumu üzerindeki olumlu etkileri belirtilmiş ve ozon tedavisinin zaman içinde anjiyogenezi ve damar oluşumunu önemli ölçüde teşvik edebildiğini göstermiştir. A ve B gruplarındaki artışların istatistiksel olarak anlamlı olmaması, ozon tedavisinin etkinliğinin uygulama yöntemine ve doza bağlı olarak değişebileceğini düşündürmektedir.

Yaralanmayı takiben gelişen yangısal yanıt, hem normal hem de patolojik yara iyileşmesinde rol oynar. Doğuştan gelen bağışıklık sistemi aktive edilerek, dolaşımdan yangı hücrelerinin bölgeye gelmesi sağlanır. Bu yanıt trombositlerin ve yerleşik mast hücrelerinin degranülasyonu ile başlar (Koh & DiPietro, 2011). Damarların yakınındaki mast hücreleri tarafından üretilen histamin, bradikinin ve lökotrienler ile kan damarları genişletilirek bağışıklık hücreleri bölgeye çekilir (Hong ve ark., 2023). Bu sinyalleri alarak bölgeye gelen ilk hücreler nötrofillerdir(Zhu ve ark., 2023). Diyabetik yara iyileşmesinde ise yara iyileşmesi sürecinde önemli rolü olan akut yangısal cevabın eksikliği/yokluğuyla ilişkili olduğu ve bunun yerine iyileşme süreci boyunca kalıcı bir yangıya neden olduğu bilinmektedir (Teplyakova ve ark, 2022).

Yapılan bu çalışmada 7. günde A grubundaki PMNL infiltrasyon skorlama ortalamasının (1,33) diğer gruplara ve kontrol grubuna göre (sırasıyla 0,66; 0,50; 0,83) yüksek olduğu gözlendi. On dördüncü günde ise A grubunda (1), B (1,16) ve C (1,33) gruplarına kıyasla bir azalma dikkati çekti. 21. günde de benzer şekilde A grubunun diğer gruplara kıyasla daha düşük ortalama PMNL infiltrasyon skoruna sahip olduğu gözlendi (sırasıyla 0,50; 0,83; 1,50; 0,83). Bununla birlikte 28. günde A grubunun

diğer gruplara göre ortalama skorunun daha yüksek olduğu belirlendi (sırasıyla 1,83; 0,66; 0,50; 0,50). Bununla birlikte gruplar arasında ve günler arasında istatistiksel anlamda farklılık bulunmadı. Hesham ve ark. (2023) yaptığı diyabetik hayvanlardaki yara iyileşmesi ile ilgili çalışmada 7. günde lökosit hücrelerinin skor ortalamalarının hem kontrol hem de ozon verilen gruplarda sayıca yüksek olduğunu, takip eden 14, 21 ve 28. günlerde ise skor ortalamalarının azaldığını bildirmiştir. Soares ve ark. (2019)'nın yaptığı non-diyabetik çalışmada 7. günden itibaren lökosit sayılarının kontrol grubuna göre daha düşük skor ortalaması sergilediği görüldü. Yapılan bu çalışmada da özellikle intraperitonel + yara içi ozon uygulaması yapılmış hayvanlarda 7, 14 ve 21. günlerde Hesham ve ark. (2023)'nın skor ortalamalarına benzer sonuçlar elde edilmiştir. Bununla birlikte 28. günde lökosit infiltrasyon skoru ortalamasında bir artış görülmesine rağmen istatistiksel açıdan anlamlı farklılık bulunmamıştır. Yara iyileşmesi sırasında bölgeye gelen lökosit infiltrasyonlarının hastanın çeşitli rahatsızlıklara maruz kalması ile (diyabet, sepsis, NSAİD kullanımı) değişkenlik gösterebileceği bildirilmiştir (Soares ve ark, 2019; Hesham ve ark, 2023; Teplyakova ve ark, 2022). Ozonun intraartiküler kullanımının İL-10 miktarını artırdığını ve proinflamatuar sitokinleri azaltmak suretiyle yangıyı azalttığı bildirilmektedir (Tartari ve ark, 2020). Bununla birlikte, artan toll-like reseptör ekspresyonunun diyabetik yaralardaki yangının şiddetini artırabileceği bildirilmiştir (Dasu MR, Martin SJ., 2014). Çalışmamızda 28. gündeki artış bu durum ile uyumlu gözükmektedir. Bu çalışmada bulunan farklı sonuçlar, ozonun kullanım şekli (hyaluronik asitte çözdürülmüş ve yağlı ozon) ve veriliş yöntemlerinin farklı olmasından kaynaklanabileceği şeklinde değerlendirilmiştir.

Epitel hücrelerinin hareketi, yaralanmadan sonra birkaç saat içerisinde yara kenarlarından başlar. Başlangıçta yara üzerinde tek katlı hücre tabakası oluşur ve buna yara kenarları etrafındaki epitel hücrelerin mitotik aktivitesindeki belirgin artış eşlik eder. Bunların üzerinden göç eden hücreler alttaki geçici matrise bağlanır. İlerleyen epitel hücreleri karşılıklı olarak birbirleri ile buluştuğunda göç durur ve bazal membran oluşmaya başlar (Velnar ve ark., 2009).

Yapılan bu çalışmada 7. günde B grubundaki epitelizasyon skorunun (1), A, C ve Kontrol grubundaki epitelizasyon skorlarına göre (sırasıyla 0,66; 0,66; 0,16) daha yüksek olduğu gözlenmiştir. On dördüncü günde C grubunun (1,50) diğer gruplara

göre epitelizasyon skorunun daha yüksek (sırasıyla 1; 1,16; 1) olduğu; 21. günde ise A, B ve C grubunun (sırasıyla 1,16; 0,83; 1,16) Kontrol grubuna (1,50) göre epitelizasyon skorunun düşük olduğu dikkati çekti. Yirmi sekizinci günde ise C grubunun epitelizasyon skorunun (1,66) diğer gruplara göre (sırasıyla 1,50; 1,33; 1,16) yüksek olduğu görülmüştür. Gruplar arasında istatistiksel açıdan fark olmamasına rağmen günler arasında C grubunda kendi içerisinde 7. gün ile 28. gün arasında istatistiki olarak fark bulunmuştur (p=0,046). Soares ve ark. (2023) tarafından yapılan çalışmada, diyabetik ratlarda deri içerisine uygulanan ozonun, ozon uygulanmayan gruplara göre belirgin bir epitelizasyon artışı sağladığı gözlenmiştir. Bizim çalışmamızda da 7. gün sonuçlarında istatistiksel açıdan farklılık olmamasına rağmen ozon uygulanmış grupların epitelizasyon skor ortalamaları kontrol grubu skor ortalamasından yüksek bulunmuş ve 7. gün değerlendirmesi Soares ve ark. (2023)'nın çalışması ile benzerlik göstermektedir. On dördüncü gün epitelizasyon skor ortalamasında ise yara içi ozon uygulaması yapılan (C) grupta en yüksek epitelizasyon skoruna sahip olduğu görüldü ve bu sonuç Soares ve ark. (2023)'nın çalışmasındaki intradermal ozon uygulaması sonuçları ile uyumlu bulundu. Yirmi birinci gün skor ortalamalarına göre Soares ve ark. (2023)'nın çalışmalarında epitelizasyon ozon uygulanmış grupta yüksek olmasına rağmen bizim çalışmamızda en yüksek skoru 21.günde kontrol grubunda görülmüştür. Bunun uygulanan ozon dozu ya da ozonun uygulanan formu ile ilişkili olduğu düşünülmektedir. Yirmi sekizinci gün skor ortalamalarında ise ozon uygulanan grupların kontrol grubundan daha yüksek epitelizasyon skor ortalamasına sahip olduğu ve bu sonucun Soares ve ark. (2023)'nın çalışmaları ile uyumlu bulunduğu görüldü. Haftalar arası değerlendirmede yara içi ozon uygulamasının (Grup C) epitelizasyon seviyesinin gösterdiği anlamlı bir artıştan dolayı uzun vadede epitelizasyon sürecine önemli bir katkı sağladığını düşündürmektedir.

Kolajen, yara iyileşmesi, doku onarımı ve cilt elastikiyetinin sağlanmasında kritik rol oynayan önemli bir ekstrasellüler matriks (ESM) proteinidir. Vücutta en fazla bulunan yapısal protein olan kolajen, yaraların iyileşmesinde doku bütünlüğünü ve dayanıklılığını koruyarak, dokuların yeniden yapılanmasına yardımcı olur. Kolajen yoğunluğu, ESM'nin doğru bir şekilde yeniden düzenlenmesi ve fibroblastların aktif kolajen sentezi yapabilmesi için bu süreçlerde hayati bir öneme sahiptir (Tombulturk

ve ark., 2024). Yara iyileşmesinin proliferatif aşamasında, fibroblastlar yeni kolajen lifleri üreterek yara dokusunun bütünlüğünü sağlarlar. Özellikle tip I ve tip III kolajen, yara bölgesinde yeni doku oluşumunu destekleyen ana kolajen türleridir. Bu kolajen liflerinin doğru yoğunlukta ve düzgün bir organizasyonda bulunması, yara dokusunun dayanıklılığı ve esnekliği açısından belirleyicidir. Ancak, kolajen yoğunluğunun yetersiz veya aşırı olması, iyileşme sürecini olumsuz etkileyebilir. Örneğin, aşırı kolajen birikimi fibrozis ve skar dokusu oluşumuna neden olabilirken, yetersiz kolajen üretimi yara iyileşmesinin gecikmesine ve yaranın açılmasına yol açabilir (Mathew-Steiner ve ark., 2021). Yapılan bu çalışmada 7. gündeki kolajen yoğunluğu skorlarının kontrol grubundaki (2) diğer gruplara göre yüksek olduğu (sırasıyla 0,50; 0,83; 1,33) gözlendi. Bununla birlikte yara içi uygulama grubu (C:1,33) ile intraperitoneal ve yara içi + intraperitoneal ozon uygulanan gruplara göre istatistiksel olarak anlamlı bir fark gösterdi (p=0,02). Xiao ve ark. (2017)'nın çalışmasında 5. gün kolajen değerlerinde ozon uygulanan grupta kontrol grubuna göre daha yüksek kolajen seviyesi görülürken bizim çalışmamızda 7. gün sonuçlarında kolajen miktarı kontrol grubunda daha fazlaydı. On dördüncü günde B ve C gruplarında benzer olarak (2,75) A ve Kontrol grubuna göre (sırasıyla 1,91; 2,58) kolajen skor ortalamasının yüksek olduğu, bununla birlikte istatistiksel açıdan bir fark olmadığı gözlendi. Tombulturk ve ark. (2024)'nın yapmış olduğu çalışmada diyabetik ratlarda topikal metformin uygulamasının benzer şekilde kolajen miktarını arttırdığı çalışmamızda da gözlendi. Yirmi birinci günde ise Kontrol grubunun (2,66) kolajen skor ortalamasının diğer gruplara göre (sırasıyla 1,83; 1,58; 1,33) yüksek olduğu, bununla birlikte A, B ve Kontrol grubunun C grubuna göre istatistiki olarak farklı olduğu belirlendi (p=0,007). 28. günde Kontrol grubunun (2,50) diğer grup skor ortalamalarına göre daha yüksek olduğu (sırasıyla 1,08; 1,50; 2) ve A grubu ile Kontrol grubu arasında istatistiki olarak fark bulunduğu gözlendi (p=0,009). Günler arasındaki yapılan kıyaslamalarda B grubunda, 14. günde 7. ve 28. günlere kıyasla kolajen miktarında istatistiksel açıdan farklılık gözlenmiştir (p=0,01). C grubunda benzer şekilde 14. günde 7. ve 21. günler arasında istatistiksel olarak fark gözlenmiştir (p=0,025). Genel olarak, kolajen miktarları kontrol grubunda, 7., 14., 21. ve 28. günlerde ozon uygulanan gruplara göre daha yüksekti. Bu yükseklik yara iyileşmesi sırasında fonksiyonel olmayan doku ile yara bölgesinin kapanması şeklinde

yorumlanmıştır. Bununla birlikte, ozon uygulanan gruplarda kolajen miktarının aşırı artışı engellenmiş olarak yorumlanmıştır.

E- Kadherin, hücreler arasında bağlantıyı sağlayan $Ca2^{+}$ bağımlı transmembran glikoproteinidir. Epidermal hücrelerde stratum bazale'den stratum granulosum'a kadar sentezlenir ve burada plazma membranına yerleşerek epidermisteki keratinositlerin bütünlüğünü sağlar (Ernsten ve ark., 2023, Ohtani ve ark., 2009). Özellikle kronik yaralarda dokunun tamir yeteneği ve epidermal hücrelerin migrasyon yeteneğinin azalması E- Kadherin ekspresyonun azalması ile ilişkilidir (Ernsten ve ark., 2023, Ohtani ve ark., 2009). E-Kadherin skorlaması sonucunda 7. günde A,B ve C grupları arasında istatistiksel farklılık gözlenmezken, kontrol grubu en düşük değere sahipti ($p<0,01$). Yedinci gün ortalamalarına bakıldığında kontrol grubundaki E- Kadherin İHK skorlamasının (64,2) diğer gruplara göre (A: 123,33; B: 135; C: 132,5) daha düşük düzeyde olduğu ve istatistiksel açıdan anlamlı bir fark oluşturduğu gözlendi ($p=0,004$). Kontrol grubundaki düşük E-Kadherin skoru yara bölgesindeki hücrelerin mezenkimal fenotip gösterdiğine işaret edebilir. Ozon uygulanan gruplardaki yüksek E-Kadherin skoru bu gruplarda EMT'nin daha başlamadığı şeklinde yorumlanmaktadır. On dördüncü günde A ve Kontrol grubu istatistiksel olarak önemli bir farklılık göstermiştir ($p<0,05$). A grubu kontrol grubuna göre daha düşük bir E-Kadherin skor değerine sahipti. On dördüncü gün değerlerine bakıldığında, A grubundaki E-Kadherin İHK skor ortalaması (90)'nın diğer gruplara göre daha düşük olduğu (sırasıyla 115, 105, 157,5) görüldü. İstatistiksel olarak A grubunun Kontrol grubuna göre ekspresyonunun istatistiki olarak anlamlı olduğu dikkati çekti ($p=0,02$). Kontrol grubunda yüksek olarak E-Kadherin skorunun gözlenmesi yara yatağındaki hücrelerin epitelyal fenotipe geçtiğini göstermektedir. Ozon uygulanan gruplarda ise 14. gün skorlarına göre E-Kadherin skorlarının 7. güne göre azaldığı ve EMT sürecini başlattığı şeklinde yorumlanabilir. Yirmi birinci ve 28. gün E-Kadherin skorlamaları sonucunda gruplar arasında herhangi bir farka rastlanmadı ($p>0,05$). Ozon uygulanan gruplarda E-Kadherin skorlarının 21. ve 28. günlerde yükselmeye devam ettiği gözlendi. E-Kadherinin yara yatağındaki artan miktarı hücrelerin epitelyal fenotipe geçerek yara bölgesinde daha optimal şekilde iyileşme olacağı şeklinde yorumlandı. Kontrol grubunda ise 21.gün skorunda azalma, 28. gün skorunda ise artma meydana geldiği gözlendi. Bu durum Kontrol grubunda normal bir EMT sürecinin

yaşanmadığını ve iyileşmenin optimal şekilde gerçekleşmediğini düşündürmektedir. E-Kadherin İHK skor ortalamaları bakımından A grubunda 7. ve 14. günler benzerlik gösterirken, 28. gün sonucu istatistiksel olarak yüksek bir değere sahipti ($p<0,01$). Yirmi birinci gün sonucu ise 7., 14. ve 28. günler ile benzerlik göstermektedir. A grubunda 28. güne göre 7. ve 14. günler arasında istatistiksel fark bulundu ($p=0,003$). E-Kadherin skorlaması sonucunda B ve C gruplarında haftalar arasında istatistiksel bir farklılığa rastlanmamıştır ($p>0,05$). Kontrol grubunda 7. gün ile 14. ve 28. günler arasında istatistiksel olarak anlamlı farklılık gözlendi ($p<0,01$). Yirmi birinci gün sonucu, 7. gün sonucuna benzerlik gösterirken aynı zamanda 14. ve 28. gün sonuçları ile de benzerdi. Yapılan bu çalışmada A, B ve C ozon uygulaması yapılan gruplarda E-Kadherinin en düşük olduğu skor ortalaması olan EMT süreci bakımından 14.günün olduğu düşünülmektedir. Bununla birlikte 14. gün skor ortalamaları değerlendirildiğinde A grubunun E-Kadherinin düşük yoğunlukta boyanmış olması Yara içi + İp uygulamanın EMT sürecinin daha optimum seviyelerde olabileceğini düşündürmektedir.

Snail ailesi transkripsiyon faktörleri, gelişim sürecinde EMT'nin bilinen düzenleyicileridir. Bu aileye ait transkripsiyon faktörlerinden Slug'un (Snai2), keratinositlerde EMT'ye benzer süreçleri, özellikle tümör ilerlemesi ve yara iyileşmesi gibi olayları düzenlediğine dair çalışmalar mevcuttur (Hudson ve ark., 2009). Laboratuvar koşullarında çoğaltılan insan keratinositlerinde eksojen Slug ekspresyonu, hücre morfolojisi ve davranışında EMT'ye benzer değişikliklere yol açar; hücre yayılımı artar, hücreler arası yapışma azalır ve *in vitro* reepitelizasyon süreci belirgin bir şekilde hızlanır (Savagner ve ark., 2005). Slug geninin eksik olduğu farelerden elde edilen deri örneklerinde keratinosit büyümesi bozulmuştur, bu durum yara reepitelizasyonunun da olumsuz etkilendiğini düşündürmektedir (Coulombe, 2003). Slug'un dokularda başarılı yara reepitelizasyonunun önemli bir bileşeni olduğunu ve kronik düşük dereceli yaralanmalara yanıt olarak gelişen iyileşmeyen yaralara karşı koruyucu bir rol oynadığı düşünülmektedir (Hudson ve ark., 2009). Slug İHK skorları 7. gün sonucunda B ve Kontrol grubu arasındaki fark istatistiksel olarak önemliydi ($p<0,01$). B grubu ($17,5\pm3,3$) önemli derecede düşük bir değere sahipti. Kontrol grubu ($49,17\pm6,2$), A ($38,33\pm6,1$) ve C ($40\pm6,8$) grupları ile benzerlik gösterirken, B grubu da A ve C grupları ile benzerdi. Kontrol grubundaki yüksek slug

seviyesi EMT'nin bu grupta daha aktif olduğunu ve mezenkimal fenotipe geçişin olduğunu düşündürmektedir. Slug skorları bakımından 14. günde A grubu (52,5±5,2), B grubu (47,5±4,2), C grubu (53,33±7,6) ve kontrol grubu (74,2±12,9) olarak slug İHK skorları incelendiğinde gruplar arasında farklılık gözlenmedi ($p>0,05$) ancak Kontrol grubundaki yüksek slug seviyesinin EMT'nin bu grupta halen devam ettiği şeklinde yorumlandı. On dördüncü günde ozon uygulanan gruplarda da slug seviyesinde yükseliş bulunmuştur. Yirmi birinci günde slug skorları bakımından A (54,17±2,3) ve B (50±2,8) grubu kontrol grubundan istatistiksel olarak farklıydı ($p<0,05$). A, B ve C grupları birbirleri ile benzerlik gösterirken, C (48,33±3,8) ve Kontrol (32,5±6,0) grupları da birbirleri ile benzerdi. Ozon uygulanan gruplarda kontrol grubuna göre daha yüksek seviyede bulunan slug bu gruplarda EMT sürecinin devam ettiğini düşündürmektedir. On dördüncü güne benzer şekilde 28. günde de gruplar arasındaki fark önemsizdi ($p>0,05$). İHK skorlar A (48,33±5,5), B (39,17±1,5), C (47,5±3,1) ve Kontrol (45,83±3,2) gruplarında birbirlerine yakın değer olarak bulundu. Ozon uygulanan gruplarda 28. gün slug seviyelerinde azalma gözlendi. Bu durum mezenkimal fenotipten epitelyal fenotipe dönüş şeklinde yorumlandı. Yedi, 14, 21 ve 28. günler karşılaştırıldığında A grubu ve C grubunda istatistiksel farklılık gözlenmedi ($p>0,05$). B grubu için 7, 21 ve 28. gün sonuçları istatistiksel olarak anlamlı farklılığa sahipti ($p<0,001$). B grubunda 7. gün slug skoru (17,5±3,3) bakımından en küçük değere sahipti. On dördüncü gün sonucu (47,5±4,2) , 21 ve 28. gün sonuçları ile benzerlik gösterdi. Yirmi birinci gün sonucu (50±2,8) ise 28.gün sonucuna (39,17±1,5) göre daha yüksek bir değere sahipti. Kontrol grubunda 14. gün ve 21. gün slug skorları arasındaki istatistiksel fark önemliydi ($p<0,01$). On dördüncü gün değeri 7. ve 28. gün skorlarına benzerken, 21. gün değeri ise 7. ve 28. gün değerlerine benzer bulundu. Haftalar bazında sırasıyla kontrol grubu İHK skorları (49,17±6,2, 74,2±12,9, 32,5±6,0 ve 45,83±3,2) şeklinde bulundu. Bütün gruplar günler bazında değerlendirildiğinde MET sürecinin 28. günde A, B ve C gruplarında başladığını ancak dengeli olarak (%22'lik İHK skorunda azalma ile) gerçekleşen grubun intraperitoneal ozon uygulaması yapılan B grubunda olduğu değerlendirildi.

Snail skorlarının 7., 14. ve 21. gün değerlerine bakıldığında A, B, C ve Kontrol grupları arasında istatistiksel olarak herhangi bir farklılığa rastlanmadı ($p>0,05$). Yedinci gün Kontrol grubu (65,8±12,0) İHK skor seviyesi ile diğer gruplardan yüksek

bulundu. Bu durumun Kontrol grubunda EMT sürecinin aktif olduğunu ve yara yatağındaki hücrelerin mezenkimal fenotipe dönüştüğü şeklinde yorumlandı. Fu ve ark. (2021)'nın yapmış olduğu çalışmada STZ ile indüklenmiş fareler ve hücre çalışmalarındaki glukoz verilen hücrelerde snail miktarının artmış olduğunu göstermişlerdir. Ozon uygulanan gruplarda snail seviyesinin kontrol grubuna göre daha düşük olması ozonun snail ya da EMT sürecini baskıladığını düşündürmektedir (Fu ve ark., 2021). On dördüncü günde de 7. güne benzer şekilde kontrol grubunda (86,67±6,51) en yüksek snail seviyesi blunmuştur. Genel olarak tüm gruplarda snail seviyeleri yükselmesine rağmen ozon uygulanan gruplarda daha düşük seviyelerin görülmesi EMT sürecini baskılamaya devam ettirdiğini düşündürmektedir (Fu ve ark., 2021). Yirmi birinci günde ise B (129,2±25,1) ve C (110,8±19,5) grupları yüksek snail seviyelerine sahiptir ve bu durum EMT'nin daha aktif olduğunu ve yara yatağındaki hücrelerin mezenkimal fenotipte olduğu şeklinde yorumlanmıştır. Yirmi sekizinci günde ise B grubu snail skorları kontrol grubuna göre anlamlı derecede düşüktü ($p<0,01$). B grubu sonuçları A ve C grupları ile benzerken, Kontrol grubu da aynı şekilde A ve C grupları ile benzerlik gösterdi. Kontrol grubunda (174,2±17,5) en yüksek snail seviyesi gözlenirken bu zaman dilimi içerisinde EMT'nin hala aktif olması ve yara iyileşmesine olumsuz yönde etki edeceği yönünde değerlendirilmiştir. A grubu snail skorlarında 7., 21. ve 28. günler arasında istatistiksel olarak önemli farklılık mevcuttu ($p<0,001$). Yedinci günde en düşük snail seviyesi görüldü. Yirmi sekizinci gün sonucu en yüksek değere sahipti. On dördüncü gün sonucu ise 7. ve 21. gün sonuçları ile benzer bulundu. B grubunda 14., 21. ve 28. günler birbiri ile benzer bulunurken, 7. gün sonucu istatistiksel olarak anlamlı derecede düşüktü ($p<0,05$). C grubunda 7. ve 14. günler birbirleri ile benzer iken, 21. ve 28. günler birbirleri ile benzerdi. Yedinci, 14. ve 21., 28. günler arasındaki farklar istatistiksel olarak önemliydi ($p<0,01$). Yirmi birinci ve 28. gün verileri 7. ve 14. gün verilerine göre daha yüksekti. Kontrol grubunda 28. gün verisi diğer 3 haftaya göre anlamlı derecede yüksek bir değere sahipti ($p<0,001$). Yedinci, 14. ve 21. gün verileri ise istatistiksel olarak benzerlik gösterdi. Günler arası değerlendirmelerde A, C ve Kontrol gruplarında snail seviyeleri neredeyse sürekli artış göstermiş ve EMT sürecinin aktif olarak devam ettiği gözlenmiştir. Gawronska-Kozak ve ark., (2016)'nın yapmış olduğu çalışmada snail seviyeleri yara iyileşmesinde 4. günde maksimum seviyeye

ulaşmış daha sonra ise snail seviyelerinde düşüş gözlenmiştir. Bu durum yara iyileşmesinde önce EMT sürecini daha sonra da MET sürecini göstererek daha sağlıklı bir yara iyileşmesini göstermektedir. Bizim çalışmamızda ise neredeyse sürekli artan snail seviyeleri nedeni ile mezenkimal fenotip görülmeye devam etmiş ve yara iyileşmesinin olumsuz etkilendiği şeklinde yorumlanmıştır. Slug ile benzer şekilde snail İHK skor ortalaması intraperitoneal ozon verilen B grubunda 28. günde MET sürecine girdiği ve %31 skor ortalama oranında bir azalış ile intraperitoneal ozon uygulamasının sağlıklı bir MET süreci izlediği düşünülmüştür. B grubundaki MET sürecinin Gawronska-Kozak ve ark., (2016)'nın çalışmasına benzer bir İHK skor değişimleri izlediği için daha sağlıklı bir yara iyileşmesi gerçekleştiği düşünülmüştür.

Doku matrisi homeostazı, normal büyüme, gelişme ve yara iyileşmesinde önemli olan karmaşık bir süreçtir. Matriks metalloproteinaz-2 ve 9 (MMP-2/-9), hücre dışı matriks (ESM) bileşenleri de dahil olmak üzere çok çeşitli hücre dışı proteinleri parçalayan veya bölen 25'in üzerinde çinko bağımlı endopeptidaz ailesinin üyeleridir. Proteoliz; transkripsiyon, sekresyon ve zimojenin aktif bir proteaza dönüştürülmesinin yanı sıra hücre tipine özgü metalloproteinaz doku inhibitörlerinin (TIMP'ler) varlığı da dahil olmak üzere birçok düzeyde düzenlenir (Ra & Parks, 2007; Arpino ve ark., 2015). MMP-2 İHK skorlarına göre 7. günde 4 grup arasında herhangi bir istatistiksel farklılık gözlenmezken kontrol grubu ozon uygulaması yapılan gruplara göre en düşük skora sahipti (sırasıyla A: 22,5±6,5, B: 22,5±5,5 C: 17,5±5,5 ve Kontrol: 12,5±2,8). On dördüncü gün skor değişimlerinde ise en yüksek skor kontrol grubunda (21,67±4,5) gözlenmiş diğerleri sırası ile 20±5,0, 12,08±2,7, 15±4,6 olarak bulunmuş ancak istatistiksel açıdan herhangi bir fark gözlenmemiştir. Yirmi birinci gün skorlarında ise istatistiksel açıdan fark bulunmazken en düşük skor kontrol grubunda (10,8±2,3) gözlenirken, diğer gruplarda (sırasıyla 15,8±3,75, 12,5±2,8 ve 16,6±4,2) yakın olarak bulunmuştur. Yirmi sekizinci gün skorlarında istatistiksel fark gözlenmezken en düşük skor yara içi ozon uygulaması yapılan C grubunda gözlenirken (9,17±2,3) diğer gruplarda (sırasıyla 20±4,6, 14,17±3,5, 20,83±6,7) herhangi bir fark bulunmamıştır. Haftalar arasında da İHK skorları bakımından istatistiksel bir farklılık belirlenmedi ($p>0,05$). Tombultürk ve ark. (2019) diyabetik ratlarda *Lucilia Cericata* larvalarını kullanarak yaptığı yara iyileşmesi çalışmasında 3. günde MMP-2 ekspresyonunda artış gözlerken, 7. ve 14. günlerde MMP-2 ekspresyonun azaldığını bildirmişlerdir. Bizim

çalışmamızda ise 7. günde Kontrol grubunda en düşük skor bulunurken, 14. gün sonuçlarında ise ozon uygulanan gruplardaki MMP-2 skor seviyelerindeki azalma ile benzer şekilde sonuçlar bulunmuştur. Taha ve ark. (2023)'nın yaptığı çalışmada diyabetik ratlarda dapagliflozin ve zemzem suyu kullanımı ile yara yatağındaki MMP-2 değişimlerinde anlamlı bir artış bulunurken bizim çalışmamızda ise ozon uygulanan gruplarda MMP-2 skorlarındaki değişimler değişken şekilde bulunmuştur. MMP-2 ESM yıkımlanmasına sebep olarak yara iyileşmesi ve EMT süreçleri içerisinde önemli rol oynarken (Caley ve ark., 2015), kronik yaralarda MMP-2'nin aşırı ekspresyonu ESM'in aşırı yıkımlanmasına sebep olarak iyileşmenin gecikmesine neden olduğu bildirilmişitr (Kupczyk ve ark., 2022). MMP-2'nin EMT üzerinde de etkiye sahip olduğu ve artan seviyelerinin E-Kadherin seviyesini aşağıya çekerek hareketli hücrelere dönüşümünü destekleyerek EMT üzerinde rol oynadığı düşünülmektedir (Scheau ve ark., 2019). Bizim çalışmamızdaki MMP-2 seviyelerinin değişken olması ile ozon tedavisinin yara iyileşme sürecinde dengeyi sağlamaya çalıştığı yönünde yorumlanmıştır.

Mezenkimal kök hücrelerin (MKH) ESM proteolizini düzenleyerek diyabetik koşullar altında yara iyileşmesini hızlandırdığı gösterilmiştir. MKH'ler, kolajen 1 ve kolajen 2'nin azalmasını tersine çevirir, MMP-9 ekspresyonunu aşağı düzenler ve diyabetik yaralarda aktif MMP-9 seviyelerini baskılar (Xu ve ark., 2017). Ghaneialvar ve ark. (2017) adipoz türevli mezenkimal kök hücrelerin ADSC uygulamasının, stz ile indüklenen farelerde MMP-9'un gen ekspresyonlarını aşağı regüle ettiğini ve MMP-2'nin yanı sıra TIMP-1 ekspresyonlarını da yukarı regüle ettiğini bildirmiştir. MMP-9 skorları bakımından 7. 14. ve 21. günlerde gruplar arasında istatistiksel farklılık gözlenmedi ($p>0,05$). Yirmi sekizinci günde ise kontrol grubunda gözlenen MMP-9 miktarı diğer gruplara göre istatistiksel olarak yüksek değere sahipti. A, B ve C grupları ise benzerlik gösterdi. Yedinci gün sonuçlarına göre yara içi ozon uygulanan grupta (120±11,0) en yüksek MMP-9 seviyesine sahipken, intraperitoneal + yara içi ozon uygulanan grupta (93,8±16,1) en düşük seviyeyi göstermiştir. Bu sonuçlar C grubunda ESM'in hızlı parçalanmasının ve hücresel göçün teşvik edildiğini ancak yüksek MMP-9 seviyesinin diyabetik yaralarda ESM'in aşırı parçalanmasına sebep olarak iyileşmeye olumsuz etkiler yaratabileceği şeklinde yorumlanmıştır (Zhou ve ark., 2022). A grubundaki görülen düşük MMP-9 seviyesi ise Lan ve ark., (2021)'nın

yapmış olduğu diyabetik yaralardaki ısıya duyarlı hidrojel uygulaması çalışmasındaki sonuçlara benzerdir ve ESM'in korunmasına ve yara iyileşmesinin hızlanmasına katkı sağladığı düşünülmektedir. Yirmi birinci günde tüm gruplarda MMP-9 seviyesinde azalma gözlenmiştir. B (53,75±7,7) ve C (67,1±14,6) gruplarında en düşük MMP-9 seviyeleri gözlenmiş ancak farklar istatistiksel açıdan anlamlı bulunmamıştır ($p=0,42$). B ve C gruplarındaki düşük MMP-9 seviyeleri Aparecida Da Silva ve ark., (2013)'nın düşük doz lazer tedavisi uygulanan diyabetik yaralardaki bulgularla benzer şekilde azalma göstermiştir. B ve C'deki düşük MMP-9 seviyeleri, ozon tedavisinin uzun vadede ESM'nin aşırı parçalanmasını önlediğini ve doku bütünlüğünü sağladığını düşündürmektedir. Yirmi sekizinci gün kontrol grubu MMP-9 seviyesi (153,75±8,2) ozon uygulanan gruplardan anlamlı derecede yüksek bulunmuştur ($p=0,003$). Bulgularımız, kontrol grubunda MMP-9'un aşırı üretiminin devam ettiğini ve Zhou ve ark., (2022)'nın belirttiği gibi diyabetik yaralarda yüksek MMP-9 seviyelerinin ESM'nin parçalanmasına ve yara iyileşmesinin gecikmesine neden olabileceğini belirtmesi ile uyumludur. A, B ve C gruplarındaki MMP-9 seviyelerindeki düşüşler ise ozon kullanımının uzun vadede ESM dengesini sağlamaya çalıştığını düşündürmektedir. A, B ve C gruplarında 7., 14., 21. ve 28. günler arasında istatistiksel olarak herhangi bir farklılık gözlenmedi ($p>0,05$). Kontrol grubunda ise 28. gün sonucu diğer günlere göre yüksek bir değere sahipti ($p<0,05$). Kontrol grubunda 7., 14. ve 21. günler arasında MMP-9 açısından benzerlik gözlendi. Bu durum, kontrol grubunda ESM'nin aşırı parçalanmasının devam ettiğini ve bu sürecin iyileşmeyi olumsuz etkileyebileceğini göstermektedir. Ozon tedavisinin MMP-9'u baskılayarak erken dönemde ESM'in korunmasına ve diyabetik yaralarda iyileşmeye katkıda bulunduğunu düşündürmektedir. Ancak ozon uygulamalarının olumlu etkilerini net görebilmek için uygun doz ve uygulama yöntemlerinin belirlenmesi gerekmektedir.

Vimentin skorları sonucunda 7. günde B grubu bulguları diğer gruplardan istatistiksel olarak yüksek bir değere sahipti ($p<0,001$). A, C ve Kontrol gruplarında ise 7. günde benzerlik kaydedildi. Bu durum intraperitoneal ozon uygulanan grupta EMT'nin aktive olduğunu ve hücrelerin mezenkimal fenotipe geçişini destekleyebileceği şeklinde yorumlanmıştır. Tang ve ark., (2023)'nın yapmış olduğu çalışmada ozonlanmış su uygulanan hepatoselüler karsinomanın invazyonu ve metastazını engelleme çalışmasında ise vimentin seviyesinin azaldığı belirtilmiştir.

Xiao ve ark., (2017) ise yara iyileşmesinde yağlı ozon kullanarak yaptığı çalışmasında 0., 3. ve 5. günlerdeki vimentin seviyelerini incelemiş ve vimentin artışını gözlemlemiştir. Bu çalışma kullanılan ozonun şekli bakımından ve vimentin artış miktarımızla benzerlik göstermektedir. Vimentin sonuçları bakımından 14., 21. ve 28. günlerde ise gruplar arasındaki fark istatistiksel açıdan önemsizdi ($p>0,05$). On dördüncü gün skorlamasında en yüksek skor kontrol grubunda görülmüştür (163,33±9,8). Kontrol grubundaki yüksek vimentin seviyesi EMT sürecinin bu grupta daha aktif olduğunu düşündürmektedir ancak Zhang ve ark., (2017)'nın yaptığı diyabetik nefropati çalışmasında hipergliseminin E- Kadherin seviyesini azaltarak vimentin ve α-SMA seviyelerini artırdığını belirtmiştir. Yapılan bu çalışmada Kontrol grubundaki artış hiperglisemi ile alakalı olabilir. On dördüncü gün sonuçlarından yara içi ozon uygulanan grupta (151,3±11,8) ise 7. güne göre (91,25±6,5) artış göstermiş ve EMT'nin teşvik edildiğini düşündürmüştür. Yirmi birinci gün sonuçlarında ise tüm gruplarda İHK skorlarında düşüşler görülmüştür. Bu durum istatistiksel açıdan anlamlı değişimler olmasa da EMT'nin baskılanarak epitelyal fenotipe geri dönüşün başladığını ve yara iyileşmesine olumlu katkı sağlandığını düşündürmektedir (Li ve ark., 2011). A grubu günler arası vimentin sonuçlarında istatistiksel olarak herhangi bir farklılık gözlenmedi. B grubunda 7. gün vimentin değeri diğer üç güne göre istatistiksel olarak yüksek bir değere sahipti ($p<0,05$). On dördüncü, 21. ve 28. gün sonuçları birbirine benzerlik gösterdi. C grubunda vimentin skorları bakımından 14. gün sonucu 7. ve 21. gün sonuçlarına göre yüksek bir değere sahipti ($p<0,01$). Yedinci gün, 21. ve 28. gün değerleri benzerlik gösterirken, 14. gün değeri 28. gün değerine benzerdi. Kontrol grubunda vimentin skorunda 14. gün sonucu diğer 3 günün sonucuna göre yüksek bir değere sahipti ($p<0,001$). Yedinci, 21. ve 28. gün sonuçları ise birbirleri ile benzerlik gösterdi. Yedinci günde düşük başlayan vimentin seviyesi 14. günde en yüksek seviyeye ulaşmıştır. Bununla birlikte yirmi birinci günde düşüş göstermiş ve 28. günde ise hafif yükseliş gözlenmiştir. Bu durum göz önüne alındığında Kontrol grubunun 14. gün skorlarına göre EMT sürecinde aktif olduğu ve mezenkimal hücre fenotiplerinin görüldüğü daha sonra 21. gün skorlarına göre bu hücre karakterlerinin epitelyal fenotipe dönüştüğü şeklinde yorumlanmıştır. Vimentin seviyesindeki artışların yara iyileşme sürecinin bir parçası olduğu ve vimentin seviyelerinin başlangıçta artış gösterip daha sonra azalış göstermesinin iyileşmenin

ilerleyen aşamalarında doku stabilitesini sağlamak amacıyla olduğu düşünülmektedir. Ancak vimentin artışının hiperglisemi ile alakalı olabileceği de göz önünde bulundurulmalıdır (Zhang ve ark., 2017). Vimentin ile kolajen oluşumu arasında pozitif bir ilişki bulunmaktadır. İncelenen gruplar içerisinde Yara içi ozon uygulanan grupta İHK skor ortalaması vimentinin kolajen skorundaki artış ve azalışlar ile paralellik göstermesi yara içi ozon uygulamasının daha etkili olabileceğini düşündürmektedir.

N-Kadherin sonuçlarına göre gruplar arasında herhangi bir farklılık belirlenmedi ($p>0,05$). A grubunda 28. gün değeri diğer 3 güne göre anlamlı derecede yüksekti ($p<0,05$). Yedinci, 14. ve 21. gün değerleri ise benzerlik gösterdi. B, C ve Kontrol gruplarında günler arasında da istatistiksel farklılık belirlenmedi. Yedinci gün aralığına bakıldığında A grubundaki N-Kadherin İHK skor ortalamasının (14,17) diğer gruplara göre daha yüksek olduğu (sırasıyla 13,33; 12,5; 13,33) gözlendi ancak istatistiksel olarak herhangi bir fark görülmedi. Bu durum ozon uygulamasının erken dönemde EMT ve N-Kadherin üzerindeki etkisinin sınırlı olduğunu ve EMT'nin henüz başlamadığı şeklinde yorumlanmıştır. 14. günde ise kontrol grubundaki N-Kadherin İHK skorlamasının (17,92) ozon gruplarına göre daha yüksek olduğu (15,83; 12,5; 14,17) belirlenmiştir. Kontrol grubunda daha yüksek görülen N-Kadherin seviyesi bu grupta EMT sürecinin başladığını ancak ozon kullanılan gruplarda aynı dönem içerisinde EMT sürecine girişin sınırlı kaldığı şeklinde yorumlandı (Lu ve ark., 2024). Yirmi birinci günde ise C grubundaki skorların (18,33) diğer gruplara göre (15; 16,67; 17,08) daha yüksek olduğu görülmüş ve bu durum EMT sürecinin bu grupta da başladığını düşündürmüştür. Aynı zaman diliminde Kontrol grubunda ise bir önceki skordan daha düşük seviye görülmesi sebebi ile Kontrol grubunda MET sürecinin başlamış olabileceğini düşündürmüştür (Lu ve ark., 2024). 28. günde A grubundaki skorlamanın (29,17) diğer gruplara göre (20; 14,17; 17,5) daha yüksek kaldığı dikkati çekmiş, bu durum EMT sürecinin bu grupta aktif olarak devam ettiğini ve hücre hareketlerinin artarak yaranın yeniden yapımının sağlandığını düşündürmüştür. Ancak bu hücre hareketliliğinin aşırı şekilde devam etmesi durumunda yara iyileşmesini olumsuz etkileyeceğini unutmamak gerekir. Bununla birlikte gruplar arasında herhangi bir istatistiki öneme rastlanmamıştır. Grupların kendi içerisinde günlere göre bakıldığında A grubundaki 28. gün ile diğer günler arasında istatistiki olarak önemin

olduğu görüldü (p=0,02). Bu sonuçlar ozon tedavisinin zamanla EMT sürecini artırarak hücre hareketliliğini ve dokuların yeniden yapılanmasını teşvik ettiğini düşündürmektedir. Ancak mezenkimal fenotipe geçişin aşırı olması durumunda hücre hareketliliği devam edeceğinden iyileşmeyi olumsuz etkileyeceği unutulmamalıdır (Xiang ve ark., 2023). N-Kadherinin deride fibroblastların birbirleri ile bağlantısını artırıcı etkisi ve dolayısı ile yara izi oluşumunu tetiklediği bilinmektedir. Gruplar arasındaki skor ortalamaları değerlendirildiğinde yaranın 7. gününden itibaren alınan örneklemlerde 28. günde en düşük İHK boyanma skorunun yara içi ozon uygulaması yapılan grupta olduğu gözlenmiştir.

Sonuç olarak gerek intraperitoneal gerekse lokal olarak kullanılan ozon uygulamasının kolajen üretiminde kontrol grubuna göre düşük olduğu, bununla birlikte EMT belirteci olan E-Kadherini erken dönemde artırdığı, MET belirteci olan Slug, Snail, MMP-9, Vimentin ve N-Kadherinde son haftalarda (21. ve 28. Günlerde) skor değerlerinin yüksek olması yara iyileşmesinin kontrolünde önemli olduğunu göstermektedir. Bu bakımdan ozon uygulamasının hem yara iyileşmesi hem de skar oluşumunun önlenmesi yönünden kullanılabileceği düşünülmektedir. Klasik yara iyileşmesi tedavilerini desteklemek amacı ile kullanılması için etken maddedeki doz miktarlarının, farklı yöntem ve formlarının araştırılması gerekmektedir.

6. KAYNAKLAR

Abraham, J., & Mathew, S. (2019). Merkel Cells: A Collective Review of Current Concepts. *International journal of applied & basic medical research*, *9*, 9-13. https://doi.org/10.4103/ijabmr.IJABMR_34_18

Ajamieh, H. H., Menéndez, S., Martínez-Sánchez, G., Candelario-Jalil, E., Re, L., Giuliani, A., & Fernández, O. S. (2004). Effects of ozone oxidative preconditioning on nitric oxide generation and cellular redox balance in a rat model of hepatic ischaemia-reperfusion. *Liver Int*, *24*(1), 55-62. https://doi.org/10.1111/j.1478-3231.2004.00885.x

Alkan, P. E., Güneş, M. E., Özakin, C., & Sabanci, A. Ü. (2021). New Antibacterial Agent: Nanobubble Ozone Stored in Liposomes: The Antibacterial Activity of Nanobubble Ozone in Liposomes and Their Thymol Solutions. *Ozone: Science & Engineering*, *43*(6), 637-641. https://doi.org/10.1080/01919512.2021.1904205

Amin, Z. A., Ali, H. M., Alshawsh, M. A., Darvish, P. H., & Abdulla, M. A. (2015). Application of Antrodia camphorata Promotes Rat's Wound Healing In Vivo and Facilitates Fibroblast Cell Proliferation In Vitro. *Evid Based Complement Alternat Med*, *2015*, 317693. https://doi.org/10.1155/2015/317693

Ansari, S., Gantuya, B., Tuan, V. P., & Yamaoka, Y. (2018). Diffuse Gastric Cancer: A Summary of Analogous Contributing Factors for Its Molecular Pathogenicity. *Int J Mol Sci*, *19*(8). https://doi.org/10.3390/ijms19082424

Anzolin, A. P., da Silveira-Kaross, N. L., & Bertol, C. D. (2020). Ozonated oil in wound healing: what has already been proven? *Med Gas Res*, *10*(1), 54-59. https://doi.org/10.4103/2045-9912.279985

Aparecida Da Silva, A., Leal-Junior, E. C., Alves, A. C., Rambo, C. S., Dos Santos, S. A., Vieira, R. P., & De Carvalho Pde, T. (2013). Wound-healing effects of low-level laser therapy in diabetic rats involve the modulation of MMP-2 and MMP-9 and the redistribution of collagen types I and III. *J Cosmet Laser Ther*, *15*(4), 210-216. https://doi.org/10.3109/14764172.2012.761345

Arikkath, J., & Reichardt, L. F. (2008). Cadherins and catenins at synapses: roles in synaptogenesis and synaptic plasticity. *Trends in neurosciences*, *31*(9), 487-494.

Arpino, V., Brock, M., & Gill, S. E. (2015). The role of TIMPs in regulation of extracellular matrix proteolysis. *Matrix biology : journal of the International Society for Matrix Biology*, *44-46*, 247–254. https://doi.org/10.1016/j.matbio.2015.03.005

Ather, S., & Harding, K. G. (2009). 1 - Wound management and dressings. In S. Rajendran (Ed.), *Advanced Textiles for Wound Care* (pp. 3-19). Woodhead Publishing. https://doi.org/https://doi.org/10.1533/9781845696306.1.3

Attinger, C. E., Janis, J. E., Steinberg, J., Schwartz, J., Al-Attar, A., & Couch, K. (2006). Clinical approach to wounds: débridement and wound bed preparation including the use of dressings and wound-healing adjuvants. *Plast Reconstr Surg*, *117*(7 Suppl), 72s-109s. https://doi.org/10.1097/01.prs.0000225470.42514.8f

Bagdas, D., Cam Etoz, B., Inan Ozturkoglu, S., Cinkilic, N., Ozyigit, M. O., Gul, Z., Isbil Buyukcoskun, N., Ozluk, K., & Gurun, M. S. (2014). Effects of Systemic

Chlorogenic Acid on Random-Pattern Dorsal Skin Flap Survival in Diabetic Rats. *Biological and Pharmaceutical Bulletin*, *37*(3), 361-370. https://doi.org/10.1248/bpb.b13-00635

Balsa, I. M., & Culp, W. T. (2015). Wound Care. *Vet Clin North Am Small Anim Pract*, *45*(5), 1049-1065. https://doi.org/10.1016/j.cvsm.2015.04.009

Bauvois, B. (2012). New facets of matrix metalloproteinases MMP-2 and MMP-9 as cell surface transducers: outside-in signaling and relationship to tumor progression. *Biochim Biophys Acta*, *1825*(1), 29-36. https://doi.org/10.1016/j.bbcan.2011.10.001

Beckman, J. A., Creager, M. A., & Libby, P. (2002). Diabetes and atherosclerosis: epidemiology, pathophysiology, and management. *Jama*, *287*(19), 2570-2581.

Ben-Porath, I., & Weinberg, R. A. (2005). The signals and pathways activating cellular senescence. *The international journal of biochemistry & cell biology*, *37*(5), 961-976.

Bocci, V., & Aldinucci, C. (2006). Biochemical modifications induced in human blood by oxygenation-ozonation. *J Biochem Mol Toxicol*, *20*(3), 133-138. https://doi.org/10.1002/jbt.20124

Brasch, J., Harrison, O. J., Honig, B., & Shapiro, L. (2012). Thinking outside the cell: how cadherins drive adhesion. *Trends in Cell Biology*, *22*(6), 299-310. https://doi.org/https://doi.org/10.1016/j.tcb.2012.03.004

Brenner, M., & Hearing, V. J. (2008). The protective role of melanin against UV damage in human skin. *Photochemistry and photobiology*, *84*(3), 539-549.

Broughton, G., 2nd, Janis, J. E., & Attinger, C. E. (2006). Wound healing: an overview. *Plast Reconstr Surg*, *117*(7 Suppl), 1e-S-32e-S. https://doi.org/10.1097/01.prs.0000222562.60260.f9

Burgess, J. L., Wyant, W. A., Abdo Abujamra, B., Kirsner, R. S., & Jozic, I. (2021). Diabetic Wound-Healing Science. *Medicina (Kaunas)*, *57*(10). https://doi.org/10.3390/medicina57101072

Burgstaller, G., Gregor, M., Winter, L., & Wiche, G. (2010). Keeping the vimentin network under control: cell-matrix adhesion-associated plectin 1f affects cell shape and polarity of fibroblasts. *Mol Biol Cell*, *21*(19), 3362-3375. https://doi.org/10.1091/mbc.E10-02-0094

Buyuk, S. K., Ramoglu, S. I., & Sonmez, M. F. (2016). The effect of different concentrations of topical ozone administration on bone formation in orthopedically expanded suture in rats. *European journal of orthodontics*, *38*(3), 281–285. https://doi.org/10.1093/ejo/cjv045

Caley, M. P., Martins, V. L., & O'Toole, E. A. (2015). Metalloproteinases and Wound Healing. *Adv Wound Care (New Rochelle)*, *4*(4), 225-234. https://doi.org/10.1089/wound.2014.0581

Cao, Z.-Q., Wang, Z., & Leng, P. (2019). Aberrant N-cadherin expression in cancer. *Biomedicine & Pharmacotherapy*, *118*, 109320. https://doi.org/https://doi.org/10.1016/j.biopha.2019.109320

Coelho-Rato, L. S., Parvanian, S., Modi, M. K., & Eriksson, J. E. (2024). Vimentin at the core of wound healing. *Trends in Cell Biology*, *34*(3), 239-254. https://doi.org/https://doi.org/10.1016/j.tcb.2023.08.004

Coulombe, P. A. (2003). Wound epithelialization: accelerationg the pace of discovery. *Journal of investigative dermatology*, *121*(2), 219-230.

Currò, M., Russo, T., Ferlazzo, N., Caccamo, D., Antonuccio, P., Arena, S., Parisi, S., Perrone, P., Ientile, R., Romeo, C., & Impellizzeri, P. (2018). Anti-Inflammatory and Tissue Regenerative Effects of Topical Treatment with Ozonated Olive Oil/Vitamin E Acetate in Balanitis Xerotica Obliterans. *Molecules (Basel, Switzerland)*, *23*(3), 645. https://doi.org/10.3390/molecules23030645

Damasceno, D. C., Netto, A. O., Iessi, I. L., Gallego, F. Q., Corvino, S. B., Dallaqua, B., Sinzato, Y. K., Bueno, A., Calderon, I. M., & Rudge, M. V. (2014). Streptozotocin-induced diabetes models: pathophysiological mechanisms and fetal outcomes. *Biomed Res Int*, *2014*, 819065. https://doi.org/10.1155/2014/819065

Damjanov, I. (1982). Antibodies to intermediate filaments and histogenesis. *Lab Invest*, *47*(3), 215-217.

Dasu, M. R., & Martin, S. J. (2014). Toll-like receptor expression and signaling in human diabetic wounds. *World journal of diabetes*, *5*(2), 219–223. https://doi.org/10.4239/wjd.v5.i2.219

Dellambra, E., & Dimri, G. P. (2009). Chapter 7 - Cellular Senescence and Skin Aging. In N. Dayan (Ed.), *Skin Aging Handbook* (pp. 129-148). William Andrew Publishing. https://doi.org/https://doi.org/10.1016/B978-0-8155-1584-5.50011-9

Diegelmann, R. F., & Evans, M. C. (2004). Wound healing: an overview of acute, fibrotic and delayed healing. *Front Biosci*, *9*, 283-289. https://doi.org/10.2741/1184

Doğan, İ., & Doğan, N. (2020). Deney Hayvanı Kullanılan Çalışmalarda Örneklem Büyüklüğünün Kaynak Eşitlik Yöntemi ile Tahmini.

Duffy, M. J., Maguire, T. M., Hill, A., McDermott, E., & O'Higgins, N. (2000). Metalloproteinases: role in breast carcinogenesis, invasion and metastasis. *Breast Cancer Research*, *2*(4), 252. https://doi.org/10.1186/bcr65

Dworzański, J., Strycharz-Dudziak, M., Kliszczewska, E., Kiełczykowska, M., Dworzańska, A., Drop, B., & Polz-Dacewicz, M. (2020). Glutathione peroxidase (GPx) and superoxide dismutase (SOD) activity in patients with diabetes mellitus type 2 infected with Epstein-Barr virus. *PLoS One*, *15*(3), e0230374.

Eming, S., Martin, P., & Tomic-Canic, M. (2014). Wound repair and regeneration: Mechanisms, signaling, and translation. *Science Translational Medicine*, *6*, 265sr266-265sr266. https://doi.org/10.1126/scitranslmed.3009337

Erkan-Alkan, P., Gunes, M. E., Ozakin, C., & Sabanci, A. U. (2021). Nanoparticle Liposomes: A New Strategy in Bacterial Infections/Nanopartikul Lipozomlar: Bakteriyel Ynfeksiyonlar Ycin Yeni Bir Strateji Olabilir mi? [Article]. *KLIMIK Journal*, *34*, 99+. https://link.gale.com/apps/doc/A675821386/HRCA?u=anon~91c48825&sid=googleScholar&xid=57d0984a

Ernstsen, C. V., Riishede, A., Iversen, A. K. S., Bay, L., Bjarnsholt, T., & Nejsum, L. N. (2023). E-cadherin and aquaporin-3 are downregulated in wound edges of human chronic wounds. *APMIS : acta pathologica, microbiologica, et immunologica Scandinavica*, *131*(8), 403–409. https://doi.org/10.1111/apm.13332

Ferreira, R., Sant'ana, A. C. P., Rezende, M. L. R. D., Greghi, S. L. A., Zangrando, M. S. R., & Damante, C. A. (2014). Ozonioterapia: uma visão crítica e atual sobre sua utilização em periodontia e implantodontia: revisão de literatura. *Innovations Implant Journal: Biomaterials and Esthetics*, *9*(2/3), 35-39.

Frismantiene, A., Philippova, M., Erne, P., & Resink, T. J. (2018). Cadherins in vascular smooth muscle cell (patho)biology: Quid nos scimus? *Cellular Signalling*, *45*, 23-42. https://doi.org/https://doi.org/10.1016/j.cellsig.2018.01.023

Fu, S. H., Lai, M. C., Zheng, Y. Y., Sun, Y. W., Qiu, J. J., Gui, F., Zhang, Q., & Liu, F. (2021). MiR-195 inhibits the ubiquitination and degradation of YY1 by Smurf2, and induces EMT and cell permeability of retinal pigment epithelial cells. *Cell Death Dis*, *12*(7), 708. https://doi.org/10.1038/s41419-021-03956-6

Gantwerker, E. A., & Hom, D. B. (2012). Skin: Histology and Physiology of Wound Healing. *Clinics in plastic surgery*, *39*(1), 85-97. https://doi.org/https://doi.org/10.1016/j.cps.2011.09.005

Gawronska-Kozak, B., Grabowska, A., Kur-Piotrowska, A., & Kopcewicz, M. (2016). Foxn1 Transcription Factor Regulates Wound Healing of Skin through Promoting Epithelial-Mesenchymal Transition. *PLoS One*, *11*(3), e0150635. https://doi.org/10.1371/journal.pone.0150635

George Broughton, I., Janis, J. E., & Attinger, C. E. (2006). The basic science of wound healing. *Plastic and reconstructive surgery*, *117*(7S), 12S-34S.

Ghaneialvar, Hori & Lotfi, Abbas & Arjmand, Sareh & Soleimani, Masoud & Abbas, F.M.. (2017). Adipose derived mesenchymal stem cells improve diabetic wound healing in mouse animal model: Extracellular matrix remodeling maybe a potential therapeutic usage of stem cells. Biomedical Research (India). 28. 3672-3679.

Gibson-Corley, K. N., Olivier, A. K., & Meyerholz, D. K. (2013). Principles for Valid Histopathologic Scoring in Research. *Veterinary Pathology*, *50*(6), 1007-1015. https://doi.org/10.1177/0300985813485099

Gill, S. E., Kassim, S. Y., Birkland, T. P., & Parks, W. C. (2010). Mouse models of MMP and TIMP function. *Methods Mol Biol*, *622*, 31-52. https://doi.org/10.1007/978-1-60327-299-5_2

Goldsmith, L. A. (1990). My organ is bigger than your organ. *Arch Dermatol*, *126*(3), 301-302.

Guo, S., & DiPietro, L. A. (2010). Factors Affecting Wound Healing. *Journal of Dental Research*, *89*(3), 219-229. https://doi.org/10.1177/0022034509359125

Gurtner, G. C., Werner, S., Barrandon, Y., & Longaker, M. T. (2008). Wound repair and regeneration. *Nature*, *453*(7193), 314-321. https://doi.org/10.1038/nature07039

Guven, A., Gundogdu, G., Sadir, S., Topal, T., Erdogan, E., Korkmaz, A., Surer, I., & Ozturk, H. (2008). The efficacy of ozone therapy in experimental caustic esophageal burn. *J Pediatr Surg*, *43*(9), 1679-1684. https://doi.org/10.1016/j.jpedsurg.2008.01.064

Harris-Tryon, T. A., & Grice, E. A. (2022). Microbiota and maintenance of skin barrier function. *Science*, *376*(6596), 940-945.

Hart, J. (2002). Inflammation 1: its role in the healing of acute wounds. *Journal of wound care*, *11*(6), 205-209.

Hesham, A., Abass, M., Abdou, H., Fahmy, R., Rashad, M. M., Abdallah, A. A., Mossallem, W., Rehan, I. F., Elnagar, A., Zigo, F., Ondrašovičová, S., Abouelnaga, A. F., & Rizk, A. (2023). Ozonated saline intradermal injection: promising therapy for accelerated cutaneous wound healing in diabetic rats. *Frontiers in veterinary science*, *10*, 1283679. https://doi.org/10.3389/fvets.2023.1283679

Hinz, B. (2006). Masters and servants of the force: the role of matrix adhesions in myofibroblast force perception and transmission. *Eur J Cell Biol*, *85*(3-4), 175-181. https://doi.org/10.1016/j.ejcb.2005.09.004

Hong, Y. K., Chang, Y. H., Lin, Y. C., Chen, B., Guevara, B. E. K., & Hsu, C. K. (2023). Inflammation in Wound Healing and Pathological Scarring. *Adv Wound Care (New Rochelle)*, *12*(5), 288-300. https://doi.org/10.1089/wound.2021.0161

Hudson, L. G., Newkirk, K. M., Chandler, H. L., Choi, C., Fossey, S. L., Parent, A. E., & Kusewitt, D. F. (2009). Cutaneous wound reepithelialization is compromised in mice lacking functional Slug (Snai2). *Journal of Dermatological Science*, *56*(1), 19-26. https://doi.org/https://doi.org/10.1016/j.jdermsci.2009.06.009

Iliakis, E., Petropoulos, I., Iliaki, A., Agapitos, E., & Agrogiannis, G. (2008). Is medical ozone safe when injected intra articularly. *Int. J. Ozone Ther*, *7*, 7-15.

Ivaska, J. (2011). Vimentin: Central hub in EMT induction? *Small GTPases*, *2*(1), 51-53. https://doi.org/10.4161/sgtp.2.1.15114

James, G. A., Swogger, E., Wolcott, R., Pulcini, E. d., Secor, P., Sestrich, J., Costerton, J. W., & Stewart, P. S. (2008). Biofilms in chronic wounds. *Wound Repair and regeneration*, *16*(1), 37-44.

Jespersen, J. (1988). Pathophysiology and clinical aspects of fibrinolysis and inhibition of coagulation. Experimental and clinical studies with special reference to women on oral contraceptives and selected groups of thrombosis prone patients. *Dan Med Bull*, *35*(1), 1-33.

Kalluri, R. (2009). EMT: when epithelial cells decide to become mesenchymal-like cells. *The Journal of clinical investigation*, *119*(6), 1417-1419.

Kalluri, R., & Neilson, E. G. (2003). Epithelial-mesenchymal transition and its implications for fibrosis. *J Clin Invest*, *112*(12), 1776-1784. https://doi.org/10.1172/jci20530

Karimi, K., Odhav, A., Kollipara, R., Fike, J., Stanford, C., & Hall, J. C. (2017). Acute cutaneous necrosis: a guide to early diagnosis and treatment. *Journal of cutaneous medicine and surgery*, *21*(5), 425-437.

Khavkin, J., & Ellis, D. A. F. (2011). Aging Skin: Histology, Physiology, and Pathology. *Facial Plastic Surgery Clinics of North America*, *19*(2), 229-234. https://doi.org/https://doi.org/10.1016/j.fsc.2011.04.003

Koh, T. J., & DiPietro, L. A. (2011). Inflammation and wound healing: the role of the macrophage. *Expert Rev Mol Med*, *13*, e23. https://doi.org/10.1017/s1462399411001943

Kupczyk, D., Bilski, R., Studziñska, R., & Woźniak, A. (2022). Assessment of the concentration of selected metalloproteinases (MMP-2, MMP-3, MMP-9 and MMP-13) in patients with ulcers as a complication of type 2 diabetes. *Postepy Dermatol Alergol*, *39*(1), 59-65. https://doi.org/10.5114/ada.2020.100737

Kurcer, Z., & Karaoglu, D. (2012). The use of alloxan and streptozotocin in experimental diabetes models/Deneysel Diyabet Modellerinde Alloksan ve Streptozotosin Kullanimi. *Turkish Journal of Endocrinology and Metabolism*, *16*(2), 34-41.

Kwak, M., Son, D., Kim, J., & Han, K. (2014). Static Langer's line and wound contraction rates according to anatomical regions in a porcine model. *Wound Repair Regen*, *22*(5), 678-682. https://doi.org/10.1111/wrr.12206

Lamouille, S., Xu, J., & Derynck, R. (2014). Molecular mechanisms of epithelial–mesenchymal transition. *Nature Reviews Molecular Cell Biology*, *15*(3), 178-196. https://doi.org/10.1038/nrm3758

Lan, B., Zhang, L., Yang, L., Wu, J., Li, N., Pan, C., Wang, X., Zeng, L., Yan, L., Yang, C., & Ren, M. (2021). Sustained delivery of MMP-9 siRNA via thermosensitive hydrogel accelerates diabetic wound healing. *J Nanobiotechnology*, *19*(1), 130. https://doi.org/10.1186/s12951-021-00869-6

Lawrence, W. T. (1998). Physiology of the acute wound. *Clinics in plastic surgery*, *25*(3), 321-340.

Lazarus, G., Cooper, D., Knighton, D., Margolis, D., Percoraro, R., & Rodeheaver, G. Robson (1994)." Definitions and guidelines for assessment of wounds and evaluation in healing.". *Wound Repair and Regeneration July-September*, 165-170.

Lechler, T., & Fuchs, E. (2005). Asymmetric cell divisions promote stratification and differentiation of mammalian skin. *Nature*, *437*(7056), 275-280. https://doi.org/10.1038/nature03922

Lee, H., Hong, Y., Kwon, S. H., Park, J., & Park, J. (2016). Anti-aging effects of Piper cambodianum P. Fourn. extract on normal human dermal fibroblast cells and a wound-healing model in mice. *Clin Interv Aging*, *11*, 1017-1026. https://doi.org/10.2147/cia.S107734

León Fernández, O. S., Ajamieh, H. H., Berlanga, J., Menéndez, S., Viebahn-Hánsler, R., Re, L., & Carmona, A. M. (2008). Ozone oxidative preconditioning is mediated by A1 adenosine receptors in a rat model of liver ischemia/ reperfusion. *Transpl Int*, *21*(1), 39-48. https://doi.org/10.1111/j.1432-2277.2007.00568.x

León, O. S., Menéndez, S., Merino, N., Castillo, R., Sam, S., Pérez, L., Cruz, E., & Bocci, V. (1998). Ozone oxidative preconditioning: a protection against cellular damage by free radicals. *Mediators Inflamm*, *7*(4), 289-294. https://doi.org/10.1080/09629359890983

Li, B., Zheng, Y. W., Sano, Y., & Taniguchi, H. (2011). Evidence for mesenchymal-epithelial transition associated with mouse hepatic stem cell differentiation. *PLoS One*, *6*(2), e17092. https://doi.org/10.1371/journal.pone.0017092

Li, J., Chen, J., & Kirsner, R. (2007). Pathophysiology of acute wound healing. *Clinics in dermatology*, *25*(1), 9-18.

Lindholm, C., & Searle, R. (2016). Wound management for the 21st century: combining effectiveness and efficiency. *International Wound Journal*, *13*, 5-15.

Liu, L., Zeng, L., Gao, L., Zeng, J., & Lu, J. (2023). Ozone therapy for skin diseases: Cellular and molecular mechanisms. *Int Wound J*, *20*(6), 2376-2385. https://doi.org/10.1111/iwj.14060

Liu, Z. J., & Velazquez, O. C. (2008). Hyperoxia, endothelial progenitor cell mobilization, and diabetic wound healing. *Antioxid Redox Signal*, *10*(11), 1869-1882. https://doi.org/10.1089/ars.2008.2121

López-Novoa, J. M., & Nieto, M. A. (2009). Inflammation and EMT: an alliance towards organ fibrosis and cancer progression. *EMBO Mol Med*, *1*(6-7), 303-314. https://doi.org/10.1002/emmm.200900043

Lovvorn, H. N., 3rd, Cheung, D. T., Nimni, M. E., Perelman, N., Estes, J. M., & Adzick, N. S. (1999). Relative distribution and crosslinking of collagen distinguish fetal from adult sheep wound repair. *J Pediatr Surg*, *34*(1), 218-223. https://doi.org/10.1016/s0022-3468(99)90261-0

Lu, J., Fu, Z., Liu, S., Huang, J., Li, J., Huang, J., Xiang, Y., Gao, L., & Zhang, J. (2018). [Safety evaluation for medical ozone oil on skin]. *Zhong Nan Da Xue Xue Bao Yi Xue Ban*, *43*(2), 131-138. https://doi.org/10.11817/j.issn.1672-7347.2018.02.004

Lu, W., Zhao, J., Cai, X., Wang, Y., Lin, W., Fang, Y., Wang, Y., Ao, J., Shou, J., Xu, J., & Zhu, S. (2024). Cadherin-responsive hydrogel combined with dental pulp stem cells and fibroblast growth factor 21 promotes diabetic scald repair via regulating epithelial-mesenchymal transition and necroptosis. *Mater Today Bio*, *24*, 100919. https://doi.org/10.1016/j.mtbio.2023.100919

Manfioletti, G., & Fedele, M. (2023). Epithelial-Mesenchymal Transition (EMT). *Int J Mol Sci*, *24*(14). https://doi.org/10.3390/ijms241411386

Manoto, S. L., Maepa, M. J., & Motaung, S. K. (2018). Medical ozone therapy as a potential treatment modality for regeneration of damaged articular cartilage in osteoarthritis. *Saudi J Biol Sci*, *25*(4), 672-679. https://doi.org/10.1016/j.sjbs.2016.02.002

Marconi, G. D., Fonticoli, L., Rajan, T. S., Pierdomenico, S. D., Trubiani, O., Pizzicannella, J., & Diomede, F. (2021). Epithelial-Mesenchymal Transition (EMT): The Type-2 EMT in Wound Healing, Tissue Regeneration and Organ Fibrosis. *Cells*, *10*(7). https://doi.org/10.3390/cells10071587

Mathew-Steiner, S. S., Roy, S., & Sen, C. K. (2021). Collagen in Wound Healing. *Bioengineering (Basel)*, *8*(5). https://doi.org/10.3390/bioengineering8050063

Mayrand, D., Laforce-Lavoie, A., Larochelle, S., Langlois, A., Genest, H., Roy, M., & Moulin, V. J. (2012). Angiogenic properties of myofibroblasts isolated from normal human skin wounds. *Angiogenesis*, *15*(2), 199-212. https://doi.org/10.1007/s10456-012-9253-5

McCarty, S. M., & Percival, S. L. (2013). Proteases and delayed wound healing. *Advances in wound care*, *2*(8), 438-447.

Mendez, M. G., Kojima, S., & Goldman, R. D. (2010). Vimentin induces changes in cell shape, motility, and adhesion during the epithelial to mesenchymal transition. *Faseb j*, *24*(6), 1838-1851. https://doi.org/10.1096/fj.09-151639

Mook, O. R. F., Frederiks, W. M., & Van Noorden, C. J. F. (2004). The role of gelatinases in colorectal cancer progression and metastasis. *Biochimica et Biophysica Acta (BBA) - Reviews on Cancer*, *1705*(2), 69-89. https://doi.org/https://doi.org/10.1016/j.bbcan.2004.09.006

Nagase, H., Visse, R., & Murphy, G. (2006). Structure and function of matrix metalloproteinases and TIMPs. *Cardiovascular research*, *69*(3), 562-573.

Nakamichi, M., Akishima-Fukasawa, Y., Fujisawa, C., Mikami, T., Onishi, K., & Akasaka, Y. (2016). Basic Fibroblast Growth Factor Induces Angiogenic

Properties of Fibrocytes to Stimulate Vascular Formation during Wound Healing. *Am J Pathol*, *186*(12), 3203-3216. https://doi.org/10.1016/j.ajpath.2016.08.015

Nauta, A. C., Gurtner, G. C., & Longaker, M. T. (2013). Adult stem cells in small animal wound healing models. *Methods Mol Biol*, *1037*, 81-98. https://doi.org/10.1007/978-1-62703-505-7_5

Nieto, M. A. (2002). The snail superfamily of zinc-finger transcription factors. *Nature Reviews Molecular Cell Biology*, *3*(3), 155-166.

Ogurtsova, K., da Rocha Fernandes, J. D., Huang, Y., Linnenkamp, U., Guariguata, L., Cho, N. H., Cavan, D., Shaw, J. E., & Makaroff, L. E. (2017). IDF Diabetes Atlas: Global estimates for the prevalence of diabetes for 2015 and 2040. *Diabetes Research and Clinical Practice*, *128*, 40-50. https://doi.org/https://doi.org/10.1016/j.diabres.2017.03.024

Okada, H., Danoff, T. M., Kalluri, R., & Neilson, E. G. (1997). Early role of Fsp1 in epithelial-mesenchymal transformation. *Am J Physiol*, *273*(4), F563-574. https://doi.org/10.1152/ajprenal.1997.273.4.F563

Okada, H., Strutz, F., Danoff, T. M., Kalluri, R., & Neilson, E. G. (1996). Possible mechanisms of renal fibrosis. *Contrib Nephrol*, *118*, 147-154. https://doi.org/10.1159/000425088

Oliveira, L. (2012). Utilização do Ozônio através do Aparelho de Alta Frequência no Tratamento da Úlcera por Pressão. *Revista Brasileira de Ciências da Saúde - USCS*, *9*. https://doi.org/10.13037/rbcs.vol9n30.1418

Opalenik, S. R., & Davidson, J. M. (2005). Fibroblast differentiation of bone marrow-derived cells during wound repair. *Faseb j*, *19*(11), 1561-1563. https://doi.org/10.1096/fj.04-2978fje

Ohtani, T., Memezawa, A., Okuyama, R., Sayo, T., Sugiyama, Y., Inoue, S., & Aiba, S. (2009). Increased hyaluronan production and decreased E-cadherin expression by cytokine-stimulated keratinocytes lead to spongiosis formation. *The Journal of investigative dermatology*, *129*(6), 1412–1420. https://doi.org/10.1038/jid.2008.394

Özgenel, G. Y. (2004). Kültüre İnsan Keratinosit Üretimi ve Klinik Uygulanımları. *Uludağ Üniversitesi Tıp Fakültesi Dergisi*, *30*(1), 43-46.

Paulesu, L., Luzzi, E., & Bocci, V. (1991). Studies on the biological effects of ozone: 2. Induction of tumor necrosis factor (TNF-alpha) on human leucocytes. *Lymphokine Cytokine Res*, *10*(5), 409-412.

Paulin, D., Lilienbaum, A., Kardjian, S., Agbulut, O., & Li, Z. (2022). Vimentin: Regulation and pathogenesis. *Biochimie*, *197*, 96-112. https://doi.org/https://doi.org/10.1016/j.biochi.2022.02.003

Peplow, P. V., Chung, T. Y., & Baxter, G. D. (2010). Laser photobiomodulation of proliferation of cells in culture: a review of human and animal studies. *Photomed Laser Surg*, *28 Suppl 1*, S3-40. https://doi.org/10.1089/pho.2010.2771

Proksch, E., Brandner, J. M., & Jensen, J. M. (2008). The skin: an indispensable barrier. *Exp Dermatol*, *17*(12), 1063-1072. https://doi.org/10.1111/j.1600-0625.2008.00786.x

Qiao, Y., Jiang, X., Lee, S. T., Karuturi, R. K., Hooi, S. C., & Yu, Q. (2011). FOXQ1 regulates epithelial-mesenchymal transition in human cancers. *Cancer Res*, *71*(8), 3076-3086. https://doi.org/10.1158/0008-5472.Can-10-2787

Ra, H. J., & Parks, W. C. (2007). Control of matrix metalloproteinase catalytic activity. *Matrix biology : journal of the International Society for Matrix Biology*, *26*(8), 587–596. https://doi.org/10.1016/j.matbio.2007.07.001

Raeeszadeh-Sarmazdeh, M., Do, L. D., & Hritz, B. G. (2020). Metalloproteinases and Their Inhibitors: Potential for the Development of New Therapeutics. *Cells*, *9*(5). https://doi.org/10.3390/cells9051313

Ramos, I., Stamatakis, K., Oeste, C. L., & Pérez-Sala, D. (2020). Vimentin as a Multifaceted Player and Potential Therapeutic Target in Viral Infections. *Int J Mol Sci*, *21*(13). https://doi.org/10.3390/ijms21134675

Reth, M. (2002). Hydrogen peroxide as second messenger in lymphocyte activation. *Nat Immunol*, *3*(12), 1129-1134. https://doi.org/10.1038/ni1202-1129

Rippa, A. L., Kalabusheva, E. P., & Vorotelyak, E. A. (2019). Regeneration of Dermis: Scarring and Cells Involved. *Cells*, *8*(6). https://doi.org/10.3390/cells8060607

Robson, M. C., Steed, D. L., & Franz, M. G. (2001). Wound healing: biologic features and approaches to maximize healing trajectories. *Curr Probl Surg*, *38*(2), 72-140. https://doi.org/10.1067/msg.2001.111167

Rouet-Benzineb, P., Buhler, J. M., Dreyfus, P., Delcourt, A., Dorent, R., Perennec, J., Crozatier, B., Harf, A., & Lafuma, C. (1999). Altered balance between matrix gelatinases (MMP-2 and MMP-9) and their tissue inhibitors in human dilated cardiomyopathy: potential role of MMP-9 in myosin-heavy chain degradation. *Eur J Heart Fail*, *1*(4), 337-352. https://doi.org/10.1016/s1388-9842(99)00048-3

Sandby-Møller, J., Poulsen, T., & Wulf, H. C. (2003). Epidermal thickness at different body sites: relationship to age, gender, pigmentation, blood content, skin type and smoking habits. *Acta dermato-venereologica*, *83*(6), 410-413.

Savagner, P., Kusewitt, D. F., Carver, E. A., Magnino, F., Choi, C., Gridley, T., & Hudson, L. G. (2005). Developmental transcription factor slug is required for effective re-epithelialization by adult keratinocytes. *Journal of cellular physiology*, *202*(3), 858-866.

Scheau, C., Badarau, I. A., Costache, R., Caruntu, C., Mihai, G. L., Didilescu, A. C., Constantin, C., & Neagu, M. (2019). The Role of Matrix Metalloproteinases in the Epithelial-Mesenchymal Transition of Hepatocellular Carcinoma. *Analytical Cellular Pathology*, *2019*(1), 9423907. https://doi.org/https://doi.org/10.1155/2019/9423907

Schilling, J. A. (1976). Wound healing. *Surg Clin North Am*, *56*(4), 859-874. https://doi.org/10.1016/s0039-6109(16)40983-7

Siefert, S. A., & Sarkar, R. (2012). Matrix metalloproteinases in vascular physiology and disease. *Vascular*, *20*(4), 210-216. https://doi.org/10.1258/vasc.2011.201202

Singh, S., Young, A., & McNaught, C.-E. (2017). The physiology of wound healing. *Surgery (Oxford)*, *35*(9), 473-477.

Smyth, S., McEver, R., Weyrich, A., Morrell, C., Hoffman, M., Arepally, G., French, P., Dauerman, H., Becker, R., & THE, F. (2009). Platelet functions beyond hemostasis. *Journal of Thrombosis and Haemostasis*, *7*(11), 1759-1766.

Soares, C. D., Morais, T. M. L., Araújo, R. M. F. G., Meyer, P. F., Oliveira, E. A. F., Silva, R. M. V., Carreiro, E. M., Carreiro, E. P., Belloco, V. G., Mariz, B. A. L. A., & Jorge-Junior, J. (2019). Effects of subcutaneous injection of ozone

during wound healing in rats. *Growth factors (Chur, Switzerland)*, *37*(1-2), 95–103. https://doi.org/10.1080/08977194.2019.1643339

Strutz, F., Okada, H., Lo, C. W., Danoff, T., Carone, R. L., Tomaszewski, J. E., & Neilson, E. G. (1995). Identification and characterization of a fibroblast marker: FSP1. *J Cell Biol*, *130*(2), 393-405. https://doi.org/10.1083/jcb.130.2.393

Taha, M., Elazab, S. T., Qutub, A., Abdelbagi, O., Baokbah, T. A. S., Ahmed, G. S., Zaghloul, R. A., Albarakati, A. J. A., Qusty, N. F., Babateen, O., & Al-Kushi, A. G. (2023). Novel Insights about Synergistic Effect of Zamzam Water with SGL2 Inhibitors on Wound Healing in STZ-Induced Diabetic Rats: The Role of anti-Inflammatory and Proangiogenic Effects. *J Invest Surg*, *36*(1), 2266736. https://doi.org/10.1080/08941939.2023.2266736

Tang, S., Xu, B., Pang, H., Xiao, L., Mei, Q., & He, X. (2023). Ozonated Water Inhibits Hepatocellular Carcinoma Invasion and Metastasis by Regulating the HMGB1/NF-κB/STAT3 Signaling Pathway. *J Hepatocell Carcinoma*, *10*, 203-215. https://doi.org/10.2147/jhc.S394074

Tartari, A. P. S., Moreira, F. F., Pereira, M. C. D. S., Carraro, E., Cidral-Filho, F. J., Salgado, A. I., & Kerppers, I. I. (2020). Anti-inflammatory Effect of Ozone Therapy in an Experimental Model of Rheumatoid Arthritis. *Inflammation*, *43*(3), 985–993. https://doi.org/10.1007/s10753-020-01184-2

Teplyakova, O., Vinnik, Y., Drobushevskaya, A., Malinovskaya, N., Kirichenko, A., & Ponedelnik, D. (2022). Ozone improved the wound healing in type 2 diabetics via down-regulation of IL- 8, 10 and induction of FGFR expression. *Acta bio-medica : Atenei Parmensis*, *93*(2), e2022060. https://doi.org/10.23750/abm.v93i2.12291

Tombulturk, F. K., Soydas, T., & Kanigur-Sultuybek, G. (2024). Topical metformin accelerates wound healing by promoting collagen synthesis and inhibiting apoptosis in a diabetic wound model. *International Wound Journal*, *21*(1), e14345. https://doi.org/https://doi.org/10.1111/iwj.14345

Tombulturk, F. K., Soydas, T., Sarac, E. Y., Tuncdemir, M., Coskunpinar, E., Polat, E., Sirekbasan, S., & Kanigur-Sultuybek, G. (2019). Regulation of MMP 2 and MMP 9 expressions modulated by AP-1 (c-jun) in wound healing: improving role of Lucilia sericata in diabetic rats. *Acta Diabetol*, *56*(2), 177-186. https://doi.org/10.1007/s00592-018-1237-5

Travagli, V., Zanardi, I., Silvietti, A., & Bocci, V. (2007). A physicochemical investigation on the effects of ozone on blood. *Int J Biol Macromol*, *41*(5), 504-511. https://doi.org/10.1016/j.ijbiomac.2007.06.010

Urmacher, C. (1990). Histology of normal skin. *Am J Surg Pathol*, *14*(7), 671-686. https://doi.org/10.1097/00000478-199007000-00008

Uslu, K., Tansuker, H. D., Tabaru, A., Egeren, S. E., Kulahci, K. K., Bulut, P., Emre, F., & Oktay, M. F. (2020). Investigation of the effects of thrombocyte-rich plasma, systemic ozone and hyperbaric oxygen treatment on intraoral wound healing in rats: experimental study. *European archives of oto-rhino-laryngology : official journal of the European Federation of Oto-Rhino-Laryngological Societies (EUFOS) : affiliated with the German Society for Oto-Rhino-Laryngology - Head and Neck Surgery*, *277*(6), 1771–1777. https://doi.org/10.1007/s00405-020-05872-5

Vaillant, J. D., Fraga, A., Díaz, M. T., Mallok, A., Viebahn-Hänsler, R., Fahmy, Z., Barberá, A., Delgado, L., Menéndez, S., & Fernández, O. S. (2013). Ozone oxidative postconditioning ameliorates joint damage and decreases pro-inflammatory cytokine levels and oxidative stress in PG/PS-induced arthritis in rats. *Eur J Pharmacol*, *714*(1-3), 318-324. https://doi.org/10.1016/j.ejphar.2013.07.034

Vandooren, J., Van den Steen, P. E., & Opdenakker, G. (2013). Biochemistry and molecular biology of gelatinase B or matrix metalloproteinase-9 (MMP-9): the next decade. *Critical reviews in biochemistry and molecular biology*, *48*(3), 222-272.

Velnar, T., Bailey, T., & Smrkolj, V. (2009). The wound healing process: an overview of the cellular and molecular mechanisms. *Journal of international medical research*, *37*(5), 1528-1542.

Werner, S., Krieg, T., & Smola, H. (2007). Keratinocyte-fibroblast interactions in wound healing. *J Invest Dermatol*, *127*(5), 998-1008. https://doi.org/10.1038/sj.jid.5700786

Wong, D. J., & Chang, H. Y. (2008). Skin tissue engineering. In *StemBook*. https://doi.org/10.3824/stembook.1.44.1

Wong, V. W., Sorkin, M., Glotzbach, J. P., Longaker, M. T., & Gurtner, G. C. (2011). Surgical approaches to create murine models of human wound healing. *J Biomed Biotechnol*, *2011*, 969618. https://doi.org/10.1155/2011/969618

Wu, Y., & Zhou, B. P. (2010). Snail: More than EMT. *Cell Adh Migr*, *4*(2), 199-203. https://doi.org/10.4161/cam.4.2.10943

Xiang, W., Li, L., Hong, F., Zeng, Y., Zhang, J., Xie, J., Shen, G., Wang, J., Fang, Z., Qi, W., Yang, X., Gao, G., & Zhou, T. (2023). N-cadherin cleavage: A critical function that induces diabetic retinopathy fibrosis via regulation of β-catenin translocation. *FASEB journal : official publication of the Federation of American Societies for Experimental Biology*, *37*(4), e22878. https://doi.org/10.1096/fj.202201664RR

Xiao, W., Tang, H., Wu, M., Liao, Y., Li, K., Li, L., & Xu, X. (2017). Ozone oil promotes wound healing by increasing the migration of fibroblasts via PI3K/Akt/mTOR signaling pathway. *Biosci Rep*, *37*(6). https://doi.org/10.1042/bsr20170658

Xu, J., Zgheib, C., Hodges, M. M., Caskey, R. C., Hu, J., & Liechty, K. W. (2017). Mesenchymal stem cells correct impaired diabetic wound healing by decreasing ECM proteolysis. *Physiological genomics*, *49*(10), 541–548. https://doi.org/10.1152/physiolgenomics.00090.2016

Yang, J., & Weinberg, R. A. (2008). Epithelial-mesenchymal transition: at the crossroads of development and tumor metastasis. *Dev Cell*, *14*(6), 818-829. https://doi.org/10.1016/j.devcel.2008.05.009

Zeisberg, M., Bottiglio, C., Kumar, N., Maeshima, Y., Strutz, F., Müller, G. A., & Kalluri, R. (2003a). Bone morphogenic protein-7 inhibits progression of chronic renal fibrosis associated with two genetic mouse models. *Am J Physiol Renal Physiol*, *285*(6), F1060-1067. https://doi.org/10.1152/ajprenal.00191.2002

Zeisberg, M., Hanai, J., Sugimoto, H., Mammoto, T., Charytan, D., Strutz, F., & Kalluri, R. (2003b). BMP-7 counteracts TGF-beta1-induced epithelial-to-

mesenchymal transition and reverses chronic renal injury. *Nat Med*, *9*(7), 964-968. https://doi.org/10.1038/nm888

Zeisberg, M., & Neilson, E. G. (2009). Biomarkers for epithelial-mesenchymal transitions. *J Clin Invest*, *119*(6), 1429-1437. https://doi.org/10.1172/jci36183

Zhang, C., Li, Q., Lai, S., Yang, L., Shi, G., Wang, Q., Luo, Z., Zhao, R., & Yu, Y. (2017). Attenuation of diabetic nephropathy by Sanziguben Granule inhibiting EMT through Nrf2-mediated anti-oxidative effects in streptozotocin (STZ)-induced diabetic rats. *J Ethnopharmacol*, *205*, 207-216. https://doi.org/10.1016/j.jep.2017.05.009

Zheng, Z., Kang, H. Y., Lee, S., Kang, S. W., Goo, B., & Cho, S. B. (2014). Up-regulation of fibroblast growth factor (FGF) 9 expression and FGF-WNT/β-catenin signaling in laser-induced wound healing. *Wound Repair Regen*, *22*(5), 660-665. https://doi.org/10.1111/wrr.12212

Zhou, W., Duan, Z., Zhao, J., Fu, R., Zhu, C., & Fan, D. (2022). Glucose and MMP-9 dual-responsive hydrogel with temperature sensitive self-adaptive shape and controlled drug release accelerates diabetic wound healing. *Bioact Mater*, *17*, 1-17. https://doi.org/10.1016/j.bioactmat.2022.01.004

Zhu, M., Cao, L., Melino, S., Candi, E., Wang, Y., Shao, C., Melino, G., Shi, Y., & Chen, X. (2023). Orchestration of Mesenchymal Stem/Stromal Cells and Inflammation During Wound Healing. *Stem Cells Transl Med*, *12*(9), 576-587. https://doi.org/10.1093/stcltm/szad043

Zigrino, P., Brinckmann, J., Niehoff, A., Lu, Y., Giebeler, N., Eckes, B., Kadler, K. E., & Mauch, C. (2016). Fibroblast-Derived MMP-14 Regulates Collagen Homeostasis in Adult Skin. *J Invest Dermatol*, *136*(8), 1575-1583. https://doi.org/10.1016/j.jid.2016.03.036

Zomer, H. D., & Trentin, A. G. (2018). Skin wound healing in humans and mice: Challenges in translational research. *J Dermatol Sci*, *90*(1), 3-12. https://doi.org/10.1016/j.jdermsci.2017.12.009

7. SİMGELER VE KISALTMALAR

α-sma	:	Alfa smooth muscle actin
BMP7	:	Bone morphogenetic protein 7
CDH1	:	Cadherin 1
DAB	:	Di amino benzidin
DDR2	:	Diskoidin alan reseptörü tirozin kinaz 2
DM	:	Diabetes mellitus
EPC	:	Endotelyal progenitör hücreler
ESM	:	Ekstrasellüler matriks
FGF	:	Fibroblast growth factor
FSP1	:	Ferroptosis suppressor protein 1
H_2O_2	:	Hidrojen peroksit
IFs	:	Ara filamentler
IL-1β	:	İnterlökin-1β
IL-8	:	İnterlökin-8
MMP	:	Matriks metalloproteinaz
NF-κB	:	NF-kappa B
NO	:	Nitrik oksit
NOSN	:	Nano kabarcık niozom solüsyonları
NSAID	:	Non steroid anti inflamatuar ilaçlar
O_3	:	Ozon
PDGF	:	Platelet-derived growth
PMNL	:	Polimorf nükleer lökosit
ROS	:	Reaktif oksijen türleri
SMAD	:	Hücre gelişimi ve büyümesini düzenlemek için kritik öneme sahip olan dönüştürücü büyüme faktörü beta (TGF-B) süper ailesinin reseptörleri için ana sinyal dönüştürücüleri olan yapısal olarak benzer proteinlerden oluşan bir aileyi içerir.
TGF-β	:	Transforming grown factor beta
TIMP	:	Metalloproteinaz doku inhibitörlerinin
TNF-α	:	Tumor necrosis factor-α
VEGF	:	Vascular endothelial growth factor
WHO	:	Dünya sağlık örgütü

8. EKLER

EK 1

Etik Kurul Kararı

9. TEŞEKKÜR

10. ÖZGEÇMİŞ