Kardiyovasküler Hastalıklarda Ağrı Yönetimi

Pain Management in Cardiovascular Diseases

Zeki YILMAZ[a],
Tuğba VARLIK[a],
Didem ALGAN[a]

[a]Bursa Uludağ Üniversitesi
Veteriner Fakültesi,
İç Hastalıkları AD,
Bursa, Türkiye

Yazışma Adresi/*Correspondence:*
Zeki YILMAZ
Bursa Uludağ Üniversitesi
Veteriner Fakültesi,
İç Hastalıkları AD,
Bursa, Türkiye
zyilmaz@uludag.edu.tr

ÖZET Ağrı, gerçek veya potansiyel bir doku hasarından kaynaklanan veya bu şekilde tanımlanan, hoş olmayan bir duyu ve duygusal bir deneyim olarak tanımlanmaktadır. İnsanlarda ağrının tanımlanması ve ifade edilmesi hekimlere büyük avantaj sağlarken, veteriner hekimliğinde bu duyunun fark edilmesi, varlığının ortaya konması, hatta lokalize edilmesinde güçlükler yaşanmaktadır. Kardiyovasküler hastalıklarda göğüs bölgesinde hissedilen ağrı; "anjina" olarak tanımlanmaktadır. Anjinanın olası nedenleri içinde öncelikle kardiyopulmoner ve gastrointestinal sistem hastalıkları yer almaktadır. Genellikle hipertrofik kardiyomiyopatinin (HCM) bir komplikasyonu olarak ortaya çıkan arterial tromboembolizm (ATE), kedilerde ağrı ile seyreden en önemli ve en yaygın kardiyovasküler sistem hastalığıdır. Bu nedenle, bu derlemede ağırlıklı olarak, kedilerde yüksek morbitide ve mortalite ile seyreden, perakut ağrı duyusunun belirgin hissedildiği ATE olgularının tanıtılması ve tedavi yönetimi üzerinde yoğunlaşılacaktır.

Anahtar Kelimeler: Kardiyovasküler hastalıklar; ağrı; anjina; köpekler; kediler

ABSTRACT Pain is defined as an unpleasant sensory and emotional experience resulting from or described as actual or potential tissue damage. Pain definition and pain-related complaints in humans provides a great advantage to physicians; however, in veterinary medicine there are difficulties in recognizing this sensation, revealing its existence, and even localizing it. Chest pain is defined as "angina". Possible causes of angina include cardiopulmonary and gastrointestinal system diseases. Arterial thromboembolism (ATE) as a complication of hypertrophic cardiomyopathy (HCM) is the most important and common cardiovascular system disease in cats. Therefore, this review will focus mainly on the diagnosis and treatment management of ATE cases with high morbidity and mortality as well as per acute pain sensation prominently in cats.

Keywords: Cardiovascular diseases; pain; angina; dogs; cats

TANIM

Ağrı, vücuttaki herhangi bir doku bozukluğuna karsı vücudu harekete geçirmek ve uyarmak için sinyallerin üretildiği sinir sisteminin önemli fonksiyonlarından biridir. Ağrı, gerçek veya potansiyel bir doku hasarından kaynaklanan veya bu şekilde tanımlanan, hoş olmayan bir duyu ve duygusal bir deneyim olarak tanımlanmaktadır.[1] İnsanlarda ağrının tanımlanması ve ifade edilmesi hekimlere büyük avantaj sağlarken, veteriner hekimliğinde bu duyunun fark edilmesi, varlığının ortaya konması, hatta lokalize edilmesinde güçlükler yaşanmaktadır.

ETİYOPATOGENEZ

Kardiyovasküler hastalıklarda göğüs bölgesinde hissedilen ağrı; "anjina" olarak tanımlanmaktadır. Anjinanın olası nedenleri içinde kalp hastalıkları (koroner arter hastalıkları,

KAYNAK GÖSTERMEK İÇİN:
Yılmaz Z, Varlık T, Algan D. Kardiyovasküler hastalıklarda ağrı yönetimi. Yalçın E, Pekmezci D, editörler. Kedi ve Köpeklerde Ağrı Yönetimi. 1. Baskı. Ankara: Türkiye Klinikleri; 2024. p.47-54.

perikarditis, hipertrofik kardiyomiyopati vb.), akciğer hastalıkları (pulmoner emboli, astım, pnomoni, pnömotoraks vb), gastrointestinal şikayetler (gastritis, pankreatitis vb.) ve diğer nedenler (akciğer kanserleri, kosta kırıkları ve kostokondritis vb.) sayılabilir (Tablo 1).[2] Genellikle hipertrofik kardiyomiyopatinin (HCM) bir komplikasyonu olarak ortaya çıkan arterial tromboembolizm (ATE), kedilerde ağrı ile seyreden en önemli ve en yaygın kardiyovasküler sistem hastalığıdır.[3]

Torasik ağrının farklı nedenleri ve mekanizmaları olabilir. Bunlar kardiyak olmayan, kardiyak fakat iskemik olmayan ve kardiyak iskemik nedenler olmak üzere üç kategoride gruplandırılır. Kardiyak olmayan göğüs ağrısı nedenleri gastro-özofageal reflü hastalığı, kas-iskelet sistemi değişiklikleri, pulmoner ve aort hastalıkları ve psikiyatrik durumlardır. İskemik olmayan kardiyak ağrı nedenleri perikardit ve perikardiyal hastalıklardır. Kardiyak iskemik grupta ise, anjina pektorisin en yaygın nedenlerinden biri olarak epikardiyal koroner arterlerdeki aterosklerosis bulunmaktadır.[4]

Anjina pektoris; miyokardiyal oksijen ihtiyacı ve kaynağı arasındaki dengesizlikle ilişkili rahatsızlık veya ağrı anlamına gelir. Anjina genellikle miyokardiyal iskemiye yol açan bir oksijen arz/talep dengesizliği yaratan epikardiyal bir arterin kritik bir darlığından kaynaklanır. Miyokardiyal iskeminin başlangıcından sonraki tipik basamak sol ventrikül disfonksiyonu, elektrokardiyogramda değişiklikler ve ardından hastaların hepsinde olmasa da çoğunda ağrının başlamasıdır. Anjina pektorisin kalpteki kemosensitif ve mekanosensitif reseptörleri uyaran iskemik ataklardan kaynaklandığı öne sürülmektedir. Bu reseptörlerin uyarılması, sempatik ve vagal afferent sinirlerin duyusal uçlarını uyaran serotonin, histamin, tromboksan A2, bradikinin, reaktif oksijen türleri, özellikle hidroksil radikalleri, laktik asit ve siklooksijenaz yolu ile prostaglandinlerin (PGE2 ve PGI2) üretimine yol açan adenozin dahil olmak üzere çok sayıda kimyasal aracının salınımıyla sonuçlanır; bunlar torasik sempatik gangliyona ve omuriliğin distal torasik köküne bağlanır.[5-7]

Bu kimyasal aracılar ya tek tek ya da sıklıkla kombinasyon halinde, kardiyak visseral spinal afferent liflerin depolarizasyonuna yol açan, çoğunlukla kimyasal olarak hassas terminaller üzerindeki spesifik reseptörlerle etkileşime girer. Kardiyak, somatik ve gastrointestinal girdilerin ortak bir nöron havuzunda birleşmesi, kalp veya gastrointestinal sistemden kaynaklanan nosiseptif uyaranlardan kaynaklanan göğüs ve/veya kollara ağrı yönlendirmesi için nörofizyolojik ve nöroanatomik bir temel sağlar. Bu yolların tümü arasındaki karmaşık etkileşim, muhtemelen anjinal semptomların deneyiminin ve klinik ortaya çıkışının hastalar arasındaki farklılıkları açıklar.[5] Anjina pektoris ile ilişkili bölgesel serebral kan akışındaki değişikliklere dair pozitron emisyon tomografisi (PET) bulguları, kortikal aktivasyonun ağrı hissi için gerekli olduğu ve talamusun afferent ağrı sinyalleri için bir kapı görevi gördüğünü ortaya koymuştur. Başta tromboz olmak üzere büyük bir koroner damarın aniden tıkanması ve miyokardiyal iskeminin ortaya çıkması genellikle şiddetli ağrı ile ilişkilidir, ancak damar tıkanıklığı kademeli olarak gelişirse klinik olarak belirgin bir belirti olmayabilir. Bunun başlıca nedeni, sol ve

TABLO 1: Köpek ve kedilerde torasik ağrının olası nedenleri *(insanlardan modifiye edilmiştir).*[2]

Primer Kardiyovasküler	Primer Non-Kardiyovasküler
Akut koroner sendrom	Özefagal spasm, özefagitis, gastroözefagal refluks
Akut perikarditis, perikardiyal efüzyon	Peptik ulser, kolesistitis, pankreatitis
Akut myokarditis	Pneumoni, bronşitis, akut astım
Şiddetli hipertansiyon atakları	Pleuritis, pleural efüzyon, pneumotoraks
Stres kardiyomiyopatisi (Takotsubo sendromu)	Pulmoner embolizm, şiddetli pulmoner hipertansiyon
Taşiaritmiler	Torasik travma
Hipertrofik kardiyomiyopati (HCM)	Kostakondritis, kosta kırığı
Arterial tromboembolizm (ATE)	Servikal/torasik vertebral ya da disk hasarı
Aortik stenosis	Psikojenik
Şiddetli akut kalp yetmezliği	
Akut aortik sendrom (diseksiyon, hematom)	
Pulmoner embolizm, pulmoner infarktüs	
Kardiyak kontüzyon	

sağ koroner arterler arasında etkili bir kollateral dolaşımın kademeli olarak gelişmesidir. Yeterli kollateral dolaşımın varlığında, sağ koroner arterin tıkanması, dokunun sol koroner arter tarafından da beslenen kısmında enfarktüse yol açmayabilir. Ancak kalpte genellikle minimal düzeyde gelişmiş bir kollateral dolaşım olduğundan bu durumlarda akut kalp hastalığı atakları daha sık görülmektedir.[7]

TANISAL YAKLAŞIM

İnsan hekimliğinde travmatik olmayan akut göğüs ağrısı acil servislerde vakaların %25'ini kapsayan yaygın bir kritik durumdur ve böyle durumlarda öncelikli nedenlerin (akut miyokard enfarktüsü, pulmoner arteriyel emboli, akut aort sendromu, tansiyon pnömotoraks vb.) belirlenmesi için değerlendirme yapılmaktadır. Genel muayene bulguları ve hastanın geçmişi tanı için önemli bir yardımcıdır. İnsanlar için 'Marburg Kalp Skoru' ve göğüs ağrısı olan insanların vital bulgularının kriterleri tanı için ilk basamaklardır.[8] İnsanlara benzer şekilde köpek ve kedilerde de klinik düzeyde ağrının tanımı ve değerlendirilmesi için farklı metotlar (Glasgow komposite ağrı ölçüm skalası, Melbourne ağrı skalası, Colorada State Üniversitesi kedi ve köpek akut ağrı skalası gibi) kullanılmaktadır.[9] Bu klinik yaklaşımın yanısıra altta yatan hastalığı ortaya çıkarmak için bazı tanı tekniklerine de geresinim duyulmaktadır. Bu teknikler içinde öncelikli olarak elektrokardiyografi (EKG), torasik radyografi, ekokardiyografi, stress nükleer miyokardiyal perfüzyon görüntüleme, kardiyovasküler magnetik rezonans ve anatomik testler (koroner bilgisayarlı tomografi anjiyografi ve invaziv koroner anjiyografi) yeralmaktadır.[10-12]

EKG, kardiyak ve non-kardiyak hastalıklarda kalp ritminin belirlenmesinde insanlarda olduğu gibi kedi ve köpeklerde de yaygın kullanılan tanısal bir unsurdur.[10] İnsanlarda ST-segment elevasyonlu miyokardiyal infarktüs durumlarında ilk EKG'nin göğüs ağrısını takiben ilk 10 dakika içinde alınmasının çok önemli olduğu belirtilmiştir. Veteriner hekimliğinde bu tür uygulamaların şikayetlerin görülmesini takiben kısa sürede gerçekleştirilmesi çok mümkün olmamakla birlikte, hospitalizasyon sürecinde olan kedi ve köpekler için daha makul görülmektedir. İlk EKG'nin tanısal olmadığı torasik ağrısı olan hastalarda, özellikle akut koroner sendromun klinik şüphesi yüksekse, semptomlar kalıcıysa veya klinik durum kötüleşiyorsa potansiyel iskemik değişiklikleri saptamak için seri EKG'lerin alınması ya da en ideali kalp ritminin monitorize edilmesi tavsiye edilmektedir.[11] EKG ile iskemik olmayan torasik ağrının olası nedenlerinin (perikarditis, miyokarditis, aritmi, elektrolit anormallikleri, HCM, pulmoner hipertansiyon vb.) belirlenebileceği hatırda tutulmalıdır.[10,11] Başlangıç EKG'si normal olan veya ST elevasyonu/depresyonu olmayan, hiperakut T dalgaları ve/veya sol dal bloğu (LBBB) olmayan hastalar, seri EKG çekim planı ile birlikte diğer tanısal testlere yönlendirilmektedirler.[11]

Toraks radyografisi, kardiyopulmoner sistem şikayetleri olan insan ve hayvanlarda klinik süreçte mutlaka yapılması gereken bir muayenedir. Bu amaçla, hasta radyografik muayeneye müsaade edebilecek durumda ise, latero-lateral ve dorsoventral poziyonlarda çekimler yapılmalı, takiben torasik kavite, kalp, akciğerler, damar yapıları ve diyafram incelenmelidir. Bu sayede ağrının olası nedeni olabilecek kalp-akciğer hastalıkları, plevral boşluk, damarsal hastalık ve anomaliler ve belki de diyafram bütünlük sorunları ortaya konabilecektir.[11] Kalp ile ilgili değerlendirmeler yaparken kardiyomegali varlığı için kullanılan vertebral kalp skorunun (VHS) duyarlılık ve özgüllük açısından bazı olgularda nispeten yetersiz kaldığını, bu nedenle de yüksek şüpheli olgularda mutlaka ileri tanı tekniklerine (ekokardiyografi) baş vurulması gerektiği unutulmamalıdır. İnsanlarda kronik kalp yetmezliği seyrinde belirgin sol ventriküler yetmezliğe sahip olanların, olmayanlara göre daha belirgin ağrı duyusu gösterdiği rapor edilmiştir.[13]

İnsanlarda olduğu gibi perakut/akut ağrı ile kliniğe sunulan köpek ve kedilerde laboratuvar düzeyinde serumda kalp ile ilgili biyobelirteçlere bakılmaktadır. Bunlar içinde en yaygın kullanılanları; kardiyak troponinler (cTnI ve cTnT) ve natriüretik peptidlerdir (Pro-BNP). Troponinler kardiyak hücre hasarı ve nekrozunu ortaya koyarken, Pro-BNP ventriküler stresin varlığı ve derecesini yansıtmaktadır. Bu nedenle her iki parametrenin de özellikle solunum stresinin (ve/veya torasik ağrının) kardiyak ya da non-kardiyak nedenlerden ileri gelip gelmediğini anlayabilmek için çalışılması önerilmektedir.[12] Günümüzde hasta başı ölçüm cihazları veya hızlı test kitleri ile bu parametreleri kalitatif/kantitatif olarak değerlendirmek de mümkündür. Her iki parametredeki yükselimler kardiyak hasarı belirlemede önemli görülmekle birlikte, bunların non-kardiyojenik nedenlerden dolayı (akciğer hastalıkları, hipertansiyon, renal azotemi, yaşlılık vb.) yükselebileceği de hatırda tutulmalıdır.[14,15] Akut miyokardiyal infarktüs tanısında CK-MB ve miyoglobin ölçülmesi öncelikli görülmemektedir; ancak, pulmoner arteriyel embolide risk sınıflandırması için Pro-BNP ölçümü önerilmektedir.[13,15]

Veteriner hekimlikte köpek ve kedilerde kardiyak ağrı tanımlaması içinde öne çıkan hastalık arterial tromboembolizm (ATE) olgularıdır.[3] Köpeklerde ATE'ye neoplazi, renal hastalık, kardiyak disfonksiyon, gastrik dilatasyon ve

volvulus, hipotiroidism ve hiperadrenokortisizm gibi hastalıklar neden olurken, kedilerde neoplazi, kardiyomiyopatiler ve hipertiroidizm öncelikli nedenlerdir.[16] Kediler ATE gelişimine köpeklerden daha predispozedirler. Kedilerde kardiyomiyopatiler ATE için en yaygın hastalık grubunu oluştururlar. Bu nedenle, perakut / akut ağrılı klinik bir sunum ile hasta sahiplerinin ve veteriner hekimlerin karşı karşıya kaldığı bu hastalık (ATE), bu bölümde detaylandırılarak verilmiştir.

FELİNE ARTERİYEL TROMBOEMBOLİZM

ATE, kedilerde yüksek morbidite ve mortalite ile seyreden, çoğunlukla akut olarak meydana gelen ağrılı bir tablodur.[16,17] ATE, dolaşımın bir kısmında oluşan trombusun periferik bir artere embolize olmasıyla ortaya çıkar. Mekanik obstrüksiyon ve vazokonstriksiyon sonucu trombusun distalindeki dokulara arteriyel kan akışı azalır. Kedilerde trombusun kaynağı genellikle sol atriyal uzantıdır.[18] Virchow üçlüsü (kan dolaşımının durgunlaşması, endotel hasarı ve hiper pıhtılaşma durumu) nedeniyle trombus oluşumuna yatkınlık gözükmektedir.[19,20] ATE ile ilişkili en yaygın altta yatan kalp hastalığı HCM'dir ancak herhangi bir kardiyomiyopati (dilate, restriktif veya iskemik) formuna sahip kediler de risk altındadır.[18,19]

KLİNİK BULGULAR

ATE'li kedilerde tipik olarak ani başlayan şiddetli ağrı, vokalizasyonda artış ve distres gözlenmektedir. Kesin klinik belirtiler trombusun konumuna bağlı olarak ortaya çıkar. En sık olarak görülen klinik görünüm, distal aorta embolizasyonuyla ilişkili pelvik ekstremitede paraliz ya da parezidir (Resim 1a).[18] Klinik olarak "5P" varlığı; ağrı (pain), paraliz/parazi (paralysis/paraplegie), ekstremitede nabız alınamaması (pulselessness), etkilenen pati yastığının solgunluğu (pallor, Resim 1b) ve ekstremitenin soğukluğu (poikilothermy) ATE tanısı için spesifik bulgulardandır.[16,18] Motor fonksiyon genellikle yoktur veya dizin distalinde azalmıştır, tarsusun distalinde cilt duyusu yoktur. Pelvik ekstremite alt motor nöron belirtilerinin femoral nabız yokluğu ve soğuk ekstremitelerle birlikteliği ATE için patognomoniktir. Etkilenen ekstremitenin pati yastıkları sıklıkla solgun veya siyanotik görünümdedir.[19,20] Çoğu kedinin her iki kaudal ekstremitesi paralizedir (Resim 1) ancak az sayıda kedide yalnızca bir kaudal ekstremite etkilenmiştir. Yalnızca bir ekstremite etkilenen kedilerde daha az ağrı oluşabilmektedir.[16-20] Rektal sıcaklık genellikle azalmış durumdadır dolayısıyla kötü bir prognoza işaret etmektedir. ATE'li birçok kedi, ağrı nedeniyle taşipne halindedir. Kedilerin yarısından fazlasında oskültasyon sırasında üfürüm, gallop veya aritmi duyulmaktadır.[18,19] Böyle kedilerin EKG'sinde değişen derecede taşiaritmiler, ST segment değişimleri (Resim 2a) ve atrial/ventriküler prematüre kompleksler (Resim 2b) tespit edilebilmektedir.

Toraks radyografisi, konjestif kalp yetmezliğini doğrulamanın en güvenilir yolu olabilir ancak şiddetli solunum stresinde ve ağrı duyan kedilerde radyografik çekimler yapılmamalıdır. Torasik radyografiler, aynı zamanda altta yatan neoplastik bir nedeni olan kedilerde pulmoner kitle lezyonlarının belirlenmesinde de faydalıdır.[18] HCM nedeni ile ATE gelişen kedilerde toraks radyografisi tipik olarak kardiyomegali ve pulmoner akciğer desenlerini yansıtmaktadır (Resim 1c,d)

Kardiyomiyopatinin türünün bilinmesi (HCM, DCM, RCM vb) öncelikli olmadığından, genellikle acil ekokardiyografi yapılması gerekli görülmemektedir. Hasta stabilize edildikten sonra altta yatan kalp hastalığının tanısı için ekokardiyografiden yararlanılmaktır. Bu süreçte ATE olgularının büyük bir bölümünde altta yatan neden HCM ol-



RESİM 1: Arteriyel tromboemblism (ATE) nedenli parezisli bir kedinin tipik görünümü; arka ekstremitelerde motorik ve duyusal his kaybı **(a)**; pati yastıklarında solgun ve ödemli görünüm **(b)**. Hipertrofik kardiyomiyopatiye (HCM) bağlı ATE gelişen bir kedide lateral **(c)** ve ventro-dorsal çekimler **(d)**; kardiyomegali, hafif plevral efüzyon ve interstitiel akciğer desenini yansıtmakta.

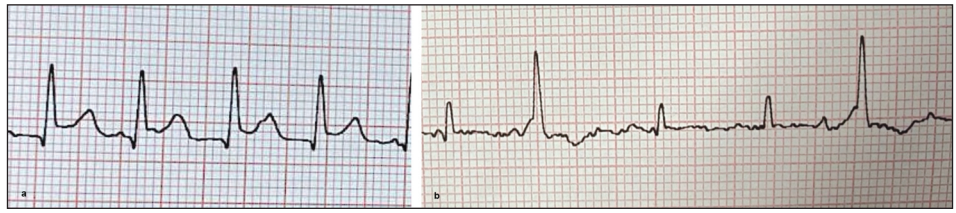

RESİM 2: Hipertrofik kardiyomiyopatiye bağlı arterial tromboembolizm gelişen iki kediden EKG örnekleri (50 mm/sn, 10 mm/mV). **(a)** Sinus taşikardi ve ST segment elevasyonu (0.2 mV); myokarditis ve/veya hipoksi ile uyumludur. **(b)** Normal sinüs ritim ve kalp frekansına rağmen iki adet ventriküler ekstrasistol varlığı.

duğu için, ekokardiyografide tipik olarak değişen derecelerde simetrik ya da asimetrik interventriküler septum ve/veya sol ventriküler serbest duvar kalınlığı (>6mm; Resim 3a) ve sol atriyal dilatasyon (LA/Ao >1.6; Resim 3b) belirlenmekte; bazı olgularda sol (LVOT) ve sağ ventriküler çıkışta (RVOT) daralmalar gözlenebilmektedir.[20] ATE'li kedilerin çoğunda genişlemiş bir sol atriyum ya da sol atriyum airikülası içinde spontan eko kontrastı (SEC/smoke/duman; Resim 3b) ya da trombüsün kendisi görülebilmektedir.[18] Sol atriyal dilatasyon kadar kalp yetmezliği de kanın durgunlaşmasına (stasis) yol açarak ATE gelişiminde önemli rol oynar.[18-20] Sol ventriküler sistolik yetmezlik tanımlaması bazı olgularda geleneksel ekokardiyografik parametrelerin (%FS ve %EF) kullanımı ile pek mümkün olmamakta, böyle durumlarda yeni teknolojilerin (iki boyutlu benek takibi - two dimensional speckle tracking echocardiography) kullanılması tavsiye edilmektedir (Resim 3c).

LABORATUVAR BULGULARI

ATE çok çeşitli biyokimyasal değişimlere neden olabilmektedir. Kedilerin çoğunda stres hiperglisemisi, azotemi ve hiperfosfatemi gözükmektedir. Azotemi genellikle prerenaldir ancak aynı zamanda renal arterdeki tromboembolizmle de ilişkili olabileceği düşünülmelidir. Tipik olarak kas iskemisinin bir sonucu olarak serum kreatin kinaz (CK) konsantrasyonlarında çarpıcı bir biçimde artış mevcuttur.[12,18] Paraliz şekillenmiş bir kedide normal serum CK konsantrasyonu, esas olarak nedenin ATE olmadığını gösterir. Hipokalsemi ve hiponatremi oluşan vakalar da rapor edilmiştir. Hiperkalemi, ATE'nin önemli ve potansiyel olarak ölümcül bir komplikasyonudur.[12,15]

TEDAVİ

ATE'li kedilerin tedavileri ATE ve şikayetlerini önlemeye/gidermeye yönelik olmalı, beraberinde primer hastalık için (bu genelde HCM'dir) gerekli yaklaşımlar sunulmalıdır. ATE'li kediler yüksek ağrı ve acı içerisindedirler. İlk bir saat içerisinde uygun analjezik ve opoidler ile ağrının yönetilmesi gerekmektedir (Tablo 2). Bilateral ekstremite etkilendiğinde ağrı daha şiddetlidir; bu nedenle methadone ve fentanyl gibi güçlü analjeziklerin kullanımına öncelik verilmelidir. Tek bir ekstremite etkilendiğinde buprenorfin yeterli olabilir. Bir sonraki öncelik ise konjestif kalp yetmezliğinin mevcut olup olmadığını belirlemektir.[18] Solunum sıkıntısı mevcut kedilere oksijen tak-

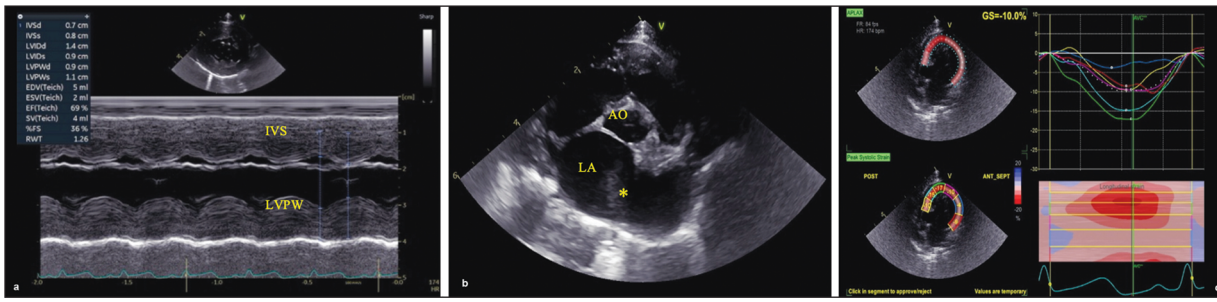

RESİM 3: Feline arterial tromboembolizm tanımladığımız bir kedide **(a)** interventriküler septum (IVS) ve sol ventriküler duvar (LVPW) kalınlaşması (RPSAx, M-Mode), **(b)** sol atriyal dilatasyon ile birlikte atriyum içindeki duman (* smoke) görünümü ve **(c)** iki boyutlu benek takibi ile sol ventriküler longitidunal strain analizi (GS= %-10.0) değeri sistolik yetmezlikle uyumlu görülmüştür.

viyesi verilmelidir. Solunum sesleri normal ve taşipne olan kediler için torasik radyografiler alınmalıdır. Akciğer ödeminden şüpheleniliyorsa 1-2 mg/kg intravenöz furosemid uygulanmalıdır. Furosemid, solunum sıkıntısının ciddiyetine bağlı olarak saatlik aralıklarla veya daha sık aralıklarla tekrarlanması gerekmektedir.[21-23]

Ağrının yönetilmesi sağlandıktan ve kalp yetmezliği belirtileri kontrol altına alındıktan sonra antitrombotik tedaviye başlanmalıdır. Antitrombotik tedavinin amacı mevcut trombusun parçalanması değil, mevcut trombusun yayılmasını ve yeni bir trombus oluşumunun önüne geçmek için olmalıdır.[18] Antitrombotik ilaçların 2 ana kategorisi antiplateletler ve antikoagülanlardır (Tablo 2). Antiplatalet ajanlar trombosit adezyonunu, agregasyonunu veya salınım reaksiyonunu inhibe eder ve yaralanan endotel bölgesinde başlangıçta trombositten zengin trombusun oluşumunu bozar. Antikoagülan ajanlar bir veya daha fazla aktif pıhtılaşma faktörüne temas ederek pıhtılaşma basamaklarını inhibe ederler.[19] Azotemik kediler sıvı tedavisine ihtiyaç duyulabilirler ancak konjestif kalp yetmezliği olanlarda mümkün olduğunca intravenöz sıvıdan kaçınılmalıdır. Böyle olgularda ilk yaklaşım; diüretik dozunu azaltmak ve kalp fonksiyonlarını iyileştirmeye yönelik diğer yaklaşımları (dobutamine, pimobendan vb.) denemek olmalıdır. Dolaşımı teşvik etmek için hasta sıcak bir ortamda tutulmalıdır. Direkt sıcak su torbalarının veya ısıtıcı pedlerin kullanılmasının yerine hastanın uygun sıcaklıktaki bir ortamda kalması tavsiye edilmektedir. İlerleyen dönemde fizyoterapi ve pasif manipülasyonlar ile kas kontraktürünün önlenmesi sağlanmalıdır.[18]

Trombusların mekanik olarak uzaklaştırılması (Resim 4) veya medikal olarak parçalanması (trombolizis) mantıklı görünse de bu yaklaşımlar komplikasyonlar geliştireceğinden tedavide önerilmemektedir. Yüksek mortalite oranları ve trombusun kateterle çıkarılması teknik olarak çok zor olduğundan cerrahi yaklaşım tavsiye edilmez. Trombolitik tedavi uygulananlarla, uygulanmayanlar arasında mortalite açısından önemli bir fark olmadığı bildiril-

TABLO 2: ATE tedavisi için kullanılan ilaçlar ve dozları.[18]

Etken Madde	Önerilen Doz
Analjenik	
Butorfanol Tartrat	0,2-0,4 mg/kg, im/iv, 1-4 saat ara ile
Methadone	0,6 mg/kg, yavaş, iv, 4-6 saatte bir
Fentanly	3-5ug/kg, yavaş, iv, takiben 2-5ug/kg/saat infüzyon
Hidromorfon	0,08-0,3 mg/kg, im/iv, 2-6 saat ara ile
Buprenorfin	0,05-0,01 mg/kg im/iv, 6-12 saat ara ile
Oksimorfon HCL	0.05-0,1 mg/kg (im/iv) 1-3 saat ara ile
Diüretik	
Furosemid	1-2 mg/kg (iv) 1-8 saat ara ile
Torosemid	0.1-0,2 mg/kg, PO, 12-24 saatte bir
Antikoagülant	
Unfractionated Heparin	100-250 IU/kg, iv / 50-200 IU/kg, sc
Enoxaparin	100-200 IU/kg, sc, 12-24 saat ara ile
Dalteparin	100-200 IU/kg, sc, 12-24 saat ara ile
Warfarin	0.5mg/kedi, PO, 24 saat ara ile
Trombolitik	
Doku plasminogen aktivatörü	0.5-1 mg/kg, iv (CRI)
Antiplatelet	
Aspirin	75mg/kedi (yüksek doz) veya
	5mg/kg (düşük doz), PO, 48-72 saat ara ile
Clopidogrel	18.75 mg/kedi, PO, 24 saat ara ile
Apiksaban	<5 kg: 0,625 mg/kedi, PO, 12 saatte bir
	>5 kg: 1,25 mg/kedi, PO, 12 saatte bir
Rivaroksaban	0.5-1 mg/kg, PO, 24 saatte bir

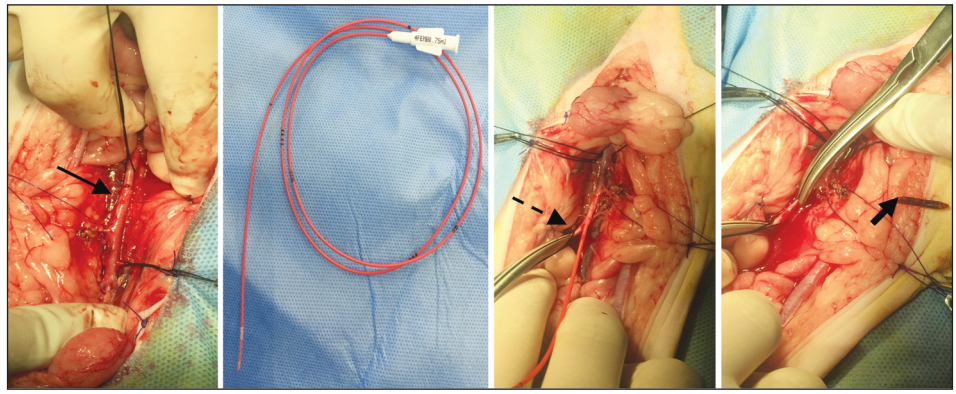

RESİM 4: Arteriyel tromboembolizm nedeni ile acil trombeloktomi yapılan bir kediye ait görüntüler. Soldan sağa sırasıyla; iliak arterin demonstrasyonu (ok), trombüsü çıkarmak için kullanılan kateter, kateterin uygulanışı (çizgili ok) ve trombüsün çıkartılması (kalın ok).

miştir. Klinik çalışmalarda ATE'li kedilerde erken dönemde tPA (tissue plasminogen aktivatörü) kullanımı ile başırılı sonuçlar da alınabilmektedir.[21-23] Kediler ilk iki hafta boyunca her 3-4 günde bir yeniden kontrol edilmelidir. Ekstremite fonksiyonları, devam eden analjezi ihtiyacı, nabız varlığı, kalp yetmezliği belirtilerinin kontrolü ve böbrek fonksiyonları yeniden değerlendirilmelidir. İkinci haftada, iskemik hasara, deride veya patilerde nekrotik değişiklikler (Resim 1b) olmadığından emin olmak için kediler izlenmelidir.[18]

Kronik süreçte kalp yetmezlikli insanlarda nöropatik ağrının kontrolü için; serotonin ve norepinefrin reuptake inhibitörleri (inflamatuar sitokinleri azaltırlar-olumlu etki), trisiklik antidepresantlar (inflamatuar sitokinleri azaltırlar-olumlu etki), gabapentinler (sıvı retensiyonu-olumsuz etki), asetominofen (terapötik dozda emniyetli) ve non-steroidal antiinflamatuar ilaçlar (perivasküler direnci artırmaları ve glomerular filtrasyonu azaltmaları ile olumsuz etki) kullanılırken, nosiseptif ağrı kontrolü için; bifosfonatlar ve opioidler önerilmektedir.[24]

PROGNOZ

Birçok kedide teşhis konulur konulmaz ötenazi yapılması önerilmekle birlikte bazı kediler diğerlerinden çok daha iyi prognoza sahip olabilir.[15,18] ATE sonucunda hayatta kalma oranlarının %33-39 olduğu ve kötü prognozun hipotermi, azalmış kalp hızı ve motor fonksiyon yokluğu ile önemli ölçüde ilişkili olduğu rapor edilmiştir. Bununla birlikte, ATE'li kedilerin tümü aynı prognoza sahip değildir. Tek pelvik ekstremitenin etkilendiği kedilerde, terapötik yaklaşımdan bağımsız olarak, iki taraflı pelvik ekstremitenin etkilendiği kedilere (%15-36) göre daha iyi oranda (%68-93) iyileşme görülmüştür. Doğal ölüm oranlarının (%28-40) ötenazi oranlarına (%25-35) benzer olduğu da bildirilmiştir.[19]

KAYNAKLAR

1. Öngel K. Ağrı tanımı ve sınıflaması. Klinik Tıp Aile Hekimliği Dergisi. 2017;9(1):12-14.
2. Stepinska J, Lettino M, Ahrens I, Bueno H, Garcia-Castrillo L, Khoury A, et al. Diagnosis and risk stratification of chest pain patients in the emergency department: focus on acute coronary syndromes. A position paper of the Acute Cardiovascular Care Association. Eur Heart J Acute Cardiovasc Care. 2020;9(1):76-89.
3. Kittleson MD, Côté E. The Feline Cardiomyopathies: 1. General concepts. J Feline Med Surg. 2021;23(11):1009-27.
4. Balla C, Pavasini R, Ferrari R. Treatment of angina: Where are we?. Cardiology. 2018;140(1):52-67.
5. Foreman RD, Garrett KM, Blair RW. Mechanisms of cardiac pain. Compr Physiol. 2015;5(2):929-60.
6. White JC. Cardiac pain: anatomic pathways and physiologic mechanisms. Circulation. 1957;16(4):644-55.
7. Foreman RD. Mechanisms of cardiac pain. Annu Rev Physiol. 1999;61:143-67.
8. Bruno RR, Donner-Banzhoff N, Söllner W, Frieling T, Müller C, Christ, M. The interdisciplinary management of acute chest pain. Deutsches Ärzteblatt International. 2015;112(45):768.
9. Hernandez-Avalos I, Mota-Rojas D, Mora-Medina P, Martínez-Burnes J, Casas Alvarado A, Verduzco-Mendoza A, et al. Review of different methods used for clinical recognition and assessment of pain in dogs and cats. Int J Vet Sci Med. 2019;7(1):43-54.
10. Yılmaz Z, Kocatürk M. Köpek ve kedilerde Elektrokardiografi. 2. Baskı. İstanbul: Nobel Tıp Kitapevi. 2021. p.1-194.

11. Rosen SD, Camici PG. The brain-heart axis in the perception of cardiac Pain: the elusive link between ischaemia and pain. Annals of Medicine. 2000;32(5):350-64.
12. Oyama MA. Using cardiac biomarkers in veterinary practice. Vet Clin North Am Small Anim Pract. 2013;43(6):1261-72.
13. Udeoji DU, Shah AB, Bharadwaj P, Katsiyiannis P, Schwarz ER. Evaluation of the prevalence and severity of pain in patients with stable chronic heart failure. World J Cardiol. 2012;4(8):250-5.
14. Gulati M, Levy PD, Mukherjee D, Amsterdam E, Bhatt DL, Shaw LJ. 2021 AHA/ACC/ASE/CHEST/SAEM/SCCT/SCMR guideline for the evaluation and diagnosis of chest pain: a report of the American College of Cardiology/American Heart Association Joint Committee on Clinical Practice Guidelines. Journal of the American College of Cardiology. 2021;78(22):e187-e285.
15. Gavazza A, Fruganti A, Turinelli V, Marchegiani A, Spaterna A, Tesei B, et al. Canine Traditional Laboratory Tests and Cardiac Biomarkers. Front Vet Sci. 2020;26(7):320.
16. Konecny F. Thromboembolic Conditions, Aetiology Diagnosis and Treatment in Dogs and Cat. Acta Vet Brno. 2010;79:497-508.
17. Borgeat K, Wright J, Garrod O, Payne JR, Fuentes VL. Arterial thromboembolism in 250 cats in general practice: 2004-2012. Journal of Veterinary Internal Medicine. 2013;28(1):102-8.
18. Fuentes VL. Arterial thromboembolism. Journal of Feline Medicine and Surgery. 2012;14(7):459-70.
19. Hogan DF. Feline cardiogenic arterial thromboembolism. Veterinary Clinics of North America Small Animal Practice. 2017;47(5):1065-82.
20. Ferasin L. Feline Myocardial Disease: 1: Classification, pathophysiology and clinical presentation. Journal of Feline Medicine and Surgery. 2009;11(1):3-13.
21. Salcı H, Kocatürk M, Ipek V, Çetin M, Kahraman MM, Yılmaz Z. Echocardiographic, magnetic resonance angiography and pathologic results of an iliac arterial thromboembolism (saddle thrombus) in a cat. Kafkas Univ Vet Fak Derg. 2016;22 (6):977-8.
22. Kocatürk M, Levent P, Oz AD, Salcı H, Yılmaz Z. Thromboelastographic evaluation of coagulation status in three cats with arterial thromboembolism due to hypertrophic cardiomyopathy. Türk Veteriner Cerrahi Dergisi. 2023;2(1):5-9.
23. Kocatürk M, Levent P, Yılmaz Z. Hipertrofik kardiyomiyopatiye bağlı akut aortik tromboembolisi olan bir kedide doku plazminojen aktivatörü tedavisinin tromboelastografi ile değerlendirilmesi. Türk Veteriner Cerrahi Dergisi. 2023;2(1):10-6.
24. Majeed MH, Ali AA, Khalil HA, Bacon D, Imran HM. A review of the pharmacological management of chronic pain in patients with heart failure. Innov Clin Neurosci. 2019;16(11-12):25-7.