Aysun SARIÇETİN

VETERİNER PATOLOJİ ANA BİLİM DALI DOKTORA TEZİ

2024

TC.
BURSA ULUDAĞ ÜNİVERSİTESİ
SAĞLIK BİLİMLERİ ENSTİTÜSÜ
VETERİNER FAKÜLTESİ
PATOLOJİ ANA BİLİM DALI

YARA İYİLEŞMESİNDE TANNİK ASİT VE ÇİNKO OKSİT'İN EPİTELYAL-MEZENKİMAL GEÇİŞ (EMT) ÜZERİNE ETKİLERİ

AYSUN SARIÇETİN

(DOKTORA TEZİ)

BURSA-2024

T.C.
BURSA ULUDAĞ ÜNİVERSİTESİ
SAĞLIK BİLİMLERİ ENSTİTÜSÜ
VETERİNER FAKÜLTESİ
PATOLOJİ ANA BİLİM DALI

YARA İYİLEŞMESİNDE TANNİK ASİT VE ÇİNKO OKSİT'İN EPİTELYAL-MEZENKİMAL GEÇİŞ (EMT) ÜZERİNE ETKİLERİ

Aysun SARIÇETİN

(DOKTORA TEZİ)

DANIŞMAN

Prof. Dr. Musa Özgür ÖZYİĞİT

B.U.Ü. Bilimsel Araştırma Projeleri Birimi

TDK-2021-539

YÖK 100/2000
Moleküler Patoloji

BURSA-2024

T.C.
BURSA ULUDAĞ ÜNİVERSİTESİ
SAĞLIK BİLİMLERİ ENSTİTÜSÜ

ETİK BEYANI

Doktora tezi olarak sunduğum **"Yara İyileşmesinde Tannik Asit ve Çinko Oksit'in Epitelyal-Mezenkimal Geçiş (EMT) Üzerine Etkileri"** adlı çalışmanın, proje safhasından sonuçlanmasına kadar geçen bütün süreçlerde bilimsel etik kurallarına uygun bir şekilde hazırlandığını ve yararlandığım eserlerin kaynaklar bölümünde gösterilenlerden oluştuğunu belirtir ve beyan ederim.

Aysun SARIÇETİN

Tarih ve İmza

TEZ KONTROL ve BEYAN FORMU

10/01/2024

Adı Soyadı: Aysun SARIÇETİN
Ana Bilim Dalı: Veterinerlik Patolojisi
Tez Konusu: Yara İyileşmesinde Tannik Asit ve Çinko Oksit'in Epitelyal-Mezenkimal Geçiş (EMT) Üzerine Etkileri

ÖZELLİKLER	UYGUNDUR	UYGUN DEĞİLDİR	AÇIKLAMA
Tezin Boyutları	■	❑	
Dış Kapak Sayfası	■	❑	
İç Kapak Sayfası	■	❑	
Kabul Onay Sayfası	■	❑	
Sayfa Düzeni	■	❑	
İçindekiler Sayfası	■	❑	
Yazı Karakteri	■	❑	
Satır Aralıkları	■	❑	
Başlıklar	■	❑	
Sayfa Numaraları	■	❑	
Eklerin Yerleştirilmesi	■	❑	
Tabloların Yerleştirilmesi	■	❑	
Kaynaklar	■	❑	

DANIŞMAN ONAYI

Unvanı Adı Soyadı:

Prof. Dr. M. Özgür ÖZYİĞİT

İmza:

İÇİNDEKİLER

ETİK BEYANI ..... **II**
TEZ KONTROL ve BEYAN FORMU ..... **III**
İÇİNDEKİLER ..... **IV**
TÜRKÇE ÖZET ..... **VI**
İNGİLİZCE ÖZET ..... **VII**
TEZ KONUSUNUN KÜRESEL SÜRDÜRÜLEBİLİR KALKINMA HEDEFLERİ İLE İLİŞKİSİ ..... **VIII**
1.GİRİŞ **1**
2.GENEL BİLGİLER **7**
2.1. Derinin, Histoloji ve Fizyolojisi 7
2.2. Yara 10
2.2.1. Yaranın Tanımı 10
2.2.2. Yaranın Sınıflandırılması 10
2.2.3. Yara İyileşmesi ve Yara İyileşmesinin Sınıflandırılması 11
2.2.4. Yara İyileşmesinin Fazları 11
2.3. Epitelyal-Mezenkimal Geçiş (EMT) Tanımı 18
2.3.1. EMT'nin Tipleri 19
2.3.2. EMT Belirteçleri 20
2.3.3. EMT Sürecinin Yara İyileşmesi Üzerine Etkileri 22
2.4. Matriks Metalloproteinazlar (MMP) 23
2.5. Tannik Asit Tarihçesi 24
2.5.1. Tannik Asit Uygulamaları 25
2.5.2. Tannik Asitin Farmakolojik Etkileri 26
2.6.1. Çinko Oksit Uygulamaları 33
3. GEREÇ VE YÖNTEM **35**
3.1. Gereç 35
3.1.1. Hayvan Materyali ve Etik Kurul 35
3.1.2.Materyal Seçimi 35
3.2.Yöntem 36
3.2.1. Deneklerin Hazırlanması 36
3.2.2. Tedavi Protokolü 40
3.2.3.Eksizyonel Yara Alanı Takibi 41
3.2.4.Yara İyileşmesinin Değerlendirilmesi 42

3.3.Histopatolojik Değerlendirme 43
3.3.1. Doku Takibi 43
3.3.2. Hematoksilen & Eozin Boyama 44
3.3.3.Masson Trichrome Boyama 44
3.3.4. Hematoksilen & Eozin Kesitlerin Değerlendirilmesi 45
3.4. İmmunohistokimyasal Boyamalar 46
3.5. İmmunohistokimyasal Değerlendirme 47
3.5.1. İmmunohistokimyasal İnceleme ve Skorlama 47
3.6. İstatistiksel Analizler 48
3.6.1. Histopatolojik Skorlara Uygulanan İstatistik Yöntemleri 48
4.BULGULAR 50
4.1. Günlük Yara Bakımı Bulguları 50
4.1.1. A Grubu (Kontrol grubu) 50
4.1.2. B Grubu (Tannik Asit) 51
4.1.3. C Grubu (Çinko Oksit) 51
4.1.4. D Grubu (Tannik Asit & Çinko Oksit) 51
4.2. Histopatolojik İnceleme Bulguları 52
4.2.1. Kapillar Yoğunluk 52
4.2.2. Polimorf Nükleer Yangı Hücresi İnfiltrasyonu 64
4.2.4. Fibroblast Proliferasyonu ve Kollajen Miktarı 69
4.2.5. Reepitelizasyon 81
4.3. İmmunohistokimyasal İnceleme Bulguları 85
4.3.1.Vimentin 85
4.3.2. N-Cadherin 95
4.3.3. E-Cadherin 107
4.3.4. Snail & Slug 119
4.3.5. MMP-9 134
4.4. Planimetri 149
5.TARTIŞMA VE SONUÇ 155
6.KAYNAKLAR 167
7. SİMGELER VE KISALTMALAR 175
8.EKLER 177
9.TEŞEKKÜR 178
10. ÖZGEÇMİŞ 179

TÜRKÇE ÖZET

Hem beşeri, hem de veteriner hekimlik alanında yara iyileşme süreci güncel ve önemi koruyan bir alandır. Canlı bir organizma olan hayvanlarda ve insanlarda yara iyileşmesi Epitelyal-Mezenkimal Geçiş (EMT) ile yönetilen dinamik ve çok aşamalı bir süreçtir. Yara iyileşme süreçlerinde EMT üzerine çalışmalar yer almaktadır. Ayrıca çinko oksit güncel olarak yara tedavilerinde yer aldığı görülmektedir. Tannik asit ise çinko okside göre daha yeni bir ajan olup kullanımı literatürde görülmektedir. Bu iki ajanının yara iyileşme sürecinde EMT üzerine etkilerine ilişkin spesifik bir çalışmaya rastlanmamıştır**.** Bu çalışmada sıçanların sırt bölgesinde oluşturulan tam kat eksizyonel yaraların toz tannik asit ve çinko oksit farmakolojik ajanlarının kullanımı ile yara iyileşmesinin EMT ile ilişkisi incelendi. Sıçanların sırt bölgesinde skapula gerisinde, dorsal orta hattın sağ ve sol tarafında (1,5x1,5cm) ebatlı tam kat eksizyonel yara modeli oluşturuldu. Denekler 4 gruba ayrıldı. Her bir grupta 6 denek kullanıldı. Gruplar kontrol, tannik asit, çinko oksit, tannik asit & çinko oksit grubu olarak ayrıldı. Tüm gruplarda deneklerin hem sağ, hem de sol taraftaki yaralarına 21 gün boyunca günlük olarak topikal tedavi uygulandı ve yaralar her gün kontrol edildi. 7., 14. ve 21 günlerde biyopsi örnekleri alınarak histopatolojik ve immunohistokimyasal (E-cadherin, N-cadherin, Snail&Slug, Vimentin, MMP-9) boyamalar yapılarak semi kantitatif olarak değerlendirildi. Bu çalışmada yara tedavisinde tannik asit ve çinko oksitin EMT sürecine etkileri incelenmesi amaçlandı. Çalışma sonucunda tannik asitin ve çinko oksitin yara kapanma sürecini ve EMT sürecini başarılı bir şekilde tamamlayarak, yara tedavisinde kullanılabileceği sonucuna varıldı.

Anahtar Kelimeler: Yara İyileşmesi, Epitel-Mezenkimal Geçiş (EMT), Tannik Asit, Çinko Oksit, E-Cadherin, N-Cadherin, Snail & Slug, MMP-9.

İNGİLİZCE ÖZET

THE EFFECTS OF TANNIC ACID AND ZINC OXIDE ON EPITHELIAL-MESENCHYMAL TRANSITION (EMT) IN WOUND HEALING

The wound healing process is essential in both medicine and veterinary medicine. Wound healing in animals and humans, living organisms, is a dynamic and multistage process induced by the Epithelial-Mesenchymal Transition (EMT). There are studies on EMT in wound healing processes. Additionally, zinc oxide appears to be currently involved in wound treatments. Tannic acid is a newer agent than zinc oxide, and its use can be seen in the literature. No specific study has been found regarding the effects of these two agents on EMTs during the wound healing process. This study examined the relationship between wound healing and EMT of full-thickness excisional wounds created on the back of rats using powdered tannic acid and zinc oxide pharmacological agents. A full-thickness excisional wound model was created behind the scapula and on the right and left sides of the dorsal midline (1.5 x1.5cm). Rats were divided into four groups, control, tannic acid, zinc oxide, and tannic acid-zinc oxide groups, and six animals were used in each group. In all groups except control, topical powder treatment was applied to the wounds on both the right and left sides of the rats daily for 21 days, and the wounds were checked daily. Biopsy samples were taken on the 7th, 14th, and 21st days and evaluated semi-quantitatively by histopathological and immunohistochemically (E-cadherin, N-cadherin, Snail&Slug, Vimentin, MMP-9) staining. This study aimed to examine the effects of tannic acid and zinc oxide on the EMT process in wound treatment. As a result of the study, it was concluded that tannic acid can be used in wound treatment by completing the wound closure process and EMT process.

Keywords: Wound Healing, Epithelial-Mesenchymal Transition (EMT), Tannic Acid, Zinc Oxide, E-Cadherin, N-Cadherin, Snail & Slug, MMP-9.

TEZ KONUSUNUN KÜRESEL SÜRDÜRÜLEBİLİR KALKINMA HEDEFLERİ İLE İLİŞKİSİ



Doktora tezi olarak sunduğum “Yara İyileşmesinde Tannik Asit Ve Çinko Oksit’in Epitelyal-Mezenkimal Geçiş (EMT) Üzerine Etkileri” başlıklı tez 3.Küresel Sürdürülebilir Kalkınma Hedefleri ile ilişkilidir.

1.GİRİŞ

Deri, vücuttaki en büyük organdır ve en önemlisi vücudun iç organları ile dış ortamı ayıran bir bariyer görevi görür. Memelilerde, derinin en önemli iki bileşeni, bazal membran adı verilen ince ekstra sellüler matriks (ECM) proteinleri tabakasıyla birbirlerine bağlanan dermis ve epidermistir (Avila-Carrasco ve ark., 2019; Evans ve ark., 2013). Yara; kesici, travmatik ya da fiziksel nedenlerle vücuttaki yapıların bütünlüğünün bozulması olarak tanımlanır (Kahraman, 2016). Çoğunlukla derinin iyileşmesi anlamına gelen yara iyileşmesi, insanlığın başlangıcından beri sağlık için önemli olarak kabul edilmektedir. Eski Mısır'dan (MÖ 3.200-300) papirüs parşömenleri, hemostaz için kompresyon kullanılan yara bakımı prosedürlerini tanımlamaktadır (Reinke, & Sorg, 2012). Deri yüzeyinin bütünlüğünün bozulmasından hemen sonra, kan kaybını ve patojenlerin girişini önlemek ve sert bir matriks sağlamak için pıhtılaşma faktörleri yara yatağına salınır. Yangı hücreleri daha sonra çeşitli kemotaktik sinyaller ile yara bölgesine alınır ve bakteriler dahil yabancı partikülleri fagosite eder. Bu süreç ilerledikçe, fibroblastik hücreler yara yatağına çekilir ve kademeli olarak fibrin eskarın (kabuk) yerini alan granülasyon dokusu olarak bilinen kollajenöz ECM salgılamaya başlar. Aynı zamanda, yara bölgesine komşu epidermisteki epitel hücreleri, iki epitel yara dudağının merkezinde buluşana kadar, yara yatağının yüzeyi üzerinde bazı durumlarda sert kabuğun ve altındaki granülasyon dokusunun altına bir yol açarak göç etmeye başlar ve yeni bir epitel tabaka sağlar. Kısa süre sonra, yeni oluşan epitel olgunluğa ulaştığında, fibröz pıhtı oluşumu altta yatan epitelden ayrılır ve dökülür. Yeniden epitelizasyon sırasında ve ardından, granülasyon dokusundaki birçok fibroblastik hücre programlanmış hücre ölümüne (apoptozis) uğrar, diğerleri ise farklılaşır. Bu hücreler cildin ECM'sini yeniden şekillendirerek kollajen bir matriks oluşumuna yol açar (Evans ve ark., 2013). Deri, yüzeysel yaralarda, sağlam deriden büyük ölçüde ayırt edilemeyen bir doku oluşturacak şekilde iyileşir, ancak bir yara yeterince derin ve /veya büyükse, yara izi (skar, sikatriks, nedbe) oluşturarak yara iyileşir. Genel olarak, Tip I kollajen fibriller, sağlam deride bir "sepet örgüsü" modeli oluştururken, yaralı/hasarlı deride, bu fibriller uzunlamasına organize olma eğilimindedir. Bu nedenlerden dolayı, yaralı deri dokusu sağlam deriden yüzeysel olarak daha büzüşük

olduğu için daha çöküktür. Örneğin, yara izleri hipertrofik hale gelerek doku büzüşmesine neden olabilir ve bu durum hastaların lezyona yakın bölgelerdeki eklemlerini hareket ettirmesini zorlaştırır (Evans ve ark., 2013). Yara izi oluşumu, fiziksel deformiteler ve psikolojik bozukluklar dahil olmak üzere çok çeşitli yan etkilere yol açan deri yaralanmalarının yaygın bir sonucudur. Yara iyileşmesi sırasında aşırı bağ dokusu artışı (esas olarak kollajen artışı), yara izi (skar, sikatriks, nedbe) oluşumuna neden olur (Monavarian, Kader, Moeinzadeh, & Jabbari, 2019). Yara iyileşmesi dinamik, kompleks ve çok basamaklı yapılanma sürecidir. Bu süreç; hücre göçü, proliferasyon, ECM, yeniden yapılanma (*remodeling*) dahil olmak üzere kompleks biyolojik olayların düzenlenmiş entegrasyonunu içerir (Avila-Carrasco ve ark., 2019; Chen ve ark., 2019; Haensel, & Dai, 2016; Kahraman, 2016). Akut yara iyileşmesinin ilk aşaması, hemostaza ve yaralanmadan hemen sonra ortaya çıkan ve birkaç saat sonra tamamlanan geçici bir yara matriksi oluşumuna katkıda bulunur. Trombositler fibrin varlığında stabil bir pıhtı oluşturur. Trombositler ayrıca, bakteriyel ürünlerle birlikte yangı hücrelerini yaralanma bölgesine çeken trombosit kaynaklı büyüme faktörü üretirler. Daha sonra bu aşama yangı sürecini başlatır. Yara iyileşmesinin yangı aşaması pıhtılaşma aşaması sırasında aktive olur ve nötrofillerin yara bölgesine göçü ile erken bir aşama ve monositlerin ortaya çıkması ve dönüşümü ile geç safha olarak ikiye ayrılmaktadır. Lökositler; proinflamatuar sitokinleri (IL-1, IL-6 ve TNF-α) salgılar, bunlar da yangıyı şiddetlendirir. M2 makrofajları çoğunlukla yangının geç fazında bulunur ve anti-inflamatuar sitokin IL-10 üretir. Proliferasyon aşamasında, iyileşme sürecinin ana odağı, yara yüzeyinin geri kazanılması, granülasyon dokusu oluşumu ve vasküler ağın restorasyonudur. Bu nedenle, lokal fibroblastların fibrin ağı boyunca göç etmesi ve yara kenarlarından re-epitelizasyonun başlamasıyla birlikte, kılcal tomurcuklanma ile neovaskülarizasyon ve anjiyojenez aktive olur. Granülasyon dokusunun oluşumu hücrelerin apoptozisi yoluyla durur ve olgun bir yarayı hem avasküler hem de aselüler olarak karakterize eder. Yaranın olgunlaşması sırasında hücre dışı matriksin bileşenleri belirli değişikliklere uğrar. MMP'lerin etkin bir rol aldığı; kollajen III'ün yerini daha sert kollajen I demetlerinin aldığı yara iyileşmesinin son aşamasıdır. Yara onarımının nihai sonucu, yaralanma yerinde yara izi oluşumudur (Monavarian ve ark., 2019; Reinke, & Sorg, 2012). Kutanöz yara iyileşmesi süreci yara bölgesindeki

keratinositlerden lokal olarak salınan sitokin ve büyüme faktörleri tarafından indüklenir. Bununla birlikte, birçok hücre tipi immun hücreleri de içeren (nötrofil, monositler, lenfositler ve dendritik hücreler), endoteliyal hücreler, keratinositler ve fibroblastlar yara bölgesinde toplanır ve yara iyileşmesine yardımcı olurlar (Bagdas ve ark., 2014; Gurtner, Werner, Barrandon, & Longaker, 2008; Haensel, & Dai, 2016; Wang, Huang, Horng, Yeh, & Chen, 2018). Tannik asit, genellikle tahıl, meyveler, ceviz, mercimek, şarap, yeşil çay, kahve ve küstüm çiçeği olarak bilinen *Mimosa pudica* isimli bitkide bulunur. Tannik asidin, farmakolojik olarak antienflamatuar, antimutajenik, antioksidan ve kardiyoprotektif etkileri bildirilmiştir (Pattarayan, Sivanantham, Bethunaickan, Palanichamy, & Rajasekaran, 2018). Tannik asit tedavisinin, karaciğer fibrozisini, oksidatif stresi, yangıyı, apoptozis ve kollajen birikimini azaltmak suretiyle önlediği bildirilmektedir. Fibrozisin *in vivo* modellerindeki tannik asitin rolü karaciğer ve kalpte çalışılmasına rağmen, fibrozis patogenezindeki hücresel etkileri henüz tam olarak ortaya konamamıştır. Fibrozisin patogenezisinde anormal epitel-mezenkimal geçişte (EMT) tannik asitin hem malignant, hem de non-malignant akciğer epitellerinde EMT tarafından uyarılmış TGF-1-β'ya karşı güçlü bir inhititör etkisinin olduğu ortaya konmuştur. Tannik asit, fibroblast farklılaşmasını, alfa-smooth muscle actin, N-cadherin, ve Tip1 kollajen ekspresyonunu azaltarak yara izi oluşumunu önler (Avila-Carrasco ve ark., 2019; Pattarayan ve ark., 2018). Doku fibrozisi sıklıkla organ disfonksiyonu ile sonuçlanabilen patolojilere yol açabilir. Fibrotik değişiklikler, birçok neden ile derinin yanı sıra akciğer, karaciğer, böbrek ve kalpte de oluşabilir. Miyofibroblastlar, fibrotik doku oluşumundan primer olarak sorumludur. Normal yara iyileşme sürecinde, geçici olarak yara bölgesinde bulunarak yara kontraksiyonunu başlatırak doku bütünlüğünün yeniden kazanılmasına yardımcı olurlar. Patolojik durumlarda ise, miyofibroblastlar kalıcı hale gelerek aşırı miktarda ECM üretimine neden olur ve normal deri histolojisini bozar (Haensel, & Dai, 2016; Pattarayan ve ark., 2018). *Epitelyal Mesenchymal Transition* (EMT), hareketsiz epitel hücrelerinin, hücre-hücre ve apikal-bazal polarite kaybı dahil olmak üzere fenotipik değişikliklere uğradığı ve göç kapasitesi kazandıran mezenkimal özellikler kazandığı genel süreci açıklar. EMT ve bunun tersine Mezenkimal-Epitelyal Geçiş (*Mesenchymal Epithelial Transition*) (MET), birçok fizyolojik sürecin ayrılmaz aşamalarıdır ve bir dizi moleküler

düzenleyici tarafından sıkı bir şekilde koordine edilir. EMT, genellikle biyolojik olarak üç alt türe ayrılır; Tip 1: embriyogenesis sırasında, Tip 2: doku onarımı sırasında ve Tip 3: kanserin metastatik yayılmasında oluşur. Üç tipin de paylaştığı sonuç mezenkimal karakterli hareketli hücrelerin klasik adheziv apikal-bazal polariteye sahip epitel hücrelerden üretilmesidir. Tip 1 ve 3'ün aksine, Tip 2 EMT özellikle doku hasarı ve yangı ile uyarılmaktadır (Stone ve ark., 2017). EMT, kutanöz yara iyileşmesinin bir bileşeni olarak tanımlamıştır, bu sırada sabit keratinositler yerleşik deri epitel hücreleri epidermal bariyerini eski haline getirmek için yara yatağı boyunca göç eder. Ayrıca, matriks üreten miyofibroblast yaralanmaya yanıt olarak epitel kökendeki hücrelerden ortaya çıkar. Bununla birlikte MET veya apoptoza girmek yerine, EMT ayrıca skarlaşma ve fibroz doku gelişiminde de rol oynar. Kutanöz yara iyileşmesi sırasında epidermal keratinositler EMT geçirerek adheziv epitel fenotipik özelliklerini kaybeder ve hareketli mezenkimal fenotipik hücrelere dönüşerek yara yatağına göç ederler. EMT epitelizasyon ve hücre dışı matriks birikimi için gerekliyken, epitel hücrelerinden fibroblastlara kontrolsüz sürekli geçiş fibrozis ile sonuçlanabilir (Stone ve ark., 2017). E-cadherin, epitel hücrelerinin hücre-hücre yapışmasına aracılık eden ana moleküllerden biridir. E-cadherin, epitel hücrelerin adherens junction aracılığı ile lateral bağlantıların sürdürülmesinden sorumludur. E-cadherin azalması (downregulation), hücre yüzeyine E-cadherin değişimini azaltan bir ara filaman olan vimentinin azalması (upregulation) aracığı ile de sağlanır. Hücre daha sonra mezenkimal yetenekler kazanarak mezenkimal bir fenotipe doğru ilerler. Bu değişiklik, nöral kaderin (N-Cadherin), vimentin, integrin, fibronektin ve matriks metalloproteinazlar (MMP'ler) dahil olmak üzere proteinlerin zamansal olarak düzenlenmiş ekspresyonu ile düzenlenir (Kuwahara, Hatoko, Tada, & Tanaka, 2001; Stone ve ark., 2017). Matriks metalloproteinazlar, ekstrasellüler matriksin bir grup proteolitik enzimleridir (Bagdas ve ark., 2014). Yara iyileşmesi, kollajenaz ve non-kollajenaz ECM bileşimlerinin birikimi ve onların modellenmesinde rol alan MMP ve onların inhibitörü olan TIMP'lerin arasındaki gerekli olan denge olarak bilinir. Yara iyileşmesine yanıt olarak, fibroblastlar yara alanına doğru göç ederler ve burada proliferasyon ve farklılaşmaya uğrarlar (Pattarayan ve ark., 2018; Wang ve ark., 2018). Farklılaşan fibroblastların (miyofibroblastlar) kalıcı olması çeşitli organlarda

aşırı skar oluşuna neden olur (Pattarayan ve ark., 2018). Miyofibroblastlar, alfa-smooth-muscle actini (α-SMA) eksprese eder bu da miyofibroblastların kontraktil gücüne primer olarak katkıda bulunur. Normal yara iyileşmesi sürecinde, miyofibroblastlar geçici olarak yara bölgesinde bulunarak yara kontraksiyonunu başlatırlar. Patolojik durumlarda, miyofibroblastlar kalıcı hale gelir ve aşırı bir ECM üretir ve normal doku yapısını bozar (Pattarayan ve ark., 2018). Birçok ilaç maddesinin yara iyileşmesi tedavisinde iyi aktivite göstermesine rağmen, skar oluşumu güncel bir problemdir. Tannik asit ile yapılan çalışmalarda, tannik asitin kontrol grubuna göre yara kapanma hızının daha hızlı olduğu bildirilmiştir (Chen ve ark., 2019). Deri, vücutta en fazla çinko (Zn) bulunan üçüncü dokudur. Epidermis, dermise kıyasla daha fazla Zn içerir. Epidermiste Zn, stratum spinosum boyunca diğer üç keratinosit (KCs) katmanından daha bol miktarda dağılmıştır. Dermisin üst kısmında Zn konsantrasyonu alt kısma göre daha yüksektir (Ogawa, Kawamura, & Shimada, 2016). Çinko, canlılar için iz element olup keratinositlerin yara iyileşmesi sırasında göçü ve yaradan zararlı maddelerin uzaklaştırılmasını sağlayan ve 1000'den fazla enzimatik reaksiyon içeren bir kofaktördür ve 2000'den fazla transkripsiyon faktörü için gereklidir (Andreini, Bertini, & Cavallaro, 2011; Andreini, & Bertini, 2012; Shi, & Berg, 1996). Çinko, büyüme ve gelişme, kemik metabolizması, merkezi sinir sistemi, bağışıklık fonksiyonu ve yara iyileşmesindeki kritik rolü nedeniyle insan ve hayvan sağlığı ve hastalıkları açısından önemlidir. Yara iyileşmesinde biyokimyasal ve moleküler birçok olay çinko eklenmesiyle metalloteinlerin (MT'ler) ve çinko metallo enzimlerin artması ile hızlandırılabilir (Lansdown ve ark., 2007; Lin ve ark. , 2018; Ogawa ve ark., 2016). Çinko eksikliğinin patolojik etkileri arasında cilt lezyonlarının oluşumu, büyüme geriliği, bozulmuş bağışıklık fonksiyonu ve riskli iyileşme sayılabilir (Lin ve ark., 2018). Yapılan çalışmalarda çinko tedavisinin yara debrislerinin azaltılmasında ve epitelizasyonun arttırılmasında rol oynadığı görülmektedir. Ayrıca çinko oksit (ZnO), MMP yoluyla, kollajen fragmentlerinin parçalanmasını artırmaktadır ve lokal olarak uygulandığında ülserli derinin tamirini hızlandırır. MMP inhibisyonunda ve çinkodan eksik diyetle beslenen sıçanlarda yara iyileşmesi zayıf olmaktadır (Lansdown ve ark., 2007). Hücre kültürü ile yapılan bir çalışmada, 18. saate kadar TGF-β-1 ile tedavi edilen fibroblastta MMP-2'nin mRNA ekspresyonunda önemli bir artış olduğu, bununla birlikte 36 saat sonunda kontrole

kıyasla azaldığı, MMP-9'un ekspresyonunda ise herhangi bir değişiklik olmadığı bildirilmiştir. Bununla birlikte, TA uygulamasının TGF-β-1 ile indüklenen, MMP-2 ve -9 ekspresyonunu artırdığı, öte yandan, TIMP-1 ve -3 ekspresyon seviyelerini, hem 18 hem de 36. saatte TGF-β-1'e yanıt olarak önemli ölçüde indüklendiği ve TA tedavisi ile doza ve zamana bağlı bir şekilde belirgin olarak azaldığı yapılan çalışmalarda bildirilmiştir. Bu sonuçlar, TA uygulamasının ECM proteinlerinin yeniden modellenmesinde rol alan MMP-2 ve -9 ile metalloproteinazların doku inhibitörlerinin ekspresyonunda TGF-β indüklenmiş değişiklikleri de engellediğini ve TA'nın ECM için inhibe edici bir rolü olduğunu göstermektedir (Pattarayan ve ark., 2018). Bununla birlikte TA ve çinko oksit'in EMT üzerine etkileri bilinmemektedir. Yapılan bu çalışmada tannik asit ve çinko oksit'in yara iyileşmesi ve EMT oluşumu üzerine etkileri araştırılacaktır.

2.GENEL BİLGİLER

2.1. Derinin, Histoloji ve Fizyolojisi

Deri, omurgalı ve memeli canlıların vücuttaki en büyük organıdır ve vücut ağırlığının yaklaşık %10' unu oluşturur. En önemlisi vücudun iç organları ile dış ortamı ayıran bir bariyer görevi görür. Memelilerde, derinin en önemli iki bileşeni, bazal membran adı verilen ECM proteinleri tabakasıyla birbirlerine bağlanan (ve ayrılan) dermis ve epidermistir. Bu katmanlar incelendiğinde; dışta epidermis, iç kısımda ise saç, tırnak ve vücut sıcaklığını düzenleyen, ter ve doğal nemlendirme sağlayan yağ bezleri gibi temel öğelerle birlikte diğer önemli yapıları içeren dermis bulunmaktadır (Şekil 1) (Avila ve ark. 2019; Evans ve ark., 2013; Gantwerker, & Hom, 2011).

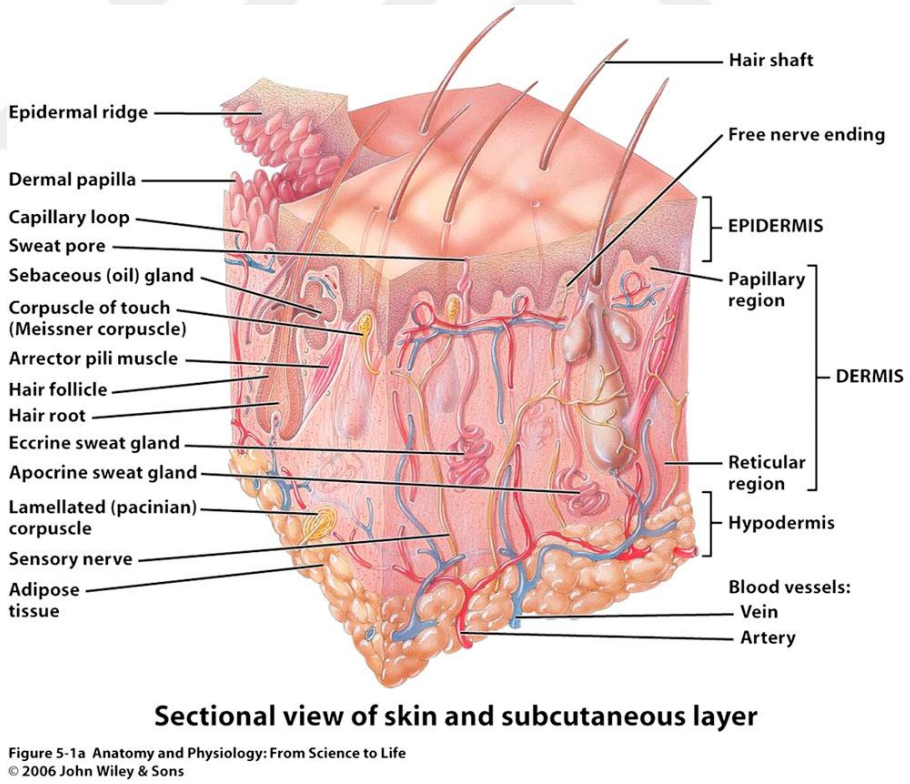

Şekil 1. Epidermisin ve dermisin birçok uzantısı (Gantwerker, & Hom, 2011).

Epidermisin kendisi yüzeyden derine 5 katmana sahiptir; bunlar; stratum korneum, stratum lucidum, stratum granulosum, stratum spinosum ve stratum bazale'dir (Gantwerker, & Hom, 2011) (Şekil 2). Epidermis, göz kapaklarında en ince ve avuç içi ve ayak tabanlarında en kalın olmak üzere değişken kalınlığa sahiptir (Şekil 3) (Ross, & Pawlina, 2011). Bu kalınlığın doku iyileşmesi ve nihai yara izi üzerinde etkileri vardır. Epidermal avasküler tabaka besinlerini dermal tabakadan difüzyon ile alır. Genellikle epidermisten çok daha kalın olan dermis, büyük ölçüde kollajen Tip I ve elastin gibi mekanik mukavemetinden sorumlu olan ECM proteinlerinden oluşur. Dermis boyunca dağılmış olan hücreler, fibriler dermal matriksin organizasyonunu düzenleyen fibroblast adı verilen hücrelerdir. Esas olarak keratinositlerden oluşan epidermis, altta yatan dermise yakın konumda çok katmanlı polarize epitelden oluşur. Bazal katmandaki, bazal membranla temas eden hücreler, organizmanın ömrü boyunca sürekli olarak bölünerek, epidermis boyunca aşamalı olarak yukarı doğru hareket eden, farklılaşan ve tabakalaşarak cildin bariyer katmanını oluşturan bir hücre kaynağı sağlar (Avila ve ark. 2019; Evans ve ark., 2013).

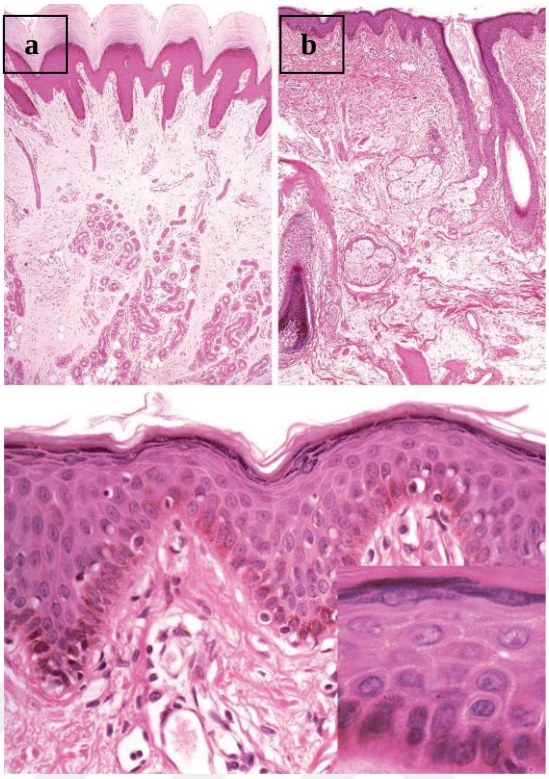

Şekil 2. Derinin katmanları (a: Kalın deri; b: İnce deri) (Ross, & Pawlina, 2011).

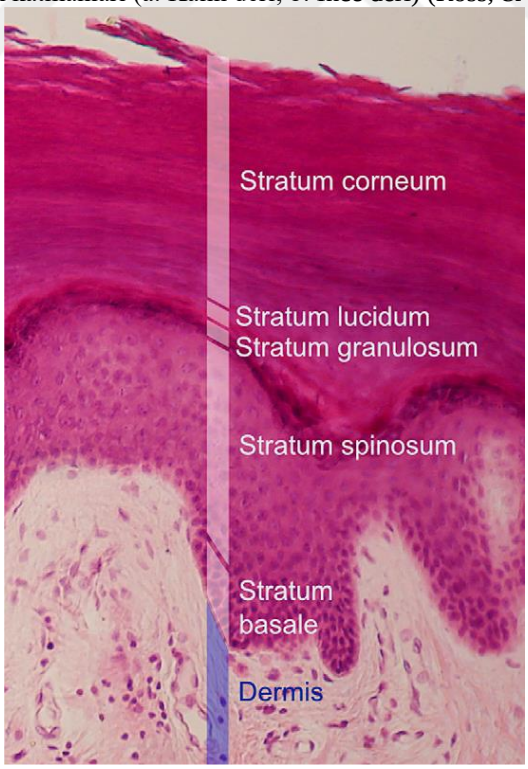

Şekil 3. Epidermis katmanları (Gantwerker, & Hom, 2011)

2.2. Yara

2.2.1. Yaranın Tanımı

Yara tanımını yapmak için literatür tarandığında farklı bilim dallarının farklı tanım kullandığı görülmektedir (Kahraman, 2016). Aynı zamanda diller arasında da farklılıklara rastlanmaktadır. Örneğin; İngilizce '*wound*' kelimesi; kesici, travmatik ya da fiziksel nedenlerle vücuttaki yapıların bütünlüğünün bozulması olarak tanımlanır. Yara vücutta herhangi bir organda veyahut bölgede kimyasal, fiziksel, travmatik, mikrobiyal, otoimmun sebeplerden kaynaklanabilmektedir. (Kahraman, 2016). Derinin anatomik yapısının farklı nedenlerle bütünlüğünün bozulmasıyla var olan fizyolojik özelliklerin geçici yada kalıcı olarak tamamen kaybolması sonucu oluşan lezyon yara olarak tanımlanır (Jamadagni ve ark., 2016; Kahraman, 2016; Lazarus ve ark., 1994; Velnar, Bailey, & Smrkolj, 2009).

Yara iyileşmesi sırasında aşırı bağ dokusu (esas olarak kollajen) artışı, yara izi (skar, sikatriks, nedbe) oluşumuna neden olur. Yara izi oluşumu, fiziksel deformiteler ve psikolojik bozukluklar dahil olmak üzere çok çeşitli yan etkilere yol açan deri yaralanmalarının yaygın bir sonucudur (Monavarian ve ark., 2019).

2.2.2. Yaranın Sınıflandırılması

Yaralar patolojik olarak çeşitli kriterlere göre sınıflandırılmaktadır. Yara iyileşmesinde zaman en önemli faktörlerden olduğu için yaralar akut yara ve kronik yara olmak üzere sınıflandırılmaktadır (Velnar ve ark., 2009).

Akut yaralar; kendi kendini onaran, zamanında ve düzenli bir iyileşme yolağı izleyerek normal şekilde ilerleyen, sonuçta hem fonksiyonel hem de anatomik iyileşme sağlanan yaralar olarak tanımlanmaktadır. İyileşme süresi normal olarak 5 ila 10 gün arasında veya bazı durumlarda 30 güne kadar uzayabilir. Akut yaralar, travmatik doku kaybı veya cerrahi bir işlem sonucu oluşabildiği bildirilmektedir (Velnar ve ark., 2009).

Kronik yaralar, iyileşmenin normal aşamalarında ilerlemeyen, düzenli ve zamanında onarılamayan yaralardır. İyileşme süreci tamamlanmamıştır ve hemostaz,

yangı, proliferasyon ve yeniden şekillenme aşamalarındaki bir veya daha fazla aşamayı uzatan çeşitli faktörler nedeniyle süreç bozulur. Bu faktörler enfeksiyon, doku hipoksisi, nekroz, eksudat ve artan inflamatuar sitokin seviyelerini içerir. İyileşme koordinesiz bir şekilde ilerlediğinden fonksiyonel ve anatomik sonuçlar kötü olur ve bu yaralar sıklıkla tekrarlar. Kronik yaralar, basınç, arteriyel/venöz yetmezlik, yanıklar ve vaskülitis gibi çeşitli nedenlerden kaynaklanabilir (Velnar ve ark., 2009).

2.2.3. Yara İyileşmesi ve Yara İyileşmesinin Sınıflandırılması

Yara iyileşmesinde amaç, bozulan doku bütünlüğünün yeniden sağlanması ve kaybedilen doku fonksiyonunun kazanılmasıdır (Howes ve ark., 1929). Yara iyileşmesi patojenlerin invazyonunu önlemek ve normal doku bütünlüğünün kazanılması için temel bir süreçtir (Shen ve ark., 2016).

2.2.4. Yara İyileşmesinin Fazları

Yara iyileşmesi dinamik ve kompleks bir süreçtir. Yara iyileşmesi devamlı ve birbiriyle örtüşen kompleks bir bütündür. Tüm organ sistemlerinde yaralanmaya cevap olarak birbiriyle bütünleşen ve örtüşen aşamalar ile cevap verilir. Bu sürecin basamakları; hemostaz, yangı, proliferasyon ve *remodeling* fazlarından oluşmaktadır. Bu fazlar birbiri ile bağlantılıdır ve belli zaman aralıklarında örtüşürler. Birçok hücre tipinin, hücre dışı matriksin ve kimyasal mediatörlerin birbirleriyle etkileşimini içeren dinamik bir süreçtir. Yara iyilesmesinde görev alan hücreler yangının başlatılmasında, kontrolünde, onarım işleminin ilerlemesi ve sıralı bir şekilde düzenlemesinde kilit bir rol oynar. Her farklı türde hücrenin, bu onarım işlemini kapsayan belirli bir görevleri vardır (Gupta, & Kumar, 2015; Gurtner ve ark., 2008; Shen ve ark., 2015; Wang ve ark., 2018).

2.2.4.1. Hemostaz ve Yangı Fazı

Fizyolojik veya akut yara iyileşmesinin ilk aşaması hemostaz ve yaralanmadan hemen sonra ortaya çıkan ve birkaç saat sonra tamamlanan geçici bir yara matriksinin oluşumuna ayrılmıştır (Şekil 4) (Balsa, & Culp, 2015; Gurtner ve ark., 2008; Reinke, & Sorg, 2012).

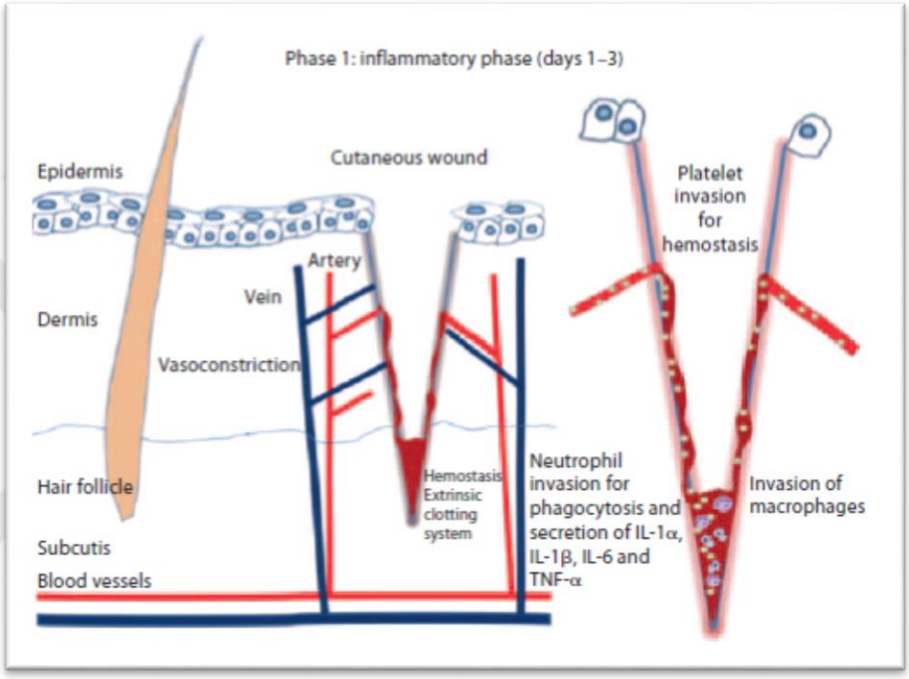

Şekil 4. Deri kesisinden sonraki yangısal faz; hemostaz ve yangısal hücrelerin göçü (Reinke, & Sorg, 2012).

Doku yaralanmasını takiben, yarayı ölü ve yabancı maddelerden temizleyen vasküler ve hücresel yanıtı içeren iki ayrı yanıt gerçekleşir. Bu yangısal yanıt iki ana bileşenden oluşur; (1) bölgesel vazodilatasyon ve artan kılcal geçirgenlikle sonuçlanan vazomotor/vazo-permeabilite yanıtı ve (2) yarada üretilen spesifik kemotaktik faktörlere yanıt olarak oluşan bir lökosit infiltrasyonudur (Balsa, & Culp, 2015; Reinke, & Sorg, 2012).

Travmaya karşı ilk vasküler yanıt, hemostaz sağlamaya yardımcı olan, 5 - 10 dakikalık geçici bir yoğun vazokonstriksiyon periyodunu içerir. Bunu, genellikle yaralanmadan yaklaşık 20 dakika sonra en belirgin hale gelen ve kılcal geçirgenlikte bir artışın eşlik ettiği aktif vazodilatasyon izler. Histamin, vazodilatasyon ve damar

geçirgenliği değişikliklerinden sorumlu olan önemli bir kimyasal mediatördür. Yaralanmadan kısa bir süre sonra travma bölgesinde trombosit adhezyonu meydana gelir. Trombositler hemostazın sağlanmasına yardımcı olan pıhtı oluşumunu başlatma işlevi görür ve hemostazda major olarak görev alırlar. Trombositler aynı zamanda sayısız büyüme faktörü ve vazoaktif madde için depo görevi görür (Tablo 1). Bu faktörler arasında; platelet kaynaklı büyüme faktörü (Platelet Derived Growth Factor [PDGF]), transforme edici büyüme faktörü α ve β (Transforming Growth Factor α [TGF-a], Transforming Growth Factor β [TGF-b]), fibroblast büyüme faktörü (Fibroblast Growth Factor [FGF]), epidermal büyüme faktörü (Epidermal Growth Factor [EGF]), b-tromboglobulin, trombosit faktörü 4 (Platelet Factor 4 [PF4]), trombosit kaynaklı anjiyogenez faktörü (Platelet derived angiogenesis factor [PDAF]), serotonin, bradikinin, prostaglandinler, prostasiklinler, tromboksan ve histamin yer almaktadır (Balsa, & Culp 2015; Baltzis ve ark., 2014; Reinke, &Sorg, 2012). Doku hasarından hemen sonra devam eden kan ve sıvı kayıplarını önlemek, ölü dokuları ve yabancı maddeleri uzaklaştırmak ve enfeksiyonu önlemek için pıhtılaşma süreci, yangısal yolların ve bağışıklık sisteminin bileşenlerini içermektedir (Baltzis ve ark., 2014, Gurtner ve ark., 2008) (Şekil 5).

Tablo 1. Yara iyileşmesinde önemli büyüme faktörleri (Balsa, & Culp, 2015).

Büyüme Faktörleri (Growth Factor)	**Orijin**
Platelet-derived Growth Factor (PDGF)	Plateletler, makrofajlar, endotel hücreleri keratinositler
Transforming Growth Factor-α (TGF-α)	Makrofajlar, T lenfositlerler, keratinositler
Transforming Growth Factor-β (TGF-β)	Plateletler, T lenfositler, makrofajlar, endotel hücreleri, keratinositler, fibroblastlar
Epidermal Growth Factor (EGF)	Plateletler, makrofajlar
Vascular Endothelial Growth Factor (VEGF)	Keratinositler
Fibroblast Growth Factor (FGF)	Makrofaj, mast hücresi, T lenfosit, endotel hücresi ve fibroblastlar

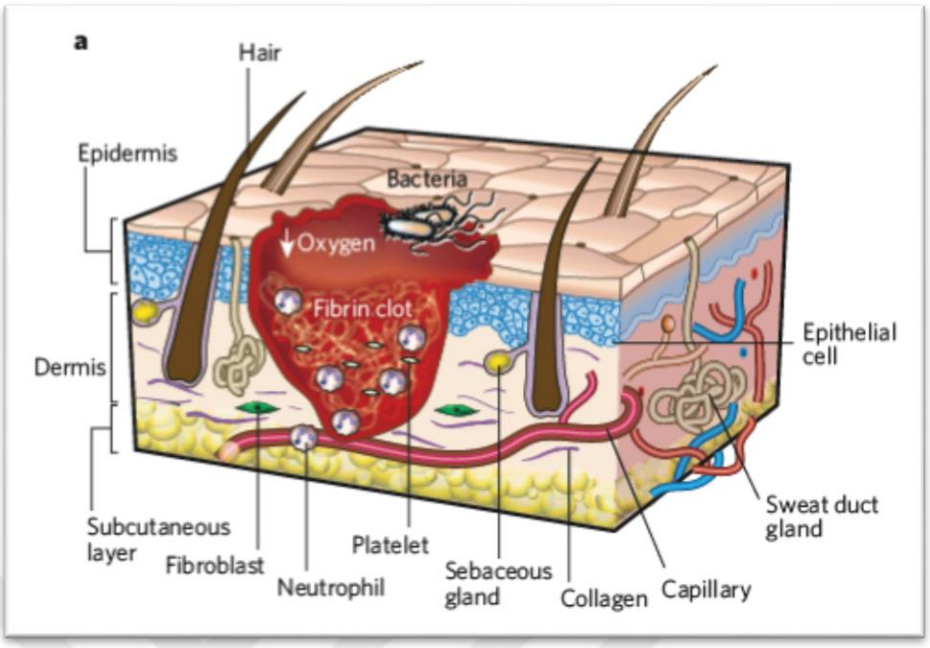

Şekil 5. Yangı Fazı; bu aşama yaralanmadan yaklaşık 48 saat sonrasına kadar sürer. Şekilde gösterilen, yaralanmadan yaklaşık 24-48 saat sonra bir deri yarasıdır. Yara, fibrin pıhtısının oluştuğu hipoksik bir ortamla karakterize edilir. Yarada bakteri, nötrofil ve trombositler bol miktarda bulunur (Gurtner ve ark., 2008).

2.2.4.2. Proliferasyon Fazı

Yara iyileşmesinin ikinci aşamasını proliferasyon fazı oluşturur. Bu faz yaralanmadan sonra 3-10 gün içerisinde yeni doku oluşumu ile gerçekleşmesi ile karakterizedir. Bu süreçte birçok farklı hücre tipi yara bölgesine göç ederler. Bu sürecin önde gelen hücre tipleri, fibroblastlar, endotel hücreleri ve epitel hücreleridir. Yara bölgesine ilk olarak keratinositler göç ederler. Bu süreçte fibrosis, anjiojenez ve epitelizasyon şekillenir (Şekil 6) (Balsa, & Culp, 2015; Gurtner ve ark., 2008).

Fibrosis: Fibroblastlar, yarayı çevreleyen bağ dokusunda bulunan farklılaşmamış mezenkimal hücrelerden köken alırlar; fibrin tıkacındaki fibrin iplikçikleri boyunca göç ederler. Fibroblast çoğalması öncelikle makrofajlar, sitokinler ve trombosit kaynaklı büyüme faktörü, transforming büyüme faktörü (TGF-β) ve endotelyal büyüme faktörü gibi hücre dışı matriks molekülleri tarafından uyarılır. Fibroblast hücre bağlanması ve hareketi, TGF-β ve ardından gelen fibronektin üretimi tarafından uyarılır. Yara ortamı, hafif asidite ve doku oksijen

içeriği aynı zamanda fibroblast proliferasyonunu ve dolayısıyla kollajen sentezini de uyarır. Fibroblastlar başlangıçta gelişigüzel bir şekilde düzenlenmiş elastin, kollajen ve proteoglikanlar oluşturur. İyileşmenin yaklaşık 5. gününde, yara üzerindeki gerilim fibroblastları, lifleri ve kılcal damarları yara kenarlarına paralel yönlenmeye zorlar. Fibrin yeniden şekillenir ve yaralarda kollajen artışı görülür. Yarada kollajen içeriği arttıkça fibroblast sayısı ve kollajen sentez hızı azalır. Maksimum kollajen içeriğine yara iyileşmesinin başlamasından yaklaşık 2 -3 hafta sonra ulaşılır (Balsa, & Culp, 2015).

Anjiyojenez: Kılcal damarlar yaraya fibroblastların hemen arkasından girer ve mevcut damar sisteminden gelişirler. Anjiyojenez; sitokinler, özellikle temel fibroblast büyüme faktörü (FGF), vasküler endotelyal hücre büyüme faktörü (VEGF), endotelyal büyüme faktörü (EGF) ve TGF-β tarafından uyarılır. Yeni kılcal damarlar, fibroblastlar, fibröz doku ve aktif hücre dışı matriks, normalde yaralanmadan en geç 4 gün sonra mevcut olan granülasyon dokusunu oluşturur. Granülasyon dokusunun oluşumu, enfeksiyona dirençli olması, yaranın kontraksiyonunda rol oynaması ve epitelizasyon için bir iskelet sağlaması nedeniyle yara iyileşmesinde önemli bir kriterdir (Balsa, & Culp, 2015).

Epitelizasyon: Tam kat yaralarda epidermisin bazal membranı sağlam kalmaz. Bu nedenle epitelizasyonun yara kenarlarından çoğalması gerekir. Epitel hücreleri, sitokinlere, endotelyal büyüme faktörüne ve trombositler ve makrofajlar tarafından salgılanan TGF-α'ya yanıt olarak yara kenarında çoğalır. Bazal epitel hücreleri yaranın kenarından yara yatağına doğru göç eder. Bu göç, yaranın boyutuna bağlı olarak haftalar sürebilir ve başlangıçta ince ve frajildir. Göç, epitel hücreleri birbiriyle temasa geçtiğinde sona erer (temas inhibisyonu). Hücrelerin çoğalması ve farklılaşması daha sonra yeni bir bazal membran oluşturmak üzere gerçekleşir; buna eklenti (kıl vb) oluşumu dahil değildir ve bu nedenle bazı durumlarda kalıcı olarak deri kılsız kalır. Epidermis granülasyon yatağı boyunca yeniden oluştuğunda onarım aşamasının genellikle tamamlandığı kabul edilir (Balsa, & Culp, 2015).

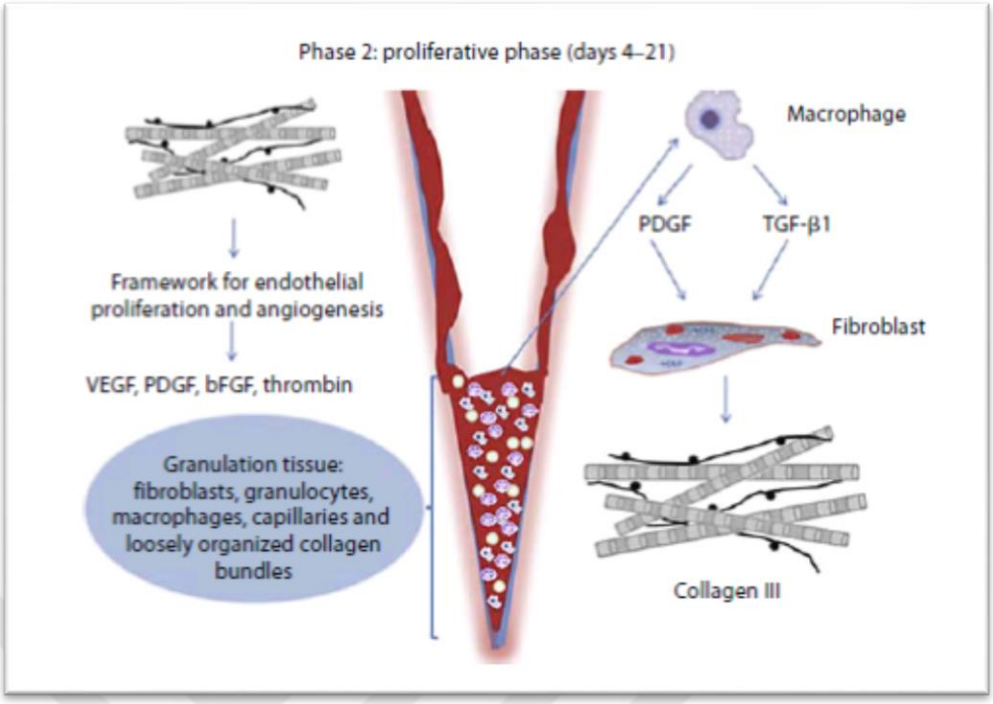

Şekil 6. Proliferasyon fazı (Reinke, & Sorg, 2012).

2.2.4.3. Remodeling Fazı

Bu fazdaki ana olay yeni oluşan kollajenin güçlenmesidir. Zamanla kollajen lifleri kalınlaşır ve giderek daha fazla çapraz bağlanır. Yara mukavemetindeki en büyük artış bu fazın ilk 7 gününde veya yaralanma anından yaklaşık 1-2 hafta sonra meydana gelir, çünkü bu en fazla kollajen birikiminin olduğu zamandır. Olgunlaşma aşaması aylarca devam edebilir ve sonunda dokunun yaralanmadan önceki orijinal halinin %80'i kadar bir yara izi kalır (Balsa, & Culp, 2015). Yara bölgesinde bulunan fibroblastlar, makrofajlar tarafından (TGF-β-1 ve PDGF yoluyla) miyofibroblasta dönüşmek için tetiklenir ve miyofibroblastlara farklılaşırlar. Miyofibroblastlar kontraktildir ve yara kenarlarını bir araya getirmeye devam edebilirler (Balsa & Culp, 2015; Broughton, Janis & Attinger, 2006; Chitturi ve ark., 2015). Miyofibroblastlar, yara dokusunda kollajen/hücre dışı matriks (ECM) üretip organize ederek yara iyileşmesinin ve hasarlı dokuların onarılmasından sorumludur (Şekil 7) (Marconi ve ark., 2021). Skar dokusu, kayıp dokunun mekanik bütünlüğünü etkili ve hızlı bir şekilde geri kazandırır ancak kayıp doku işlevselliği kaybeder (Şekil 8) (Chitturi ve ark., 2015; Hinz, 2016; Schuster, Younesi, Ezzo, & Hinz, 2023).

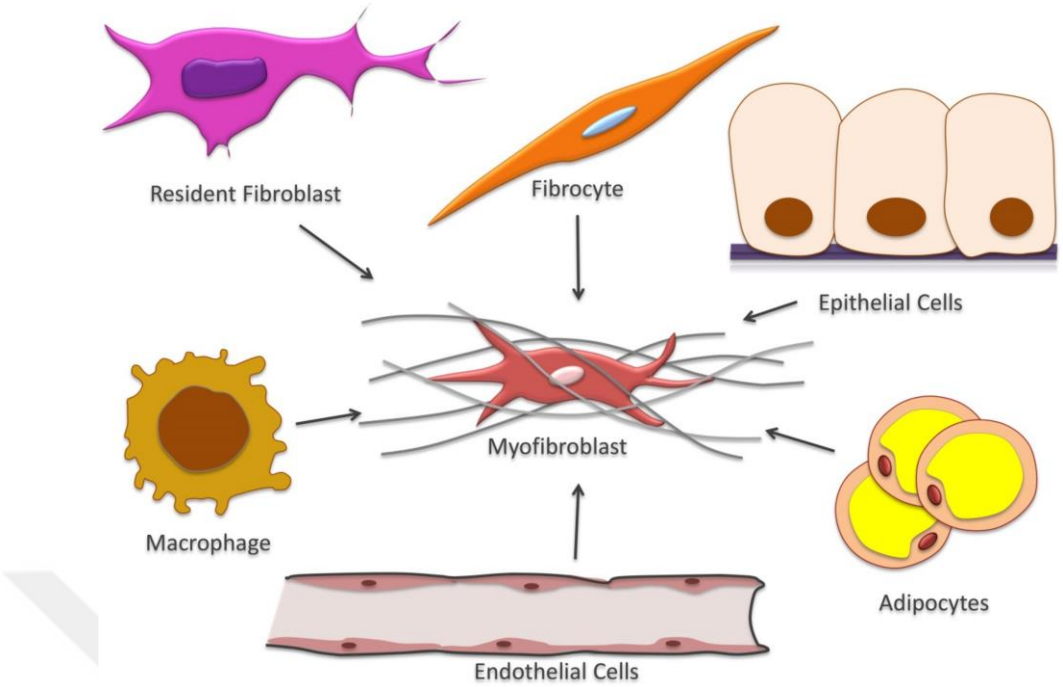

Şekil 7. Miyofibrablastların farklılaştığı hücre tipleri (Marconi ve ark., 2021).

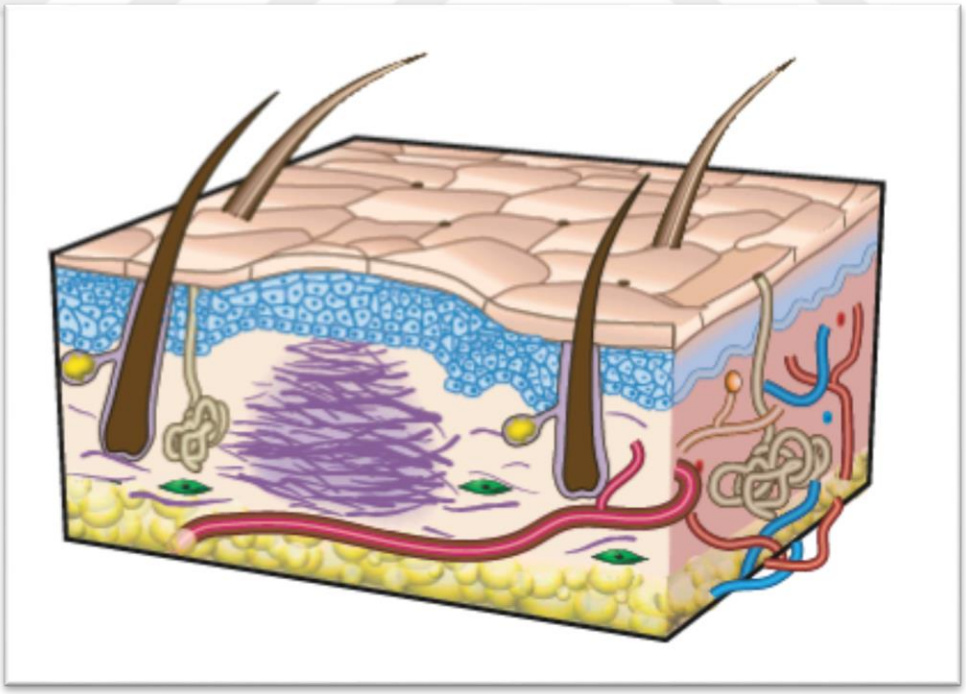

Şekil 8. *Remodeling* fazı (Gurtner ve ark., 2008).

2.3. Epitelyal-Mezenkimal Geçiş (EMT) Tanımı

EMT; hareketsiz epitel hücrelerinin, hücre-hücre ve apikal-bazal polarite kaybı dahil olmak üzere, fenotipik değişikliklere uğrayarak mezenkimal karakter kazanarak bu hücrelere göç kapasitesi kazandıran genel süreci açıklar (Haensel, & Dai, 2018; Stone ve ark., 2016). EMT, embriyonik gelişim ve tümörün ilerlemesi sırasında ortaya çıkan karmaşık, aşamalı bir olgudur ve aynı zamanda kronik yangısal ve fibrojenik hastalıkta da önemli bir rol oynar (Wu, & Zhou, 2010). EMT ve bunun tersine Mezenkimal Epitelyal Geçiş/Transition (MET), birçok fizyolojik sürecin ayrılmaz aşamalarıdır ve bu nedenle bir dizi moleküler düzenleyici tarafından sıkı bir şekilde koordine edilir (Şekil 9) (Haensel, & Dai, 2018; Marconi ve ark., 2021; Stone ve ark., 2016).

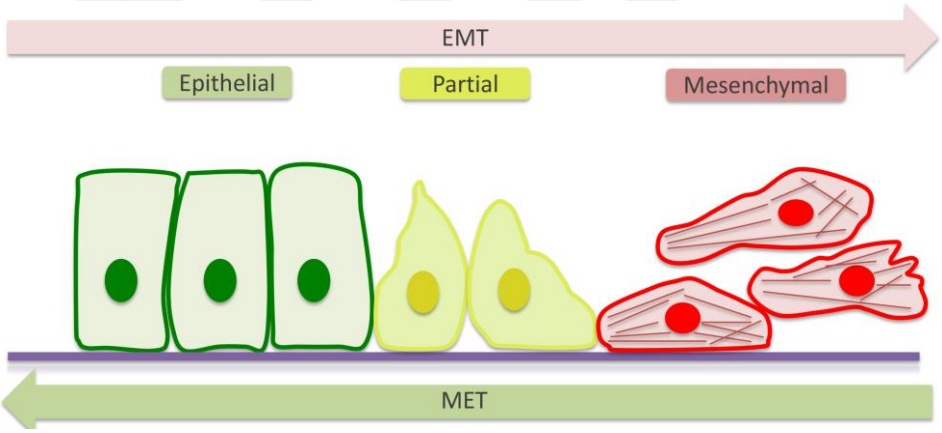

Şekil 9. EMT ve MET (Marconi ve ark. 2021).

Poligonal/silindirik şekil	İğ şeklinde
Apiko bazolateral polarizasyon	Anterior-posterior polarızasyon
Güçlü hücre-hücre bağlantıları	Fokal hücre-hücre bağlantıları
Sınırlı göç potansiyeli	Güçlü göç potansiyeli
Epitel Belirteçler:	**Mezenkimal Belirteçler:**
E-cadherin	N-cadherin
Laminin-1	Vimentin
Occludin	Fibronectin
Claudin-1	
β-cathenin	

2.3.1. EMT'nin Tipleri

EMT, genellikle biyolojik olarak 3 alt tipe ayrılır (Şekil 10). Tip 1; embriyogenesis sırasında, Tip 2; doku onarımı sırasında ve Tip 3, kanserin metastatik yayılmasında gözlenir. Üç tipin de paylaştığı sonuç mezenkimal karakterli hareketli hücrelerin, klasik adheziv apikal-bazal polariteye sahip epitel hücrelerden üretilmesidir. Tip 1 ve 3'ün aksine, Tip 2 EMT özellikle doku hasarı ve yangı ile uyarılmaktadır (Haensel, & Dai, 2018; Marconi ve ark. 2021; Stone ve ark., 2016).

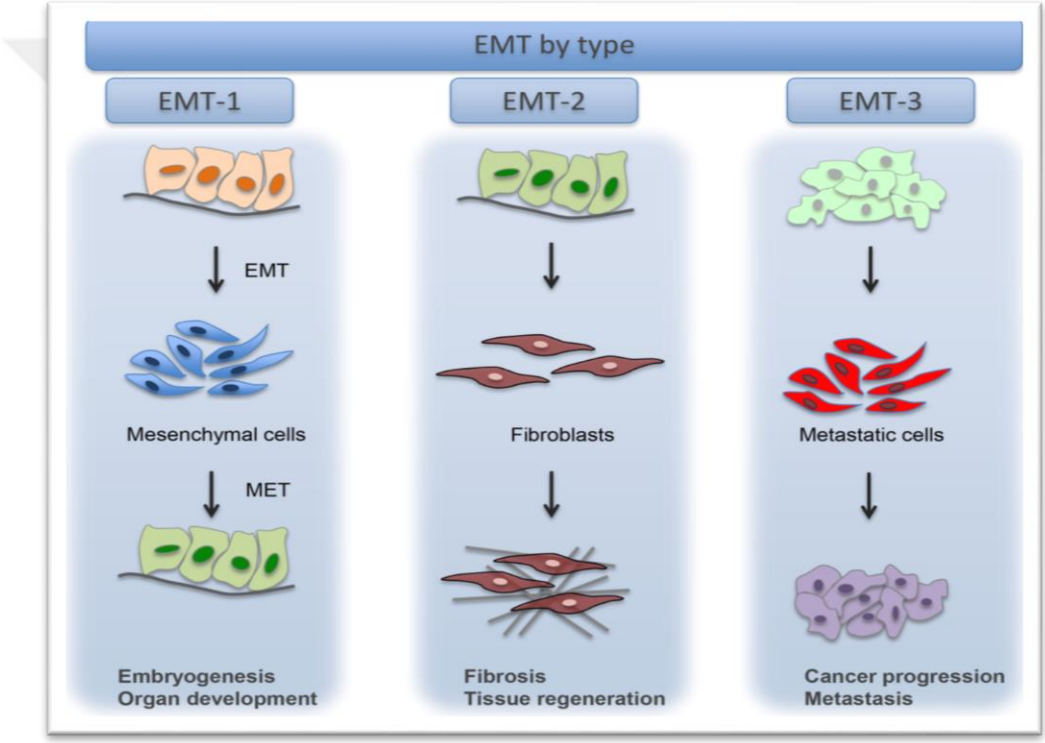

Şekil 10. EMT'nin tipleri: Tip-1 EMT, Tip-2 EMT, Tip-3 EMT. (Marconi ve ark., 2021).

2.3.2. EMT Belirteçleri

E-Cadherin ve N-Cadherin: Kadherinler, hücre-hücre yapışmalarına aracılık eden aynı zamanda doku organizasyonuna ve morfojenezine rehberlik etmede de temel rol oynayan geniş bir transmembran protein ailesidir (>100 üye). N (nöronal)-cadherin, E (epitelyal)-, P (plasental)- ve R (retinal)-kadherinleri de içeren tip I klasik kaderin ailesine aittir. Klasik kaderinlerin yapısı, işlevi ve sinyal mekanizmaları öncelikle epitel hücrelerinde (E-cadherin), nöronlarda (N-kadherin), fibroblastlarda ve miyositlerde (N-cadherin) ve karsinom hücrelerinde (E- ve N-) incelenmiştir. Kadherinler, tipik olarak apikal epitelyal hücre kenarlarında yer alan ve 'tight junction' gibi hücre-hücre bağlantıları oluşturan önemli bir protein sınıfıdır (Şekil 11) (Ansari ve ark., 2018; Harrington, & Syrigos, 2000; Sun, Parrish, Hill, & Meininger, 2014; Van Roy, & Berx, 2008).

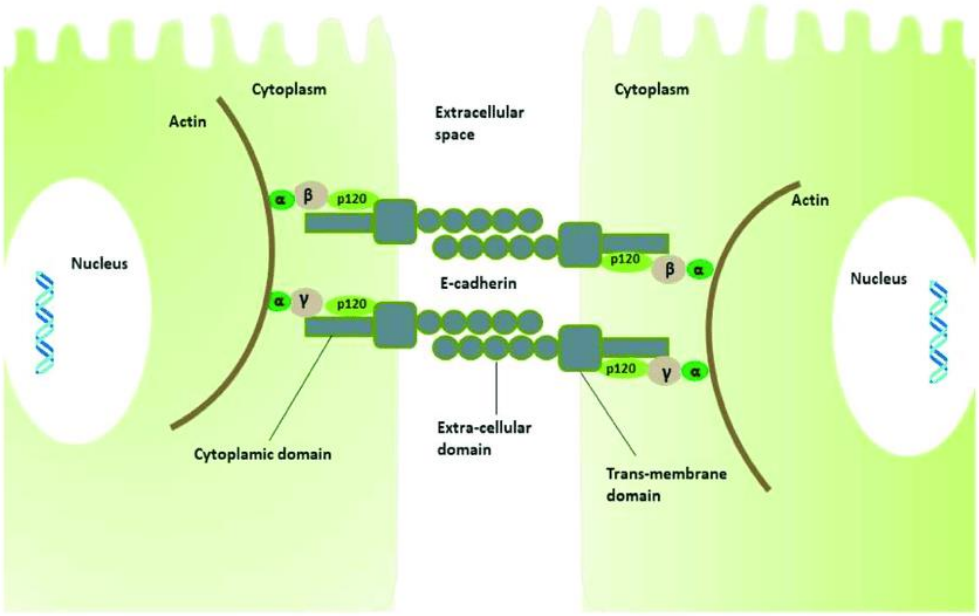

Şekil 11. E-cadherin yoluyla hücre-hücre adhezyonu (Ansari ve ark., 2018).

Snail &Slug: *Zinc-finger* transkripsiyon faktörlerinden Snail ailesi, omurgalılarda mezoderm oluşumundan sorumlu bir rolü paylaşan Snail 1 (Snail), Snail 2 (Slug) ve Snail 3'ten (Smuc) oluşur. Snail esas olarak neoplastik epitel hücrelerinde eksprese edilir. Bununla birlikte, son araştırmalar Snail'in ayrıca hasarlı/yaralı veya karsinomatöz dokularda lokalize olan fibroblastlar, neoplastik mezenkim hücreleri ve yaralı ve yangılı dokulardaki makrofajlar gibi diğer hücre tiplerinde de eksprese edildiğini göstermektedir (Hotz, Visekruna, Buhr, & Hotz, 2010; Wu, & Zhou, 2010).

Snail/Slug ailesinin *zinc-finger* proteinleri, Twist, ZEB1, SIP1 ve basic helix-loop-helix faktörü E12/E47 dahil olmak üzere E-cadherinin transkripsiyonel baskılnmasında çeşitli transkripsiyon faktörleri rol oynamıştır. E-cadherin kaybı EMT'nin ayırt edici özelliğidir. Snail, E-cadherinin ilk ve en önemli transkripsiyonel baskılayıcısıdır (Hotz ve ark., 2010; Wu, & Zhou, 2010). Snail aşırı ekspresyonu yakın zamanda invaziv meme kanserinin hem epitelyal hem de endotelyal hücrelerinde bulunmuş, ancak normal meme epitel hücrelerinde tespit edilememiştir. Snail'ın meme karsinomlarında ekspresyonu metastaz, tümör nüksü ve kötü prognoz ile ilişkilidir. Snail ayrıca Claudins, Occludins, Muc1 de dahil olmak üzere diğer epitelyal moleküllerin ekspresyonunu azaltır. Fibronektin ve MMP-9 gibi mezenkimal ve invaziv fenotiple ilişkili genlerin ekspresyonunu indükler (Wu, & Zhou, 2010).

Vimentin: Intermediate filamentler (IF'ler) ailesinin bir üyesi olarak vimentin, yara iyileşmesinin birçok önemli sürecinde yer alan oldukça dinamik ve çok yönlü bir hücre iskeleti proteinidir (Şekil 12) (Coelho-Rato, Parvanian, Modi, & Eriksson, 2023).

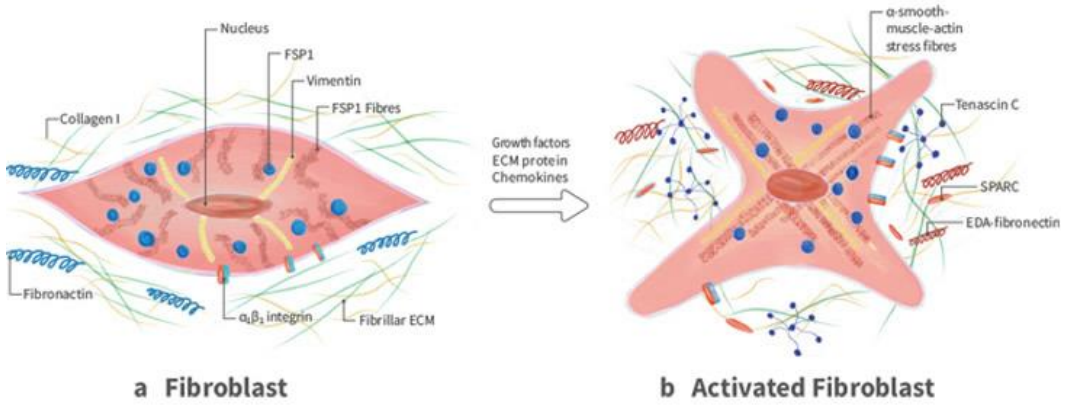

Şekil 12. Vimentinin fibroblast yerleşimi ve aktivasyonu (https://www.genetex.com/Research/Overview/cell_markers/fibroblasts)

2.3.3. EMT Sürecinin Yara İyileşmesi Üzerine Etkileri

Tip-2 EMT kutanöz yara iyileşmesinin ana bileşeni olarak tanımlamıştır. Bu süreçte yerleşik keratinositler -yerleşik deri epitel hücreleri- epidermal bariyerini eski haline getirmek için yara yatağı boyunca göç eder. Ayrıca, matriks üreten miyofibroblast yaralanmaya yanıt olarak epitel kökendeki hücrelerden ortaya çıkar. Bununla birlikte MET veya apoptoza girmek yerine, EMT ayrıca skarlaşma ve fibroz doku gelişiminde de rol oynar. Kutanöz yara iyileşmesi sırasında epidermal keratinositler EMT geçirerek adheziv epitel fenotipik özelliklerini kaybeder ve hareketli mezenkimal fenotipik hücrelere dönüşürler. Bu özellik ile yara yatağına göç ederler. EMT epitelizasyon ve hücre dışı matriks birikimi için gerekliyken, epitel hücrelerinden fibroblastlara kontrolsüz sürekli geçiş sonucu fibrozis ile sonuçlanabilir (Stone ve ark., 2016).

EMT'nin ilk basamağı epitel hücre belirteçlerinin kaybıdır, en dikkat çekenlerden biri E-cadherin ekspresyonunun azalmasıdır. E-cadherin, epitel hücrelerinin hücre-hücre yapışmasına aracılık eden ana moleküllerden biridir. E-cadherin, epitel hücrelerin adherens-junction aracılığı ile lateral bağlantıların sürdürülmesinden sorumludur. E-cadherin azalması (downregulasyon), hücre yüzeyine E-cadherin değişimini azaltan bir ara filaman olan vimentinin artışı (upregulasyon) aracığı ile de sağlanır. Hücre daha sonra mezenkimal yetenekler kazanarak mezenkimal bir fenotipe doğru ilerler. Bu değişiklik, nöral kaderin (N-

Cadherin), vimentin, integrin, fibronektin ve matriks metalloproteinazlar (MMP'ler) dahil olmak üzere proteinlerin zamansal olarak düzenlenmiş ekspresyonu ile düzenlenir (Şekil 13) (Kuwahara ve ark., 2001; Stone ve ark., 2016).

Tip 3'ten zengin kollajen halinden, Tip 1 kollajenden zengin bir doku haline; fibroblast, makrofaj ve endotel hücrelerinden salgılanan Matriks Metallo Proteinaz (MMP) enzimleri aracılığıyla gelir (Wang ve ark., 2018).

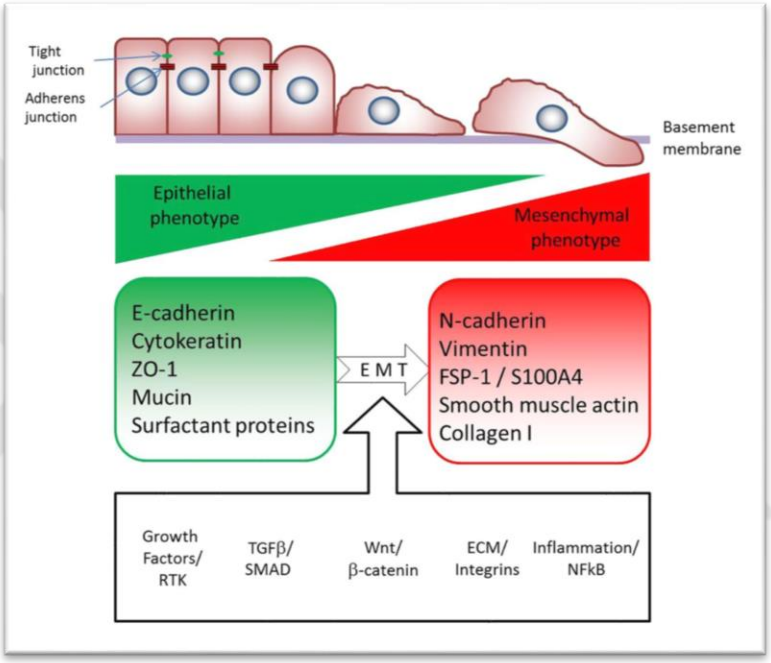

Şekil 13. EMT süreci (Hashem, 2018)

2.4. Matriks Metalloproteinazlar (MMP)

Matriks metalloproteinazlar (MMP'ler), neredeyse tüm hücre dışı matriks bileşenlerini parçalama yeteneğine sahip, bir grup proteolitik enzim ailesidir. MMP'ler, inaktif zimojenler olarak salgılanan, katalitik aktivite için çinkoya bağımlı, substrat spesifikliği bakımından farklı olan ve doku kaynaklı inhibitörler (Tissue-derived inhibitors) (TIMP) tarafından inhibe edilen bir enzim gen ailesidir (Soo ve ark., 1999). MMP'ler substrat spesifikliklerine göre genel olarak kollajenazlar, jelatinazlar, stromelisinler ve membran tipi MMP'ler olarak sınıflandırılırlar. Yaranın ekstrasellüler matriksi, kutanöz onarım sırasında hücre adhezyonu, göçü, çoğalması

ve farklılaşmasının önemli bir düzenleyicisidir. Normal yara ekstrasellüler matriksinin miktarı ve organizasyonu, genel matriks sentezi, birikmesi ve bozulması arasındaki dinamik denge ile belirlenir. Bu normal dengenin bozulması anormal matriks birikimine (aşırı matriks sentezi, yetersiz matriks) neden olmaktadır (Aparecida Da Silva ve ark., 2013; Cui, Hu, & Khalil, 2017; Kandhwal ve ark., 2022; Martins, Caley, & O'Toole, 2013; Soo ve ark., 1999). Fibroblastlar ve daha az ölçüde keratinositler, çok sayıda kollajen tipinin, glikoproteinlerin, elastinin, glikozaminoglikanların ve proteoglikanların yara matriksinde sentezinden ve birikmesinden sorumlu iki ana hücre tipidir. Buna karşılık, birden fazla proteaz ailesini ve bunların inhibitörlerini ifade eden birden fazla hücre tipi, yara matriksinin bozulmasında ve yeniden şekillenmesinde rol oynar. MMP'ler kollajen yıkımında hız sınırlayıcı adımdır. Ayrıca elastin, fibronektin ve proteoglikan çekirdek proteinleri gibi hücre dışı matriksin çeşitli diğer bileşenlerini de bozarlar (Kandhwal ve ark., 2022; Soo ve ark., 1999).

2.5. Tannik Asit Tarihçesi

Tanenler, bin yıldır bilinen (M.Ö. 1500'den beri Akdeniz'de), tabaklamadan tıbbi kullanımlara ve gıda endüstrisindeki kullanımlara kadar geniş bir yelpazede kullanılmaktadır (Prigione, Spina, Tigini, Giovando, & Varese, 2018). Tarihsel olarak, tanen içeren bitkiler hem batı hem de doğu kültürleri tarafından çeşitli rahatsızlıkların tedavisinde geleneksel tıp olarak, özellikle de yangısal durumlar için antienflamatuvar olarak kullanılmıştır (Gao, Yang, Yin, & Li, 2018). Tanenlerin tıpta kullanımı, özellikle Asya (Japon ve Çin) doğal şifalarında, tanen içeren bitki özleri kan durdurucu, antidiareik, diüretik olarak, mide ve duodenal tümörlere karşı ve anti-inflamatuar, antiseptik ve hemostatik olarak kullanılmaktadır. Tanenler ağır metalleri ve alkaloidleri (morfin hariç) çökeltebildikleri için bu maddelerle zehirlenmelerde kullanılabilirler (Jing, Xiaolan, Yu, Feng, & Haifeng, 2022; Khanbabaee, & Ree, 2001; Pizzi, 2019).

2.5.1. Tannik Asit Uygulamaları

Tannenler, *Rhus* ve *Quercus* türlerinin yapısında bol miktarda bulunan bitkisel polifenolik ve suda eriyebilir bir bileşiktir (Chen ve ark., 2019; Jing ve ark., 2022; Kaczmarek, 2020; Pattarayan ve ark., 2018). Tannik asitin (TA) kimyasal yapısı $C_{76}H_{52}O_{46}$ ve 5 galloyl ester ve 1 glikoz molekül karışımıdır (Şekil 14). Tannenler kimyasal olarak 4 ana gruba ayrılmaktadır. Bunlar; gallotanninler, ellatanninler, kompleks tanninler ve kondanse tanninlerdir. Bunların arasında en yaygın olanı tannik asit ve ellagitanninlerdir (Khanbabaee, & Ree, 2001; Pattarayan ve ark., 2018).

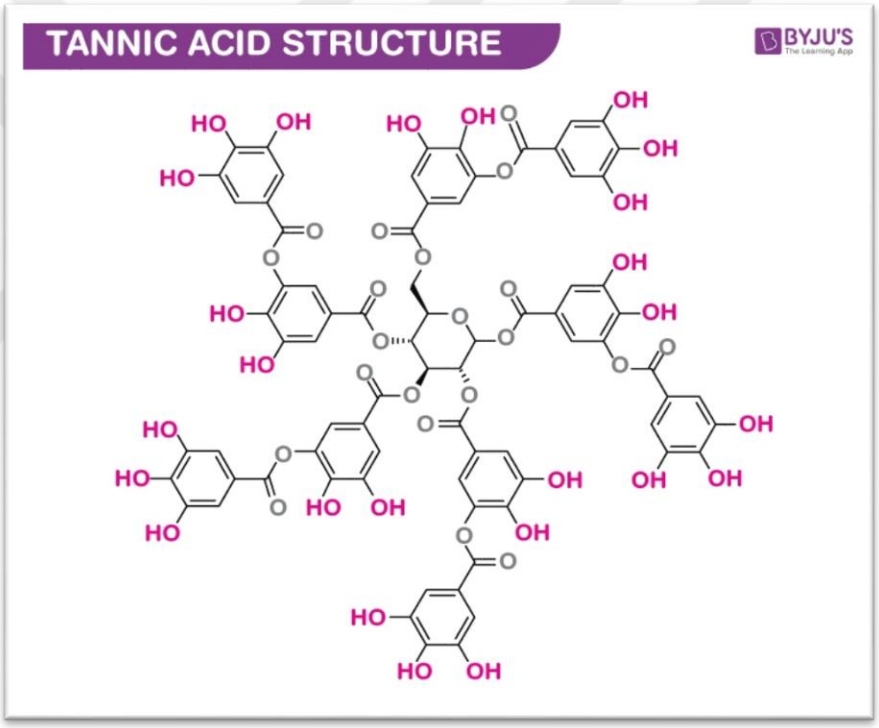

Şekil 14. Tannik asidin kimyasal yapısı (https://byjus.com/chemistry/tannic-acid/)

Gallotanninler: Gallotanenler, bir polifenolik ve bir poliol kalıntısı içeren, hidrolize olabilen en basit tanenlerdir. Çok çeşitli poliol kalıntıları mümkün olmasına rağmen bitkilerden izole edilen gallotanninlerin çoğu, D-glikozdan türetilen bir poliol kalıntısı içerir (Khanbabaee, & Ree, 2001).

Ellatanninler: Şimdiye kadar karakterize edilen 500'den fazla doğal ürünle ellagitanenler, bilinen tanenlerin açık ara en büyük grubunu oluşturur. Ellagitanninler, en az iki galloil biriminin oksidatif bağlanmasıyla gallotanninlerden oluşturulur (Khanbabaee, & Ree, 2001).

Kompleks Tanninler: Kompleks tanenlerin yapıları bir gallotannin ünitesi veya bir ellagitannin ünitesi ve bir kateşin ünitesinden oluşur (Khanbabaee, & Ree, 2001).

Kondanse (Yoğunlaştırılmış) Tanninler: Yoğunlaştırılmış tanenler, birleştirilmiş flavanol birimlerinden (oligomerik veya polimerik proantosiyanidinler = yoğunlaştırılmış proantosiyanidinler = yoğunlaştırılmış tanenler) oluşan oligomerik ve polimerik proantosiyanidinlerdir (Khanbabaee, & Ree, 2001).

2.5.2. Tannik Asitin Farmakolojik Etkileri

TA, genellikle tahıl, meyveler, ceviz, mercimek, şarap, yeşil çay, kahve ve *Mimosa pudica* isimli bitkide bulunur. Tannenler, karakteristik tuhaf bir kokuya ve buruk bir tada sahip, açık sarı veya beyaz amorf tozlar veya parlak, neredeyse renksiz, gevşek kütleler halinde görünür (Şekil 15) (Khanbabaee, & Ree, 2001; Pattarayan ve ark., 2018).



Şekil 15. Tannik asit toz formu

TA'in, farmakolojik olarak astrenjan, anti-diyaretik, anti-hemorajik, anti-kanserojen, anti-enflamatuar, anti-viral, anti-bakteriyel, anti-mutajenik, anti-oksidan, ve kardiyoprotektif etkileri bildirilmiştir (Şekil 16 ve 17) (Gao ve ark., 2018; Jing ve ark., 2022; Kaczmarek, 2020; Pattarayan ve ark., 2018; Zhang, Chu, & Zhou, 2015).

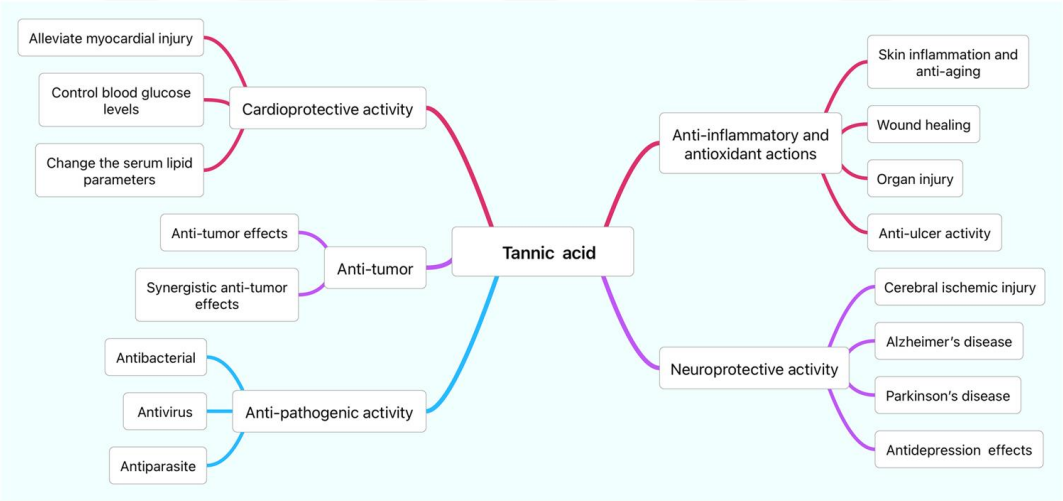

Şekil 16. Tannik asitin farmakolojik etkileri (Jing ve ark., 2022).

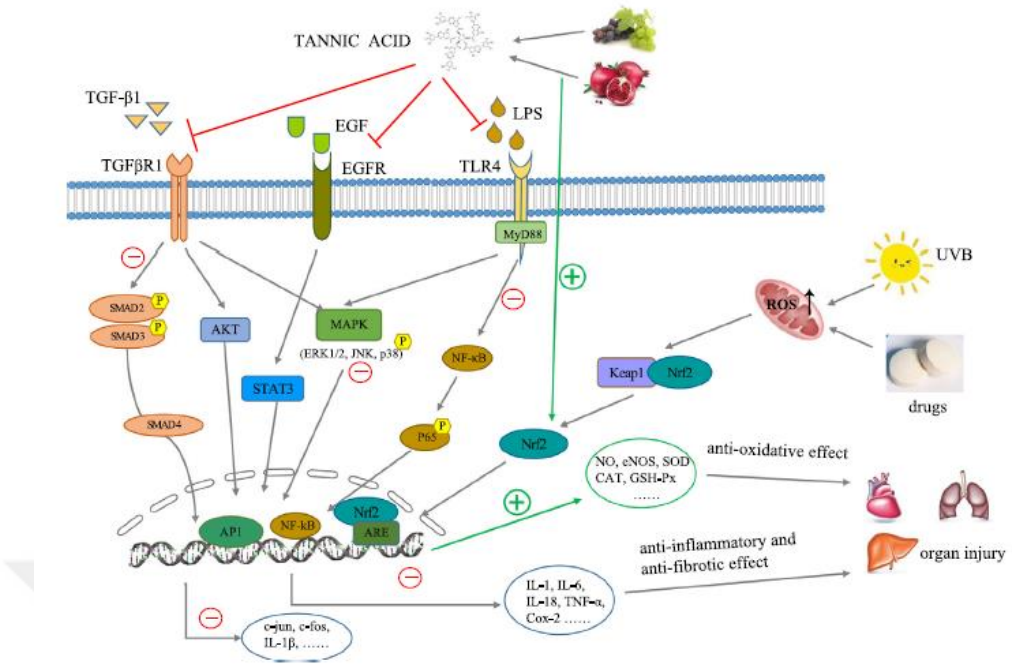

Şekil 17. Tannik asitin anti-oksidan, antienflamatuvar ve anti-fibrotik etkilerinin moleküler yolakları (Jing ve ark., 2022)

Yara iyileşmesi: Tanen açısından zengin birkaç bitkinin mükemmel yara iyileştirme aktivitesi sergilediği yapılan çalışmalarda bildirilmektedir (Yang, Tsai, Korivi, Chang, & Hseu, 2017). TA, bFGF, TGF-β ve VEGF dahil olmak üzere büyüme faktörlerinin up regülasyonu ve IL-1 ve IL-6 gibi inflamatuar sitokinlerin down regülasyonu ve ERK 1/2 yolunun aktive edilmesi yoluyla bir sıçan modelinde yara iyileşmesini, yeniden epitelizasyonu ve kıl foliküllerinin büyümesini hızlandırabildiği yapılan çalışmalarda bildirilmektedir (Chen ve ark., 2019).

Anti-viral etki: Bitki ekstraktlarında sıklıkla çeşitli tanenler bulunur ve antiviral aktiviteleri farklılık göstermektedir. Tannik asidin antiviral aktivitesini kanıtlayan çeşitli çalışmalar bulunmaktadır (Tablo 2) (Kaczmarek, 2020). Influenza A virüsüne karşı tannik asit aktivitesi, diğer bir fenolik asit olan gallik asitten 12 kat daha yüksektir. Galloil kalıntılarının toplam sayısı antiviral aktivitesini belirler. TA (yüksek moleküler ağırlıklı tanen) aktivitesi, hem influenza A virüsü (IAV) reseptör bağlanmasının, hem de nöraminidaz aktivitesinin inhibisyonu ile ilgilidir. Gallik asit, düşük moleküler ağırlıklı bir tanen olarak nöraminidazı inhibe eder, ancak hemaglutinasyonu engellemez. Böylece tannik asit IAV'ye karşı daha yüksek anti-

viral aktivite sağlamaktadır (Theisen ve ark., 2014). Tannik asitle zenginleştirilmiş bir ekstraktın Human Papilloma virüsü (HPV) tip 16 enfeksiyonunu önlediği rapor edilmiştir. HPV, genital siğillere ve rahim ağzı karsinomuna neden olabilen, zarfsız bir virüs türüdür. HPV'ye karşı bir aşı mevcuttur; ancak 100'den fazla serotipin yalnızca küçük bir kısmına karşı koruma sağlar. TA, HPV konakçı hücre reseptörüne bağlanabilir böylece hücreye virusun bağlanmasını engelleyebilmektedir (Theisen ve ark., 2014).

Tablo 2. Çeşitli bitkilerin içeriğindeki tannenlerin anti-viral etkileri ve yapılan çalışmalar (Kaczmarek, 2020).

Virus	**TA Bitkisel Materyali**
Influenza A virus	*Hamamelis virginiana L.* yaprak ekstraktı
Papilloma virus	*Hamamelis virginiana L.* yaprak ekstraktı
Norovirus	Hydrolysable tannins
Herpes simplex virus tip 1	*Quercus persica L.* ekstraktı
	Yeşil çay ekstraktı
Herpes simplex virus tip 1 ve 2	Hidrojel formunda tannik asit ile modifiye edilmiş gümüş nanopartikülleri
Human immunodeficiency virus (HIV)	Tanenler
	Hidrolize edilebilir tanenler
	Reaumuria hirtella and *Quercus coccifera* ekstraktı

Anti-bakteriyel Etki: Bitkilerden ekstrakte edilen birçok tannenin antimikrobiyal aktivitesi bildirilmiştir (Tablo 3) (Kaczmarek, 2020). Tannen açısından zengin bitki özleri yüksek antimikrobiyal etkiler göstermektedir. Antibakteriyel aktiviteleri pH, sıcaklık, solvent/matriks türü ve etki süresi gibi koşullara bağlıdır (Frazier, ve ark., 2010; Sarni-Manchado, Cheynier, & Moutounet, 1999). Tanenler, esas olarak hidrofobik etkileşimler ve hidrojen bağları yoluyla proteinlere bağlanabilen çok dişli ligandlardır**.** Bu mekanizma ile bakteri metabolizmasının inhibisyonu sağlanır (Dabbaghi, Kabiri, Ramazani, Zohuriaan-Mehr, & Jahandideh, 2019). Dabbaghi ve ark. (2019) ‘nın yaptığı çalışmada, fenolik hidroksil gruplarının içeriğine bağlı olarak *Staphylococcus aureus* ve *Escherichia coli*'ye karşı tannik asit antibakteriyel aktivitesini bildirilmektedir. (Dabbaghi ve ark., 2019).

Yeşil çay ekstraktından izole edilen tannenlerin enfeksiyon önleyici özellikleri gösterilmiştir (Hull Vance, Tucci, & Benghuzzi, 2011). Yeşil çay ekstraktının Hull Vance ve ark. (2011)'nın yaptıkları çalışmada *Streptococcus pyogenes*'e karşı antibakteriyel etkisi bildirilmektedir. Çalışmalar sırasında elde edilen sonuçlar, ekstrakt ilavesinin, bakterilerin böbrek epitel hücrelerine bağlanmasını doza bağlı bir şekilde inhibe ettiğini göstermiştir (Hull Vance ve ark., 2011).

Anthemis praecox bitkisinden ekstraksiyon yoluyla elde edilen tannenlerin antibakteriyel aktivitesi Belhaoues, Amri, & Bensouilah (2020) tarafından incelenmiştir. TA, özellikle *Staphylococcus aureus* ve *Enterococcus faecalis*'e karşı geniş bir aktivite spektrumu gösterdiği bildirilmektedir. Yapılan çalışmalar gram-pozitif bakterilerin, Gram-negatif olanlara göre tannik aside daha duyarlı olduğunu ortaya koymaktadır. TA, antibakteriyel aktivitesinden sorumlu ana mekanizma olarak kabul edilen NorA akış pompasının bir inhibitörü olarak işlev görür (Belhaoues ve ark., 2020).

Ana fenolik bileşik olarak tannik asit içeren *Quercus infectoria* (Mazı meşesi) ekstraktının antibakteriyel etkisi yapılan çalışmalarda tespit edilmiştir. Ekstraktı içeren bir jel, bunun kolesterol ve soya lesitini ile karıştırılmasıyla elde edilen formlar *Pseudomonas aeruginosa* ve *S. aureus*'a karşı antibakteriyel etkinlik gösterdi (Suzilla, Izzati, Isha, Zalina, & Rajaletchumy, 2020).

Tablo 2. Çeşitli bitkilerin içeriğindeki tannenlerin anti-bakteriyel etkileri (Kaczmarek, 2020).

Bakteri türü	TA Bitkisel Materyali
Staphylococcus aureus	Tannik asit polimerik matriks
	Anthemis praecox ekstraktı
	Quercus infectoria ekstraktı
	Neolamarckia cadamba meyvesi ekstraktı
Escherichia coli	Tannik asit polimerik matriks
	Neolamarckia cadamba meyvesi ekstraktı
Streptococcus pyogenes	Yeşil çay ekstraktı
Enterococcus faecalis	*Anthemis praecox* ekstraktı
Pseudomonas aeruginosa	*Quercus infectoria* ekstraktı
	Neolamarckia cadamba meyvesi ekstraktı
Yersinia enterocolitica	*Neolamarckia cadamba* meyvesi ekstraktı
Listeria innocua	*Neolamarckia cadamba* meyvesi ekstraktı
Bacillus cereus	*Neolamarckia cadamba* meyvesi ekstraktı

Anti-parazitik etki: Yapılan çalışmalar TA'nın *Acanthamoeba*, *Leishmania coccidiosis* ve *Ichthyophthirius multifiliis*'e karşı anti-parazitik aktiviteye sahip olduğunu göstermektedir (Alavinia, Mirzargar, Rahmati-Holasoo, & Mousavi, 2018; Hendiger ve ark., 2020; Jing ve ark., 2022; Lopes ve ark., 2018; Padzik ve ark. 2018; Tonda, Rubach, Lumpkins, Mathis, & Poss, 2018). TA ile modifiye edilmiş gümüş nanopartiküllerin (AgTANP'ler), *Acanthamoeba*'ya karşı tek başına gümüş veya bakır nanopartiküllerden önemli ölçüde daha güçlü olduğu yapılan çalışmalarda gösterilmiştir (Padzik ve ark. 2018).

Kardiyoprotektif etki: Yapılan çalışmalar, kırmızı şarapta bol miktarda bulunan tanenlerin kardiyovasküler koruyucu etkilere sahip olduğunu ve 'Fransız paradoksu' fenomeniyle yakın ilişki gösterdiğini göstermiştir (Hu ve ark., 2015). Epidemiyolojik çalışmalar, çoğu gelişmiş ülkede, doymuş yağ, kolesterol ve toplam kaloriden oluşan yüksek diyet alımının, kardiyovasküler hastalıktan (CVD) ölümle olumlu yönde ilişkili olduğunu göstermiştir (Friedman, & Kimball, 1986). Bununla birlikte, Fransa'da yüksek yağlı diyet alımıyla birlikte düşük bir CVD insidansının var olduğu ileri sürülmüştür (Renaud, & de Lorgeril, 1992). 'Fransız paradoksu' olarak bilinen bu olgunun, Fransa'da kırmızı şarap tüketiminin yüksek yaygınlığıyla

ilişkili olduğu düşünülmektedir (Fuhrman, Lavy, & Aviram, 1995). Tanenler kardiyoprotektif aktivitelerini perikardiyal dokunun stabilizasyonu yoluyla ve elastinin enzimatik degradasyonunun inhibisyonu ve glutaraldehitle sabitlenmiş aort duvarlarının kalsifikasyonunda azalma yoluyla gösterdikleri yapılan çalışmalarda bildirilmiştir (Jastrzebska ve ark. 2006; Sieniawska, 2015).

Hu ve ark. (2015) 'nın yaptığı çalışmada TA tedavisinin sıçanlarda ISO-indüklü miyokard iskemi hasarını etkili bir şekilde iyileştirdiğini göstermektedir. TA'nın miyokardiyal hücrelerin hasarını azaltmadaki çok hedefli kardiyak koruyucu etkileri, reaktif oksijen türlerini temizleme, yangıyı önleme, hücre apoptozunu azaltma, endotelyal hücreleri koruma gibi çeşitli yetenekleriyle potansiyel olarak ilişkili olduğu bildirilmektedir. Bu çalışmalar 'Fransız paradoksu' ve TA'nın kalp hastalığı üzerindeki yararlı etkilerinin altında yatan moleküler mekanizmalar hakkında daha fazla bilgi sağlamaktadır (Hu ve ark., 2015).

2.6. Çinko ve çinko oksit

Deri, vücutta en fazla çinko (Zn) bulunan üçüncü dokudur. Epidermis, dermise kıyasla daha fazla Zn içerir. Epidermiste Zn, stratum spinosum boyunca diğer üç keratinosit (KCs) katmanından daha bol miktarda dağılmıştır. Dermiste, üst dermisteki Zn konsantrasyonu alt dermistekinden daha yüksektir (Ogawa, Kinoshita, Shimada, & Kawamura, 2018).

Çinko, canlılar için iz element olup keratinositlerin yara iyileşmesi sırasında göçü ve yaradan zararlı maddelerin uzaklaştırılmasını sağlayan ve 1000'den fazla enzimatik reaksiyon için gerekli bir kofaktördür ve 2000'den fazla transkripsiyon faktörü için gereklidir (Andreini, & Bertini, 2012; Andreini, Bertini, & Cavallaro, 2011; Berg, & Shi, 1996).

2.6.1. Çinko Oksit Uygulamaları

Çinko canlı organizması için esansiyel bir iz elementtir. Vücutta birçok enzimin yapısına kofaktör olarak katılmaktadır. Bu enzimler çinko bağımlı matriks metallo proteinleri de içermektedir. Bu sayede yara iyileşmesi sırasında keratinosit göçünü ve yara bölgesi oto debritmanına katkıda bulunur (Lansdown ve ark., 2007).

Çinko oksit, çeşitli deri problemlerinde yaygın olarak kullanılmaktadır. Çinko oksitin koruyucu, astrenjan, antiseptik, anti-bakteriyel özellikleri bulunmaktadır (Agren, 1990; Agren, Söderberg, Reuterving, Hallmans, & Tengrup, 1991; Agren, Franzen, & Chvapil, 1993).

Çinko oksit, yara tedavilerinde topikal olarak kullanılmaktadır (Şekil 18) Çinko oksit'in kimyasal yapısı Şekil 19'da gösterilmiştir (Agren ve ark., 1993; Meizarini, Aryati, Rianti, Riawan, & Puteri, 2020).



Şekil 18. Çinko oksit toz formu



Şekil 19. Çinko oksit'in kimyasal yapısı (https://byjus.com/chemistry/zinc-oxide/)

3. GEREÇ VE YÖNTEM

3.1. Gereç

3.1.1. Hayvan Materyali ve Etik Kurul

Bu çalışma Bursa Uludağ Üniversitesi Hayvan Deneyleri Yerel Etik Kurulu'nun (HADYEK) **2020-11/05 karar ve 06.11.2020 tarihli** kararı ile Bursa Uludağ Üniversitesi Deney Hayvanları Yetiştirme Uygulama ve Araştırma Merkezi'nde yapıldı. Denekler, B.U.Ü. Deney Hayvanları Yetiştirme Uygulama ve Araştırma Merkezi' nden temin edildi. Deneklere yapılan tüm cerrahi girişimler ve iyileşmeye kadar olan süredeki tüm işlemler Deney Hayvanları Yetiştirme Uygulama ve Araştırma Merkezi' nde gerçekleştirildi.

3.1.2.Materyal Seçimi

Çalışma, 8-12 haftalık, 250-300 g ağırlığındaki erkek Sprague-Dawley sıçanları üzerinde gerçekleştirildi. Sıçanlar (Uludağ Üniversitesi, Deney Hayvanları Yetiştirme ve Araştırma Merkezi'nden temin edilen), sıcaklık ve nem kontrollü bir odada (21±2 °C, %50±5) geleneksel kafeslerde, 12 saat aydınlık, 12 saat karanlık olacak şekilde kafes başına bir sıçan olarak barındırıldı (Şekil 20). Sıçanlara altlık olarak kullanılan talaş sterilize edildi. Tüm kafesler deney öncesinde dezenfekte edildi. Sıçanlar deneylerden 1 hafta önce ortama alıştırıldı, su ve yiyeceğe serbest erişimleri sağlandı (*ad libitum*). Eksizyonel yara modeli oluşturulurken, rutin yumuşak doku ameliyat seti kullanıldı. 22 nolu bistüri ile cerrahi ensizyonlar gerçekleştirildi. Çalışmamıza dahil edilen toplam 24 adet sıçan, 4 gruba ayrılarak, her grupta 6'şar denek yer aldı. Çalışmada kullanılacak hayvan sayısı güç testi yapılarak belirlendi (Doğan, & Doğan, 2020).



Şekil 20. Deney hayvanlarının bireysel kafeslerde barındırılması

3.2.Yöntem

Gruplara Eylül 2021 tarihleri arasında eksizyonel yara oluşturma işlemleri aynı zaman diliminde yapıldı. Toplamda 4 ayrı grup oluşturuldu. Her bir grubun işlemleri aynı gün içerisinde olmak üzere, tüm gruplara yapılan cerrahi uygulamalar çalışmanın doktora tez öğrencisi tarafından gerçekleştirildi.

3.2.1. Deneklerin Hazırlanması

Anestezi: Sıçanlar işlem öncesi 24 saat süreyle aç bırakıldı. Tüm sıçanlar işlem öncesinde tartıldı ve ağırlıklar kaydedildi. İşlem gününde (0. gün) sedasyon amacıyla inhale likit anestezik olan sevoflurane (Sevoran®, AbbVie Tıbbi İlaç San. Tic. Ltd. Şti., İstanbul, Türkiye), başlangıçta indüksiyon kutusunda (%4-5 v/v.) ve

yine sonrasında anesteziyi sağlaması için anestezi cihazından (Şekil 21) maske yoluyla (%2,5-3,5 v/v) uygulandı.



Şekil 21. İnhale Anestezi Cihazı

İşlem bölgesinin hazırlanması: Operasyondan 1 gün önce cerrahi bölge başlıkları etüvde sterilize edilmiş elektrikli tıraş makinesi ile tıraş edildi ve ardından hafif anestezi altında manuel olarak epilasyon yapıldı. Tüm gruplardaki sıçanlar sternal pozisyonda yatırıldı. Önce tıraş makinesi ile hayvanların scapula'dan ilium bölgesine kadar dorsal alandaki kılları tıraş edildi. Sonra denek sternal pozisyonda ameliyat masasına tespit edildi. Eksizyonel yara oluşturulacak deri yüzeyinin povidine iodine (Betadine®, %10, Kansuk, İstanbul, Türkiye) kullanılarak antisepsisi sağlandı (Şekil 22). Operasyondan hemen önce analjezi için tüm hayvanlara Carprofen (4 mg/ kg sc.) enjekte edildi. Operasyonda kullanılan tüm cerrahi aletler otoklavda sterilize edildi. Operasyon steril ameliyathane şartlarında gerçekleştirildi.



Şekil 22. Yara bölgesinin tıraş ve antisepsisi

Eksizyonel yara oluşturulması: Her bir sıçanda sırt orta hattan, kaudalden skapulanın kaudal sınırına yaklaşık 1 cm mesafede (1,5 cm x 1,5cm) her iki tarafta bir tam kat yara modeli deneysel yara oluşturuldu (Kwak, Son, Kim, & Han, 2014). Yara alanı '*skin marker'* kalemi ile belirlendi (Şekil 23). Bu model, epidermisin ve dermisin fasyal düzlemlerin veya deri altı yağının derinliğine kadar tamamen çıkarılmasını içerir. 11 nolu bistüri ve makas kullanılarak, deri, deri altı bağ doku ve *panniculus carnosus* katmanını içerecek şekilde eksizyon ile tam kat kalınlıkta 2 adet deri yarası oluşturuldu (Şekil 24). Hemostaz, steril gazlı bez ile yapılan basınçla sağlandı.

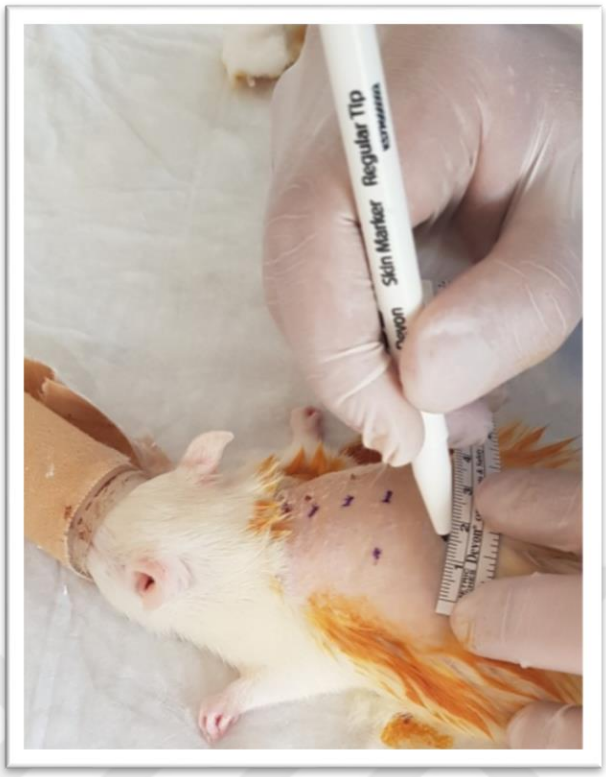

Şekil 23. '*Skin marker*' ile eksizyonel yara modelinin işaretlenmesi



Şekil 24. Eksizyonel yara modelinin oluşturulması

3.2.2. Tedavi Protokolü

Çalışmada kullanılan toplam 24 adet sıçan, uygulanacak tedavi ve kontrol grubu da dahil olmak üzere her grupta 6 sıçan olacak şekilde 4 farklı gruba ayrıldı (Tablo 4). Tüm gruplara topikal kimyasal ajan uygulamaları biyopsi alma günlerinde uygulandı. A grubunda her iki yara alanı da doğal iyileşme sürecine bırakıldı. Yara alanlarına tedavi uygulanmadı. B grubunda tannik asit (Merck® 100773) tozu tüm yara alanını ince bir katman örtecek miktarda, C grubunda çinko oksit (Merck® 108846) tozu tüm yara alanını ince bir tabaka örtecek miktarda topikal olarak sıçanların sırt bölgesindeki her 2 yara alanına uygulandı. D grubunda tannik asit ve çinko oksit karışımı tüm yara alanını örtecek miktarda topikal olarak uygulandı (Şekil 25).

Tablo 4. Çalışma Grupları

Grup adı	**Uygulanan ajan**	**Formu**	**Formülü**	**Uygulama Şekli**
Grup A: Kontrol **(n=6)**	Yara oluşturulduktan sonra herhangi bir uygulama yapılmadı.	-	-	-
Grup B: Tannik Asit (TA) **(n=6)**	Tannik asit (Merck® 100773)	Toz	Hazır	Topikal
Grup C: Çinko Oksit (ZnO) **(n=6)**	Çinko oksit (Merck® 108846)	Toz	Hazır	Topikal
Grup D: TA & ZnO karışımı **(n=6)**	TA & Çinko oksit karışımı	Toz	Hazır	Topikal

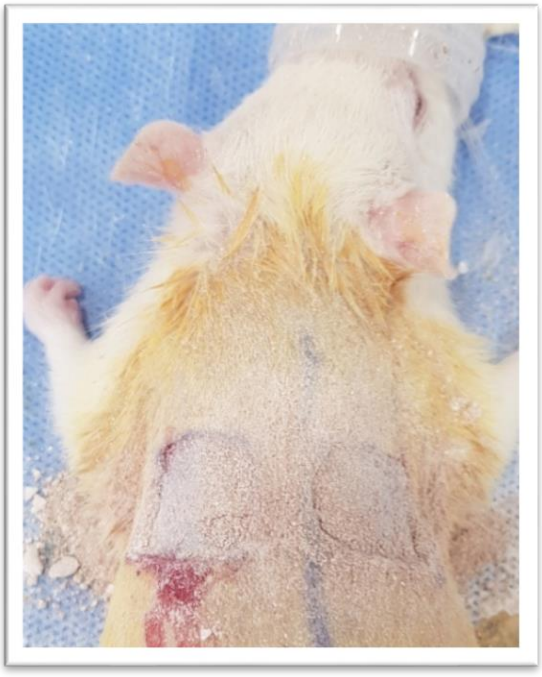

Şekil 25. Topikal farmakolojik ajanların uygulanması**.**

3.2.3.Eksizyonel Yara Alanı Takibi

Tüm gruplarda yaralar günlük olarak kontrol edildi. Sağ taraftaki yaraların boyutları 7., 14. ve 21. günlerde dijital kumpas ile ölçülerek kaydedildi. Sol taraftaki yaralardan ise, 3 mm çaplı punch biyopsi (KAI Group, Japonya) iğneleri ile yine 7., 14. ve 21. günlerde her hafta farklı köşelerden (Şekil 26) olmak üzere 3 mm'lik punch biyopsi iğnesi ile deri örnekleri alındı (Şekil 27).

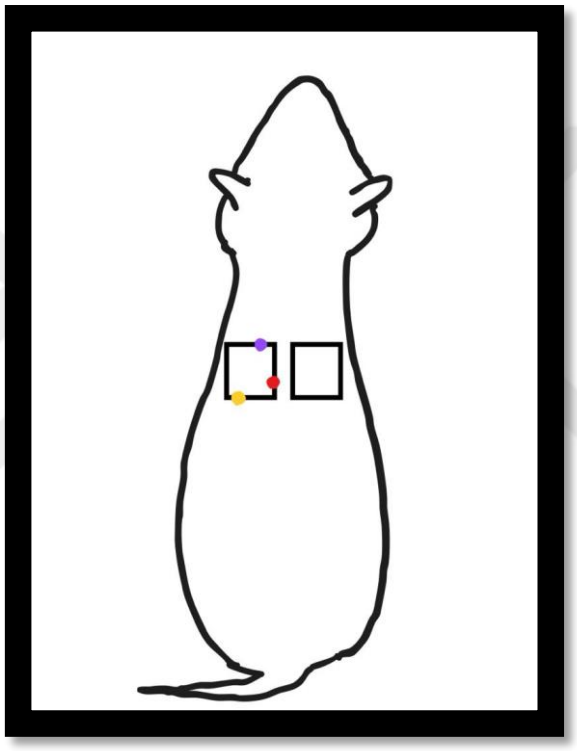

Şekil 26. Sıçanların sol tarafında oluşturulmuş yaralardan alınan haftalık biyopsi örneklerinin yerleri. Mor: 7. gün, Kırmızı: 14. gün, Sarı: 21.gün



Şekil 27. 3 mm punch biyopsi iğnesi

3.2.4.Yara İyileşmesinin Değerlendirilmesi

3.2.4.1. Günlük Yara Bakımı Esnasında Gözlemler

Günlük yara bakım sırasında gözlem için her bir yara eksudat varlığı ve yara iyileşmesi bakımından günün aynı saatinde değerlendirilip, kaydedildi. İlk granulasyon dokusunun görüldüğü gün, ve daha sonra tamamen granulasyon dokusu ile dolduğu ve epitelize olduğu günler her bir grup için değerlendirilip, kaydedildi. Tüm deneklerin, 0. gün de dahil olmak üzere 21. güne kadar belirtilen dozlarda kimyasal ajan uygulamaları yapıldı.

Topikal ajanlar uygulanmadan önce steril gazlı bez ile yara üzerinde bulunan eksudat, kanama, vb. oluşumlar temizlendi. Yaralarda oluşan kabuklar kendiliğinden düşene kadar hiç bir müdahalede bulunulmadı. Yara çevresinde uzamaya başlayan kıllar, traş makinesi ile yara alanına zarar verilmeden hassas olarak uzaklaştırıldı.

3.2.4.2.Planimetri

Eksizyonel yara oluşturma sırasında belirtilen anestezi protokolü ile anesteziye alınan hayvanlarda 7., 14. ve 21. günlerde dijital kumpas ile yara alanı çevresinin izlenerek ölçülmesi ve bu alanların mm^2 cinsinden kaydedilmesiyle planimetri uygulandı. Ölçülen alan total yara alanı olarak belirlendi.

Total yara iyileşme yüzdesi, deneklerin sadece sağ taraflarındaki yaralar için hesaplandı. İyileşmemiş yara alanı ve total yara iyileşme yüzdesi her ölçüm gününde kaydedildi ve istatistiksel analiz için kullanıldı (Jamadagni ve ark., 2016). Bu formül ile yara kontraksiyonu 7., 14. ve 21. günlerde hesaplandı.

Formül:

[(Başlangıç yara alanı- Ölçülen gündeki yara alanı)÷ Başlangıç yara alanı] x 100

3.3.Histopatolojik Değerlendirme

Planimetri uygulanmasından sonra, 3 mm çaplı punch biyopsi aleti ile sıçanların sol tarafları üzerindeki yaralardan, her seferinde farklı köşelerden olmak üzere, 3 mm çaplı deri örnekleri, 7, 14 ve 21. günde anestezi altında alındı. Deri biyopsileri, histopatolojik ve immunohistokimyasal inceleme için %10 tamponlu formaldehit içerisinde 24 saat tespit edildi ve rutin doku işleme süreçlerine tabi tutuldu.

3.3.1. Doku Takibi

Alınan biyopsi örnekleri % 10’ luk tamponlu formaldehit solusyonunda 24 saat tespit edildikten sonra sırasıyla %70’ lik, %80’ lik, %90’ lık ve absolut alkol 1 ve absolut alkol 2 de serilerinde birer saat tutuldu. Bunu takiben ksilol 1’de bir saat bekletilen örnekler ksilol 2’ ye alındı ve bir gece bekletildi. Bunu takiben ertesi sabah etüvde 56 derecede parafin 1 ve parafin 2’ de ikişer saat bekletilen örnekler daha sonra metal kasetler içinde parafine gömüldü. Oda sıcaklığında katılaştıktan sonra +4 derecede buzdolabında soğutuldu. Daha sonra mikrotomda (Leica RM2155, Leica Biosystems, Buffalo Grove, IL, ABD) 4 μm kalınlığında kesitler alındı. Kesitlerden Hematoksilen & Eozin boyama ve masson trichrome boyama prosedürleri izlenerek boyanmıştır.

3.3.2. Hematoksilen & Eozin Boyama

Hematoksilen & Eozin (H & E) boyama için alınan kesitler sırasıyla ksilol 1 (15 dk), ksilol 2 (15 dk), %100 etanol (3 dk), %90 etanol (3 dk), %80 etanol (3 dk), %70 etanolde (3 dk) tutulduktan sonra 3 dakika boyunca akan musluk suyu ile yıkandı. Ardından 10 dk hematoksilende (hematoxylin solution, Merck KGaA, Darmstadt, Almanya) boyamaya bırakılan örnekler 3 dakika akan suda yıkandı, ardından bir kez asit alkole daldırılıp çıkarıldı. Amonyak içerisinde mavileşene kadar tutulan kesitler ardından eozin (eosin solution 0.5% alcoholic, Merck) ile boyandı ve ardından 3 dakika akan suda yıkandı. Sırasıyla %70, %80, %90 ve %100 alkol serilerinden daldırma-çıkarma şeklinde geçirilen kesitler kurumaya alındı. Lamlara son olarak Entellan (Entellan new, Merck KGaA) damlatıldı ve lamel ile kapatıldı.

.

3.3.3.Masson Trichrome Boyama

Masson trichrome boyama için alınan kesitler sırasıyla ksilol 1 (15 dk), ksilol 2 (15 dk), %100 etanol (3 dk), %90 etanol (3 dk), %80 etanol (3 dk), %70 etanolde (3 dk) tutulduktan sonra 3 dakika boyunca akan musluk suyu ile yıkandı. Weigert iron hematoksilen A ve B solüsyonları karışımında 10 dakika boyamaya tabi tutuldu. Sonrasında distile sudan geçirilerek pikrik asit alkol solüsyonunda 4 dakika bekletildi. Sonrasında preparatlar tekrar distile sudan geçirilerek fuksin solüsyonunda 15 dakika bekletildi ve distile su ile yıkamaya alındı. Preparatlar fosfomolibtik asit solüsyonu ile 5 dakika boyadı ve yıkamaya alınmadan, masson anilin mavisi solüsyonunda 8 dakika bekletildi. Preparatlar distile sudan geçirilerek 96 ve %99 absolut alkol serilerinden geçirildi. Ksilol 1 ve ksilol 2 de 2 dakika bekletilerek, entellan ile kapatıldı.

3.3.4. Hematoksilen & Eozin Kesitlerin Değerlendirilmesi

Hematoksilen & Eozin ile boyanan kesitlerin preparat haline getirildikten sonra incelenmesi ışık mikroskobu ile gerçekleştirildi.

Değerlendirme kriterleri ise kapillar yoğunluk, ödem, nekrozis polimorf nükleer lökosit infiltrasyonu (PMNL), fibroblast proliferasyonu (fibrozis), epitelizasyon, kollajen yönünden 200 X büyütmede incelenerek değerlendirme yapıldı. Her bir kesit semikantitatif olarak ışık mikroskobunda değerlendirilip, derecelendirildi. Derecelendirme sistemi, yok 0 (-), hafif 1 (+), orta 2 (++), şiddetli 3 (+++) ve çok şiddetli 4 (++++) olarak puanlama yapılarak ortalama bulgular kaydedildi. Aşağıdaki Tablo 5'e göre değerlendirme yapıldı (Bagdas ve ark., 2014).

Tablo 5. Histopatolojik değerlendirme kriterleri (H &E) (Bagdas ve ark., 2014).

Kriter	**Kapillar yoğunluk**	**Konjesyon**	**Ödem**	**Nekroz**	**PMNL infiltrasyonu**	**Fibroblast proliferasyonu ve kollajen**	**Epitelizasyon**
0 'yok'	Kapillar yok	Yok, teşhis edilemez.	Perivasküler sıvı yok	Tamamen iyileşmiş	0, PMNH yok	Aktif fibroblast proliferasyonu yok	Yok
1 'hafif'	0-5 eritrosit ile perfüze edilmiş kapillar damar	Nadiren, <%25,	Nadiren, <%25,	Epidermis ve dermisin tamamen yeniden modellenmesi	0-5	İnce granulasyon dokusu	Hücreler yara yatağına göç halinde
2 'orta'	5-10 eritrosit ile perfüze edilmiş kapillar damar	Orta, (25% - <50%)	Orta, (25% - <50%)	Erozif, orta epidermal ve dermal organizasyon	5-10	Granulasyon dokusu	Kısmı stratum corneum
3 'şiddetli'	10-20 eritrosit ile perfüze edilmiş kapillar damar	Yoğun, şiddetli (%50 - <%75)	Yoğun, şiddetli (%50 - <%75)	Nekrotik, az epidermal ve dermal organizasyon	10-20	Kalın granulasyon dokusu	Hipertrofik
4 'çok şiddetli'	>20 eritrosit ile perfüze edilmiş kapillar damar	Yaygın , (%75 - %100)	Yaygın , (%75 - %100)	Doku sağlıksız ve enfekte	%20	Çok kalın granulasyon dokusu	Tamamlanmış epitel

3.4. İmmunohistokimyasal Boyamalar

Çalışma kapsamında sıçanlardan toplanan deri biyopsi örnekleri vimentin, N-cadherin, E-cadherin, Snail & Slug, MMP-9 antijenlerine karşı geliştirilmiş ticari antikorlar ile DAB kromojen tekniği kullanılarak boyandı. Primer antikorların dilüsyonları Tablo 6'da gösterilmiştir.

Tablo 6. Çalışma kapsamında kullanılan primer antikorlar, dilüsyonlar, inkübasyon süreleri ve dereceleri

Antikor	Dilüsyon	Üretici Firma	Antijen Retrival	İnkübasyon Sıcaklığı	İnkübasyon Süresi
MMP-9	1:300	Bioss, ABD	Mikrodalgada 600W Sitrat buffer ile 5 dakika kaynatma	+4	1 gece
N-caderin	1:400	Bioss, ABD	Mikrodalgada 600W Sitrat buffer ile 5 dakika kaynatma	+4	1 gece
Vimentin	1:400	Bioss, ABD	Mikrodalgada 600W Sitrat buffer ile 5 dakika kaynatma	+4	1 gece
Snail & Slug	1:300	Bioss, ABD	Mikrodalgada 600W Sitrat buffer ile 5 dakika kaynatma	+4	1 gece
E-cadherin	1:400	Bioss, ABD	Mikrodalgada 600W Sitrat buffer ile 5 dakika kaynatma	+4	1 gece

İmmunohistokimyasal boyamalar için toplamda 72 adet parafin bloklara gömülmüş deri biyopsi dokusu 4 µm kalınlığında pozitif şarjlı lamlara alınarak 1 gece 56 derecelik etüvde bekletildi. Deparafinizasyon işlemi için dokular ksilol 1 ve ksilol 2 solüsyonlarına alındı (2x5 dakika). Daha sonra dokular %70'lik alkol solusyonundan geçirilerek (2x5dakika) ve dokulardaki antijeni açığa çıkarmak için tamponlu sitrat buffer solusyonu içerisine alınan kesitler, 600 watt'lık enerji kullanılarak mikrodalga fırında 5'er dakikalık kaynatma işlemine tabi tutuldu. Kaynatma işlemleri sırasında buharlaşarak kaybolan tamponlu sitratın miktarı telafi edilerek yeni tampon eklendi. Daha sonra kesitler, tamponlu sitrat içerisinde 20 dakika oda ısısına gelinceye kadar bekletildi. Sitrat buffer solusyonundan çıkarılan

dokuların etrafı hidrofobik kalem ile çizildi. Bu işlemden sonra distile su içersinde 5 dakika yıkanan dokular PBS içerisine alınarak 2x5 dakika yıkandı. Endojen peroksidaz aktivitesini önlemek amacıyla dokular üzerine %3'lük hidrojen peroksit solüsyonu dökülerek 15 dakika bekletildi. Dokular PBS içerisinde 2x 5 dakika yıkandı. Zemin boyanmasının maskelenmesi için dokular üzerine otomatik pipet yardımı ile protein bloking solusyonu damlatılarak 1 saat beklendi. Dokular yıkanmadan primer antikorlar damlatılarak, +4 derecede buzdolabında bir gece inkübasyona bırakıldı. Takiben dokular PBS solusyonunda yıkanarak, üzerlerine biotinli sekonder antikor damlatılıp kapalı ve nemli ortamda 1,5 saat inkübe edildi. Sonrasında dokular PBS solüsyonuna alınarak 2x5 dakika yıkandı ve üzerine DAB damlatılarak 5-10 dakika beklendi. PBS ile yıkanan dokular Mayer hematoksilen ile 10 saniye karşı boyama yapılarak, akarsuda 5 dakika yıkandı ve entellan (Merck KGaA) damlatılarak lamel ile kapatıldı.

3.5. İmmunohistokimyasal Değerlendirme

İmmunohistokimyasal olarak boyanan kesitler, kontrol dokuların boyanmasına bakılarak, Olympus CX41 ışık mikroskobu ile tüm alan taranarak immun reaksiyonun durumuna göre pozitif ve negatif olarak değerlendirme yapılmıştır. Her gruba ait 7., 14. ve 21. günlerdeki immunohistokimyasal boyamalar Olympus BX51 ile fotoğraflanmıştır.

3.5.1. İmmunohistokimyasal İnceleme ve Skorlama

Kesitler; E-cadherin, N-cadherin, Vimentin, Snail & Slug, MMP-9, antikorları ile boyanmış hücreler ve boyamanın dağılımı ve yoğunluğu, semi kantitatif bir sistemde 0 ila 4 arasında skorlama yapılarak değerlendirildi. Her kesitin x200 büyütmede üç farklı alanı, immünohistokimyasal boyama için klinik parametrelere kör olarak iki patolog tarafından ayrı ayrı değerlendirildi ve skorlandı. Anlaşmazlık durumunda kesitler aynı kişiler (M.Ö.Ö., A.S.) tarafından birlikte yeniden değerlendirildi.

Yara dokusu bölümlerinin immünoreaktivitesi, belirlenmiş kriterlere dayalı olarak semi-kantitatif olarak puanlandı.

Skorlar ve ifadeleri şu şekilde kaydedildi: 0 boyanmamış(-), 1 hafif (+),2 orta(++), 3 yoğun(+++) ve 4 çok yoğun(++++).

Skorlama yapılırken **H-SCORE=Σ (I X PC)** formulü kullanıldı. Formülde **"I"** yoğunluk (intensity) skoru olarak 0: negatif, 1(+): zayıf, 2 (++): orta, 3(+++):iyi ve 4 (++++): çok iyi ve **"PC"** (percentage, yüzde) pozitif reaksiyon gösteren hücre alanının tüm alanda yüzde olarak ifadesine karşılık olarak kullanıldı.

Yoğunluk (I) ile yüzdelik alanın (PC) çarpımı toplam skorlamayı oluşturmuştur (Bagdas ve ark., 2014; Gibson-Corley, Olivier, & Meyerholz, 2013).

3.6. İstatistiksel Analizler

Histopatolojik inceleme skorları ve yara alan değişim bulgularının tamamı aritmetik ortalama±standart sapma şeklinde gösterildi. İstatistiksel yönden yapılan tüm karşılaştırmalarda anlamlılık düzeyi olarak $\alpha=0,05$ olarak ele alındı.

Tüm verilerin istatistik analizi IBM SPSS Statistics 26 (SPSS Inc., Chicago, IL, ABD) bilgisayar programı kullanıldı.

3.6.1. Histopatolojik Skorlara Uygulanan İstatistik Yöntemleri

Bu çalışmada yer alan 4 adet deney grubundaki toplam 24 adet sıçandan histopatolojik incelemeler için toplanan 72 adet deri örneği, Yara İyileşmesi Skor Sistemine göre yara iyileşmesi kriteri yönünden skorlandı. Histopatolojk skorların istatistiksel olarak incelenebilmesi amacıyla "yok", "hafif", "orta" "şiddetli" ve "çok şiddetli" şeklindeki skor değerleri, şiddetine göre 0-4 arası sayısal değere çevrildi.

Histopatolojik skorların istatistiksel olarak incelenmesiyle; histopatolojik yönden araştırılan beş farklı yara iyileşme kriterine göre deney grupları arasında veya grup içerisinde günler arasında farklılık bulunup bulunmadığını araştırılması hedeflendi. Farklılık bulunması halinde farklılığın hangi gruptan kaynaklandığı araştırılması amaçlandı.

Bu kapsamda; dört ayrı grup olmak üzere toplam denek sayıları 30'dan küçük olduğundan (n=24), istatistik incelemeleri için parametrik olmayan istatistik testleri uygulanmasına karar verildi. Gruplar arası anlamlı fark araştırılmasında karşılaştırmalar Kruskal-Wallis testi ile araştırıldı. Gruplar arasında anlamlı fark bulunması dahilinde Mann-Whitney U testi ile ikili karşılaştırmalar yapıldı. Grupların kendi içinde zamana bağlı değişimleri Friedman testi ile analiz edildi. Anlamlı olması halinde ikili haftalar bazında Wilcoxon testi ile analizleri yapıldı.

4.BULGULAR

4.1. Günlük Yara Bakımı Bulguları

Deneysel olarak oluşturulan tam kat yara modelleri bakım uygulamaları günlük olarak yapıldı. Yaralar her gün klinik olarak değerlendirildi ve veriler kaydedildi. Topikal ajan uygulamaları haftalık olarak biyopsi alma işlemi (7., 14. ve 21. günler) sonrasında gerçekleştirildi. Yara kapanmasının takip edilmesi açısından tüm gruplardaki deneklerin sağ taraftaki yaraları 0., 7., 14. ve 21. günlerde dijital kumpas ile ölçülerek, kaydedildi. Biyopsi alma günlerinde (7., 14., ve 21. günlerde) deneklerin sol tarafında oluşturulan yaralardan punch biyopsi alma aleti ile 3 mm'lik örnekler alındı ve sonrasında farmakolojik ajanlar Tablo 7'de gösterildiği şekilde uygulandı. Toplamda her denekten 3 adet (7., 14. ve 21. günlerde) deri biyopsisi alındı. Biyopsiler her hafta farklı köşelerden alındı.

Tablo 7. Deney Grupları

Gruplar	**Uygulama Günleri**
A grubu (Kontrol n=6)	Yara oluşturulduktan sonra herhangi bir uygulama yapılmadı.
B grubu (Tannik asit grubu n=6)	Oluşturulan yaralara 7., 14., ve 21. günlerde tannik asit toz uygulandı
C grubu (Çinko oksit grubu n=6)	Oluşturulan yaralara 7., 14., ve 21. günlerde çinko oksit toz uygulandı.
D grubu (Tannik asit & Çinko oksit grubu n=6)	Oluşturulan yaralara 7., 14., ve 21. günlerde tannik asit ve çinko oksit toz karışımı uygulandı.

4.1.1. A Grubu (Kontrol grubu)

Bu gruptaki deneklere yara oluşturulmasını takiben herhangi bir işlem yapılmadı. Yara, doğal yara iyileşmesi için serbest bırakıldı. Hayvanların barındırıldığı kafes ve talaşın sterilizasyonu sağlandı. Günaşırı olarak kafesler steril talaşlar ile yenilendi. Gruptaki tüm denekler her gün gözlemlendi. Yara oluşumundan (0.gün) sonraki 1. günde yaralar gözlendiğinde, yara alanlarında herhangi bir akıntı ve kanamaya rastlanmadı. 3. günden itibaren yara alanları incelendiğinde yara kabuk oluşumu başladığı gözlendi. Yara alanlarında herhangi bir akıntı olmayıp, kuru oldukları gözlemlendi. 7. günde tüm deneklerden biyopsi alma işlemi

gerçekleştirildi. 8. günde ise 1 numaralı denekte yara yüzeyindeki kabuğun düştüğü, yara yüzeyinin kuru ve temiz olduğu gözlemlendi. Diğer tüm deneklerin yara yüzeyleri kuru ve yara sınırlarının belirgin olduğu gözlemlendi. Herhangi bir patolojiye rastlanmadı. Biyopsi alma sırasında yara etrafındaki uzayan kıllar hassasiyetle makine ile tıraş edildi. Uygulama esnasında herhangi bir ağrı bulgusu saptanmadı.

4.1.2. B Grubu (Tannik Asit)

Bu gruptaki denekler yaranın oluşturulduğu 0. gün de dahil olmak üzere, yara kapanması görülene kadar, oluşturulan tam kalınlıkta eksizyonel yaralarına biyopsi alma günlerinde tannik asit tozu (Merck® 100773) tüm alanı kaplayacak şekilde (1 gram) dökme olarak uygulandı. Uygulama esnasında herhangi bir ağrı bulgusu saptanmadı. Yaraların her gün günlük gözlemleri yapıldı. Herhangi bir akıntı ve patolojiye rastlanmadı.

4.1.3. C Grubu (Çinko Oksit)

Bu gruptaki denekler yaranın oluşturulduğu 0. gün de dahil olmak üzere, yara kapanması görülene kadar, oluşturulan tam kalınlıkta eksizyonel yaralarına 7., 14. ve 21. günlerde ince bir tabaka oluşturacak şekilde çinko oksit tüm alanı kaplayacak şekilde (1 gram) dökme olarak uygulandı. Uygulama esnasında herhangi bir ağrı bulgusu saptanmadı.

4.1.4. D Grubu (Tannik Asit & Çinko Oksit)

Bu gruptaki denekler yaranın oluşturulduğu 0. gün de dahil olmak üzere, yara kapanması görülene kadar 7. 14. ve 21. günlerde tam kalınlıkta eksizyonel yaralarına tannik asit ve çinko oksit karışımı (1:1) tüm alanı kaplayacak şekilde (1 gram) dökme olarak uygulandı. Uygulama esnasında herhangi bir ağrı bulgusu saptanmadı.

4.2. Histopatolojik İnceleme Bulguları

Yara iyileşmesinde belirli günlerde alınan (7., 14. ve 21.) biyopsi örnekleri histopatolojik olarak incelenmesi gerçekleştirildi. Bu inceleme sırasında yara bölgesindeki kapillar yoğunluk, yangısal hücre infiltrasyonu, fibrozis yönünden skorlamaları yapılarak veriler kaydedildi. Ayrıca kollajen birikimi ve yeni kollajen oluşumları masson trichrome boyama yöntemi ile incelendi.

4.2.1. Kapillar Yoğunluk

Deneyin 7. gününde tüm deneklerin sol tarafında oluşturulan yara alanlarından alınan deri biyopsilerine ait kapillar yoğunluk skorlamaları histopatolojik olarak değerlendirildi. Olgularda değişen şiddette yeni kapillar oluşumları ile karşılaşıldı. Tablo 8' de yedinci güne ait yeni kapillar oluşumları şiddetleri ve ortalamaları ve gruplara göre standart sapmaları gösterilmiştir. Tüm grupların 7. güne ait kapillar yoğunluk skorlarının dağılım grafiği Grafik 1'de verilmiştir.

A grubunda 4 olguda şiddetli, 2 olguda orta derecede kapillar yoğunluk gözlendi. B grubunda ise 1 olguda orta, 5 olguda ise hafif derecede kapillar yoğunluğa rastlandı. C grubunda ise 2 olguda şiddetli, 4 olguda hafif derece kapillar yoğunluk gözlendi. D grubunda ise 4 olguda hafif derecede kapillar yoğunluğa rastlanırken, 2 olguda orta derecede kapillar yoğunluğa rastlandı. Veriler normal dağılım göstermediğinden non-parametrik testlerden Kruskal-Wallis testi uygulanmasına karar verildi. Kruskal-Wallis testi sonuçlarına göre 7. gün kapillar yoğunluk skorları arasında anlamlı düzeyde farklılık olduğu tespit edlildi (p=0,012).

Tablo 8. Deneyin 7. gününde yeni kapillar yoğunluk skorları ve bu skorların ortalama ± standart sapma değerleri

Denek No	A grubu (Kontrol)	B grubu (Tannik asit)	C grubu (Çinko oksit)	D grubu (TA&Çinko oksit)
1	2	2	3	1
2	3	1	1	1
3	3	1	3	1
4	3	1	1	1
5	3	1	1	2
6	2	1	1	2
Ort±SD	2.66±0,51 **(B, D)**	1.166±0,40 **(A)**	1,66±1,03 **(D)**	1,33±0,51 **(A, C)**

Not: Gruplar arası ikili karşılaştırmalarda, anlamlılık düzeyine göre istatistiksel açıdan birbirinden farklı olan gruplar, her bir gruba ait Ort±SD değeri üzerinde grup simgesi olan harf ile üst simge olarak gösterildi.

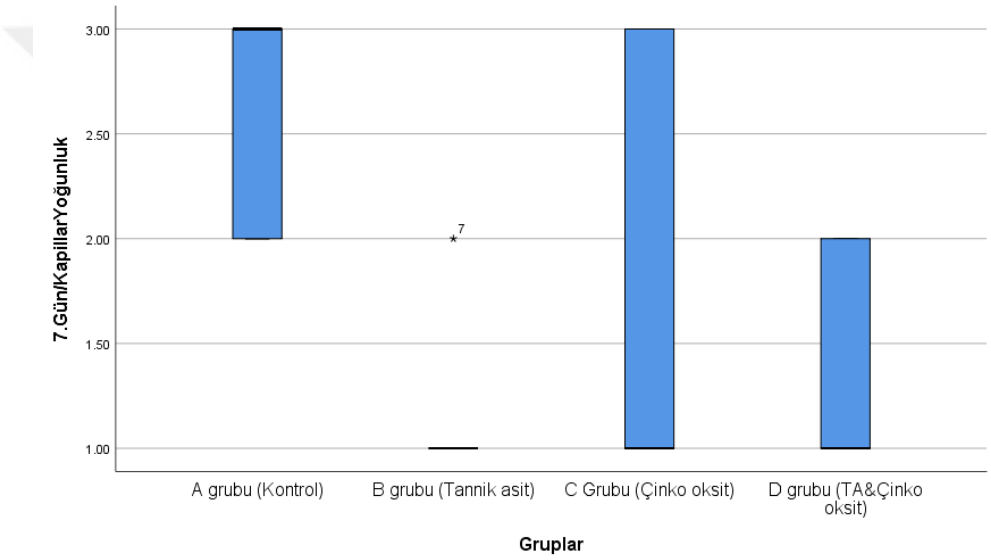

Grafik 1. Tüm grupların 7. güne ait kapillar yoğunluk skorlarının dağılım grafiği (p=0,012)

Yapılan çalışmada 7. güne ait deri biyopsilerinin histopatolojik incelemeleri yapıldı. Bu skorlamaların istatistiki analizleri yapıldı. A ve B grubu arasında istatistiksel olarak anlamlı fark olduğu bulundu (p=0,004). A>B şeklinde ifade edilmektedir. A ve C grubu arasında istatistiksel olarak anlamlı fark yoktur (p=0,123). A ve D grubu arasında istatistiksel olarak anlamlı fark vardır (p=0,009). B ve C grubu arasında istatistiksel olarak anlamlı fark yoktur (p=0,589). C ve D grubu arasında istatistiksel olarak anlamlı fark yoktur (p=0,818).

Çalışmanın 7. gününde tüm gruplara ait kapillar damar yönünden histopatolojik fotoğrafları Şekil 28-31' de gösterilmiştir.

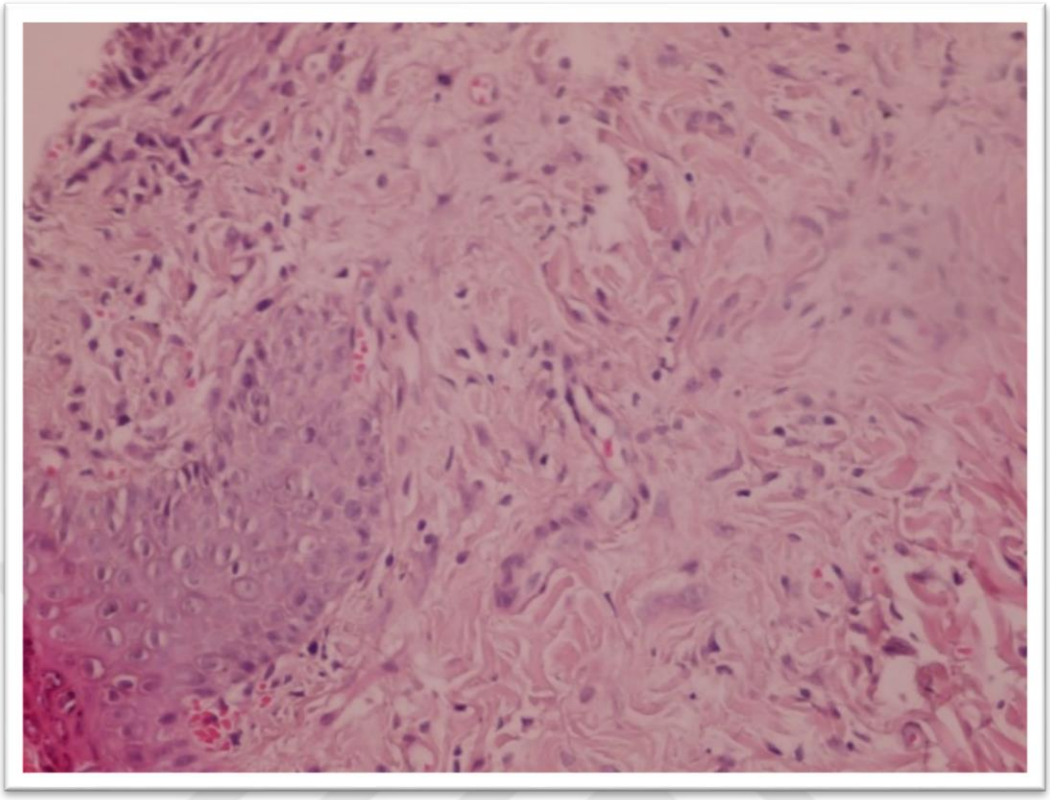

Şekil 28. A grubu, 7. gün, 40X, H&E

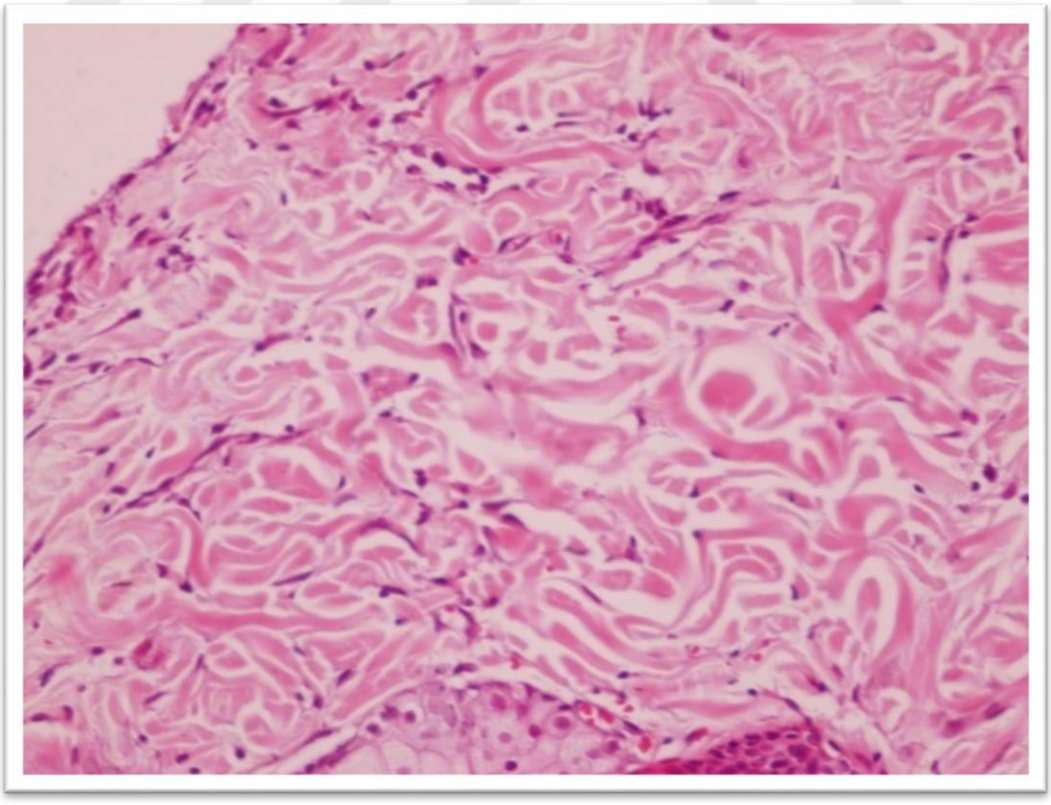

Şekil 29. B grubu, 7. gün, 40X, H&E

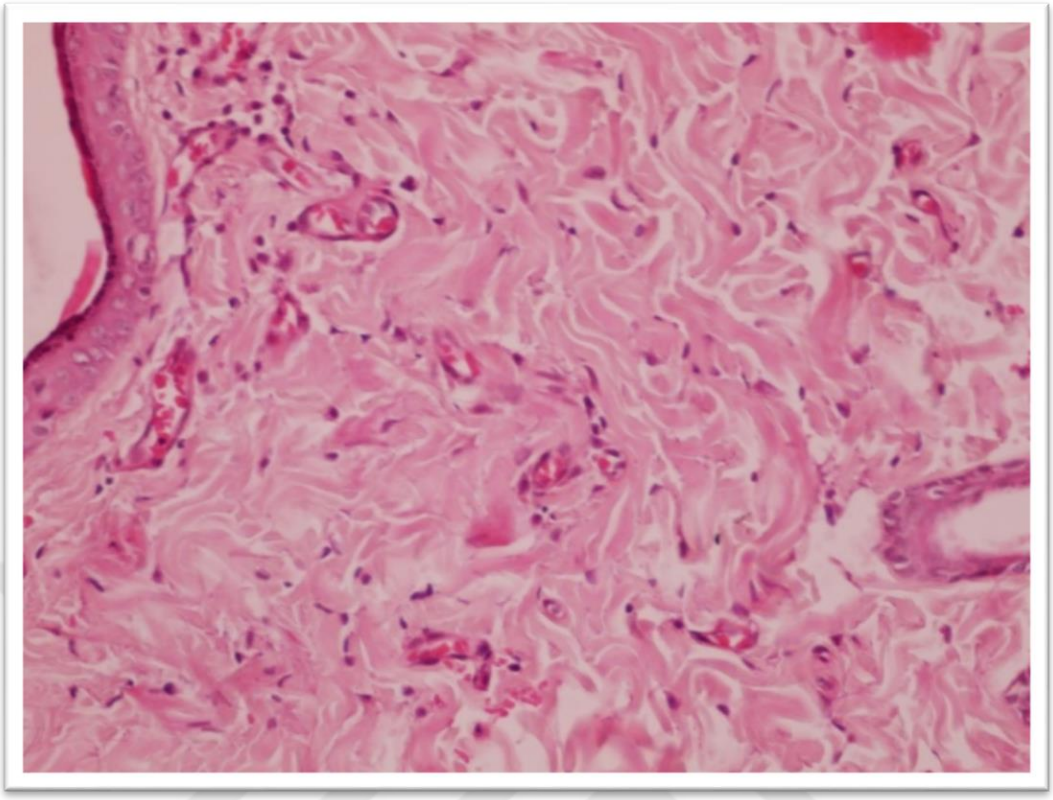

Şekil 30. C grubu, 7. gün, , 40X, H&E

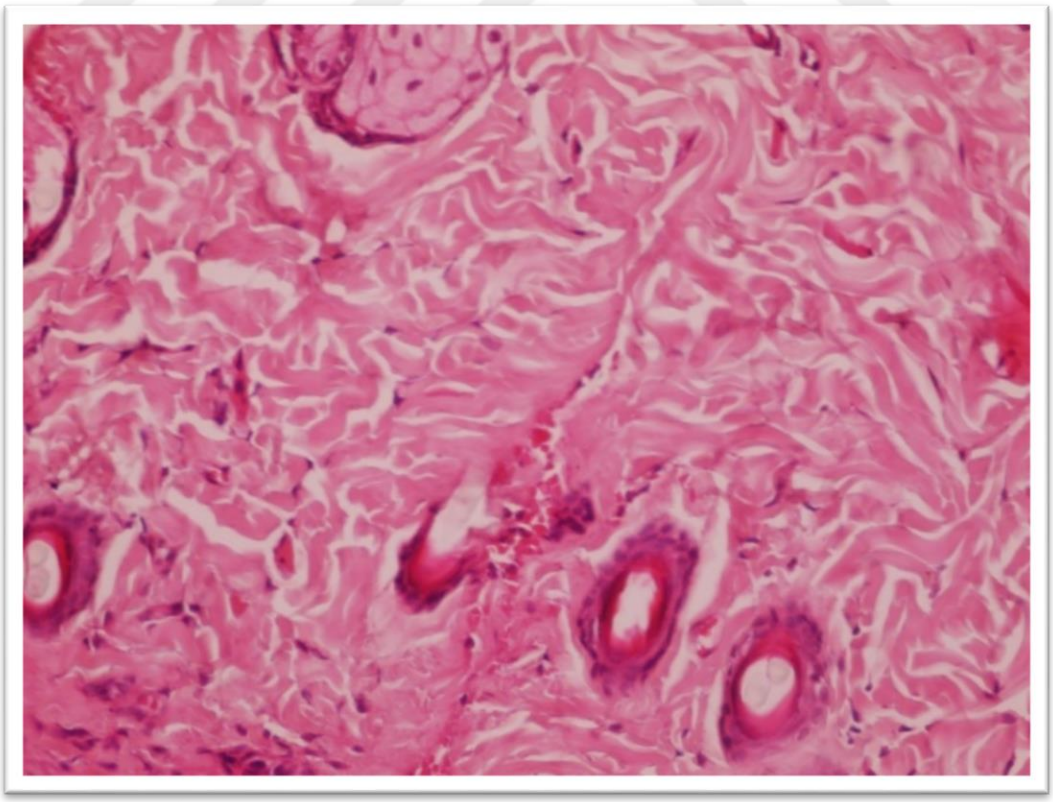

Şekil 31. D grubu, 7. gün, 40X, H&E

Çalışmanın 14. gününe ait alınan biyopsi örneklerinde yeni kapillar oluşumları değişen şiddette oldukları gözlendi. A grubunda 4 olguda orta, 1 olguda şiddetli, 1 olguda ise hafif derecede kapillar yoğunluk gözlendi. B grubunda ise 1 olguda şiddetli, 1 olguda orta, 4 olguda hafif derecede kapillar yoğunluğa rastlandı. C grubunda ise 1 olguda şiddetli, 3 olguda hafif derece, 2 olguda ise hafif derece kapillar yoğunluk gözlendi. D grubunda ise 5 olguda orta derecede kapillar yoğunluğa rastlanırken, 1 olguda şiddetli kapillar yoğunluğuna rastlandı. Kruskal-Wallis testi sonuçlarına göre 7. gün kapillar yoğunluk skorları arasında anlamlı düzeyde farklılık olduğu tespit edlildi (p=0,310). Çalışmanın 14. gününe ait skorlamalar ve standart sapmaları Tablo 9'da gösterilmiştir.

Tablo 9. Çalışmanın 14. gününe ait tüm gruplardaki deneklere ait yeni kapillar oluşumları skorlamaları, ortalamaları ve standart sapmaları

Denek No	A grubu (Kontrol)	B grubu (Tannik asit)	C grubu (Çinko oksit)	D grubu (TA & Çinko oksit)
1	2	2	2	3
2	2	1	1	2
3	3	3	3	2
4	1	1	2	2
5	2	1	2	2
6	2	1	1	2
Ort±SD	2,00±0,63	1,50±0,83	1,83±0,75	2,16±0,40

14. güne ait deri biyopsilerinin histopatolojik incelemeleri yapıldı. Kruskal-Wallis testi sonuçlarına 14. güne ait gruplar arası p=0,310 olarak bulunmuştur. Gruplar arasında istatistiksel olarak anlamlı fark yoktur. Verilerin dağılım grafiği Grafik 2' de gösterilmiştir.

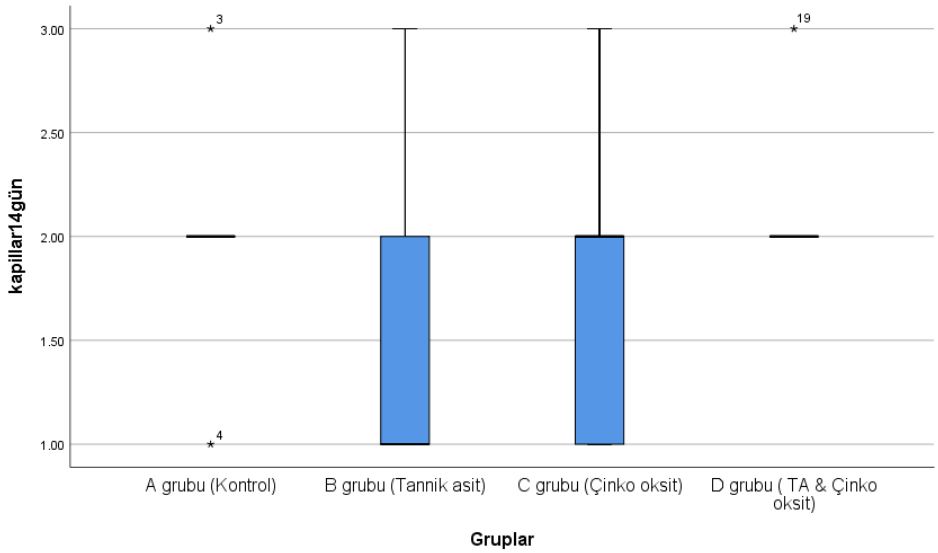

Grafik 2. Tüm grupların 14. güne ait kapillar yoğunluk skorlarının dağılım grafiği (p=0,310).

Çalışmanın 14. gününde tüm gruplara ait kapillar damar yönünden histopatolojik fotoğrafları Şekil 32-35' te gösterilmiştir.

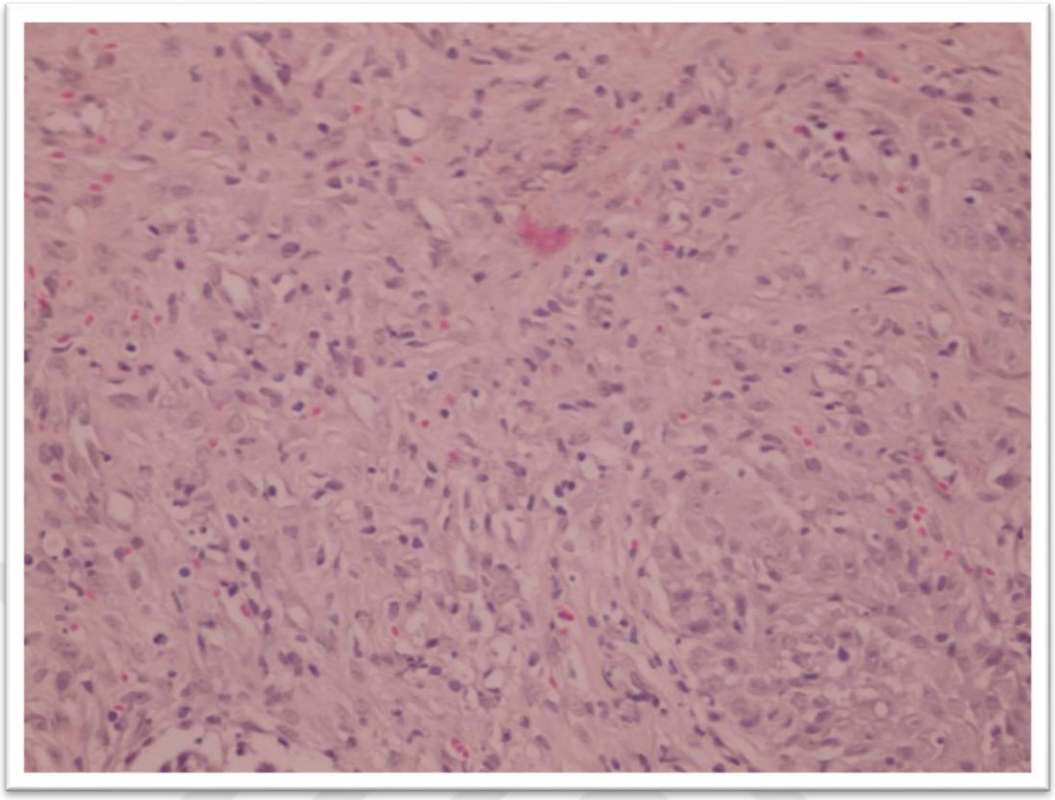

Şekil 32. A grubu, 14. gün, 40X, H&E

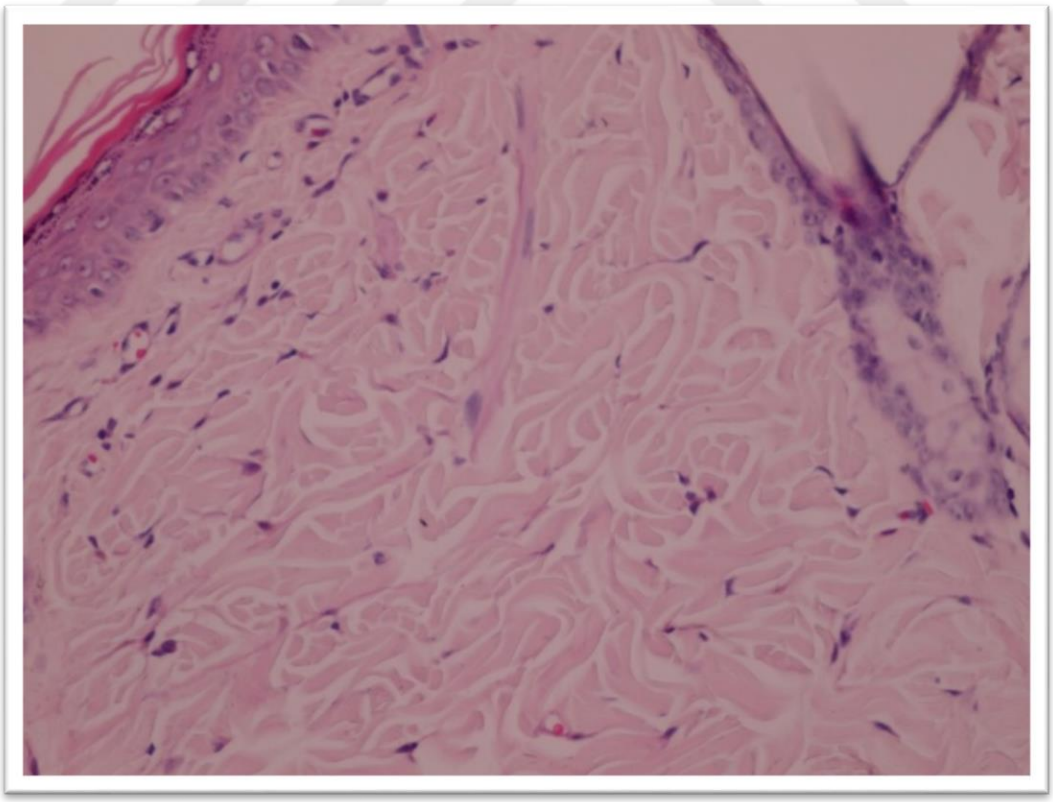

Şekil 33. B grubu, 14. gün, 40X, H&E

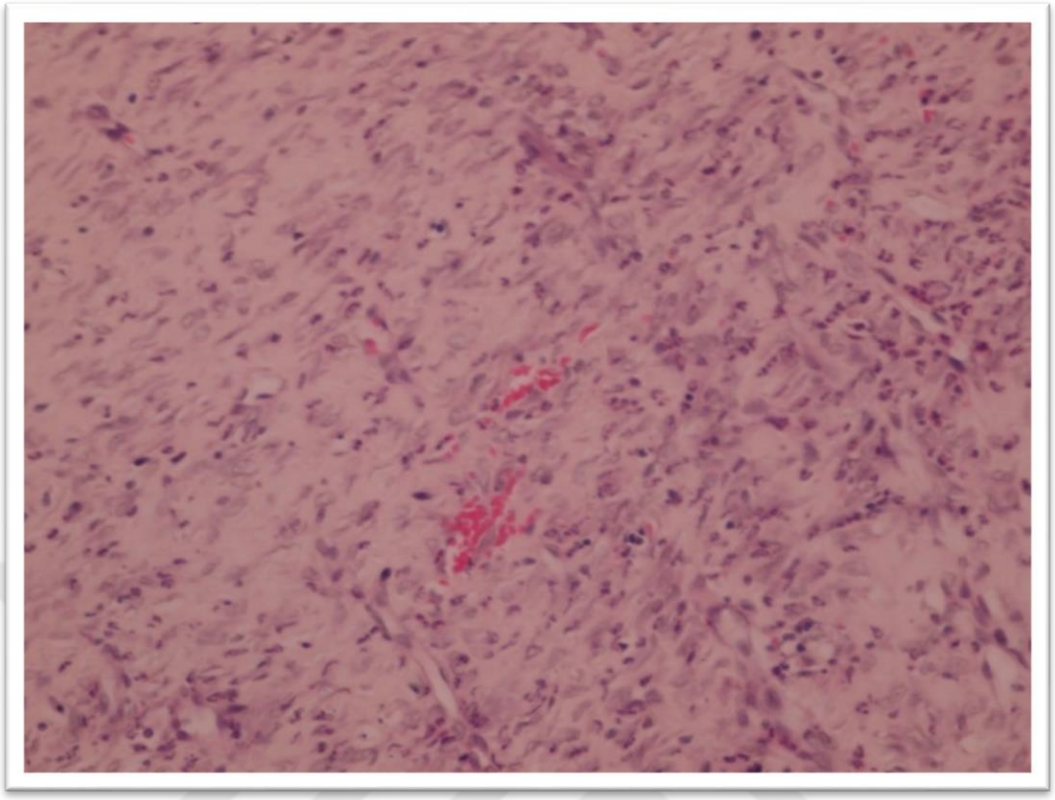

Şekil 34. C Grubu, 14. gün, 40X, H&E

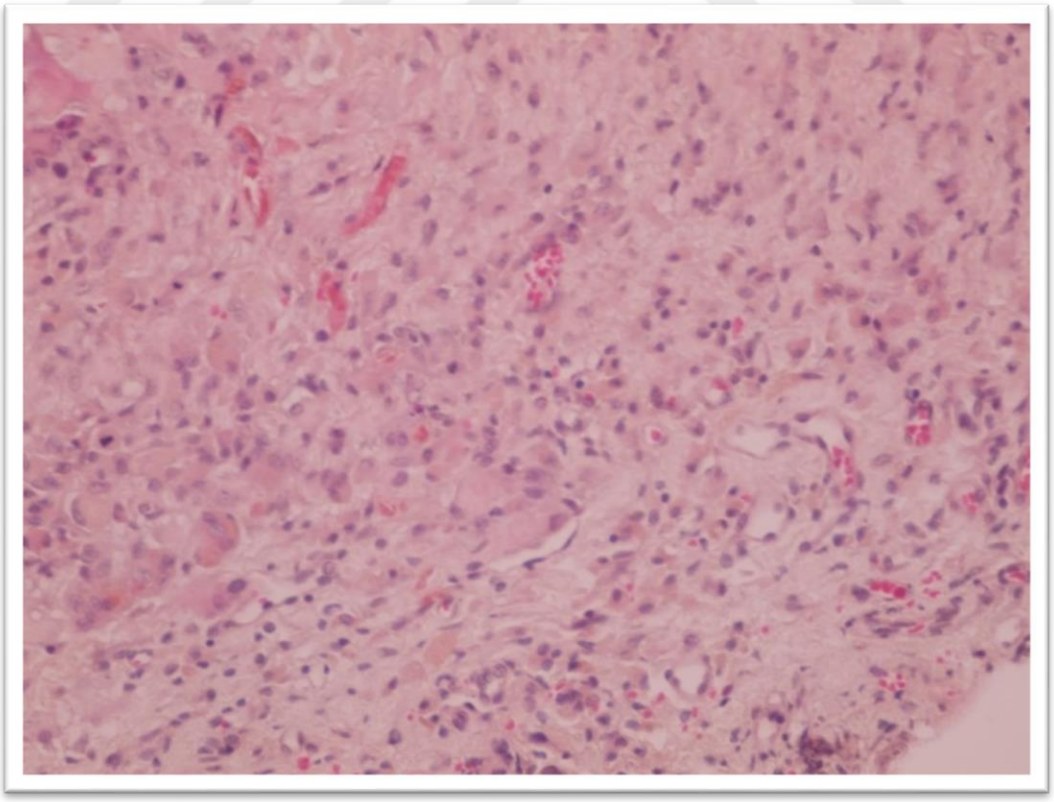

Şekil 35. D Grubu, 14. gün, 40X, H&E

Deneyin 21. Gününe ait biyopsi örnekleri histopatolojik olarak incelenmiş olup, 21. güne ait veriler Tablo 10'da gösterilmiştir.

A grubuna ait örneklerde 1 olguda hafif, 4 olguda orta, 1 olguda şiddetli kapillar yoğunluk gözlendi. B gruba ait örneklerde ise 1 olguda hafif, 1 olguda orta, 4 olgusa ise şiddetli derecede kapillar yoğunluğa rastlandı. C grubuna ait örneklerde yapılan incelemede 4 olguda hafif, 2 olguda orta şiddette kapillar yoğunluk gözlendi. D grubuna ait biyopsi örneklerinde ise 5 olguda hafif derecede kapillar yoğunluk gözlenirken, 1 olguda orta şiddette kapillar yoğunluk gözlendi.

Tablo 10. Çalışmanın, 21. Güne ait kapillar damar oluşum skorlamaları, ortalamaları ve standart sapma değerleri

Denek No	A grubu (Kontrol)	B grubu (Tannik asit)	C grubu (Çinko oksit)	D grubu (TA&Çinko oksit)
1	1	1	2	1
2	2	3	1	1
3	2	2	2	1
4	2	3	1	1
5	3	3	1	1
6	2	3	1	2
Ort±SD	2,00±0,258 (D)	2,50±0,341 (C, D)	1,33±0,210 (B)	1,16±0,166 (A, B)

Not: Gruplar arası ikili karşılaştırmalarda, anlamlılık düzeyine göre istatistiksel açıdan birbirinden farklı olan gruplar, her bir gruba ait Ort±SD değeri üzerinde grup simgesi olan harf ile üst simge olarak gösterildi.

Çalışmada 21. güne ait deri biyopsilerinin mikroskobik incelemeleri yapılarak skorlandı. Kruskal-Wallis testi sonuçlarına göre 21. güne ait kapillar damar oluşumları gruplar arasında p=0,015 olarak bulundu. Gruplar arasında istatiksel olarak anlamlı fark vardır ve gruplar arasında ortalama sıralama değerlerine göre B>A>C>D şeklinde sıralanmaktadır. Gruplar arası ikili karşılaştırmalar Mann-Whitney U testi ile analiz edildi. Verilerin dağılım grafiği Grafik 3' te gösterilmiştir.

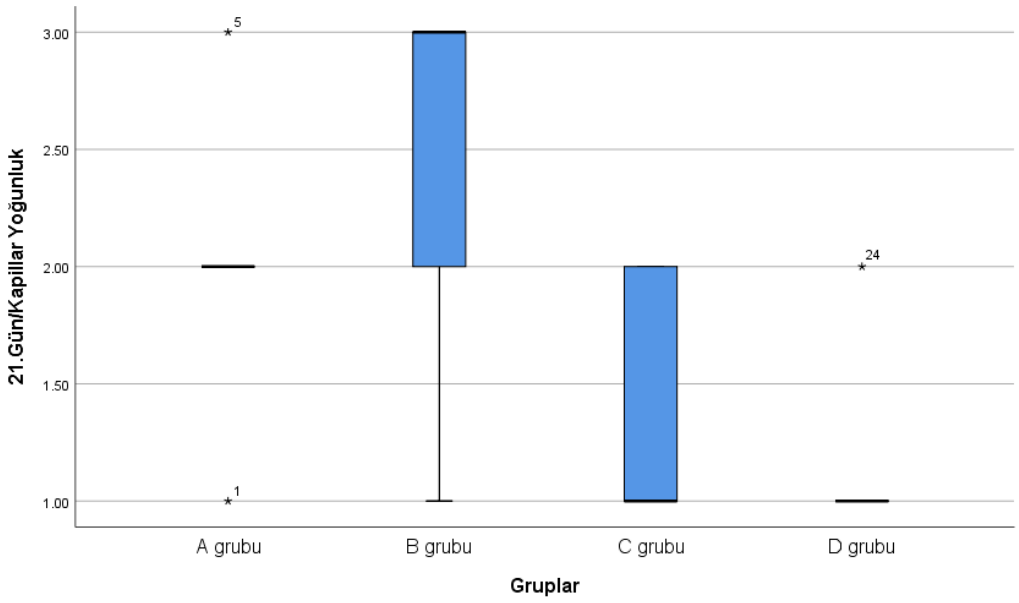

Grafik 3. Tüm grupların 21. güne ait kapillar yoğunluk skorlarının dağılım grafiği (*p*=0,015).

A ve B grubu arasında *p*=0,240 olarak bulundu. İki grup arasında istatistiksel olarak anlamlı fark yoktur.

A ve C grubu arasında *p*=0,132 olarak bulundu. İki grup arasında istatistiksel olarak anlamlı fark yoktur.

A ve D grubu arasında *p*=0,041 olarak bulundu. İki grup arasında istatistiksel olarak anlamlı fark vardır. Kapillar oluşum bakımından A>D olarak ifade edilmektedir.

B ve C grubu karşılaştırıldıklarında *p*=0,041 olarak bulundu. İki grup arasında istatistiksel olarak anlamlı fark vardır. Kapillar oluşum bakımından B>C olarak ifade edilmektedir.

B ve D grubu arasında *p*=0,026 olarak bulundu. İki grup arasında istatistiksel olarak anlamlı fark vardır. B>D olarak ifade edilmektedir.

C ve D grubu arasında *p*=0,699 olarak bulundu. İki grup arasında istatistiksel olarak anlamlı fark yoktur.

Çalışmanın 21. gününde tüm gruplara ait kapillar damar yönünden histopatolojik fotoğrafları Şekil 36-39’ te gösterilmiştir.

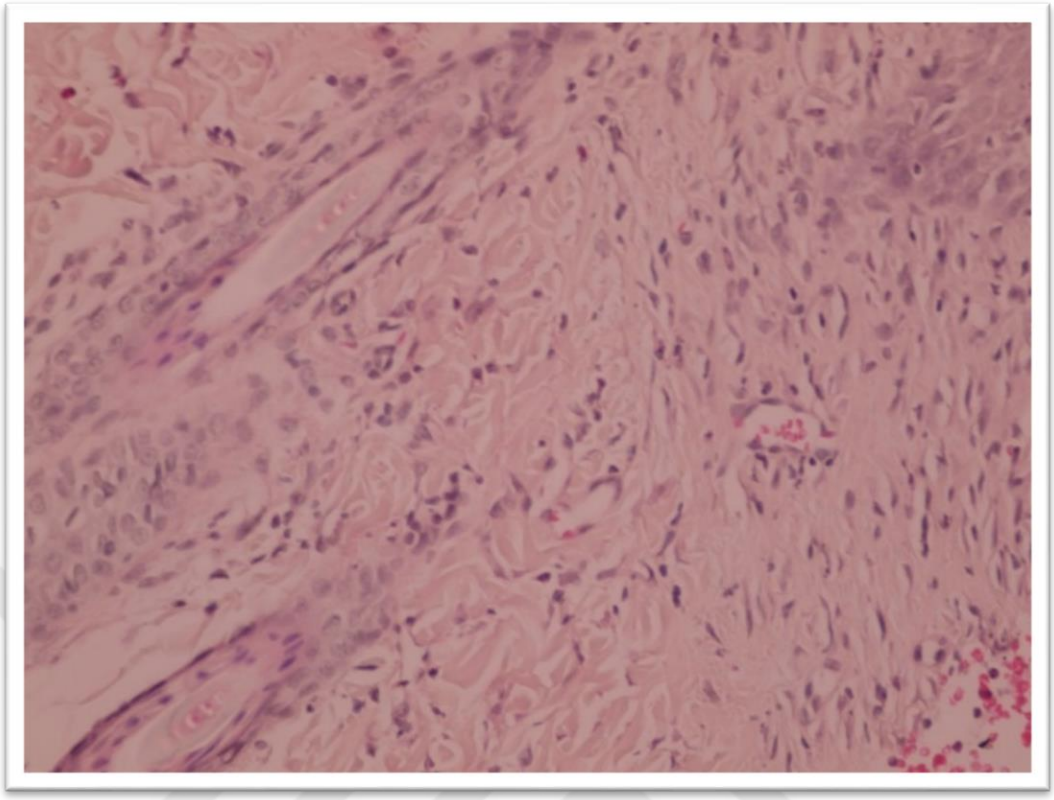

Şekil 36. A Grubu, 21. gün, 40X, H&E

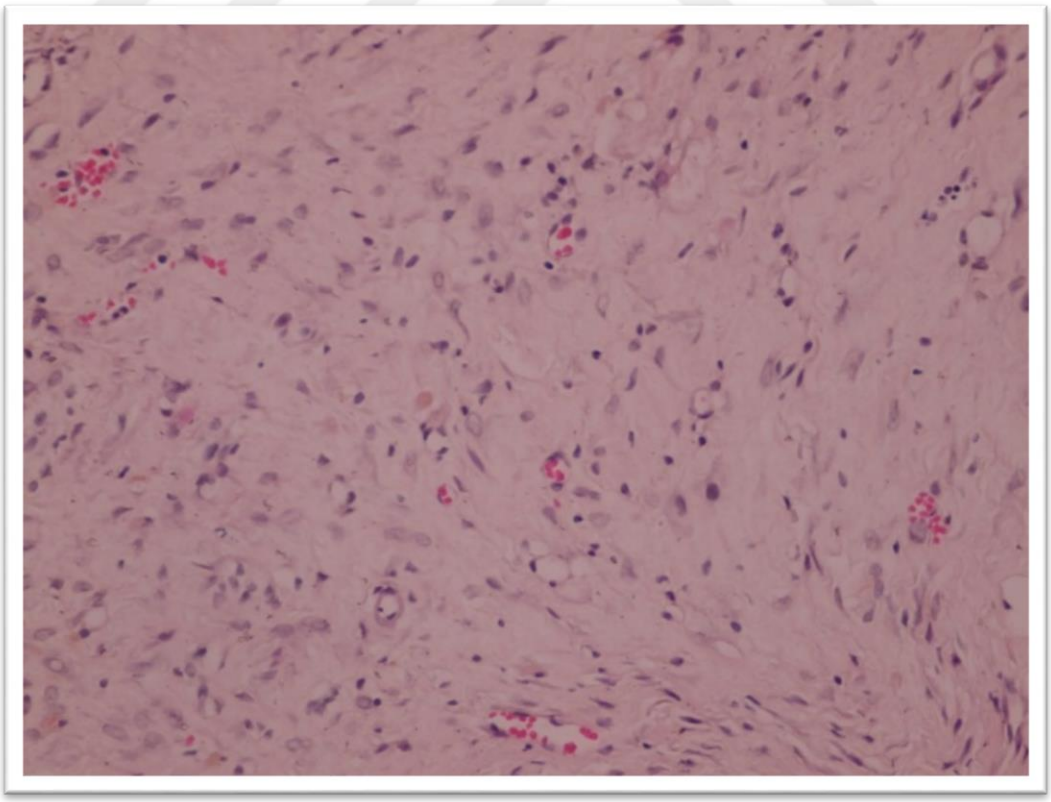

Şekil 37. B grubu, 21. gün, 40X, H&E

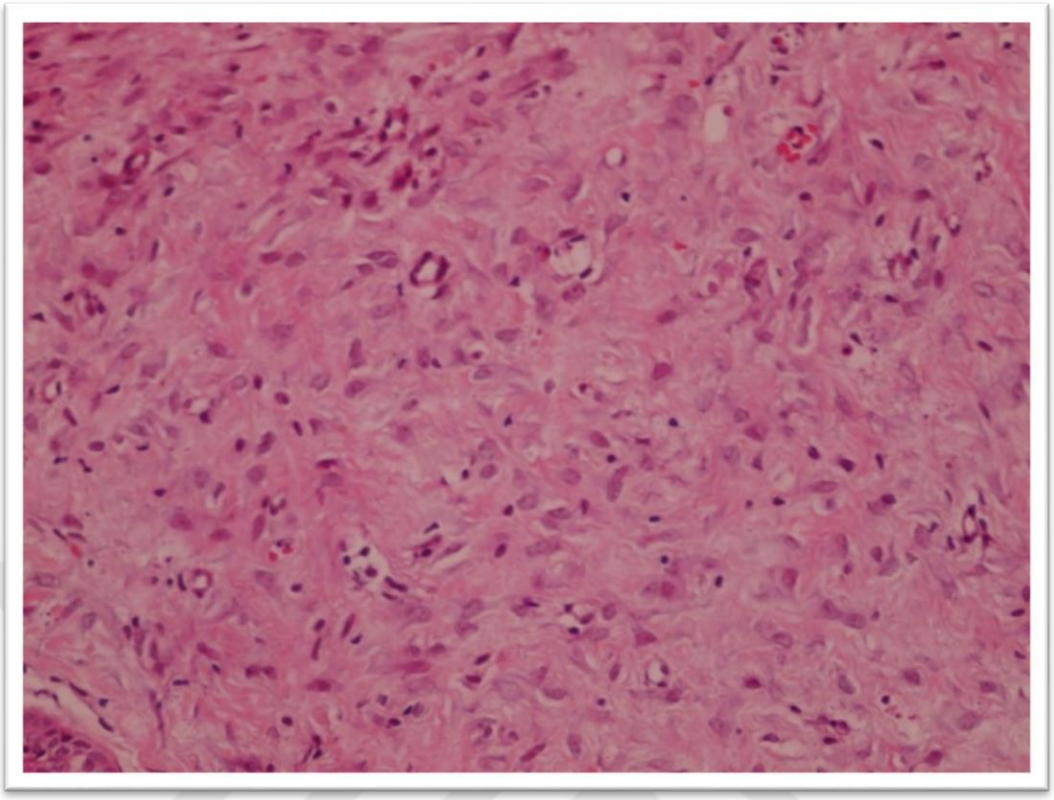

Şekil 38. C grubu, 21. gün, 40X, H&E

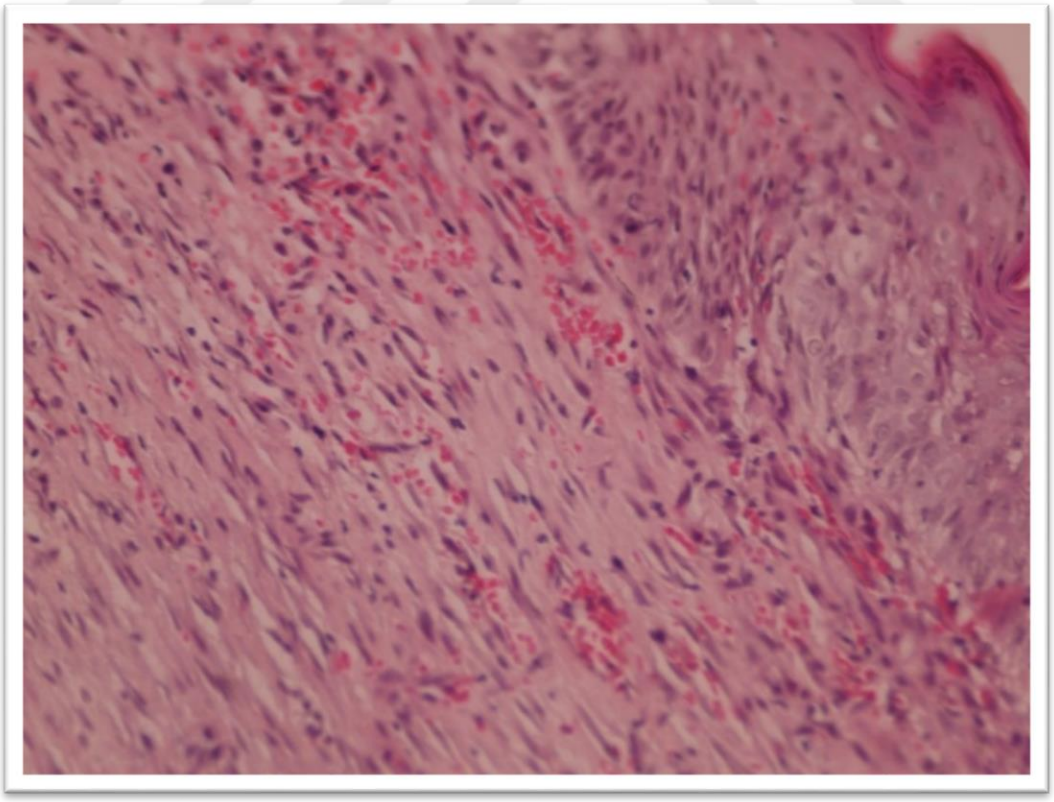

Şekil 39. D grubu, 21.gün, 40X, H&E

4.2.2. Polimorf Nükleer Yangı Hücresi İnfiltrasyonu

Çalışmanın 7. gününde alınan biyopsi örneklerinin histopatolojik incelemesi gerçekleştirildi. Yapılan incelemede A grubuna ait 2 olguda şiddetli yangı hücresi infiltrasyonuna, 3 olguda hafif, 1 olguda ise orta derecede yangısal infiltrasyona rastlanmıştır. B grubunda ise 3 olguda hafif derecede yangı hücresine rastlanırken, 3 olguda ise hiç yangı hücresine rastlanmadı. C grubunda ise yalnızca 1 olguda hafif derece yangı hücresi infltrasyonuna rastlandı. D grubunda 1 olguda hafif derecede yangı hücresine rastlandı. Deneklere ait 7. gün yangısal hücre infiltrasyonları skorlama ve standart sapma değerleri Tablo 11'de gösterilmiştir.

Tablo 11. Deneyin 7. Gününde yangı hücresi infiltrasyonu skorları ortalamaları ve standart sapma değerleri

Denek No	A grubu (Kontrol)	B grubu (Tannik asit)	C grubu (Çinko oksit)	D grubu (TA & Çinko oksit)
1	3	0	1	0
2	1	1	0	0
3	3	0	0	0
4	1	0	0	0
5	2	1	0	1
6	1	1	0	0
Ort±SD	1,83±0,401 **(B,C,D)**	0,50±0,223 **(A)**	0,166±0,166 **(A)**	0,166±0,166 **(A)**

Not: Gruplar arası ikili karşılaştırmalarda, anlamlılık düzeyine göre istatistiksel açıdan birbirinden farklı olan gruplar, her bir gruba ait Ort±SD değeri üzerinde grup simgesi olan harf ile üst simge olarak gösterildi.

Kruskal-Wallis testi sonuçlarına göre 7. güne ait yangısal hücre infiltrasyonları gruplar arasında anlamlı düzeyde fark bulundu (p=0,004) . Gruplar arasındaki sıralama A>C=D>B şeklinde tespit edilmiştir. Verilerin dağılım grafiği Grafik 4' te gösterilmiştir.

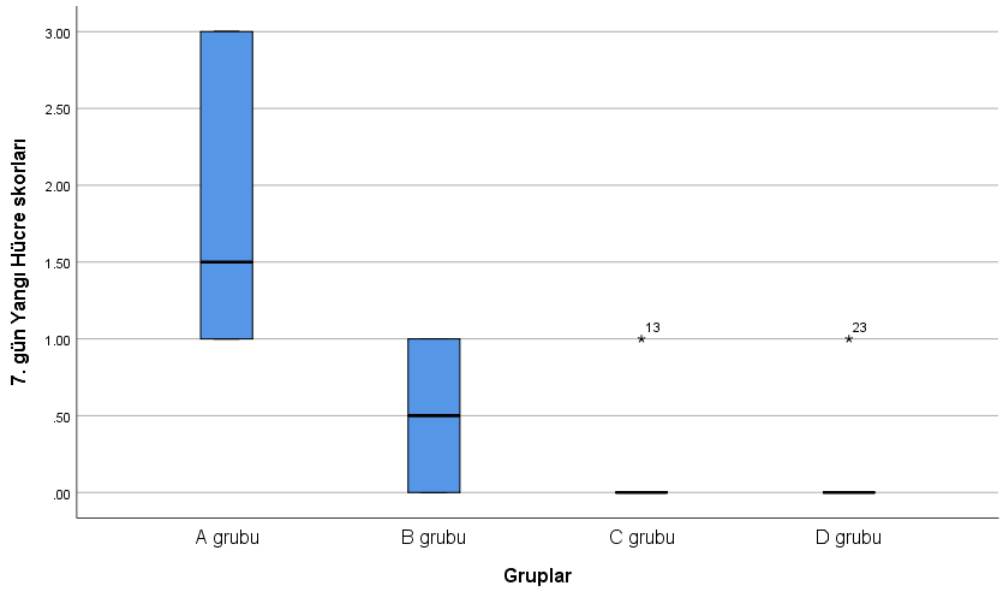

Grafik 4. Tüm grupların 7. güne ait yangı hücresi skorlarının dağılım grafiği (p=0,004).

A ve B grubu ikili olarak karşılaştırıldığında p=0,026 olarak bulundu. p<0,05 olduğundan bu iki grup arasında 7. Güne ait yangı hücresi infiltrasyonu bakımından anlamlı fark vardır. A>B şeklinde ifade edilmektedir.

A ve C grubu ikili olarak karşılaştırıldığında p=0,004 olarak bulundu. p<0,05 olduğundan bu iki grup arasında istatistiksel olarak anlamlı fark vardır. A>C olarak ifade edilmektedir.

A ve D grubu ikili olarak karşılaştırıldığında p=0,004 olarak bulundu. p<0,05 olduğundan bu iki grup arasında istatistiksel olarak anlamlı fark vardır. A>D olarak ifade edilmektedir. B ve C grubu ikili olarak karşılaştırıldığında p=0,394 olarak bulundu. p> 0,05 olduğundan bu iki grup arasında istatistiksel olarak anlamlı fark yoktur.

B ve D grubu ikili olarak karşılaştırıldığında p=0,394 olarak bulundu. İstatistiksel olarak p>0,05 olduğundan bu iki grup arasında istatistiksel olarak anlamlı fark yoktur.

Deneyin 14. gününde alınan biyopsi örneklerinde değişen şiddetlerde yangısal hücre infiltrasyonları gözlendi. A grubunda 3 olguda orta, 2 olguda şiddetli, 1 olguda ise hafif derecede yangı hücresi infiltrasyonuna rastlandı. B grubunda 3 olguda hafif derecede yangı hücresine rastlanırken, 3 olguda ise herhangi bir yangı hücresine rastlanmadı. C grubunda 2 olguda hafif derecede yangı hücresi infiltrasyonuna rastlanırken, 4 olguda ise yangı hücresi gözlenmedi. D grubunda ise 1 olguda orta, 1 olguda hafif yangı hücresine rastlanırken, 4 olguda ise herhangi bir yangı hücresine rastlanmadı. Çalışmanın 14. gününde alınan biyopsi örneklerine ait skorlar, ortalamaları ve standart sapma değerleri Tablo 12'de gösterilmiştir.

Tablo 123: Çalışmanın 14. gününe ait yangı hücresi infiltrasyon skorları, ortalamaları ve standart sapmaları

Denek No	A grubu (Kontrol)	B grubu (Tannik asit)	C grubu (Çinko oksit)	D grubu (TA & Çinko oksit)
1	2	1	1	0
2	2	1	1	2
3	2	0	0	0
4	1	0	0	0
5	3	1	0	1
6	3	0	0	0
Ort±SD	2,16±0,307 **(B,C)**	0,50±0,223 **(A)**	0,33±0,210 **(A)**	0,50±0,341**(A)**

Not: Gruplar arası ikili karşılaştırmalarda, anlamlılık düzeyine göre istatistiksel açıdan birbirinden farklı olan gruplar, her bir gruba ait Ort±SD değeri üzerinde grup simgesi olan harf ile üst simge olarak gösterildi.

Kruskal-Wallis testi sonuçlarına göre p=0,007 olarak bulundu. Gruplar arasında istatistiksel olarak anlamlı fark vardır. Gruplar arasındaki fark Mann-Whitney U testi ile karşılaştırıldı. Verilerin dağılım grafiği Grafik 5' te gösterilmiştir.

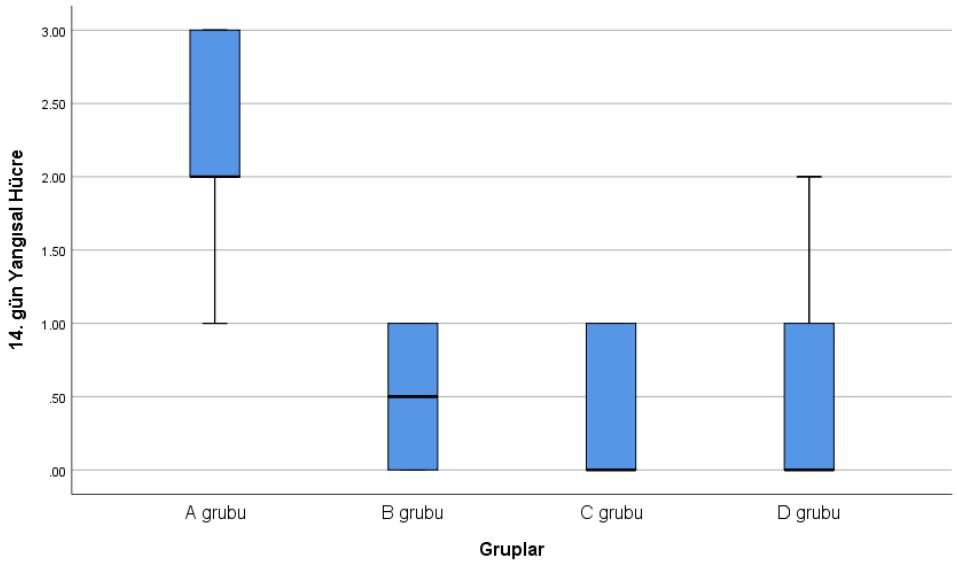

Grafik 5. Tüm grupların 14. güne ait yangı hücresi skorlarının dağılım grafiği (p=0,007).

A ve B grupları ikili olarak karşılaştırıldığında p=0,004 olarak bulundu. p<0,05 olduğundan bu iki grup arasında istatistiksel olarak fark vardır. A>B şeklinde ifade edilmektedir.

A ve C grupları ikili olarak karşılaştırıldığında p=0,004 olarak bulundu. p<0,05 olduğundan bu iki grup arasında istatistikse olarak anlamlı fark vardır. A > C şeklinden ifade edilmektedir.

A ve D grupları ikili olarak karşılaştırıldığında p=0,015 olarak bulundu. p<0,05 olduğundan bu iki grup arasında istatistiksel olarak anlamlı fark vardır. A > D şeklinde ifade edilmektedir.

B ve C grupları ikili olarak karşılaştırıldığında p=0,69 olarak bulundu. p>0,05 olduğundan bu iki grup arasında istatistiksel olarak anlamlı fark yoktur.

B ve D grupları ikili olarak karşılaştırıldığında p=0,818 olarak bulundu. p>0,05 olduğundan bu iki grup arasında istatiksel olarak anlamlı fark yoktur.

C ve D grupları ikili olarak karşılaştırıldığında p=0,937 olarak bulundu. p>0,05 olduğundan bu iki grup arasında istatiksel olarak anlamlı fark yoktur.

Deneyin 21. gününde alınan biyopsi örneklerinde değişen şiddetlerde yangısal hücre infiltrasyonları gözlendi. A grubunda 2 olguda orta, 3 olguda hafif

derecede yangı hücresi infiltrasyonuna rastlandı. B grubunda ise 1 olguda hafif derecede yangı hücresine rastlandı. C grubunda ise 1 olguda hafif derece yangı hücresi infiltrasyonuna rastlandı. D grubunda ise herhangi yangı hücresi infiltrasyonu gözlenmedi. Yapılan çalışmada deneyin 21. gününe ait yangı hücresi infiltrasyonları Tablo 13' te gösterilmiştir.

Tablo 13. Çalışmanın 21. gününe ait yangısal hücre infiltrasyonlarına ait skorlar ve ortalamaları ile standart sapmaları

Denek No	A grubu (Kontrol)	B grubu (Tannik asit)	C grubu (Çinko oksit)	D grubu (TA&Çinko oksit)
1	1	0	0	0
2	2	0	0	0
3	0	0	1	0
4	1	0	0	0
5	2	1	0	0
6	1	0	0	0
Ort±SD	1,16±0,75 **(B,C,D)**	0,16±0,40 **(A)**	0,16±0,40 **(A)**	0,0±0,0 **(A)**

Not: Gruplar arası ikili karşılaştırmalarda, anlamlılık düzeyine göre istatistiksel açıdan birbirinden farklı olan gruplar, her bir gruba ait Ort±SD değeri üzerinde grup simgesi olan harf ile üst simge olarak gösterildi.

21. gün yangı hücresi infiltrasyon skorlarına göre Kruskal-Wallis testi sonuçlarına göre gruplar arasında (p=0,007) istatistiksel olarak fark vardır. Gruplar arası farklılığın tespit edilmesi amacı ile Mann-Whitney U testi kullanıldı. Verilerin dağılım grafiği Grafik 6' da gösterilmiştir.

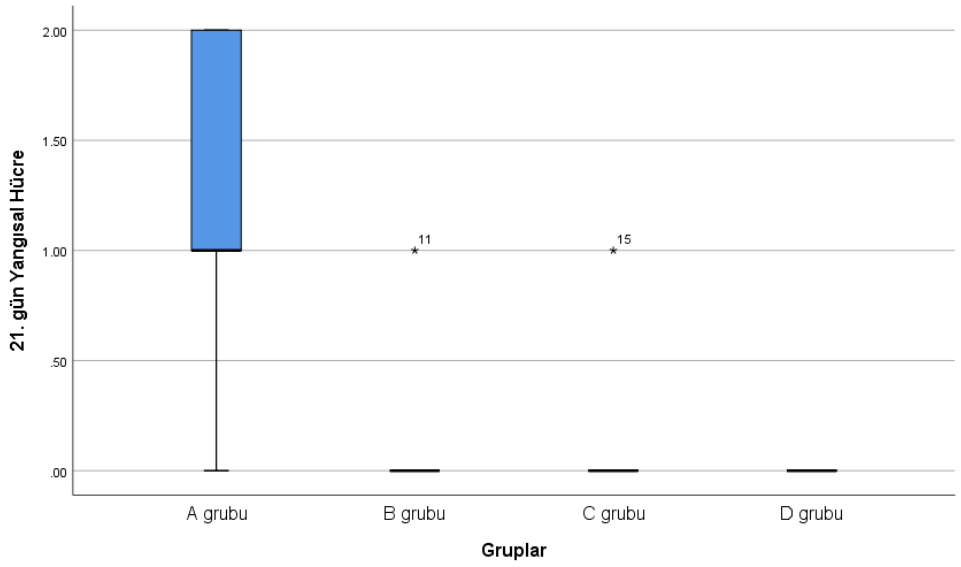

Grafik 6. Tüm grupların 21. güne ait yangı hücresi skorlarının dağılım grafiği (p=0,007).

A ve B grubu arasında p=0,041 olarak bulundu. Bu iki grup arasında istatistiksel olarak anlamlı fark vardır.

A ve C grubu arasında ise p=0,041 olarak bulundu ve iki grup arasında istatistiksel olarak anlamlı fark vardır.

A ve D grubunda ise p=0,015 olarak bulundu. A grubu için diğer gruplara kıyasla daha yüksek düzeyde anlamlılık tespit edildi.

B ve C gruplarının ortalamaları aynı bulundu. B ve C gruplarının, D grubuna göre arasındaki fark p=0,317 olarak bulunup, istatistiksel olarak anlamlı bir fark yoktur.

4.2.4. Fibroblast Proliferasyonu ve Kollajen Miktarı

Yapılan bu çalışmada deneyin 7. gününde alınan biyopsi örneklerinin histopatolojik incelemesi gerçekleştirildi. Kollajen miktarının incelenmesi için özel boyama yöntemi olan Masson Trichrome yönteminden yararlanıldı. Masson Trichrome yönteminde boyanan alanlar renklerine göre kollajen ve bağ doku mavi, kas lifleri ve keratin kırmızı, çekirdekler ise siyah olarak boyanma göstermektedir Aynı zamanda H & E boyaması gerçekleştirildi. Yapılan çalışmada 7. günde alınan biyopsi örneklerine ait fibroblast proliferasyonu ve kollajen miktarları Tablo 14'te gösterilmektedir.

Tablo 14. Çalışmanın 7. gününe ait fibroblast proliferasyonu ve kollajen miktarları

Denek No	A grubu (Kontrol)	B grubu (Tannik asit)	C grubu (Çinko oksit)	D grubu (TA&Çinko oksit)
1	1	2	2	1
2	1	0	2	0
3	2	1	2	0
4	2	2	1	1
5	2	2	1	0
6	2	1	1	1
Ort±SD	1,66±0,51 **(D)**	1,33±0,81	1,50±0,54	0,50±0,54 **(A)**

Not: Gruplar arası ikili karşılaştırmalarda, anlamlılık düzeyine göre istatistiksel açıdan birbirinden farklı olan gruplar, her bir gruba ait Ort±SD değeri üzerinde grup simgesi olan harf ile üst simge olarak gösterildi.

Yapılan çalışmada 7. güne ait skorların gruplar arası karşılaştırmaları Kruskal-Wallis testi ile analiz edildi (p=0,037). Gruplar arasında istatistiksel olarak anlamlı fark bulundu. Gruplar arası ikili karşılaştırmalar için Mann-Whitney U testi kullanıldı. Verilerin dağılım grafiği Grafik 7' de gösterilmiştir.

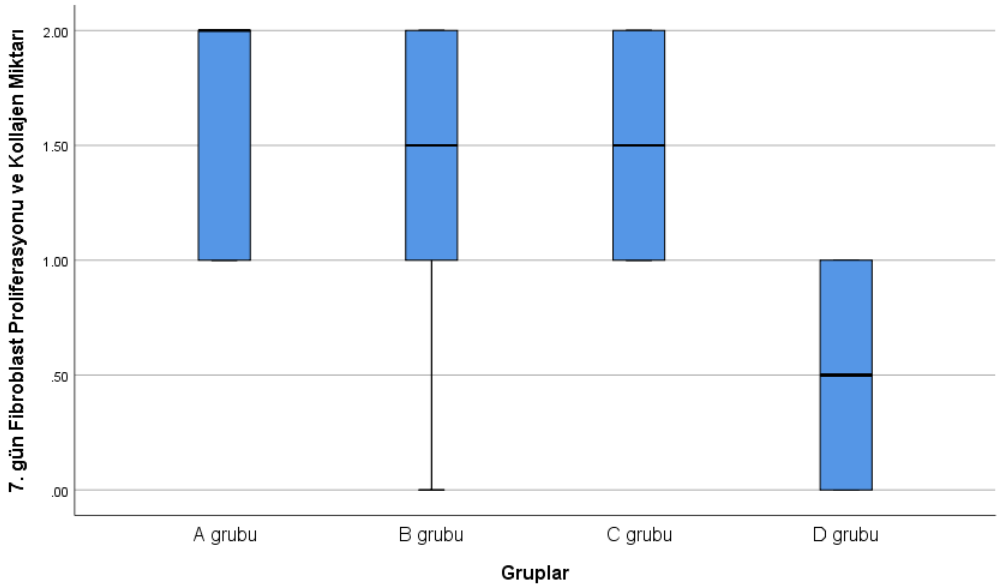

Grafik 7. Tüm grupların 7. güne ait fibroblast proliferasyonu ve kollajen skorlarının dağılım grafiği (*p*=0,037).

A ve B grupları arasında istatistiksel olarak anlamlı fark yoktur (*p*=0,240).

A ve C grupları arasında istatistiksel olarak anlamlı fark yoktur (*p*=1,000).

A ve D grupları arasında ise istatistiksel olarak anlamlı fark vardır (*p*=0,024).

B ve C grupları arasında istatistiksel olarak anlamlı fark yoktur (*p*=0,162).

B ve D grupları arasında anlamlı fark yoktur (*p*=0,394).

Çalışmanın 7. gününde tüm gruplara ait kollajen oluşumları özel boyama yöntemi olan "Masson Trichrome" ile histopatolojik fotoğrafları Şekil 40-43' te gösterilmiştir.

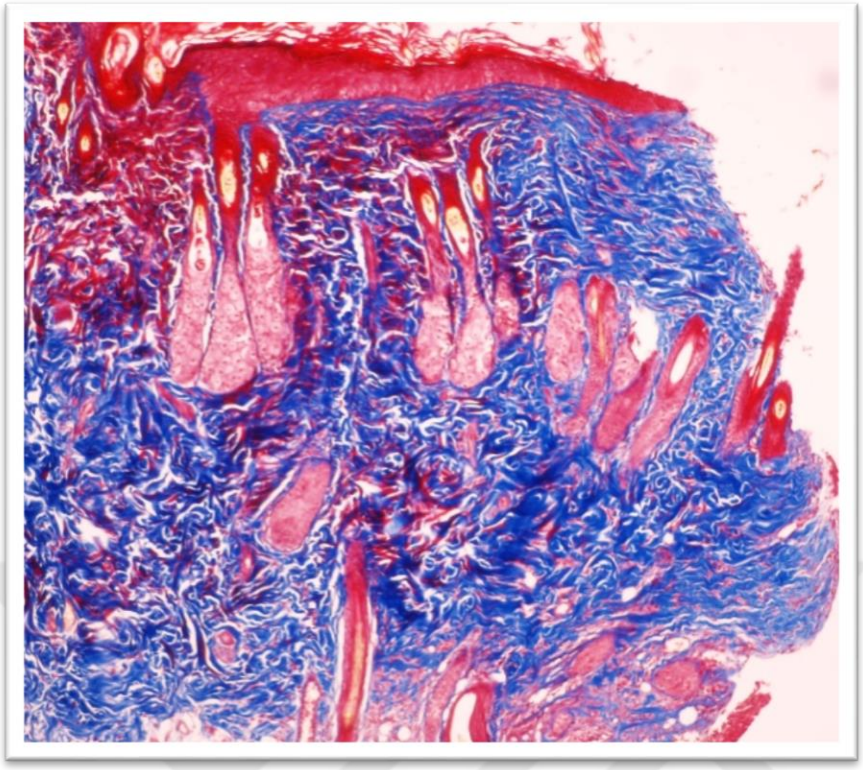

Şekil 40. A Grubu, 7. gün, 20X, Masson Trichrome (Mavi: kollajen)

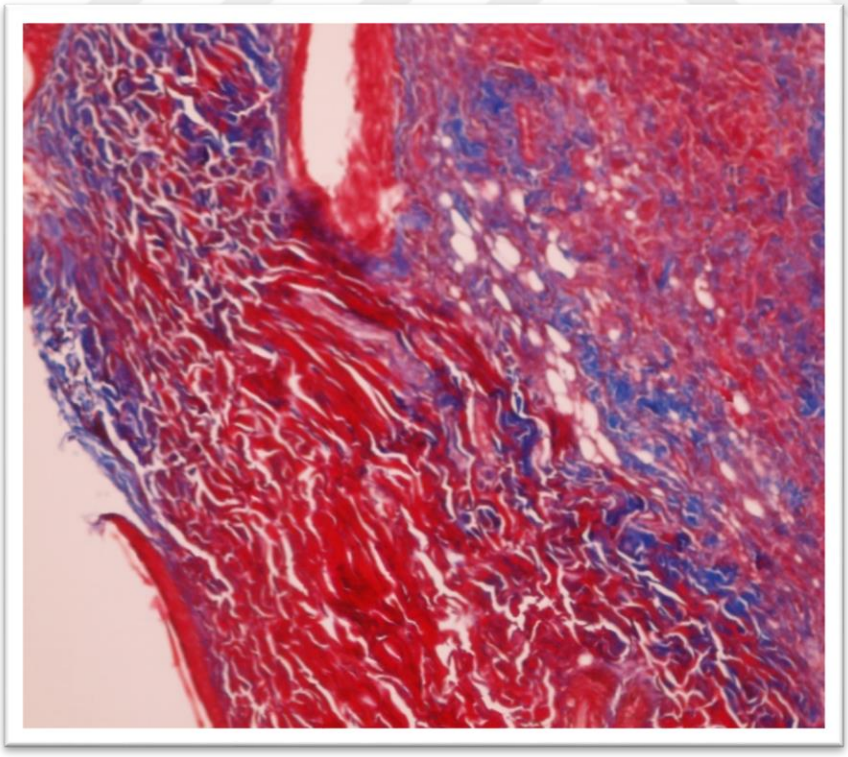

Şekil 41. B grubu, 7. gün, 20X, Masson Trichrome (Mavi: kollajen)

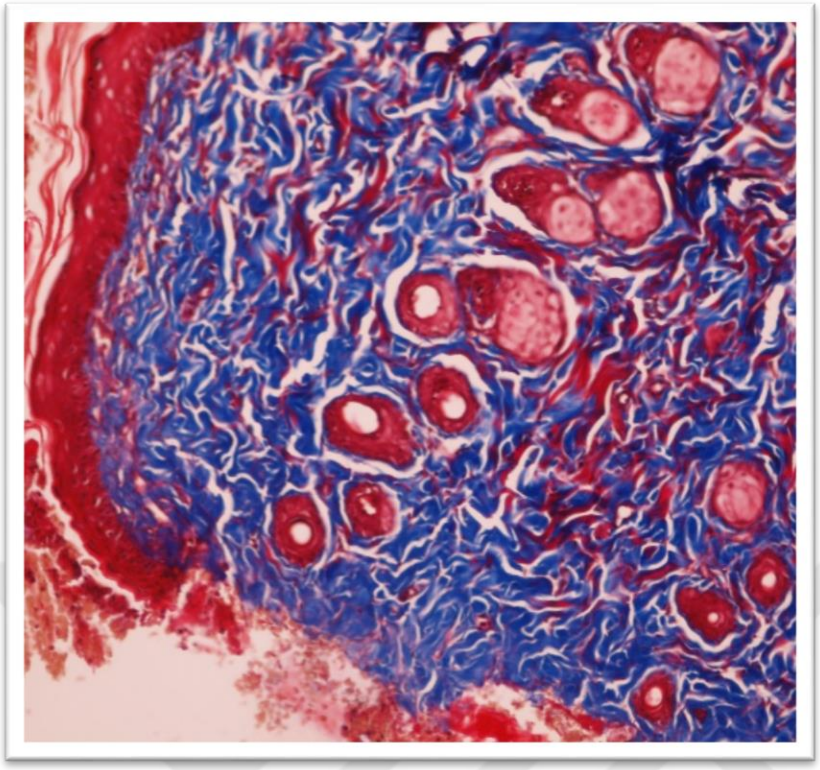

Şekil 42.,C grubu, 7. gün, 20X, Masson Trichrome (Mavi: kollajen)

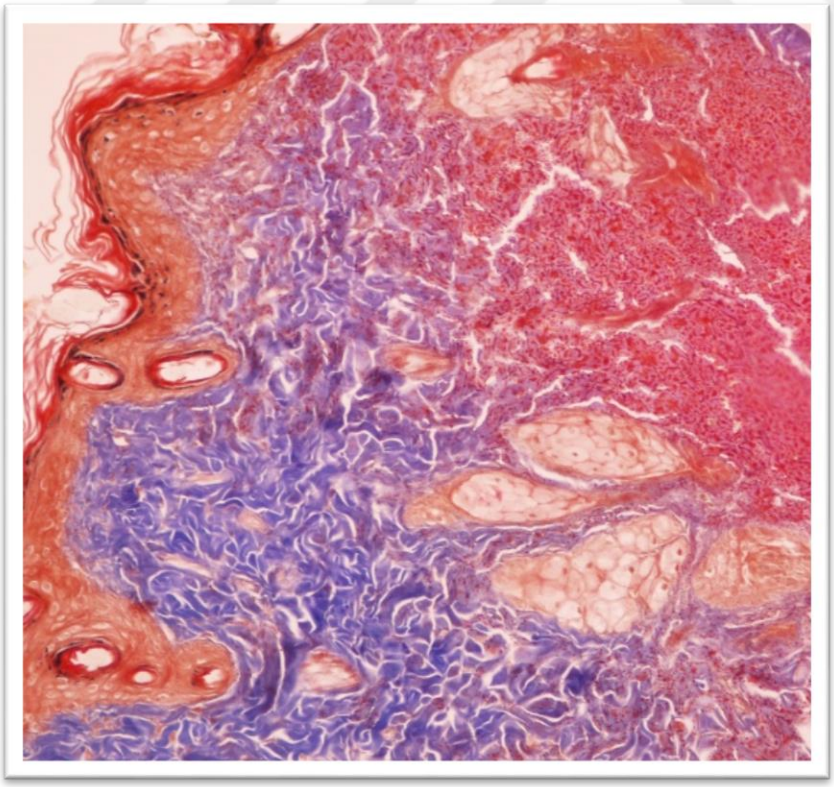

Şekil 43. D grubu**,** 7. gün, 20X, Masson Trichrome (Mavi: kollajen)

Yapılan çalışmada 14. güne ait fibroblast proliferasyonu ve kollajen miktarları Tablo 15'de gösterilmektedir.

Tablo 15. Çalışmanın 14. gününe ait deri biyopsilerinin kollajen miktarları ortalama değerleri ve standart sapmaları

Denek No	A grubu (Kontrol)	B grubu (Tannik asit)	C grubu (Çinko oksit)	D grubu (TA&Çinko oksit)
1	3	2	2	1
2	2	1	2	0
3	3	1	2	0
4	2	1	1	1
5	3	2	1	0
6	2	2	1	1
Ort±SD	2,50±0,54 **(B, C)**	1,50±0,54 **(A, D)**	1,50±0,54 **(A, D)**	0,50±0,54 **(B,A,C)**

Not: Gruplar arası ikili karşılaştırmalarda, anlamlılık düzeyine göre istatistiksel açıdan birbirinden farklı olan gruplar, her bir gruba ait Ort±SD değeri üzerinde grup simgesi olan harf ile üst simge olarak gösterildi.

Yapılan bu çalışmada 14. güne ait deri biyopsilerinin histopatolojik incelemesi yapıldı. Bu skorların gruplar arası karşılaştırmaları Kruskal-Wallis testi ile analiz edildi (p=0,002). Gruplar arasında 14. güne ait kollajen miktarında istatistiksel olarak arasında anlamlı fark vardır. Gruplar arası ikili karşılaştırmalar ise Mann-Whitney U testi ile analiz edildi. Verilerin dağılım grafiği Grafik 8' de gösterilmiştir.

A ve B grupları arasında istatistiksel olarak anlamlı fark vardır (p=0,026).

A ve C grupları arasında istatistiksel olarak anlamlı fark vardır (p=0,026).

A ve D grupları arasında istatistiksel olarak anlamlı fark vardır (p=0,002).

B ve C grupları arasında istatistiksel olarak anlamlı fark yoktur(p=1,000).

B ve D grupları arasında istatistiksel olarak anlamlı fark vardır (p=0,026).

C ve D grupları arasında istatistiksel olarak anlamlı fark vardır (p=0,026).

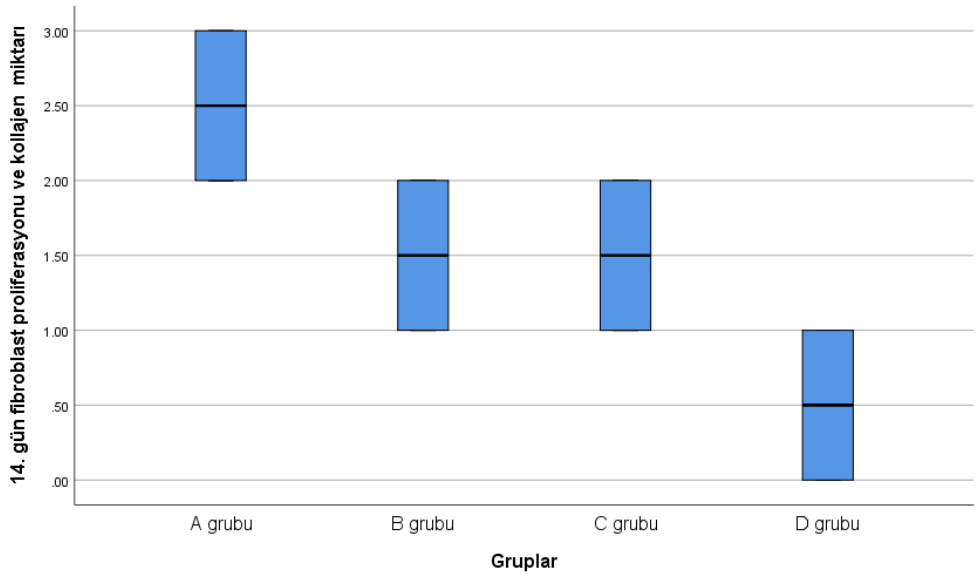

Grafik 8. Tüm grupların 14. güne ait fibroblast proliferasyonu ve kollajen skorlarının dağılım grafiği (*p*=0,037).

Çalışmanın 14. gününde tüm gruplara ait kollajen oluşumları özel boyama yöntemi olan "Masson Trichrome" ile histopatolojik fotoğrafları Şekil 44-47' de gösterilmiştir.

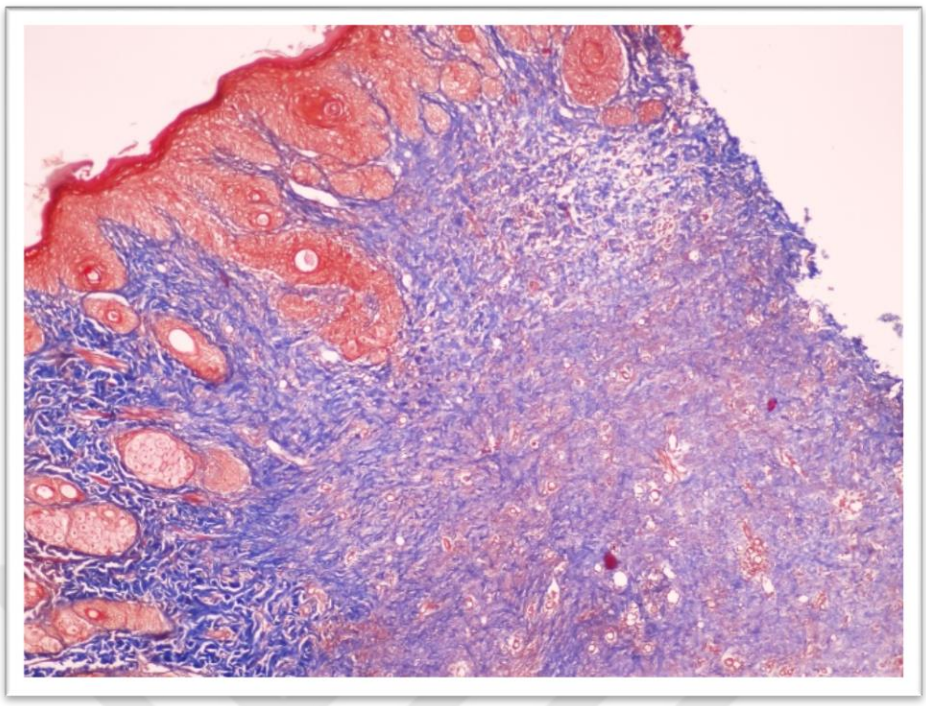

Şekil 44. A grubu, 14. gün, 20X, Masson Trichrome (Mavi: kollajen)

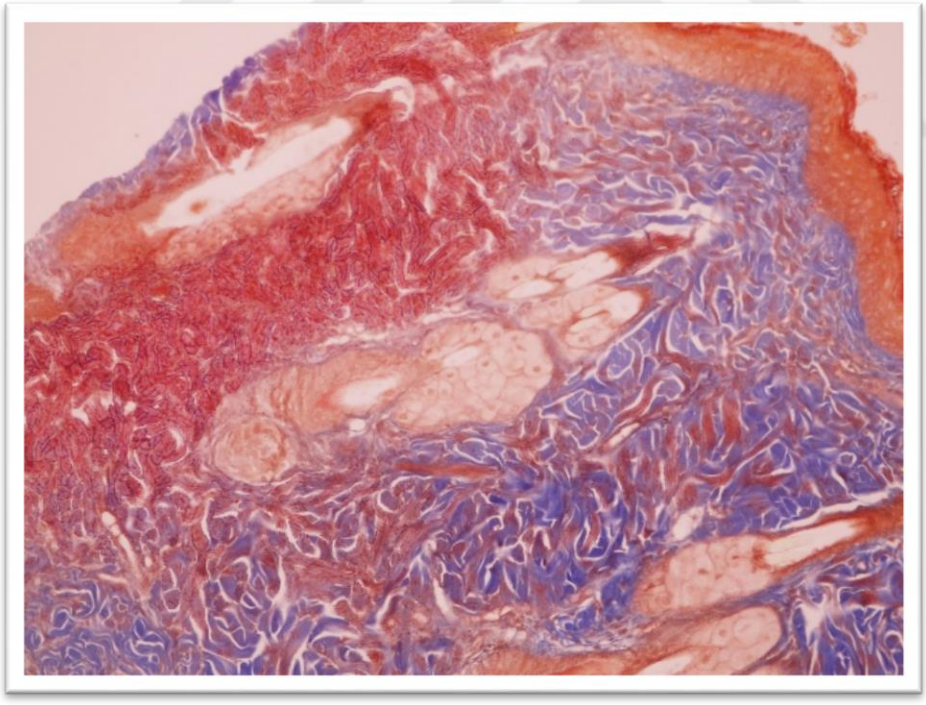

Şekil 45. B grubu, 14. gün, 20X, Masson Trichrome (Mavi: kollajen)

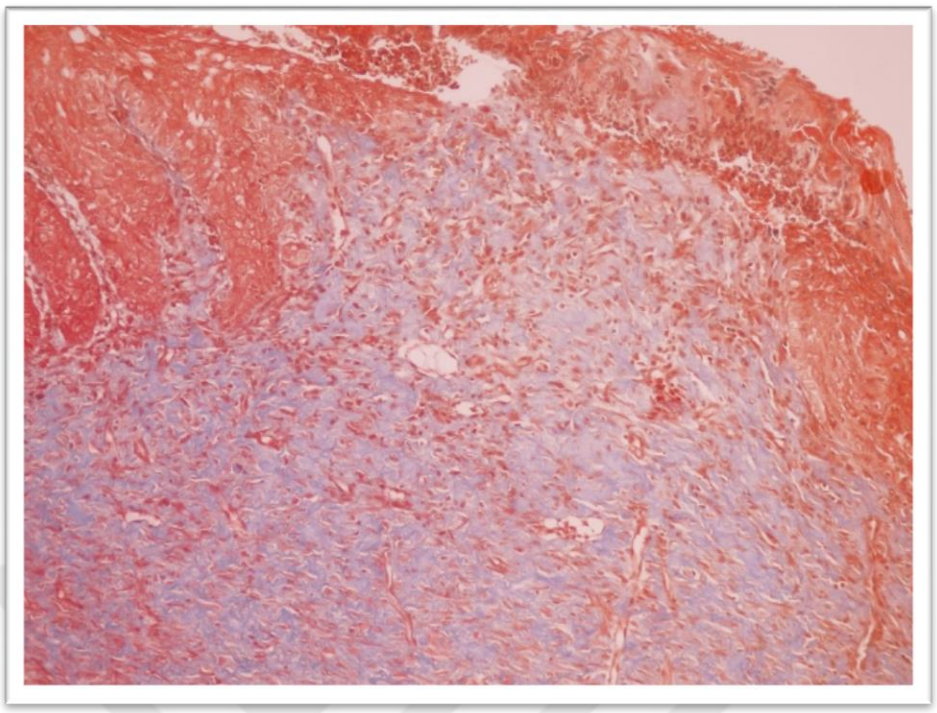

Şekil 46. C grubu, 14. gün, 20X, Masson Trichrome (Mavi: kollajen)

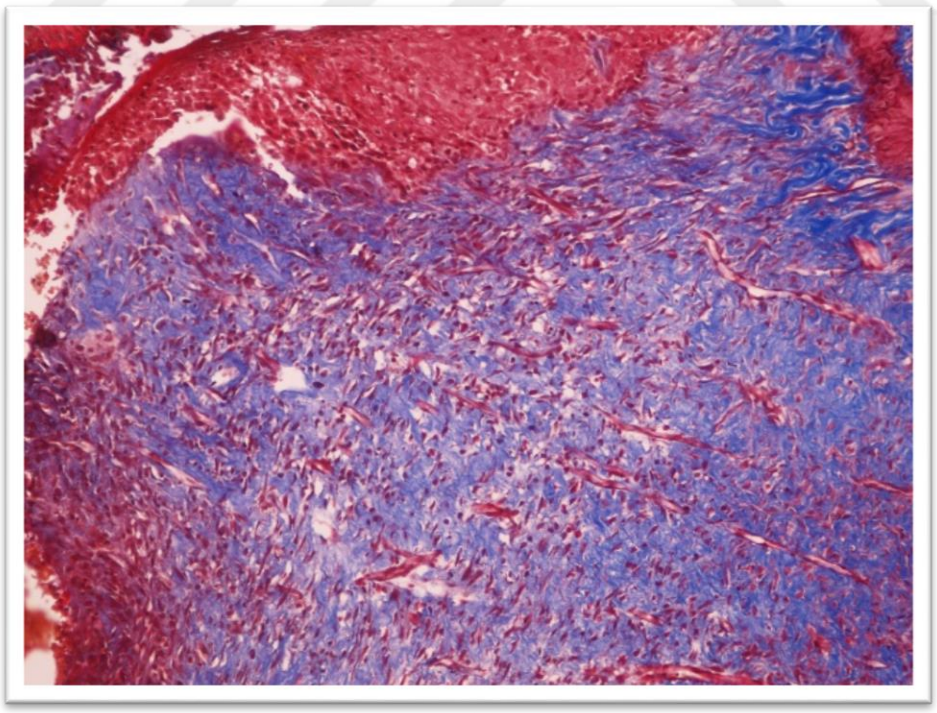

Şekil 47. D grubu, 14. gün, 20X, Masson Trichrome (Mavi: kollajen)

Yapılan çalışmada 21. güne ait fibroblast proliferasyonu ve kollajen miktarları Tablo 16'da gösterilmektedir.

Tablo 16. Çalışmanın 21. gününe ait deri biyopsilerinin kollajen miktarları ortalama değerleri ve standart sapmaları

Denek No	A grubu (Kontrol)	B grubu (Tannik asit)	C grubu (Çinko oksit)	D grubu (TA&Çinko oksit)
1	3	1	2	2
2	3	1	1	1
3	2	2	2	1
4	3	2	3	2
5	3	2	2	2
6	3	1	2	2
Ort±SD	2,83±0,40 **(B,C,D)**	1,50±0,54 **(A)**	2,00±0,63 **(A)**	1,66±0,51 **(A)**

Not: Gruplar arası ikili karşılaştırmalarda, anlamlılık düzeyine göre istatistiksel açıdan birbirinden farklı olan gruplar, her bir gruba ait Ort±SD değeri üzerinde grup simgesi olan harf ile üst simge olarak gösterildi.

Yapılan bu çalışmada 21. güne ait deri biyopsilerinin histopatolojik incelemesi yapıldı. 21. güne ait verilerin dağılım grafiği Grafik 9' da verilmiştir. Bu skorların gruplar arası karşılaştırmaları Kruskal-Wallis testi ile analiz edildi **(*p*=0,007).** Gruplar arasında 21. güne ait fibroblast proliferasyonu ve kollajen miktarında istatistiksel olarak arasında anlamlı fark vardır. Gruplar arası ikili karşılaştırmalar ise Mann-Whitney U testi ile analiz edildi.

A ve B grupları arasında istatistiksel olarak anlamlı fark vardır **(*p*=0,004).**

A ve C grupları arasında istatistiksel olarak anlamlı fark vardır **(*p*=0,041).**

A ve D grupları arasında istatistiksel olarak anlamlı fark vardır **(*p*=0,007).**

B ve C grupları arasında istatistiksel olarak anlamlı fark yoktur(*p*=0,240).

B ve D grupları arasında istatistiksel olarak anlamlı fark yoktur (*p*=0,699).

C ve D grupları arasında istatistiksel olarak anlamlı fark yoktur (*p*=0,485).

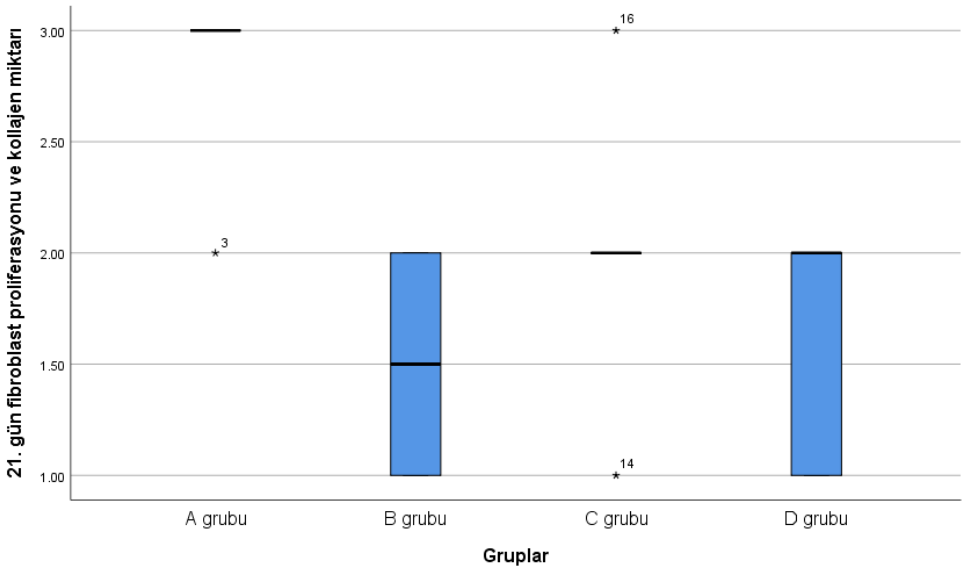

Grafik 9. Tüm grupların 21. güne ait fibroblast proliferasyonu ve kollajen skorlarının dağılım grafiği (*p*=0,007).

Çalışmanın 21. gününde tüm gruplara ait kollajen oluşumları özel boyama yöntemi olan "Masson Trichrome" ile histopatolojik fotoğrafları Şekil 48-51' de gösterilmiştir.

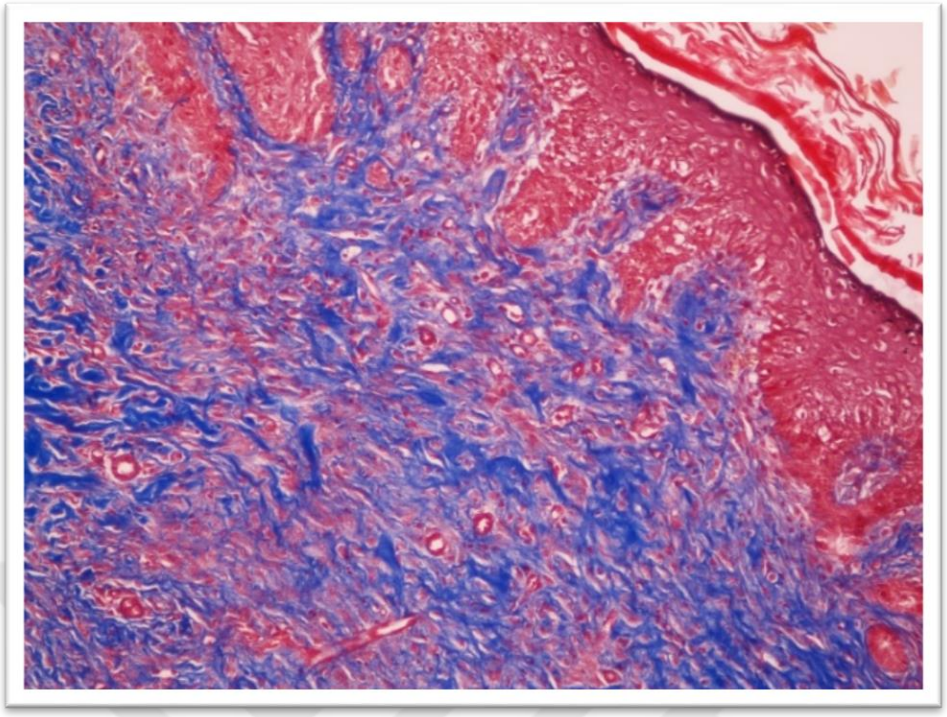

Şekil 48. A grubu, 21. gün, 20X, Masson Trichrome (Mavi: kollajen)

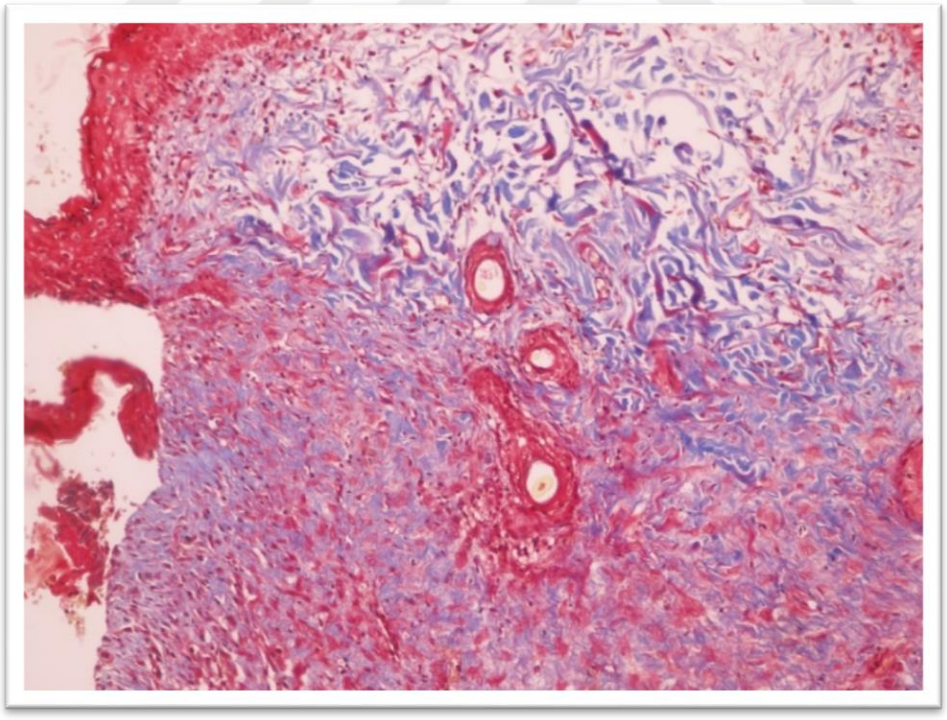

Şekil 49. B grubu, 21. gün, 20X, Masson Trichrome (Mavi: kollajen)

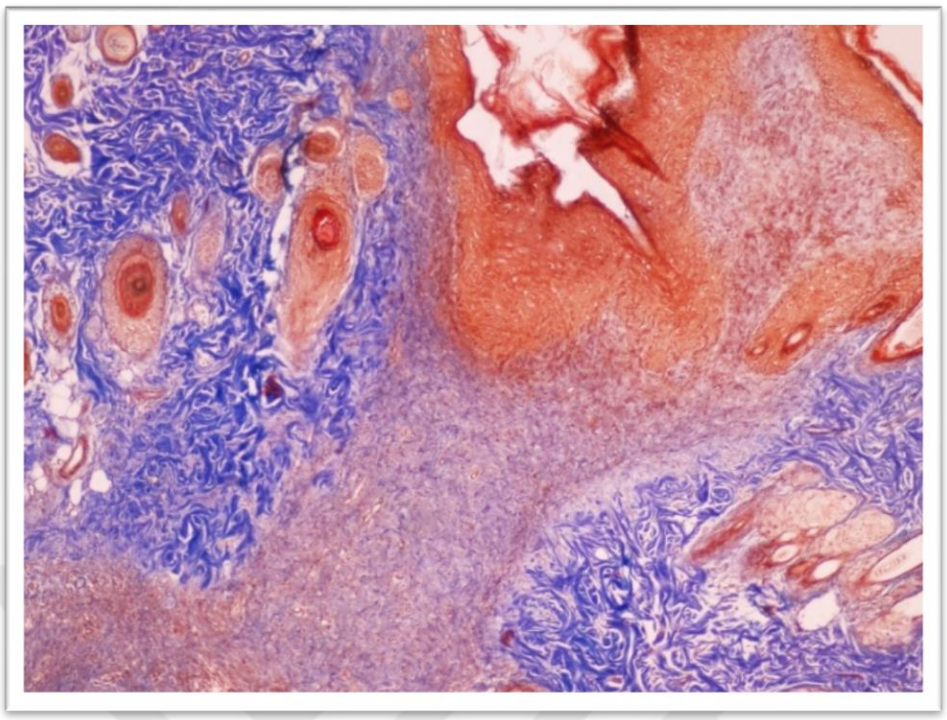

Şekil 50. C grubu, 21. gün, 20X, Masson Trichrome (Mavi: kollajen)

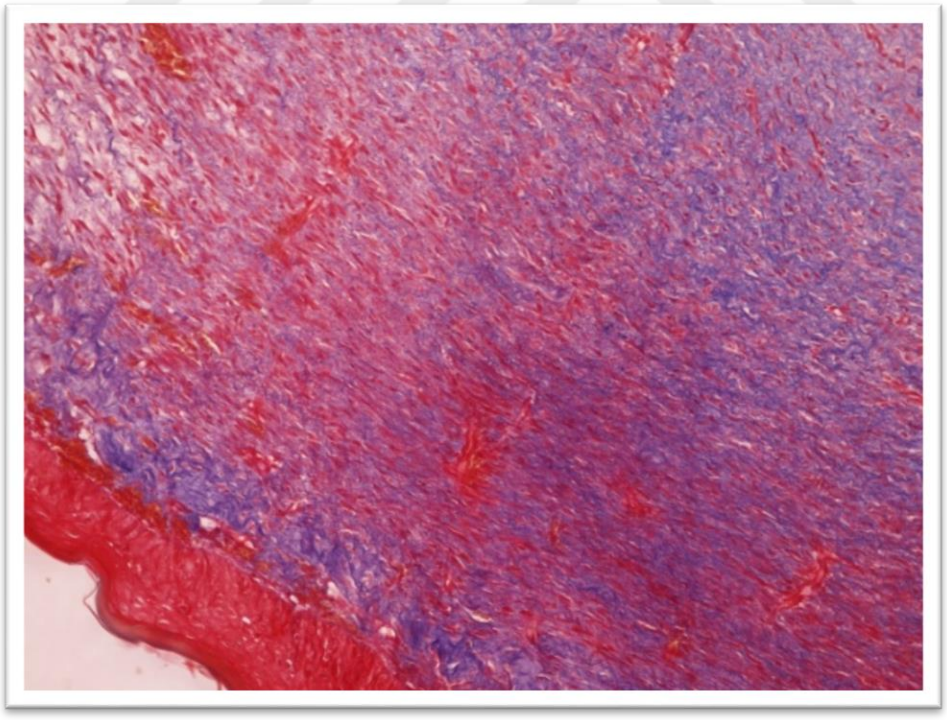

Şekil 51. D grubu, 21. gün, 20X, Masson Trichrome (Mavi: kollajen)

4.2.5. Reepitelizasyon

Deneyin 7. gününde tüm deneklerin sol tarafında oluşturulan yara alanlarından alınan deri biyopsilerine ait reepitelizasyon skorlamaları histopatolojik olarak değerlendirildi. Tablo 17' de 7. güne ait reepitelizasyon skorlamaları, ortalamaları ve gruplara göre standart sapmaları gösterilmiştir. Tüm grupların 7. güne ait reepitelizasyon skorlarının dağılım grafiği Grafik 10'da verilmiştir.

Tablo 17. Çalışmanın 7. gününe ait deri biyopsilerinin reepitelizasyon skorları, ortalama değerleri ve standart sapmaları

Denek No	A grubu (Kontrol)	B grubu (Tannik asit)	C grubu (Çinko oksit)	D grubu (TA&Çinko oksit)
1	1	1	1	1
2	1	1	1	1
3	1	1	1	1
4	1	1	1	1
5	1	1	1	1
6	1	1	1	1
Ort±SD	1±0,0	1±0,0	1±0,0	1±0,0

Not: Gruplar arası ikili karşılaştırmalarda, anlamlılık düzeyine göre istatistiksel açıdan birbirinden farklı olan gruplar, her bir gruba ait Ort±SD değeri üzerinde grup simgesi olan harf ile üst simge olarak gösterildi.

Kruskal-Wallis testi sonuçlarına göre 7. gün reepitelizasyon skorları arasında anlamlı düzeyde farklılık yoktur (p=1,000).

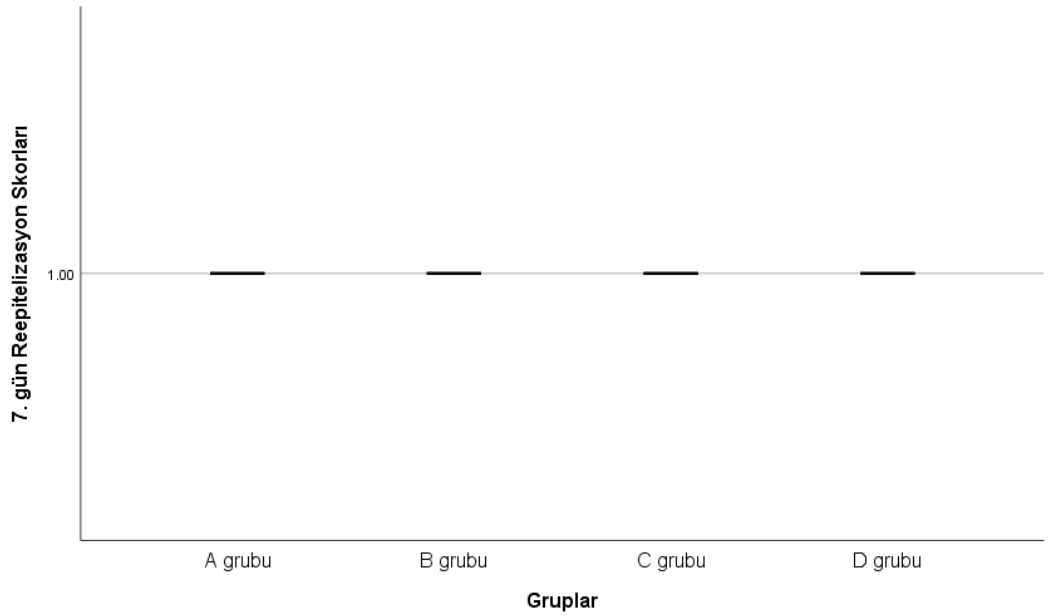

Grafik 10. Tüm grupların 7. güne ait reepitelizasyon skorlarının dağılım grafiği (p=1,000).

Tablo 18’ de 14. güne ait reepitelizasyon skorlamaları, ortalamaları ve gruplara göre standart sapmaları gösterilmiştir. Tüm grupların 14. güne ait reepitelizasyon skorlarının dağılım grafiği Grafik 11’de verilmiştir.

Tablo 18. Çalışmanın 14. gününe ait deri biyopsilerinin reepitelizasyon skorları, ortalama değerleri ve standart sapmaları

Denek No	A grubu (Kontrol)	B grubu (Tannik asit)	C grubu (Çinko oksit)	D grubu (TA&Çinko oksit)
1	3	2	4	3
2	3	2	4	3
3	3	2	3	3
4	3	2	3	3
5	4	2	3	3
6	3	2	3	3
Ort±SD	3,16±0,40 (B)	2,0±0,0 (A,C,D)	3,33±0,51 (B)	3,00±0,0 (B)

Not: Gruplar arası ikili karşılaştırmalarda, anlamlılık düzeyine göre istatistiksel açıdan birbirinden farklı olan gruplar, her bir gruba ait Ort±SD değeri üzerinde grup simgesi olan harf ile üst simge olarak gösterildi.

Çalışmada 14. güne ait deri biyopsilerinin mikroskobik incelemeleri yapılarak skorlandı. Kruskal-Wallis testi sonuçlarına göre 14. güne ait reepitelizasyon oluşumları gruplar arasında p=0,000 olarak bulundu. Gruplar arasında istatiksel olarak anlamlı fark vardır. Gruplar arası ikili karşılaştırmalar Man-Whitney U testi ile analiz edildi.

A ve B grubu istatistiksel olarak anlamlı fark vardır (***p*=0,002).**

A ve C grubu arasında istatistiksel olarak anlamlı fark yoktur (p=0,699).

A ve D grubu arasında istatistiksel olarak anlamlı fark yoktur (p=0,699).

B ve C grubu arasında istatistiksel olarak anlamlı fark vardır (***p*=0,002).**

B ve D grubu arasında istatistiksel olarak anlamlı fark vardır (***p*=0,002).**

C ve D grubu arasında istatistiksel olarak anlamlı fark yoktur (p=0,394).

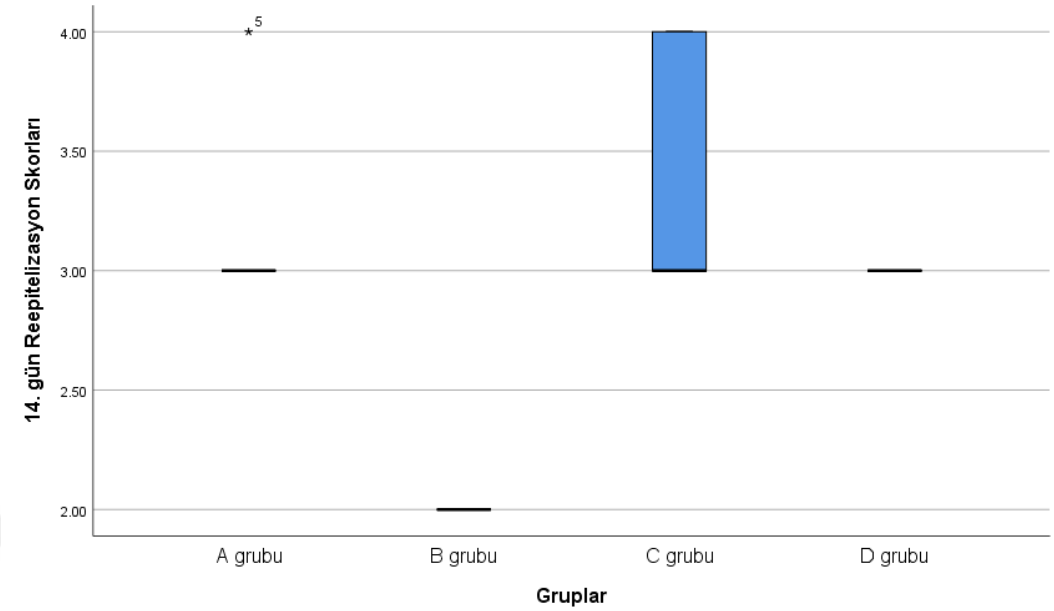

Grafik 11. Tüm grupların 14. güne ait reepitelizasyon skorlarının dağılım grafiği (p=0,000).

Tablo 19' da 21. güne ait reepitelizasyon skorlamaları, ortalamaları ve gruplara göre standart sapmaları gösterilmiştir. Tüm grupların 21. güne ait reepitelizasyon skorlarının dağılım grafiği Grafik 12'de verilmiştir. Kruskal-Wallis testi sonuçlarına göre 21. gün reepitelizasyon skorları arasında anlamlı düzeyde fark bulunmuştur (p=0,001). Gruplar arası ikili karşılaştırmalar için Man-Whitney U testi kullanılmıştır.

Tablo 19. Çalışmanın 21. gününe ait deri biyopsilerinin reepitelizasyon skorları, ortalama değerleri ve standart sapmaları

Denek No	A grubu (Kontrol)	B grubu (Tannik asit)	C grubu (Çinko oksit)	D grubu (TA&Çinko oksit)
1	4	3	4	4
2	4	3	4	4
3	4	3	4	3
4	4	3	4	4
5	4	3	4	4
6	4	3	4	3
Ort±SD	4±0,00	3±0,00	4±0,00	3,66±0,51

Not: Gruplar arası ikili karşılaştırmalarda, anlamlılık düzeyine göre istatistiksel açıdan birbirinden farklı olan gruplar, her bir gruba ait Ort±SD değeri üzerinde grup simgesi olan harf ile üst simge olarak gösterildi.

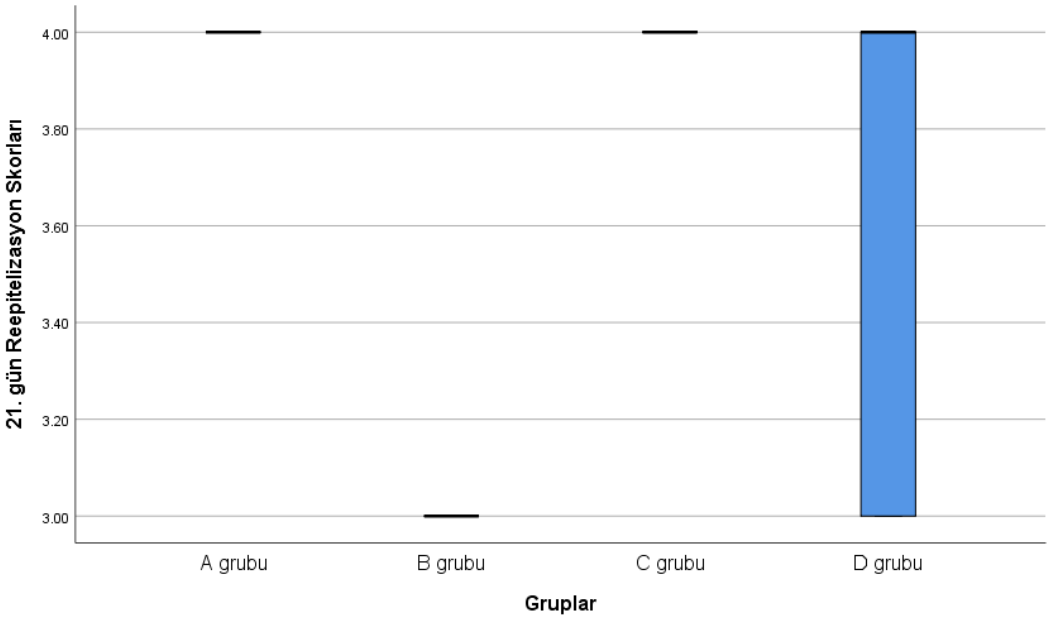

Grafik 12. Tüm grupların 21. güne ait reepitelizasyon skorlarının dağılım grafiği (*p*=0,001).

Çalışmanın 21. gününe ait gruplar arası ikili kaşılaştırmalar Man-Whitney U testi analiz edilmiş olup, sonuçları aşağıdaki gibidir.

A ve B grubu arasında istatistiksel olarak anlamlı fark vardır ***(p*=0,002).**

A ve C grubu arasında istatistiksel olarak anlamlı fark yoktur (*p*=1,000).

A ve D grubu arasında istatistiksel olarak anlamlı fark yoktur (*p*=0,394).

B ve C grubu arasında istatistiksel olarak anlamlı fark vardır (***p*=0,002).**

B ve D grubu arasında istatistiksel olarak anlamlı fark yoktur *(p*=0,065).

C ve D grubu arasında istatistiksel olarak anlamlı fark yoktur *(p*=0,394).

4.3. İmmunohistokimyasal İnceleme Bulguları

4.3.1.Vimentin

Yapılan immunohistokimyasal inceleme sonucu kesitler iki patolog tarafından kör olarak incelendi. Vimentin, intrasitoplazmik olarak dermiste mezenkimal hücrelerde (fibroblast) boyandığı gözlendi. Tüm gruplardaki 7., 14., ve 21. günlere ait vimentin skor ortalamaları Grafik 13'de verilmiştir. Yapılan istatistiksel incelemede 7. güne gruplar arasında anlamlı derecede fark bulundu (*p*=0,003). 14. ve 21. güne ait verilerde ise gruplar arasında fark olmasına rağmen, istatistiksel olarak anlamlı fark bulunmadı (sırasıyla *p* değerleri: 0,068; 0,112).

Yapılan çalışmada 7. günde tespit edilen farklılığın gruplar arası ikili karşılaştırma analizleri için Mann-Whitney U testi kullanıldı.

A ve B grubu arasında istatistiksel olarak anlamlı fark yoktur (*p*=0,589).

A ve C grubu arasında istatistiksel olarak anlamlı fark vardır (***p*=0,002**).

A ve D grubu arasında istatistiksel olarak anlamlı fark yoktur (*p*=0,485).

B ve C grubu arasında istatistiksel olarak anlamlı fark vardır **(*p*=0,002**).

B ve D grubu arasında istatistiksel olarak anlamlı fark yoktur (*p*=1,000).

C ve D grubu arasında istatistiksel olarak anlamlı fark vardır (***p*=0,002**).

Grupların kendi içerisinde zamana bağlı değişimlerinin incelemek için çoklu karşılaştırma testi Friedman testi kullanıldı.

A grubunda 7., 14. ve 21. günlere ait verilerin zamana bağlı değişim analizi için Friedman testi uygulandı. Vimentinin kontrol grubunda haftalar bazında değişimi istatistiksel olarak anlamlı bulundu (*p*=0,009). Wilcoxon testi ile grup içi zamanlar ikili olarak karşılaştırıldığında, 7. ve 14. gün arasında istatistiksek olarak anlamlı bir fark bulunmadı (*p*=0,461). 14. ve 21. günler arasında istatiksel olarak anlamlı fark olduğu tespit edildi. (*p*=0,014). Aynı zamanda 7. ve 21. günler arasında ise arasında istatiksel olarak anlamlı fark vardır (*p*=0,027).

B grubunun 7., 14. ve 21. günlerine ait vimentin skorlamalarının zamana bağlı değişimleri analizi için Friedman testi uygulandı. Haftalar bazında zamana

bağlı skorlamalar farklı olmasına rağmen istatistiksel olarak anlamlı fark bulunmadı (p=0,483).

C grubunun 7., 14. ve 21. günlerine ait vimentin skorlamalarının zamana bağlı değişimlerinin analizi için Friedman testi uygulandı. Zamana bağlı değişimleri arasında istatistiksel olarak anlamlı fark bulunmadı (p=0,280).

D grubu 7., 14. ve 21 günleri günlerine ait vimentin skorlamalarının zamana bağlı değişimlerinin analizi için Friedman testi uygulandı. Zamana bağlı değişimleri arasında istatistiksel olarak anlamlı fark bulunmadı (p=0,513).

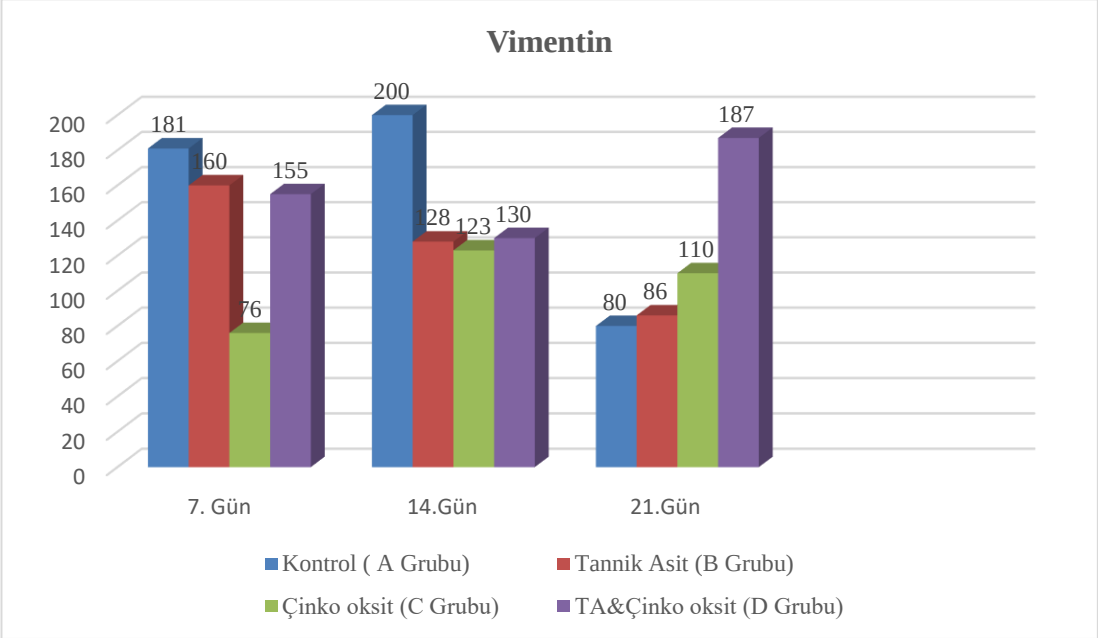

Grafik 13. Tüm gruplardaki vimentin skor ortalamaları

Çalışmanın 7. gününde vimentine ait immunohistokimyasal fotoğraflar Şekil 52-55' te gösterilmiştir.

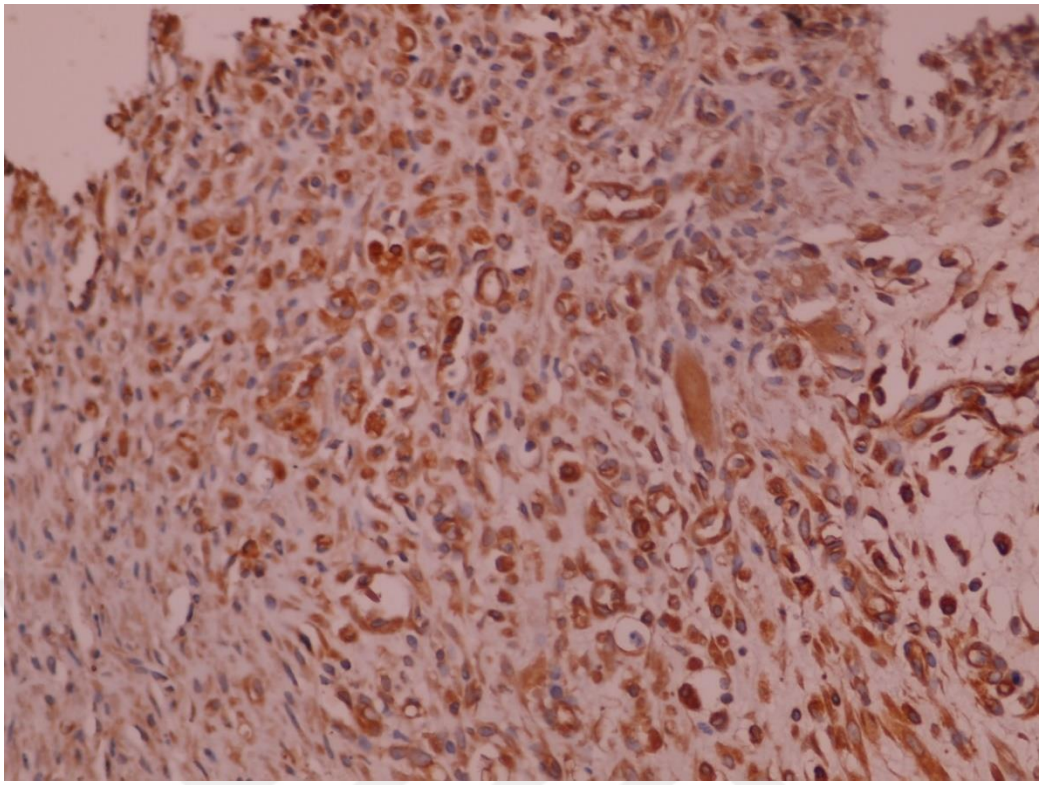

Şekil 52. A grubu, 7. gün, 40X, Vimentin, DAB Kromojen, dermiste şiddetli boyanma

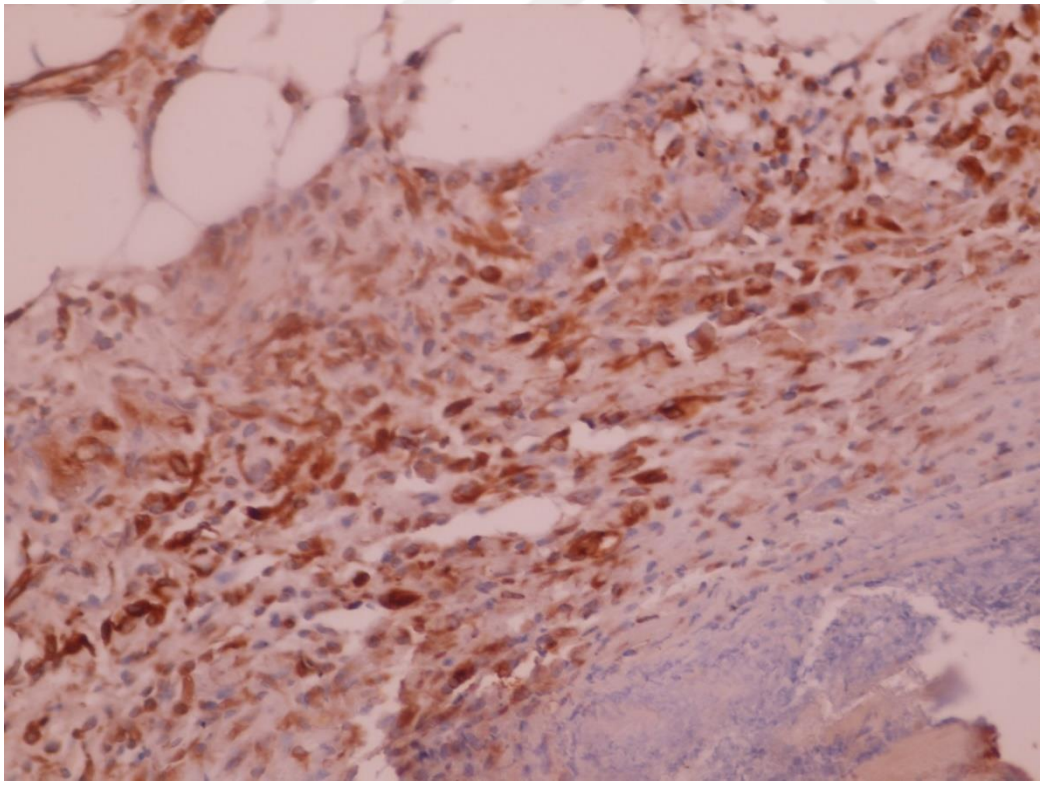

Şekil 53. B grubu, 7. gün, 40X, Vimentin DAB Kromojen, Dermiste şiddetli boyanma

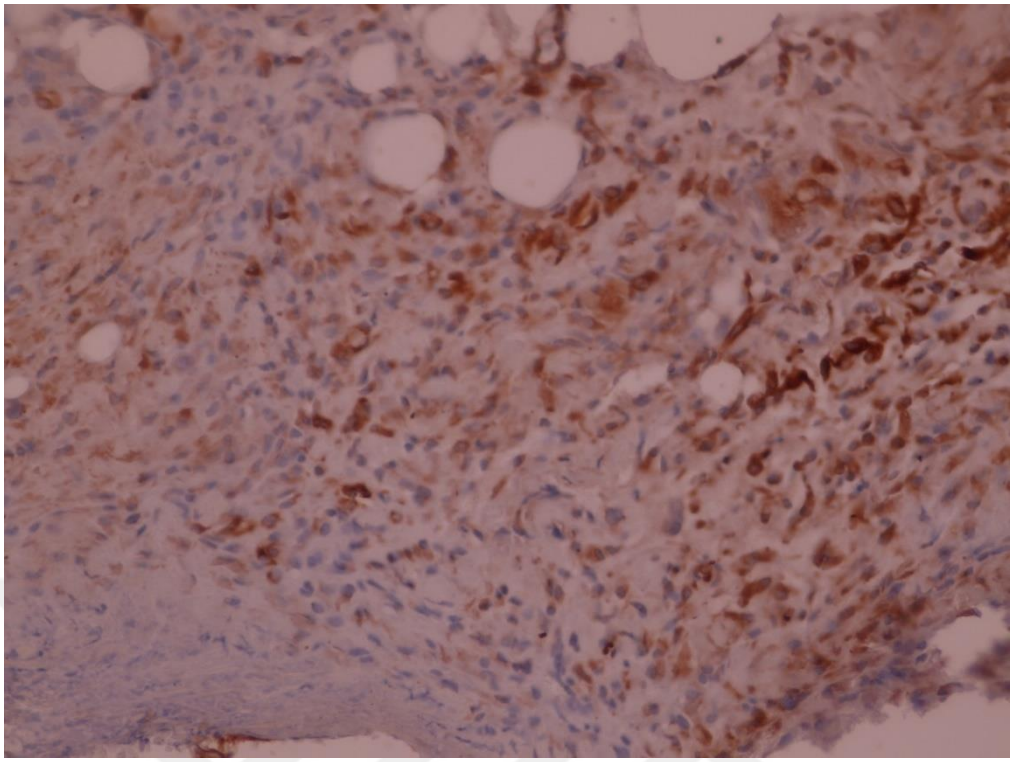

Şekil 54. C grubu, 7. gün, 40x, Vimentin, DAB kromojen, dermiste orta derecede pozitif boyanma

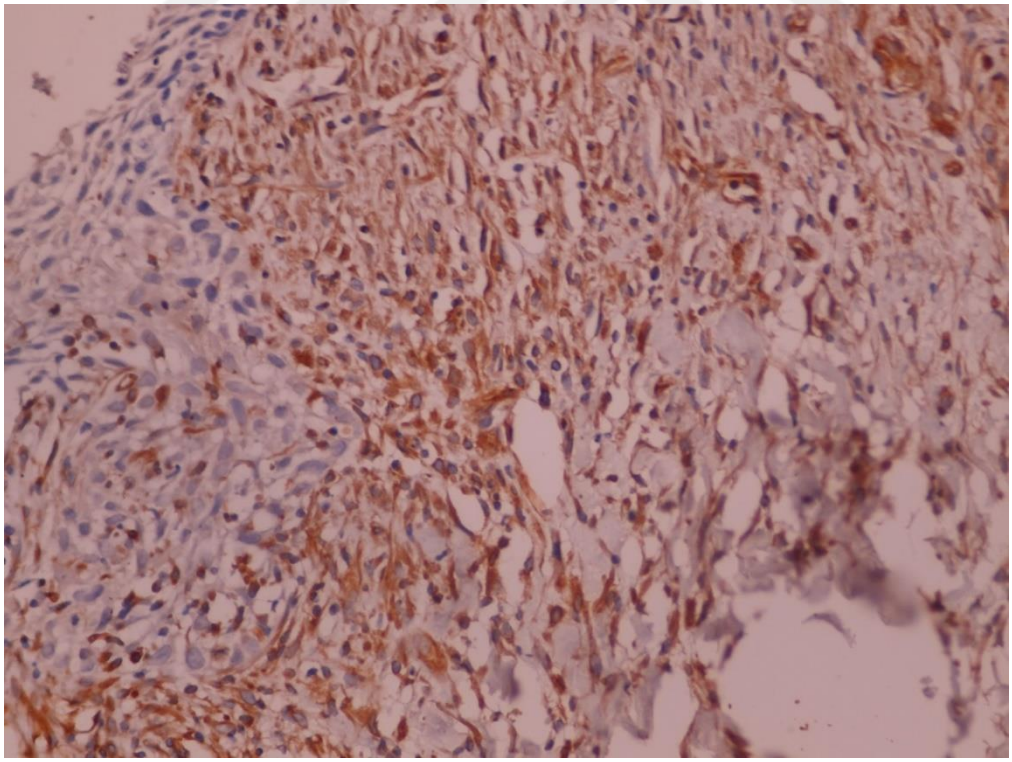

Şekil 55. D grubu, 7. gün, 40X, Vimentin, DAB kromojen, dermiste şiddetli boyanma boyanma

Çalışmanın 14. gününde vimentine ait immunohistokimyasal fotoğraflar Şekil 56-59’ te gösterilmiştir.

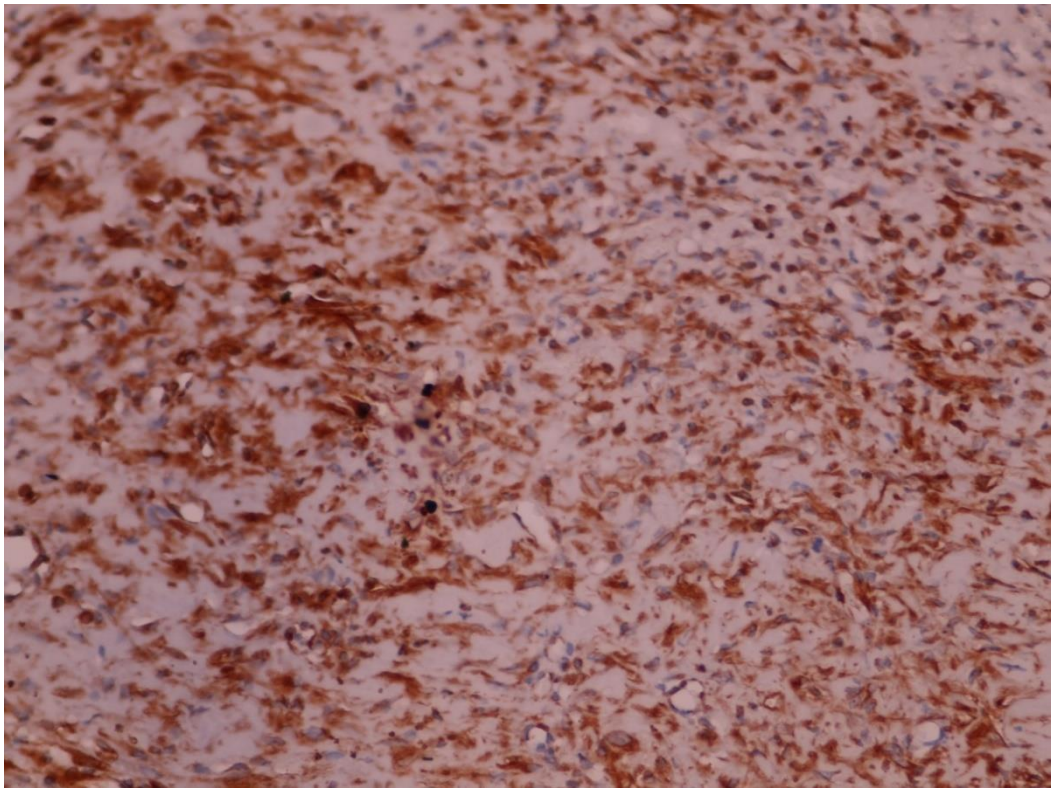

Şekil 56. A grubu, 14. gün, 40X, Vimentin, DAB Kromojen, dermiste şiddetli boyanma boyanma

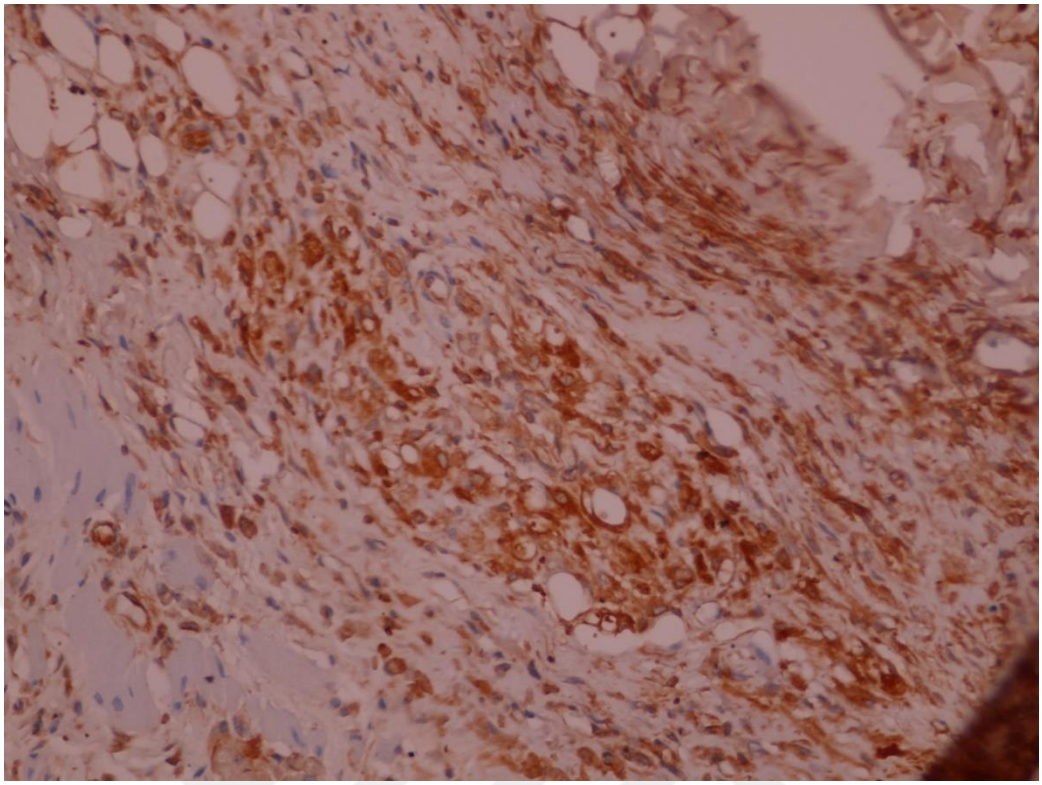

Şekil 57. B grubu, 14. Gün, 40X, Vimentin, DAB Kromojen, dermiste orta derece boyanma

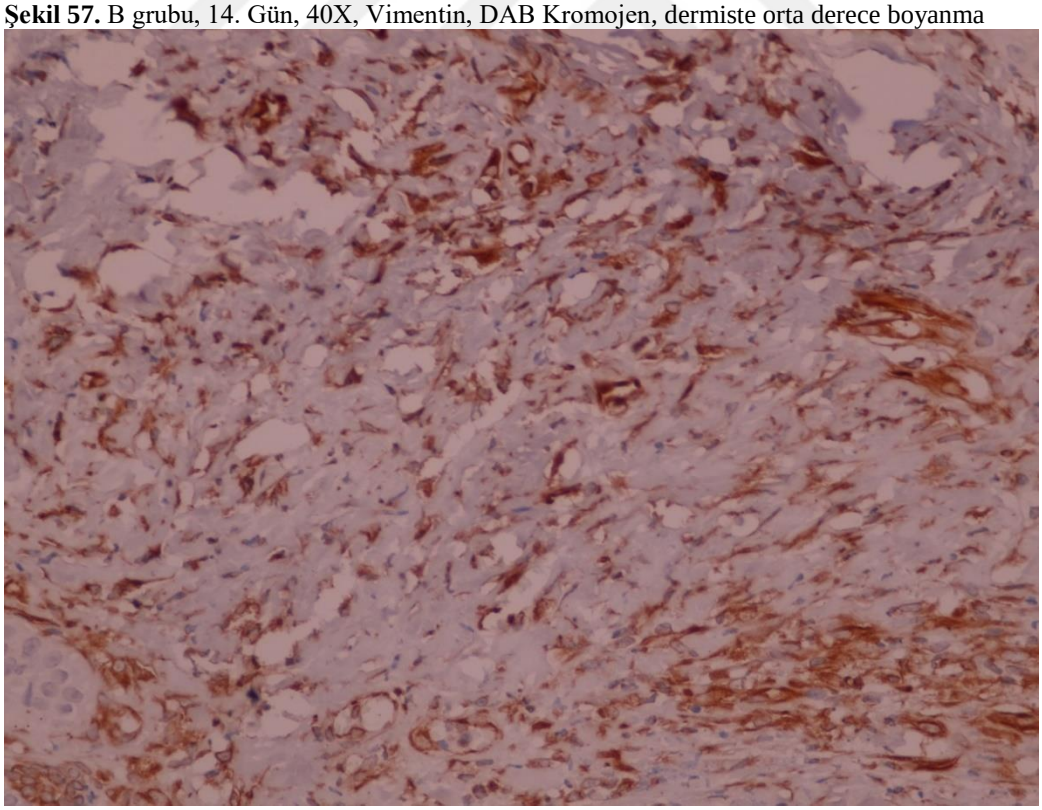

Şekil 58. C grubu, 14. gün, 40X,Vimentin, DAB Kromojen, dermiste orta derece boyanma

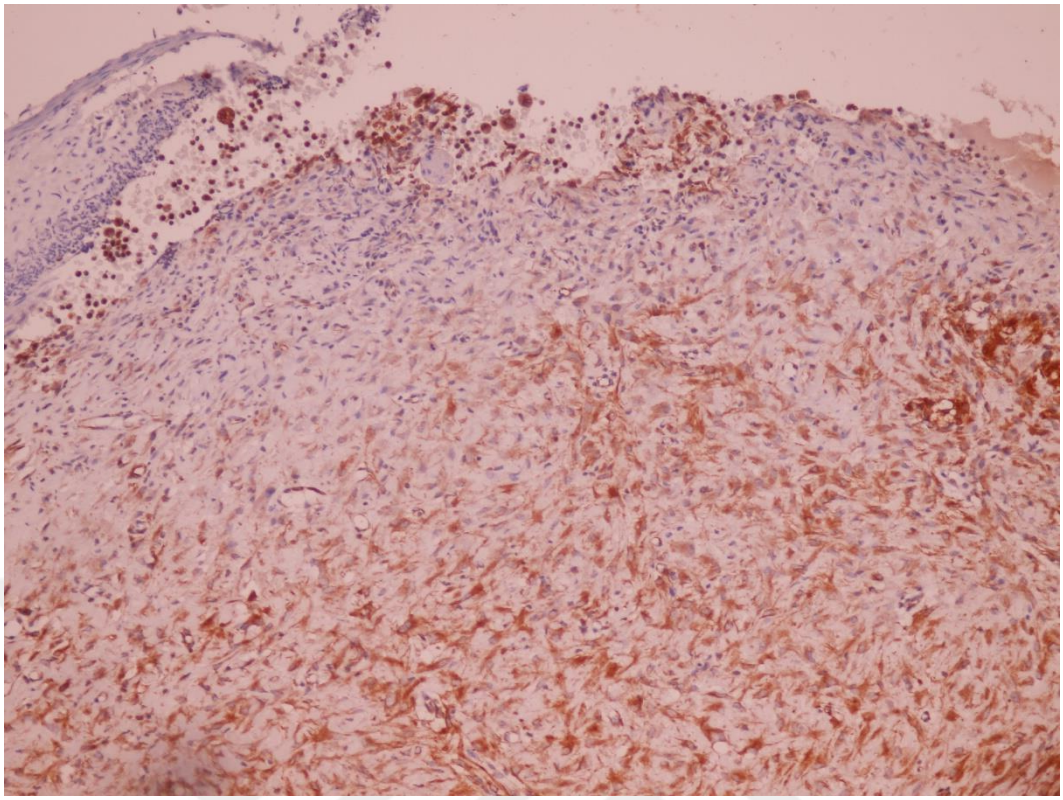

Şekil 59. D grubu, 14. gün, 40X, Vimentin, DAB Kromojen

Çalışmanın 21. gününde vimentine ait immunohistokimyasal fotoğraflar Şekil 60-63’ te gösterilmiştir.

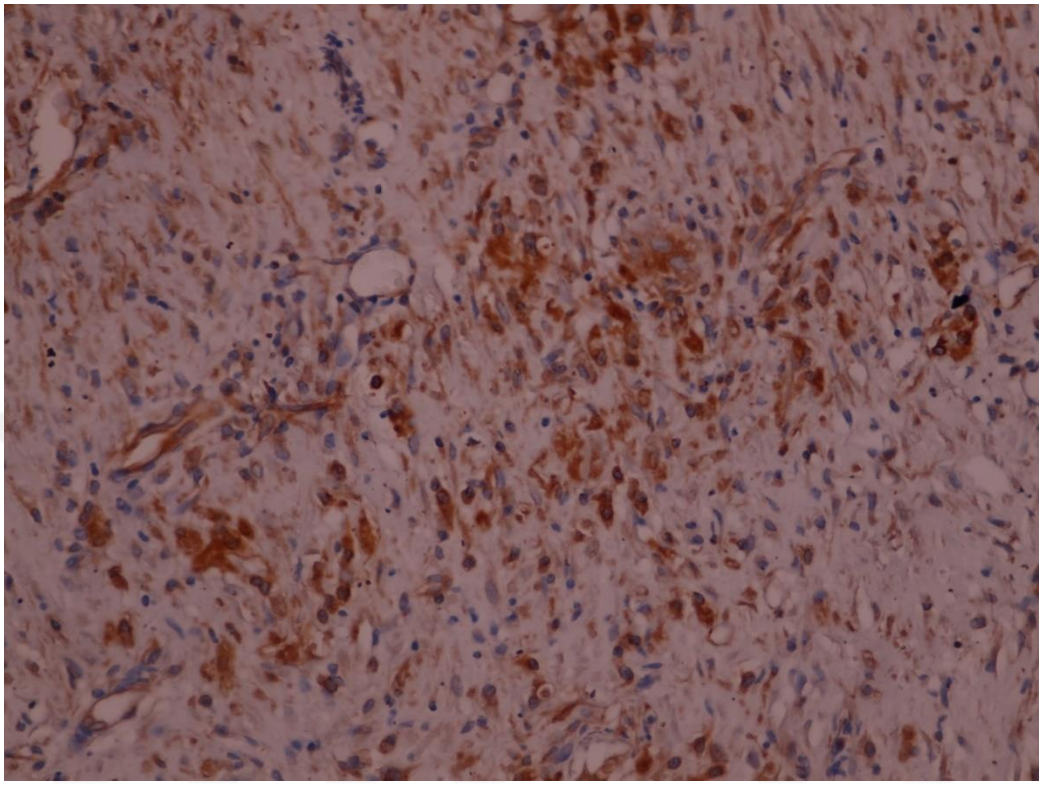

Şekil 60. A grubu, 21. gün, 40X,Vimentin, DAB Kromojen, dermiste orta derece boyanma

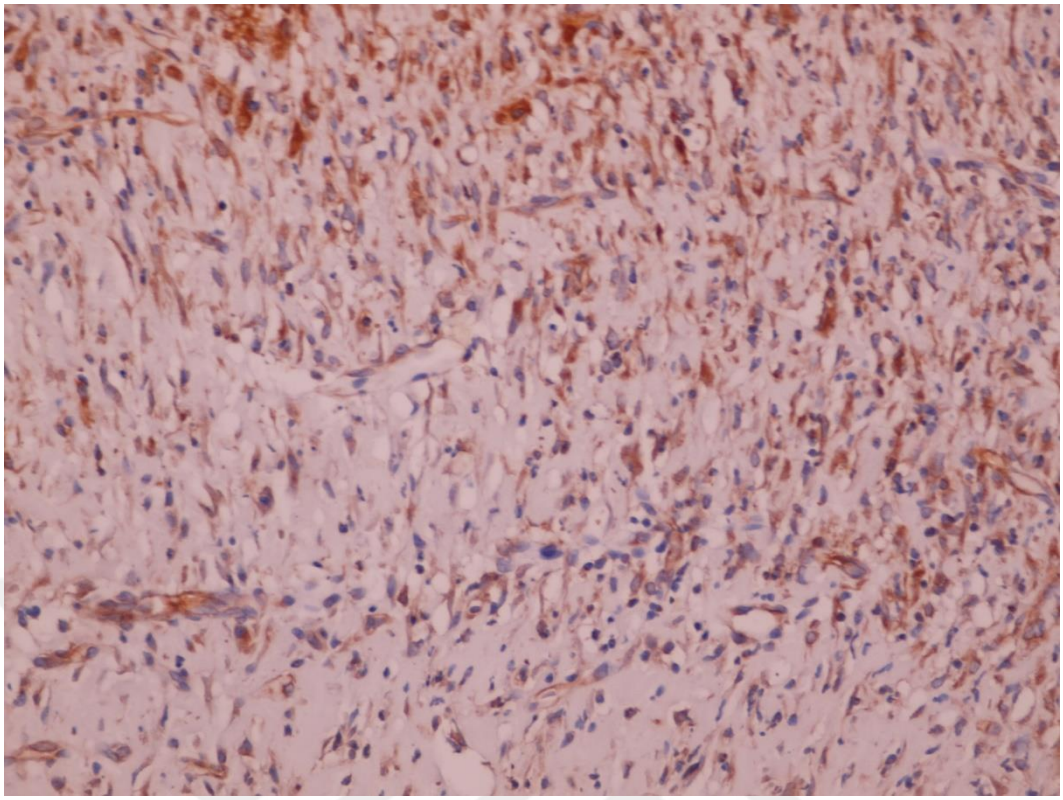

Şekil 61. B grubu, 21. gün, 40X, Vimentin, DAB Kromojen

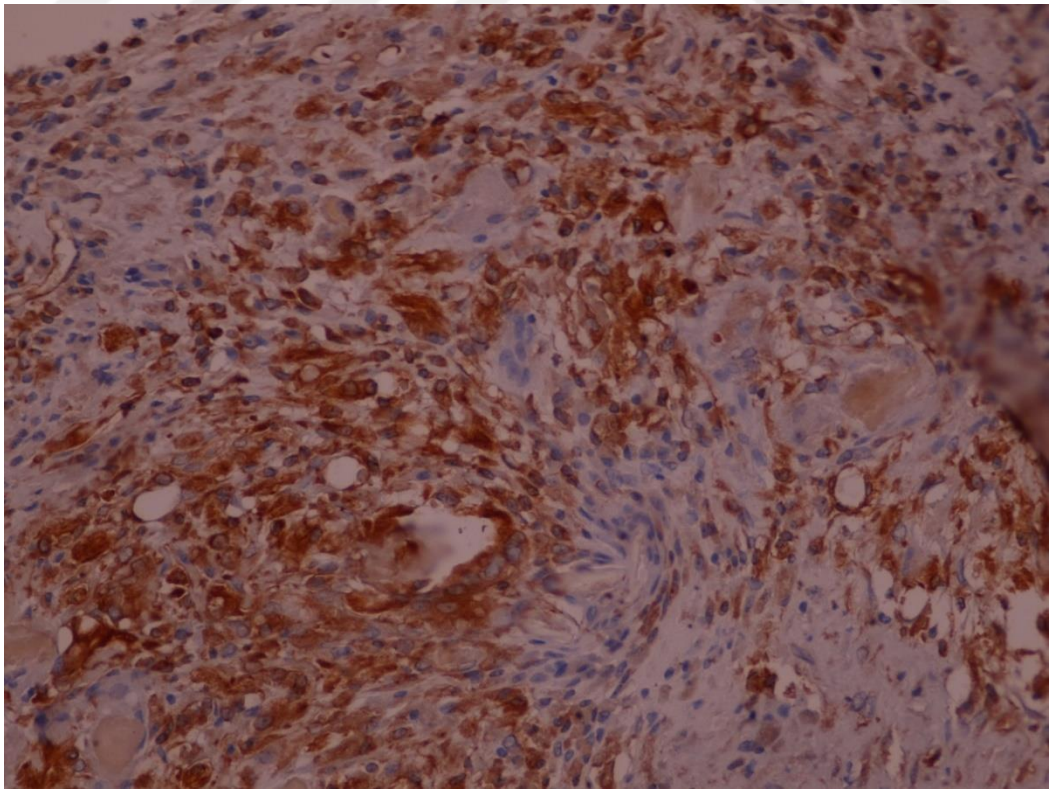

Şekil 62. C grubu, 21. gün, 40X, Vimentin, DAB Kromojen

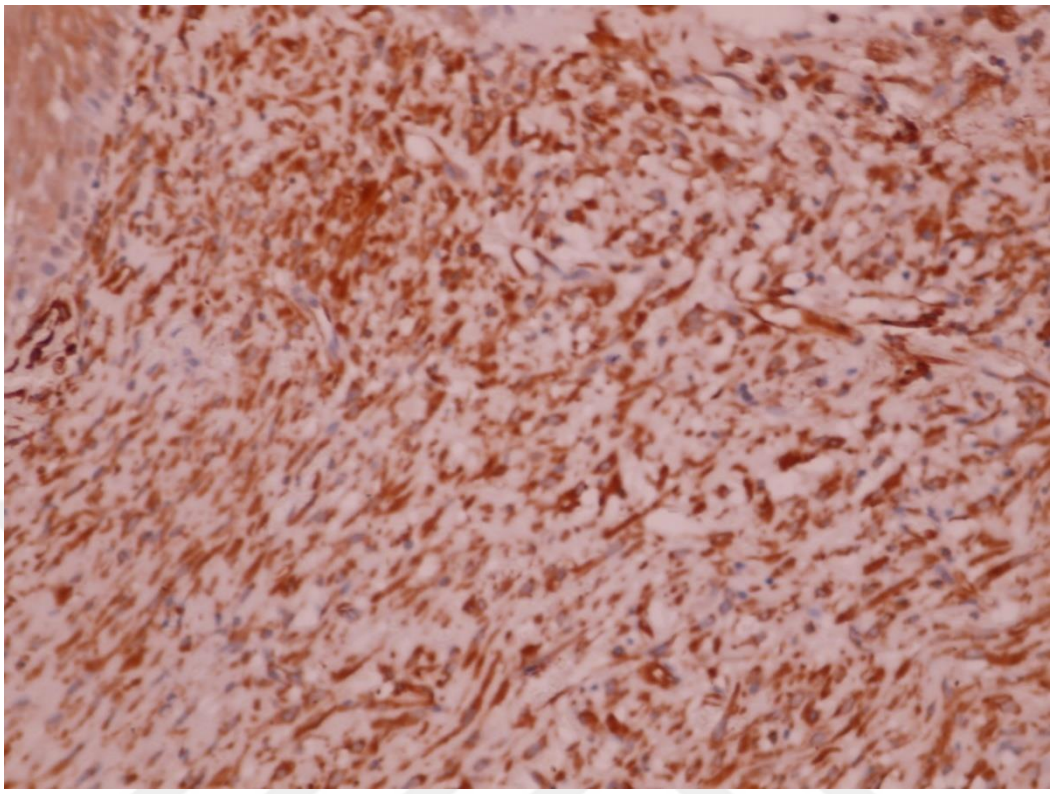

Şekil 63. D grubu, 21. gün, 40X, DAB Kromojen

4.3.2. N-Cadherin

Yapılan immunohistokimyasal inceleme sonucu kesitler iki patolog tarafından kör olarak incelendi. Epidermis katmanındaki epitel hücrelerinde perisitoplazmik olarak boyandığı gözlendi. Aynı zamanda dermiste mezenkimal hücrelerin sitoplazmalarında pozitivite gözlendi. Tüm gruplardaki 7., 14., ve 21. günlere ait N-cadherin skor ortalamaları Grafik 14'te verilmiştir. Yapılan istatistiksel incelemede 7. güne ait verilerin gruplar arasında anlamlı derecede fark bulundu (p=0,001). 14. ve 21. güne ait verilerde ise gruplar arasında fark olmasına rağmen, istatistiksel olarak anlamlı fark bulunmadı (sırasıyla p değerleri: 0,547; 0,081).

7. güne ait gruplar arası ikili karşılaştırma için Mann-Whitney U testinde;

A ve B grubu arasında istatistiksel olarak anlamlı fark yoktur (p=0,240).

A ve C grupları arasında istatistiksel olarak anlamlı fark vardır **(p=0,002).**

A ve D grupları arasında istatistiksel olarak anlamlı fark vardır **(p=0,002).**

B ve C grupları arasında istatistiksel olarak anlamlı fark vardır **(p=0,002).**

B ve D grupları arasında istatistiksel olarak anlamlı fark yoktur (p=0,065).

C ve D grupları arasında istatistiksel olarak anlamlı fark yoktur (p=0,180).

Grupların kendi içerisinde zamana bağlı değişimlerinin incelemek için çoklu karşılaştırma testi Friedman testi kullanıldı.

A grubunda 7., 14. ve 21. günler arasındaki N-Cadherin ekspresyonunun değişimi istatistiksel olarak anlamlı bulundu (p=0,005). Grup içinde haftalar arası ikili karşılaştırmalar için Wilcoxon testi kullanıldı. Buna göre 7. ve 14. gün ise arasında istatiksel olarak anlamlı fark bulunmadı (p=0,063). Fakat 7. ve 21. gün arasında istatistiksel olarak anlamlı fark tespit edildi (p=0,027). Aynı zamanda 14. ve 21. gün arasında da istatistiksel olarak anlamlı fark bulundu (p=0,043).

B grubunda 7., 14. ve 21. günler arasındaki N-Cadherin ekspresyonunun değişimi istatistiksel olarak anlamlı bulundu (p=0,015). Grup içinde haftalar arası ikili karşılaştırmalar için Wilcoxon testi kullanıldı. Buna göre 7. ve 14. gün ise arasında istatistiksel olarak anlamlı fark bulunmadı (p=0,399). Fakat 7. ve 21. gün arasında istatistiksel olarak anlamlı fark tespit edildi (p=0,043). Aynı zamanda 14. ve 21. gün arasında da istatistiksel olarak anlamlı fark bulundu (p=0,027).

C grubunda 7., 14. ve 21. günler arasındaki N-Cadherin ekspresyonunun değişimi istatistiksel olarak anlamlı bulundu **(*p*=0,030)**. Grup içinde haftalar arası ikili karşılaştırmalar için Wilcoxon testi kullanıldı. Buna göre 7. ve 14. gün ise arasında istatiksel olarak anlamlı fark vardır **(*p*=0,024).** C grubunda 7. ve 21. gün arasında istatistiksel olarak anlamlı fark yoktur (*p*=0,114). Aynı şekilde 14. ve 21. gün arasında da istatistiksel olarak anlamlı fark yoktur (*p*=0,096).

D grubunda 7., 14. ve 21. günler arasındaki N-Cadherin ekspresyonunun değişimi istatistiksel olarak anlamlı bulundu **(*p*=0,030).** Grup içinde haftalar arası ikili karşılaştırmalar için Wilcoxon testi kullanıldı. Buna göre 7. ve 14. gün ise arasında istatiksel olarak anlamlı fark vardır **(*p*=0,024).** D grubunun 7. ve 21. günleri arasında istatistiksel olarak anlamlı fark yoktur (*p*=0,058). Aynı şekilde 14. ve 21. gün arasında da istatistiksel olarak anlamlı fark yoktur (*p*=0,172).

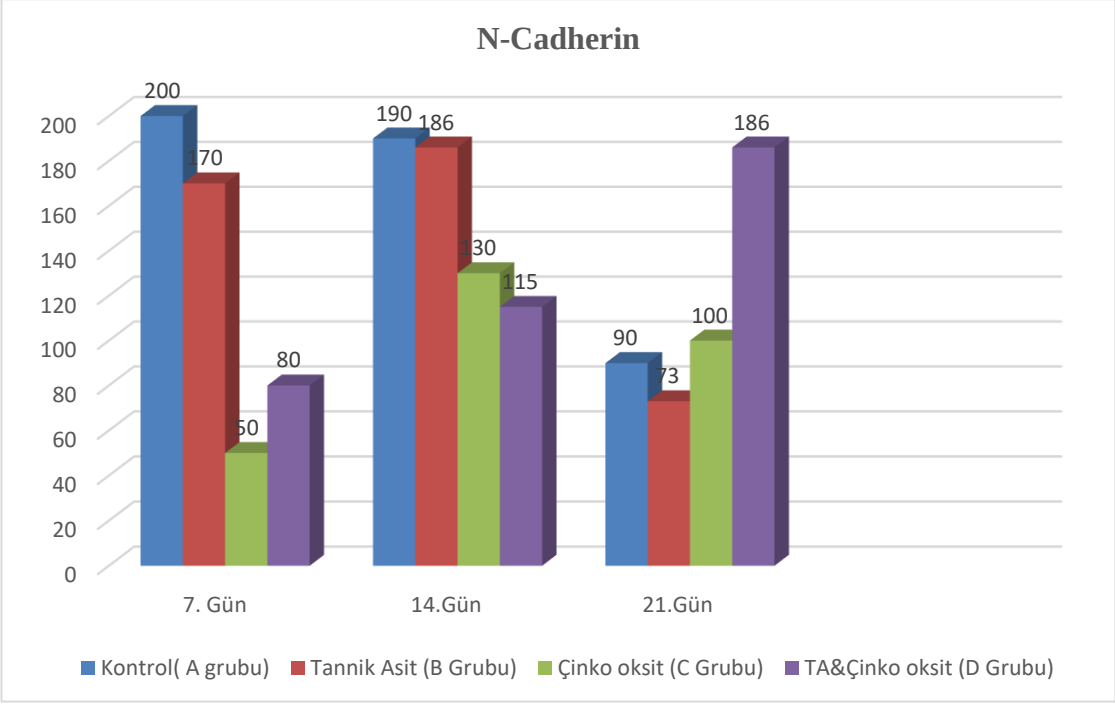

Grafik 14. Tüm gruplardaki N-Cadherin skor ortalamaları

Çalışmanın 7. gününde N-cadherin'e ait immunohistokimyasal fotoğraflar Şekil 64-69' da gösterilmiştir.

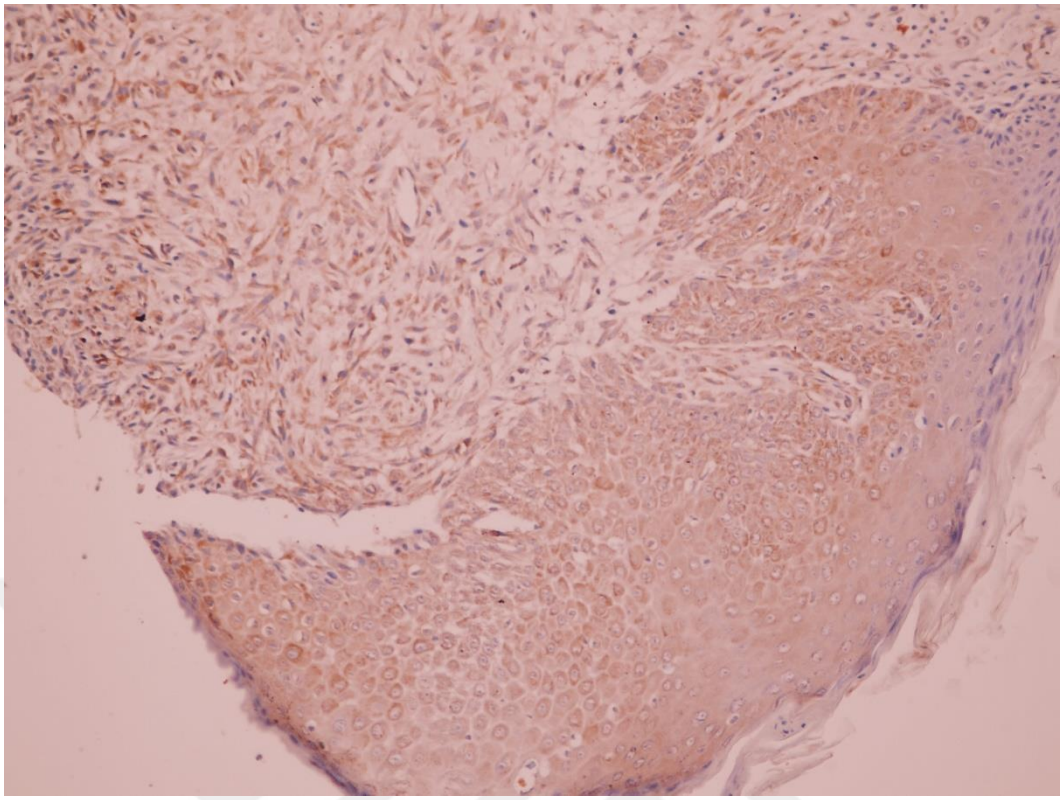

Şekil 64. A grubu, 7.gün, 20X, N-Cadherin, DAB kromojen

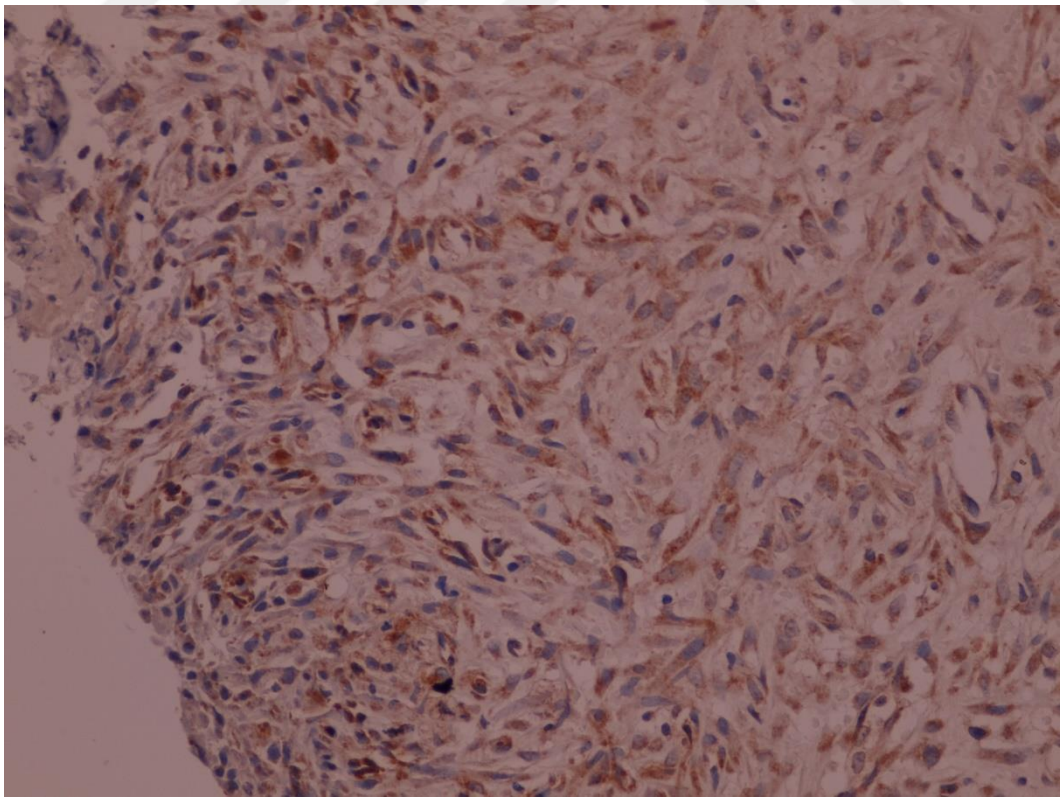

Şekil 65. A grubu, 7. gün, N-Cadherin, 40X, DAB Kromojen

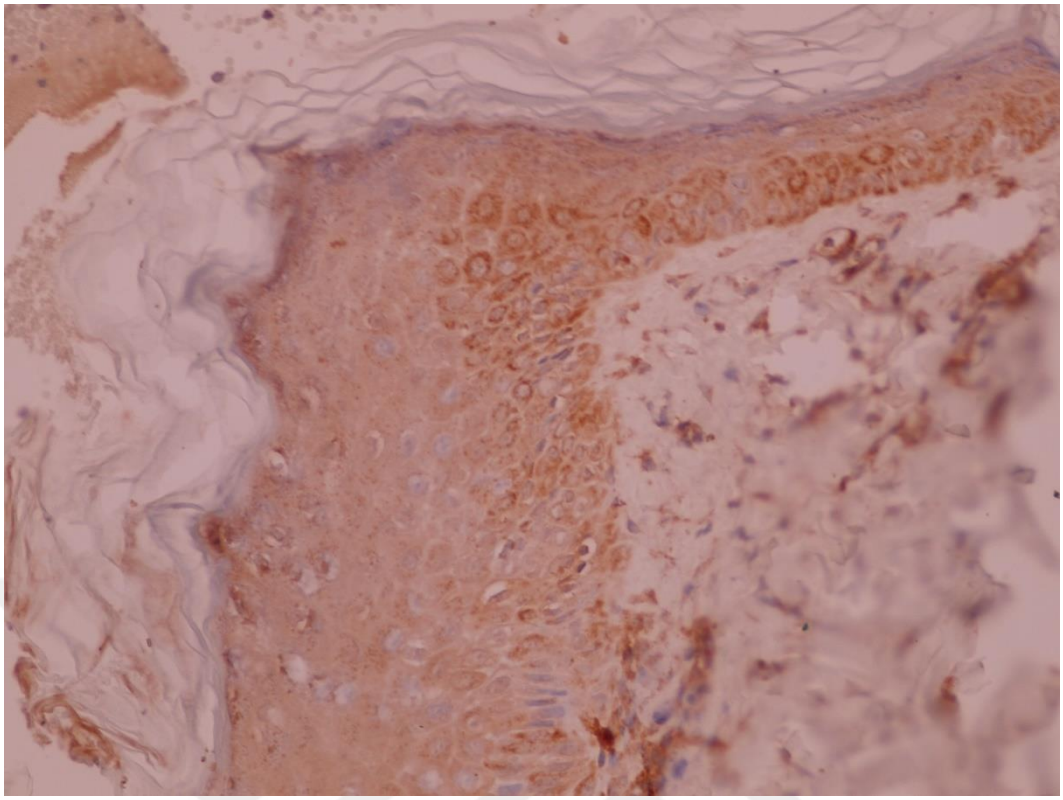

Şekil 66. B grubu, 7. gün, 20X, N-Cadherin, DAB Kromojen

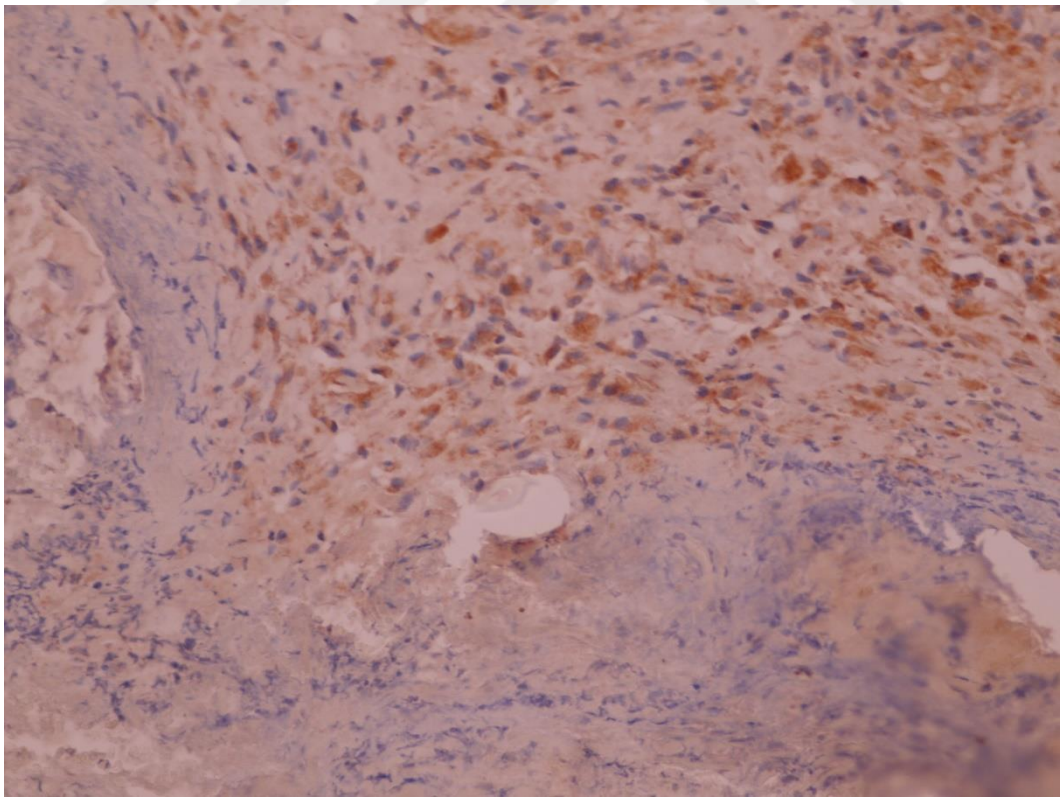

Şekil 67. B grubu, 7. gün, 40X, N-Cadherin, DAB Kromojen

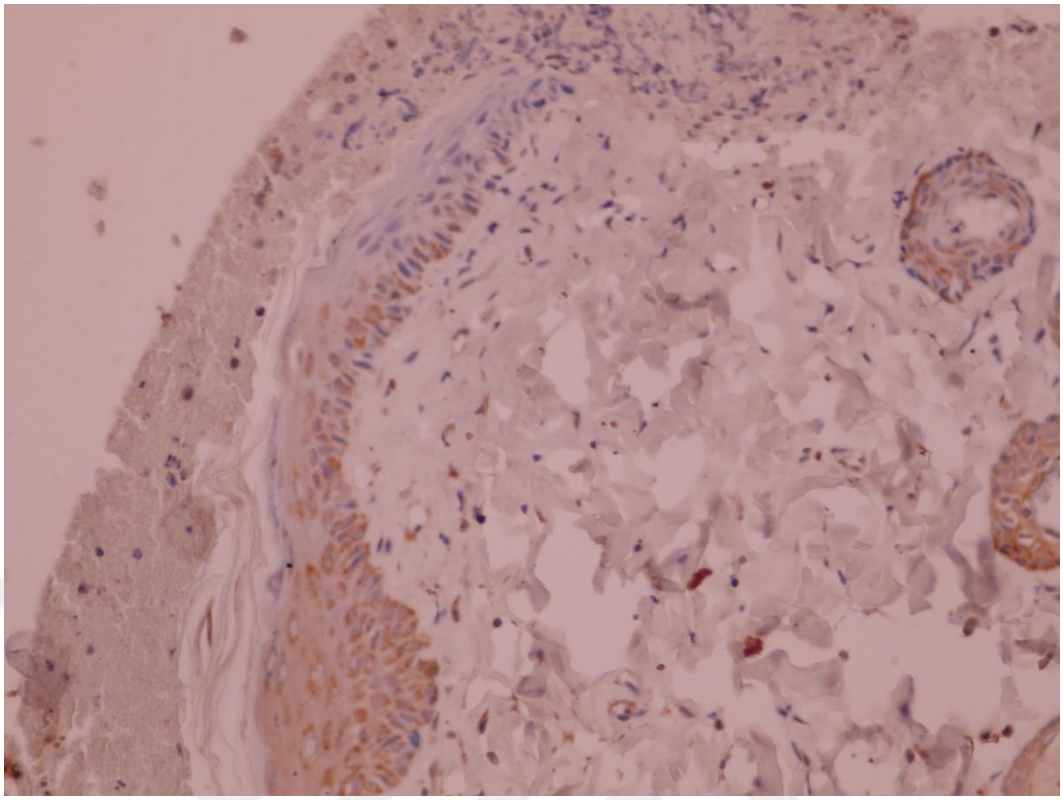

Şekil 68. C grubu, 7. gün, 20X, N-Cadherin, DAB Kromojen

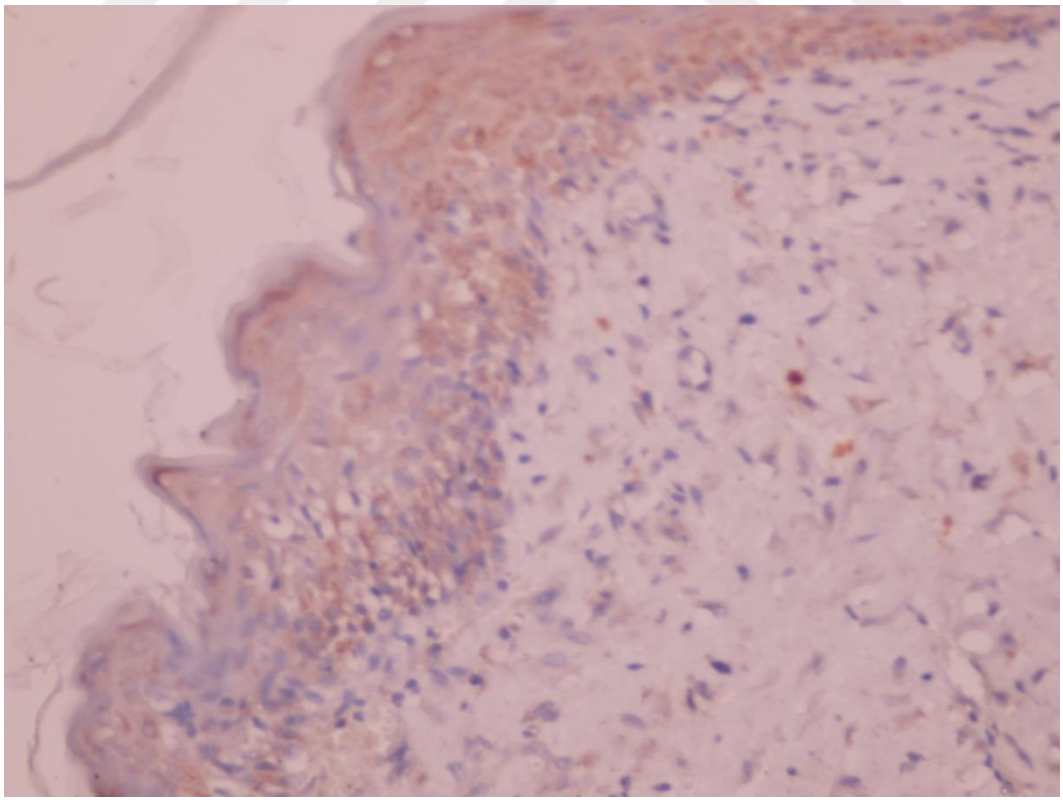

Şekil 69. D grubu, 7.gün, 20X, N-Cadherin, DAB Kromojen

Çalışmanın 14. gününde N-cadherin'e ait immunohistokimyasal fotoğraflar Şekil 70-76' da gösterilmiştir.

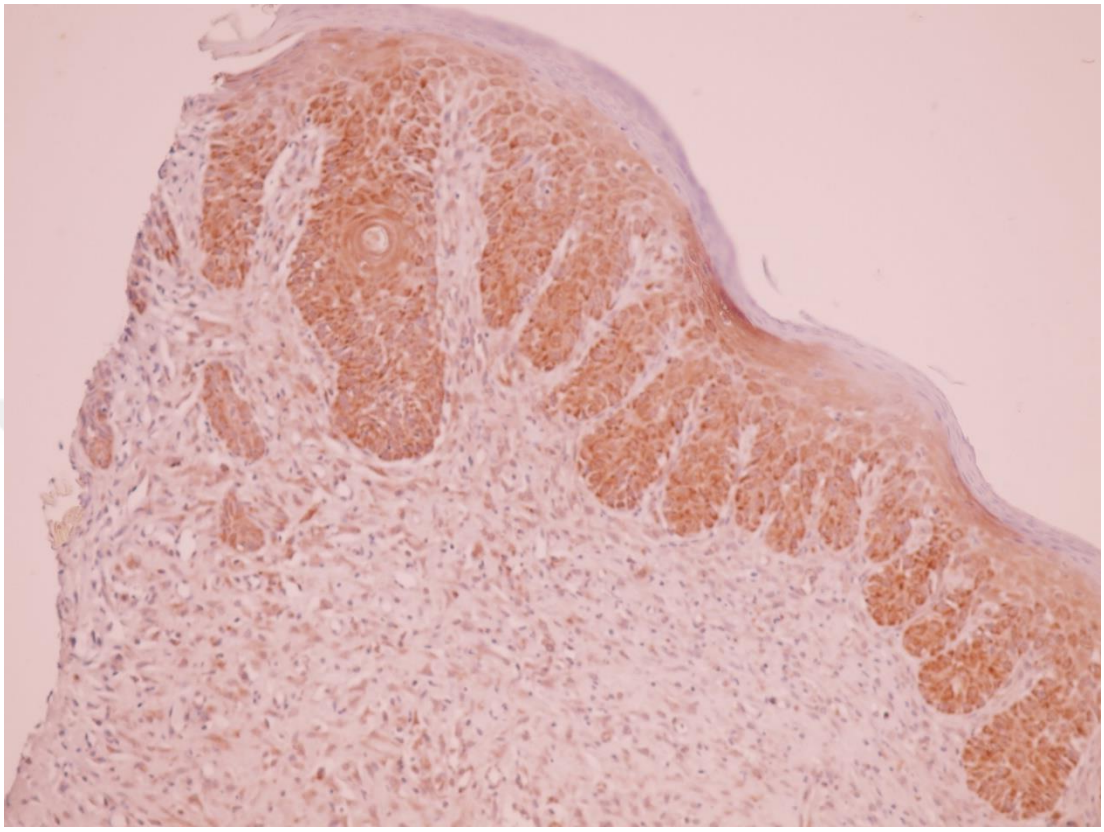

Şekil 70. A grubu, 14. gün, N-Cadherin, 20X, DAB Kromojen, epidermiste pozitif boyanma

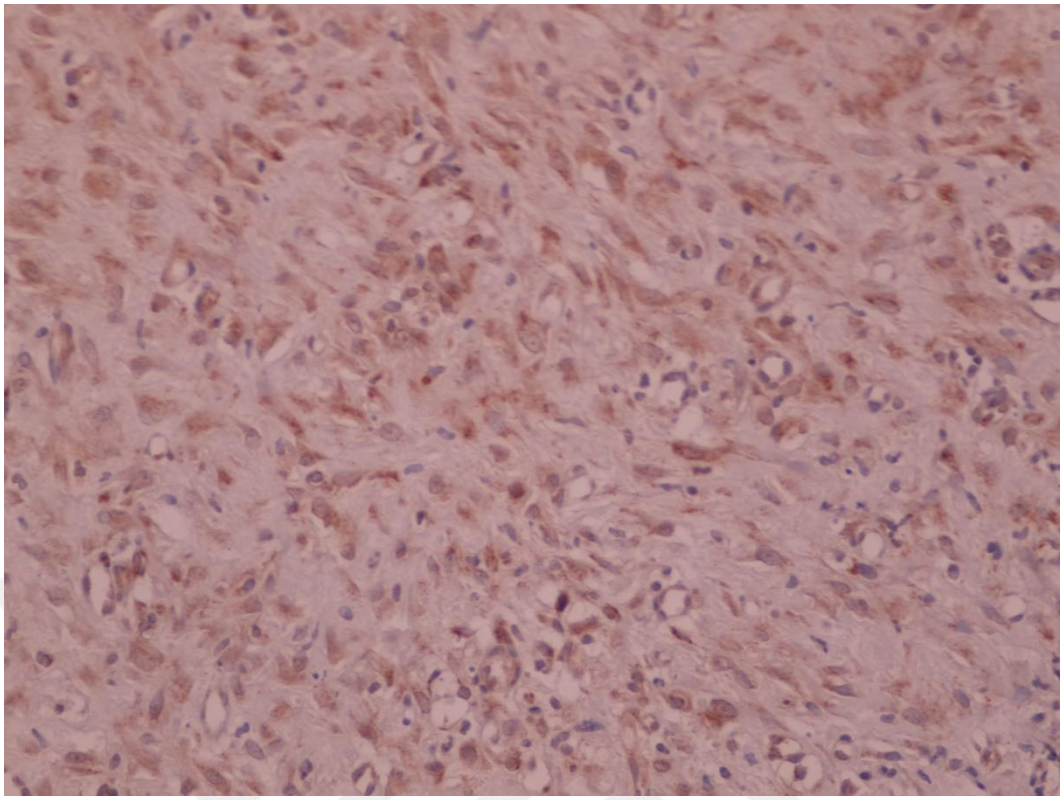

Şekil 71. A grubu, 14. gün, N-Cadherin, 40X, DAB Kromojen, dermiste pozitif boyanma alanları

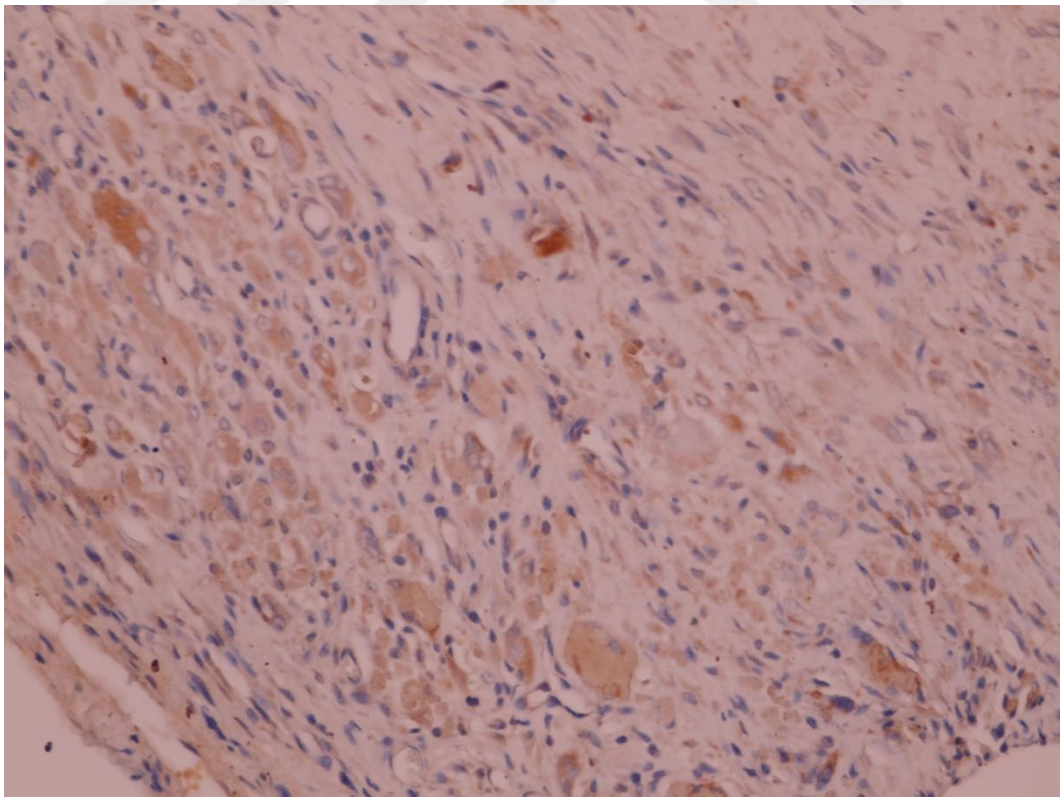

Şekil 72. B grubu, 14. gün, N-Cadherin, 40X, DAB Kromojen

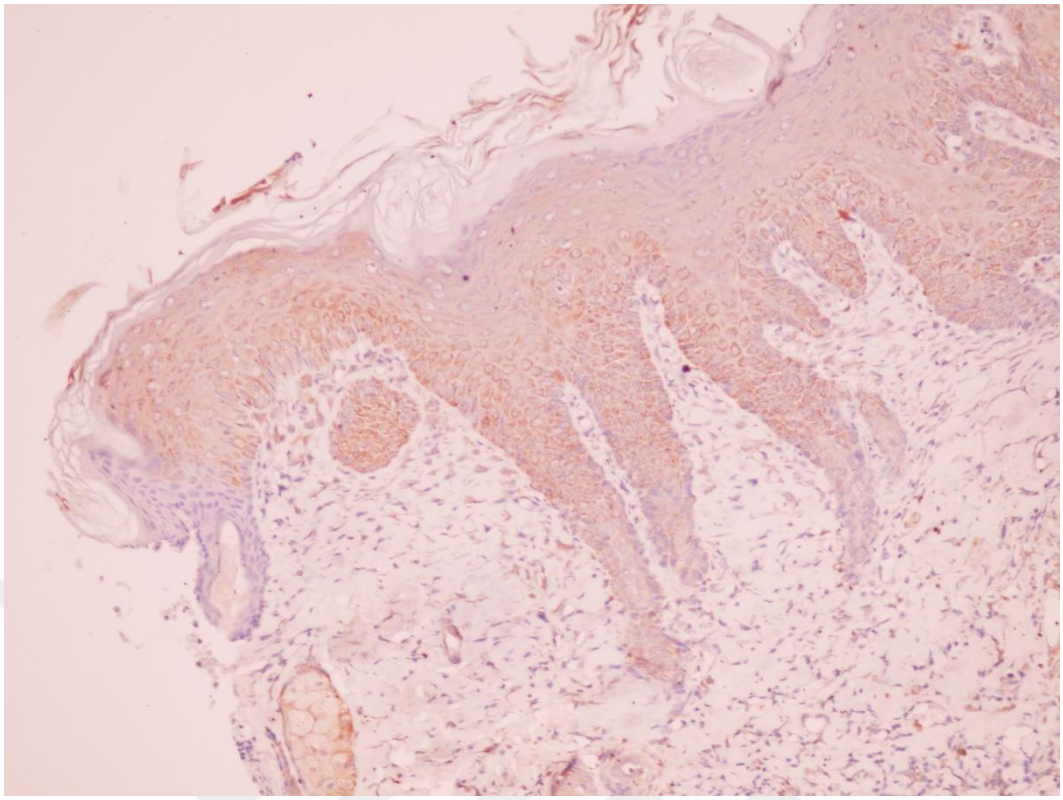

Şekil 73. C grubu, 14. gün, N-Cadherin, 20X, DAB Kromojen, epidermiste pozitif boyanma

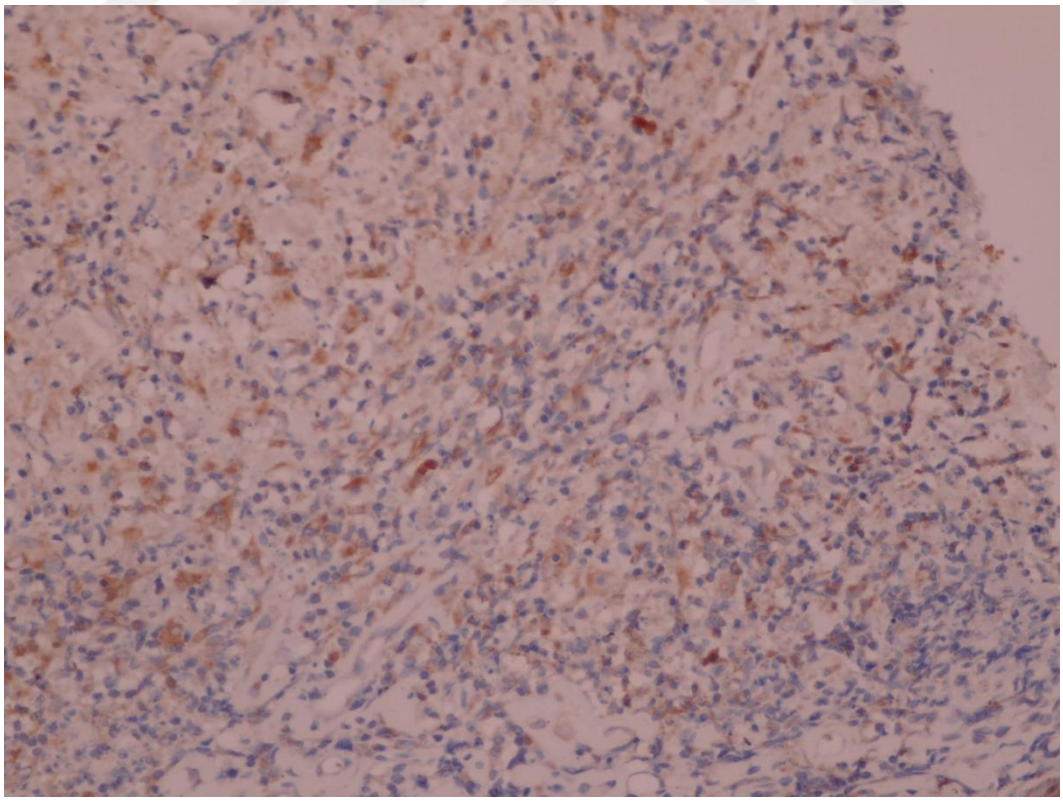

Şekil 74. C grubu, 14. gün, N-Cadherin, 40X, DAB Kromojen, dermiste pozitif boyanma

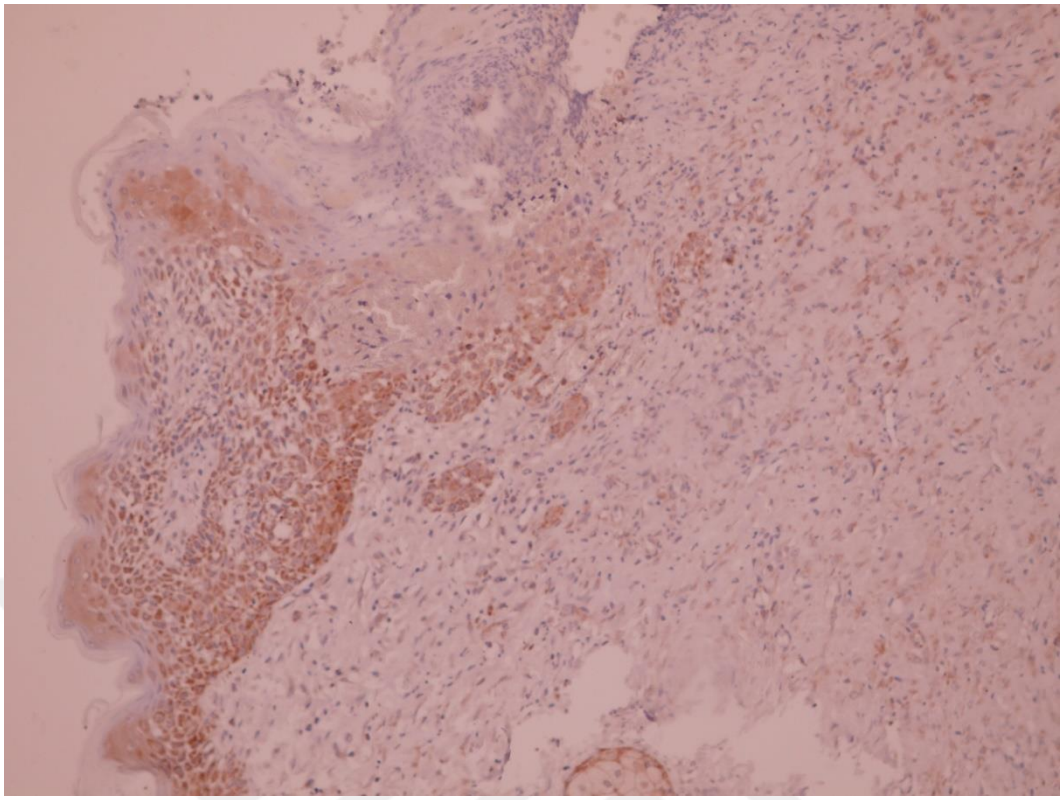

Şekil 75. D grubu, 14. gün, N-Cadherin, 20X, DAB Kromojen, epidermis ve dermiste pozitif boyanma

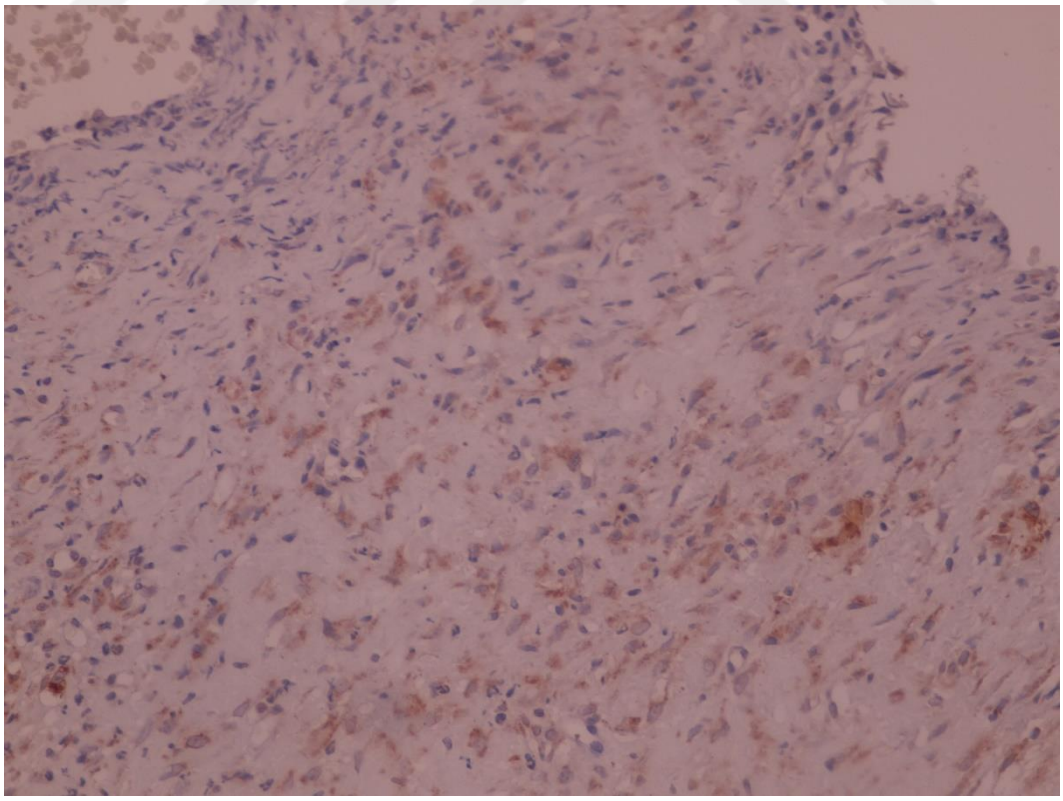

Şekil 76. D grubu, 14. gün, N-Cadherin, 40X, DAB Kromojen, dermiste pozitif alanlar

Çalışmanın 21. gününde N-cadherin'e ait immunohistokimyasal fotoğraflar Şekil 77-80' de gösterilmiştir.

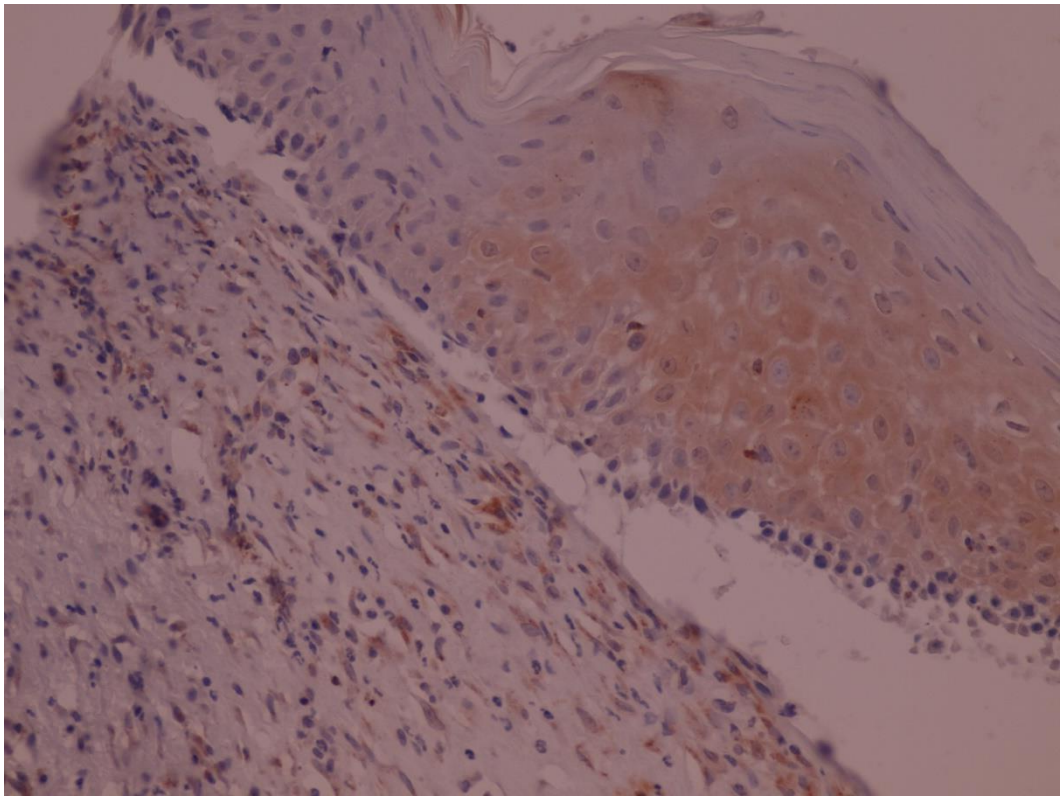

Şekil 77. A grubu, 21. gün, N-Cadherin, 40X, DAB Kromojen, epidermis ve dermiste pozitif boyanma

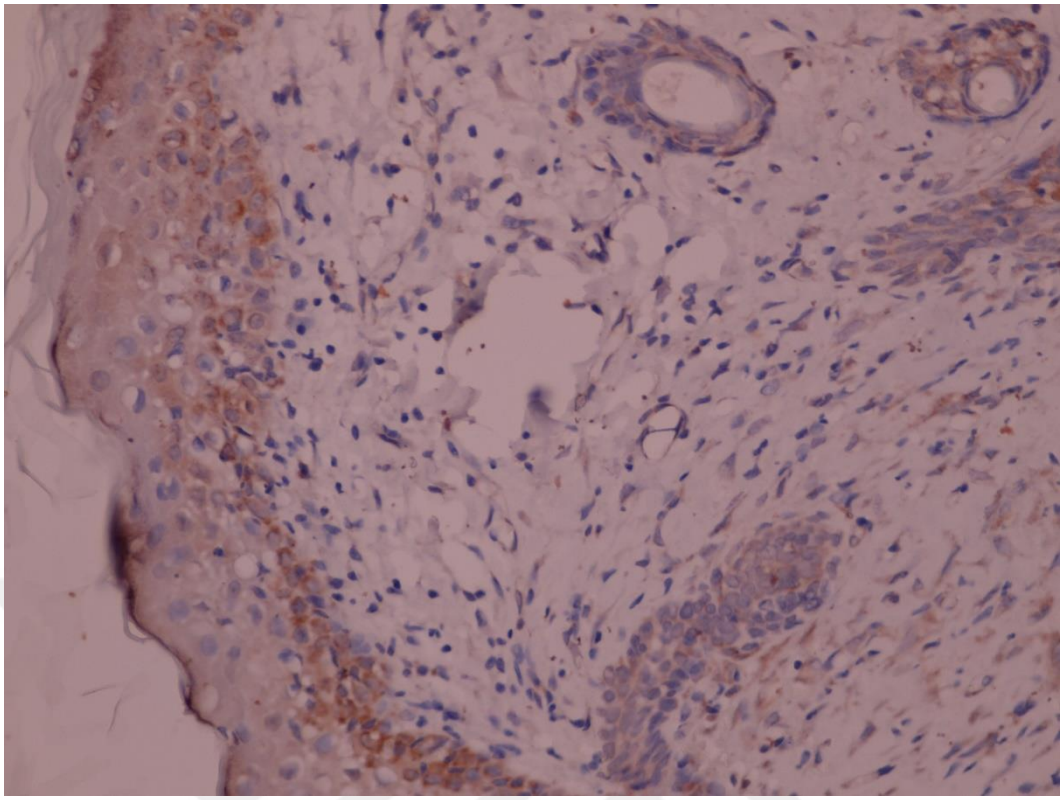

Şekil 78. B grubu, 21. gün, N-Cadherin, 40X, DAB Kromojen, epidermis ve dermiste pozitif boyanma

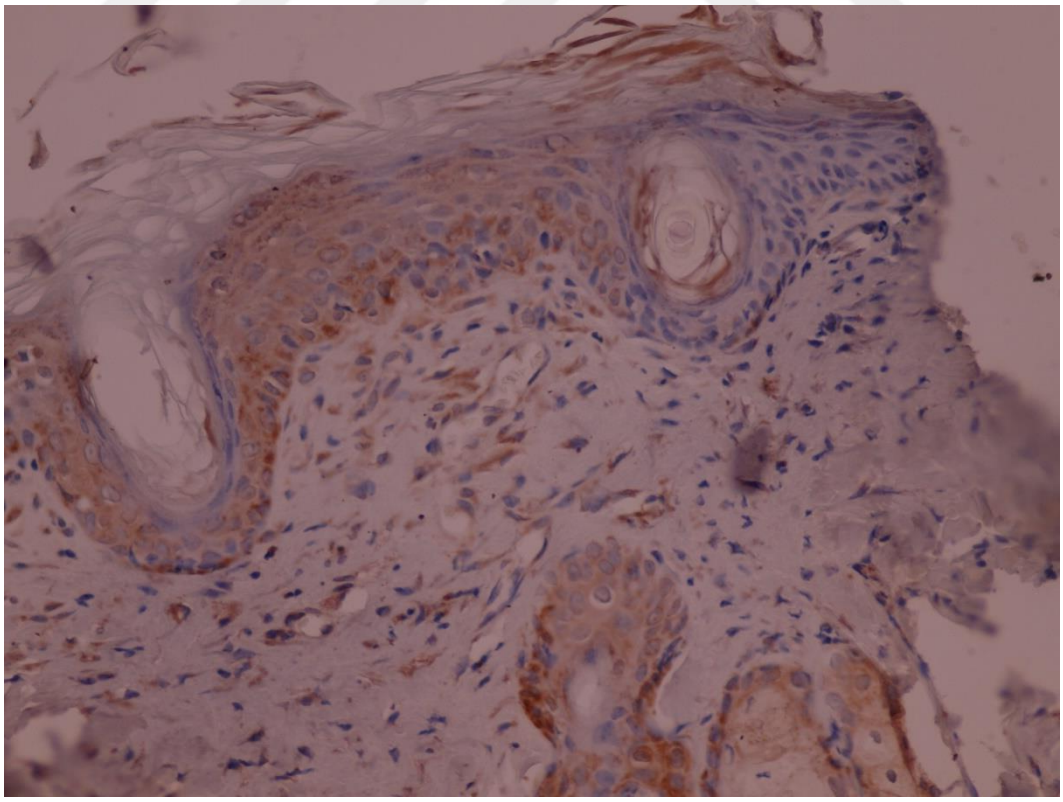

Şekil 79. C grubu, 21. gün, N-Cadherin, 40X, DAB Kromojen, epidermiste ve dermiste pozitif boyanma

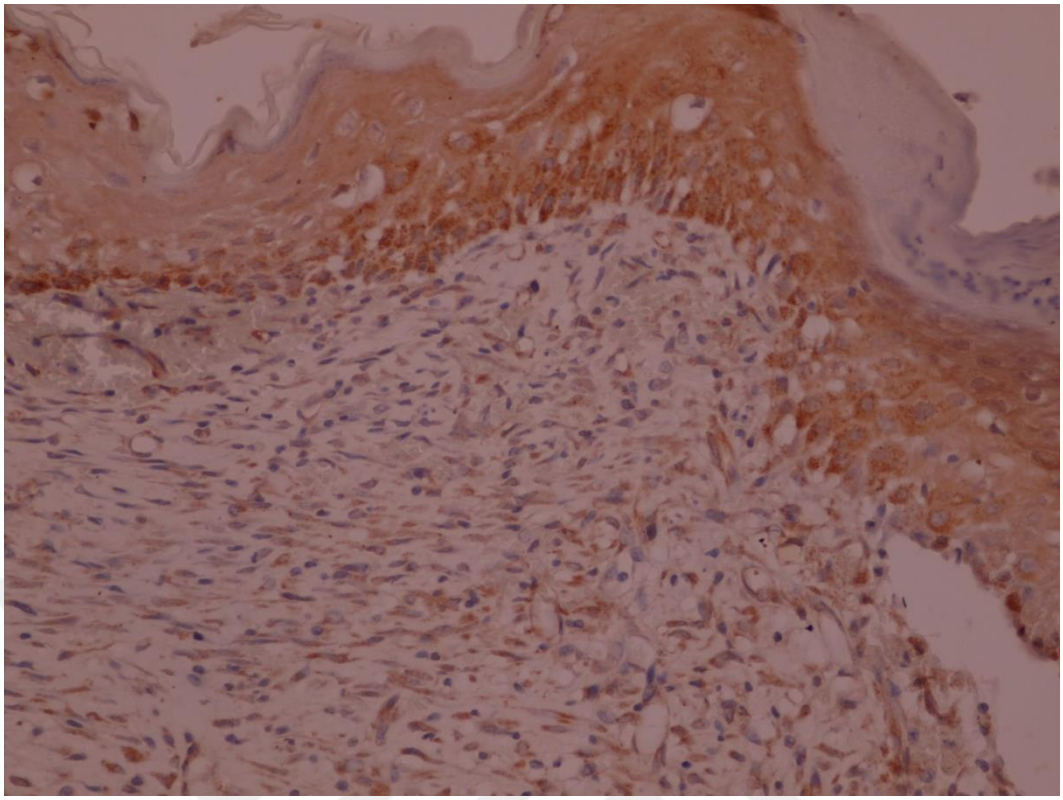

Şekil 80. D grubu, 21. gün, N-Cadherin, 40X, DAB Kromojen, epidermiste ve dermiste pozitif boyanma

4.3.3. E-Cadherin

Yapılan immunohistokimyasal inceleme sonucu kesitler iki patolog tarafından kör olarak incelendi. E-cadherin, epidermiste epitel hücrelerinde perisitoplazmik boyanma olarak gözlendi. Tüm gruplardaki 7., 14., ve 21. günlere ait E-cadherin skor ortalamaları Grafik 15'te verilmiştir. Ayrıca dermisteki yağ bezleri epitellerinde sitoplazmik olarak boyanma gözlendi. Çalışmada 7., 14., ve 21. günlerdeki veriler Kruskal-Wallis testi ile analiz edildi. Yapılan istatistiksel incelemede 7. güne ait verilerin gruplar arasında fark yoktur (p=1,000). Fakat 14. güne ait E-cadherin ekspresyonunda gruplar arasında istatistiksel olarak anlamlı fark bulundu **(p=0,003).** Aynı şekilde 21. günde gruplar arasında istatistiksel olarak anlamlı fark yoktur (p=0,069). İstatistik sonuçlarına göre anlamlı çıkan grupların (14.) günler bazında ikili olarak karşılaştırımaları için Mann-Whitney U testi kullanıldı.

Yapılan çalışmada 14. günde ise;

A ve B grupları arasında istatistiksel olarak anlamlı fark yoktur (p=0,093).

A ve C grupları arasında istatiksel olarak anlamlı fark vardır **(p=0,015).**

A ve D grupları arasında istatiksel olarak anlamlı fark vardır **(p=0,002).**

B ve C grupları arasında istatistiksel olarak anlamlı fark vardır **(p=0,015).**

B ve D grupları arasında istatistiksel olarak fark vardır **(p=0,015).**

C ve D grupları arasında istatistiksel olarak fark yoktur (p=0,699).

Grupların kendi içerisinde zamana bağlı değişimlerinin incelemek için çoklu karşılaştırma testi Friedman testi kullanıldı.

A grubunda 7., 14. ve 21. günler arasındaki E-Cadherin ekspresyonunun değişimi istatistiksel olarak anlamlı bulundu (p=0,002). Grup içinde haftalar arası ikili karşılaştırmalar için Wilcoxon testi kullanıldı. Buna göre 7. ve 14. gün ise arasında istatiksel olarak anlamlı fark vardır (p=0,026). Yine aynı şekilde 7. ve 21. gün arasında istatistiksel olarak anlamlı fark vardır (p=0,023). Yine 14. ve 21. gün arasında da istatistiksel olarak anlamlı fark bulundu (p=0,027).

B grubunda 7., 14. ve 21. günler arasındaki E-Cadherin ekspresyonunun değişimi istatistiksel olarak anlamlı bulundu **(p=0,003)**. Grup içinde haftalar arası ikili karşılaştırmalar için Wilcoxon testi kullanıldı. Buna göre 7. ve 14. gün ise arasında istatiksel olarak anlamlı fark vardır **(p=0,026).** Yine 7. ve 21. gün arasında

istatistiksel olarak anlamlı fark tespit edildi **(*p*=0,026**). Aynı zamanda 14. ve 21. gün arasında da istatistiksel olarak anlamlı fark bulundu **(*p*=0,042).**

C grubunda 7., 14. ve 21. günler arasındaki E-Cadherin ekspresyonunun değişimi istatistiksel olarak anlamlı bulundu **(*p*=0,006)**. Grup içinde haftalar arası ikili karşılaştırmalar için Wilcoxon testi kullanıldı. Buna göre 7. ve 14. gün ise arasında istatiksel olarak anlamlı fark vardır **(*p*=0,024).** Aynı şekilde 7. ve 21. gün arasında istatistiksel olarak anlamlı fark vardır **(*p*=0,027)**. Fakat 14. ve 21. gün arasında istatistiksel olarak anlamlı fark yoktur (*p*=0,340).

D grubunda 7., 14. ve 21. günler arasındaki E-Cadherin ekspresyonunun değişimi istatistiksel olarak anlamlı bulundu **(*p*=0,004).** Grup içinde haftalar arası ikili karşılaştırmalar için Wilcoxon testi kullanıldı. Buna göre 7. ve 14. gün ise arasında istatiksel olarak anlamlı fark vardır **(*p*=0,027).** Yine aynı şekilde D grubunun 7. ve 21. günleri arasında istatistiksel olarak anlamlı fark vardır **(*p*=0,027).** Fakat 14. ve 21. gün arasında da istatistiksel olarak anlamlı fark yoktur (*p*=0,068).

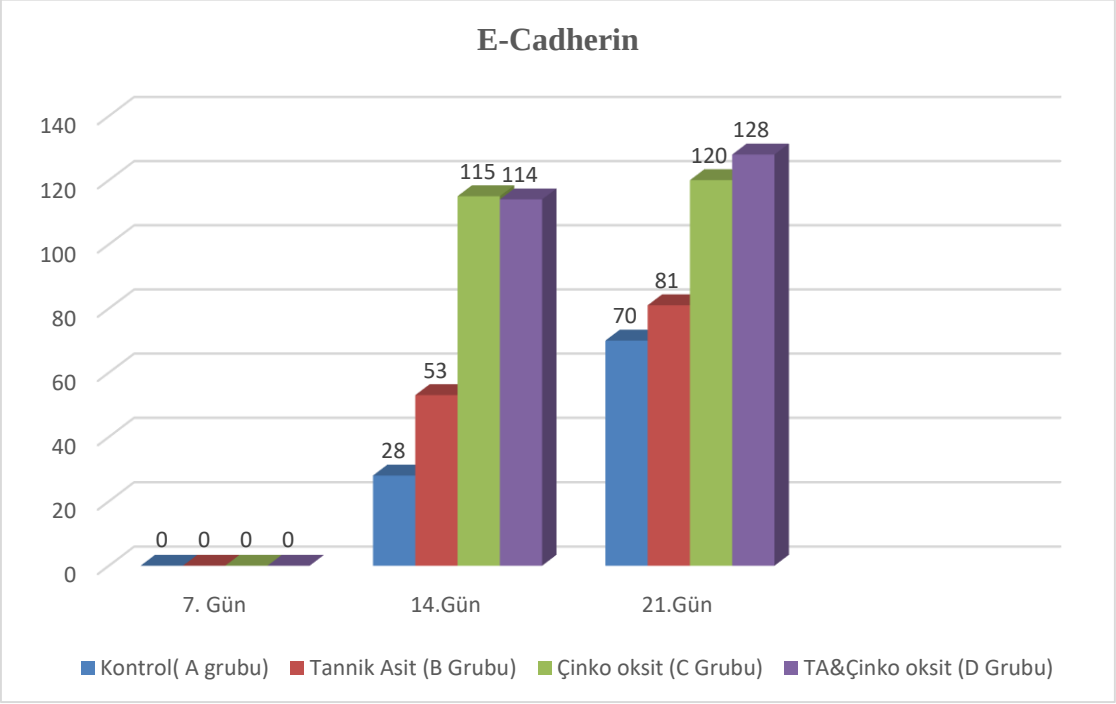

Grafik 15. Tüm gruplardaki E-Cadherin skor ortalamaları

Çalışmanın 7. gününde E-cadherin'e ait immunohistokimyasal fotoğraflar Şekil 81-86' da gösterilmiştir.

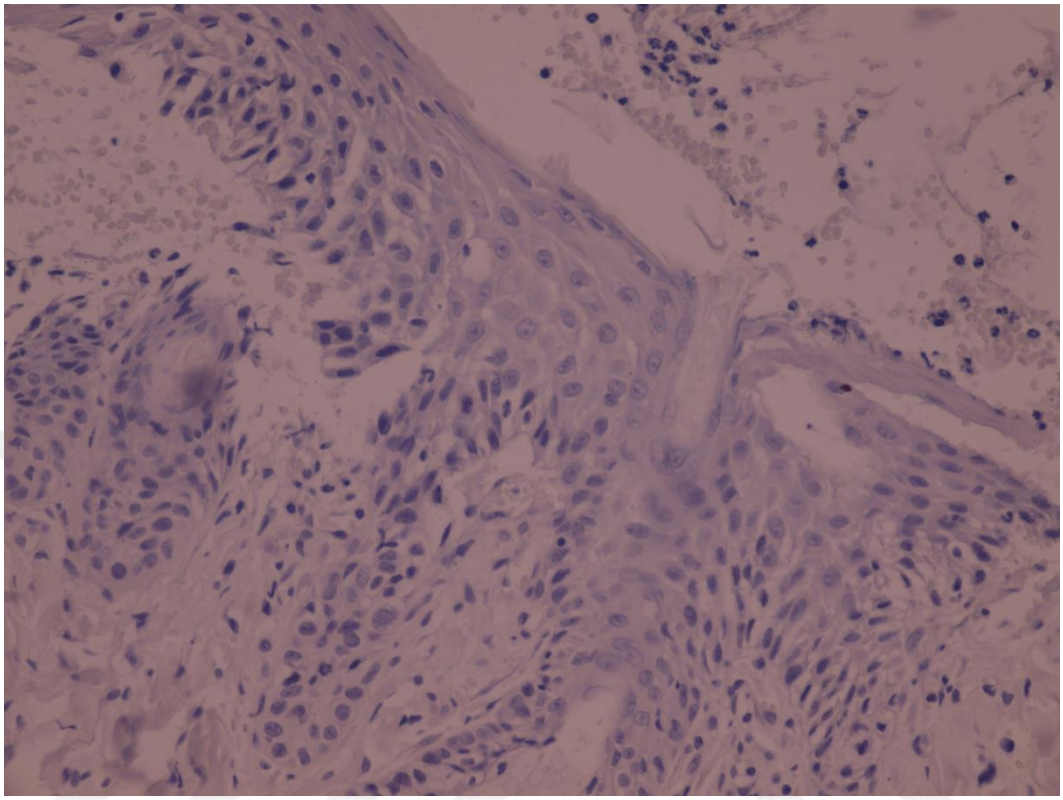

Şekil 81. A grubu, 7.gün, 40X, E-Cadherin, DAB kromojen, epidermiste negatif boyanma

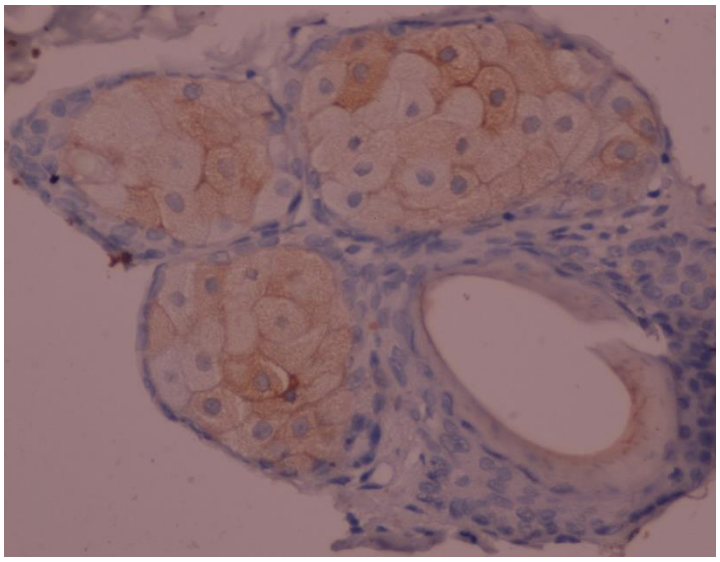

Şekil 82. A grubu, 7. gün, Yağ bezinde pozitif boyanma, E-Cadherin (pozitif kontrol)

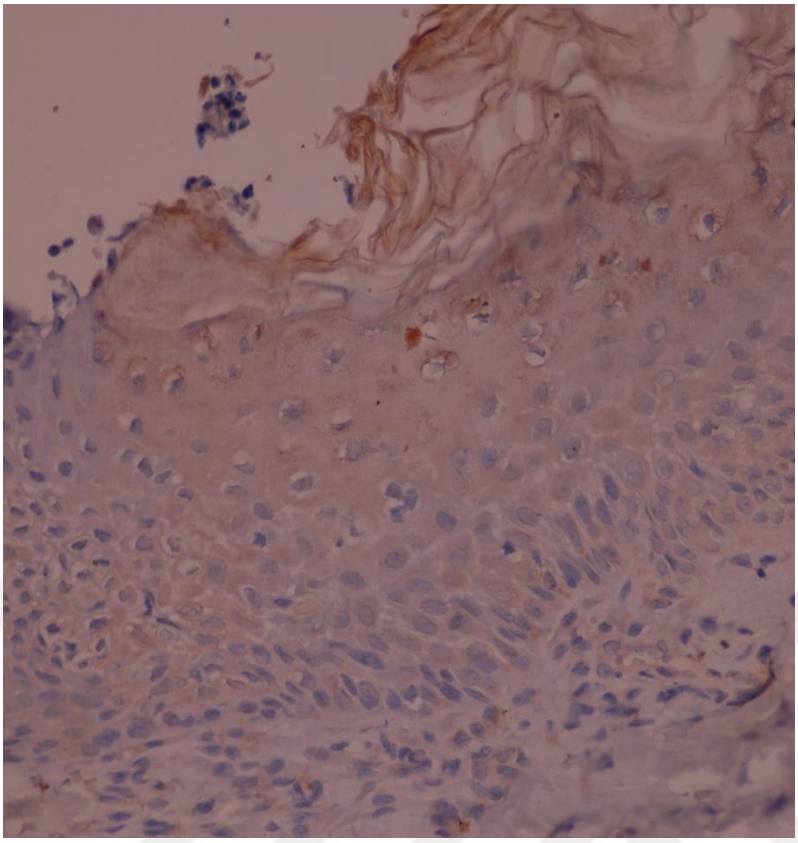

Şekil 83. B grubu**,** 7.gün, 40X, E-Cadherin, DAB kromojen, epidermiste negatif boyanma

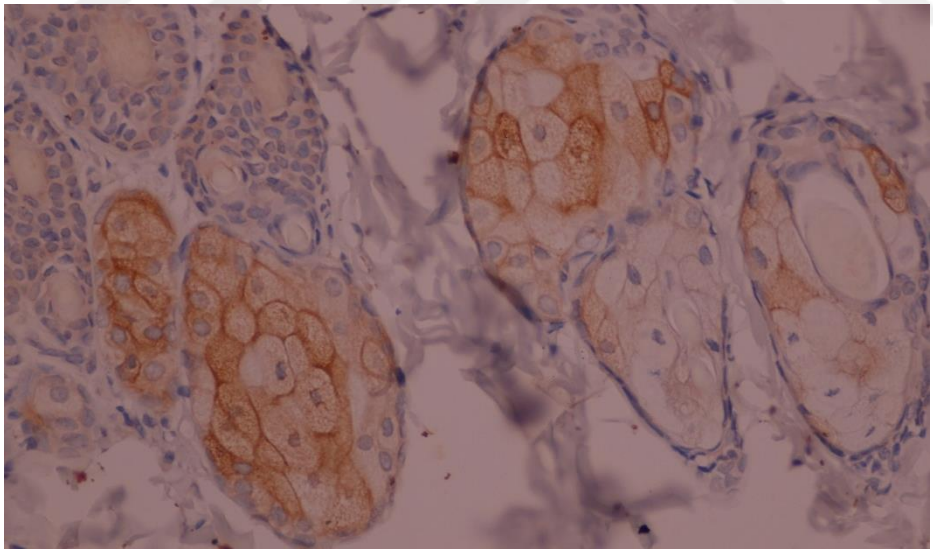

Şekil 84. B grubu, 7. gün, Yağ bezinde pozitif boyanma, E-Cadherin (pozitif kontrol)

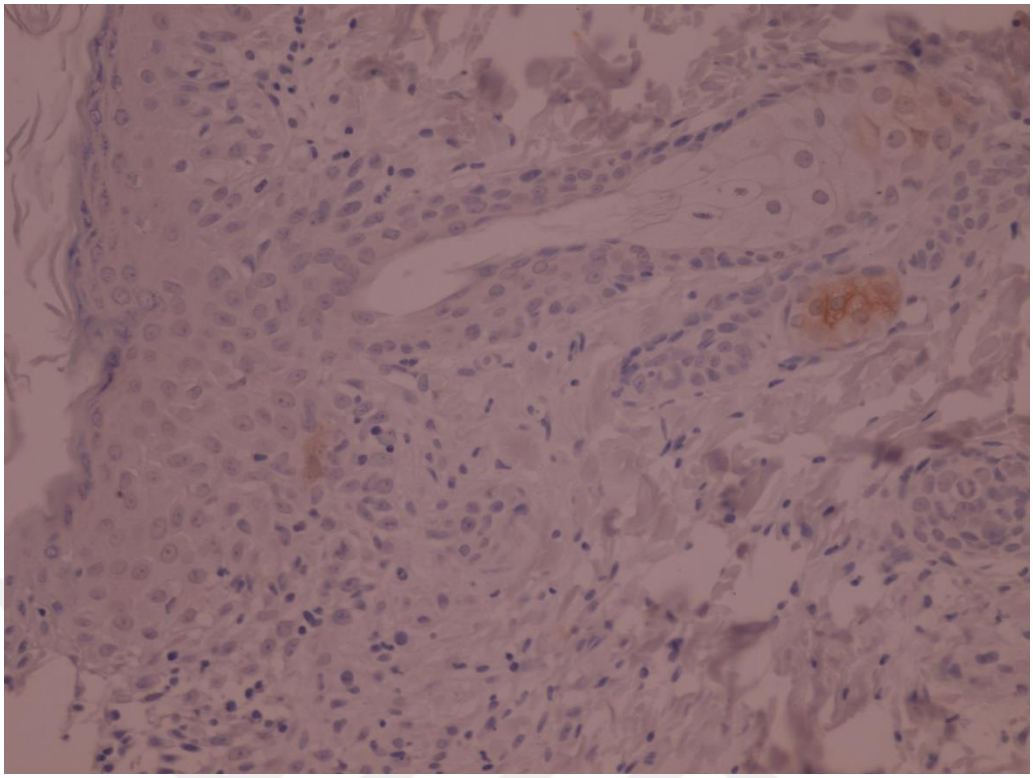

Şekil 85. C grubu, 7.gün, 40X, E-Cadherin, DAB kromojen, epidermiste negatif boyanma, yağ bezinde pozitif boyanma

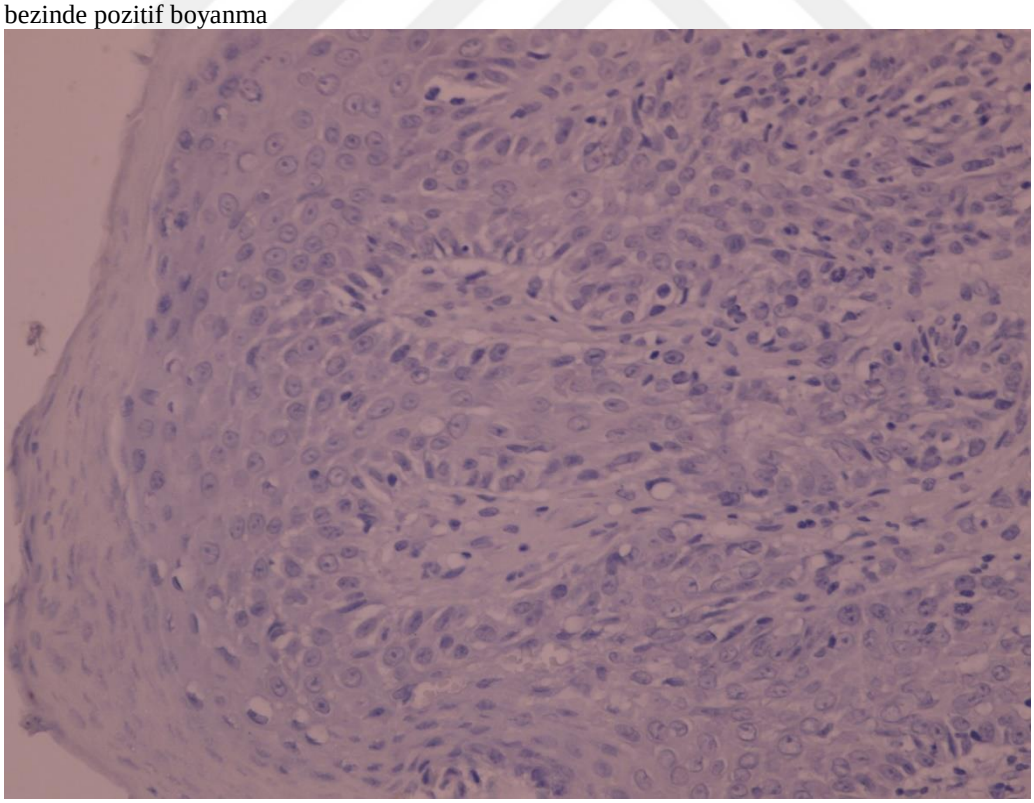

Şekil 86. D grubu, 7.gün, 40X, E-Cadherin, DAB kromojen, epidermiste negatif boyanma

Çalışmanın 14. gününde E-cadherin'e ait immunohistokimyasal fotoğraflar Şekil 87-86' da gösterilmiştir.

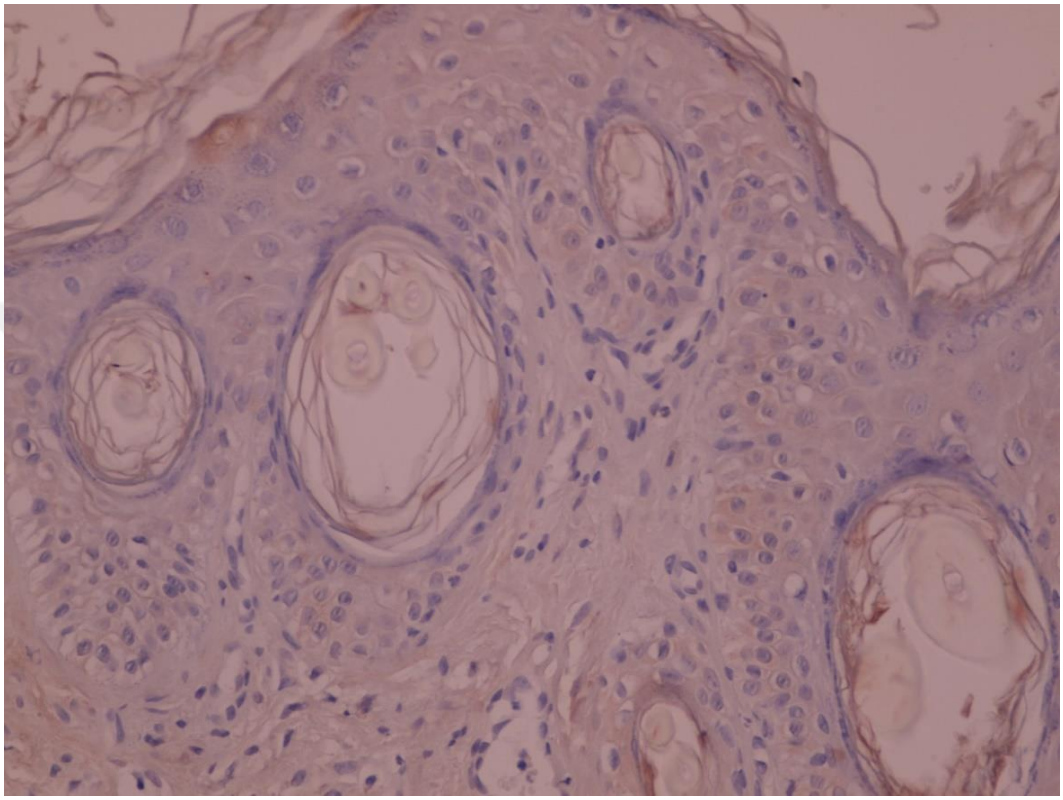

Şekil 77. A grubu, 14.gün, 40X, E-Cadherin, DAB kromojen, epidermiste hafif derecede pozitif boyanma

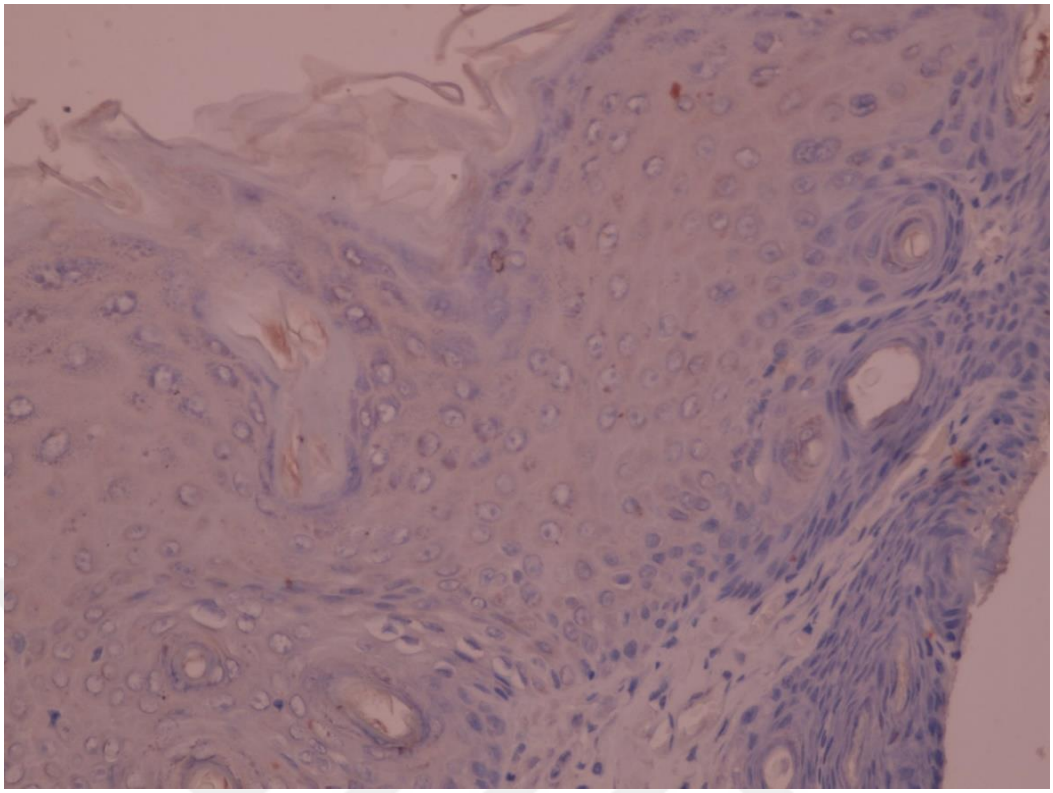

Şekil 88. B grubu, 14.gün, 40X, E-Cadherin, DAB Kromojen, epidermiste hafif derecede pozitif boyanma

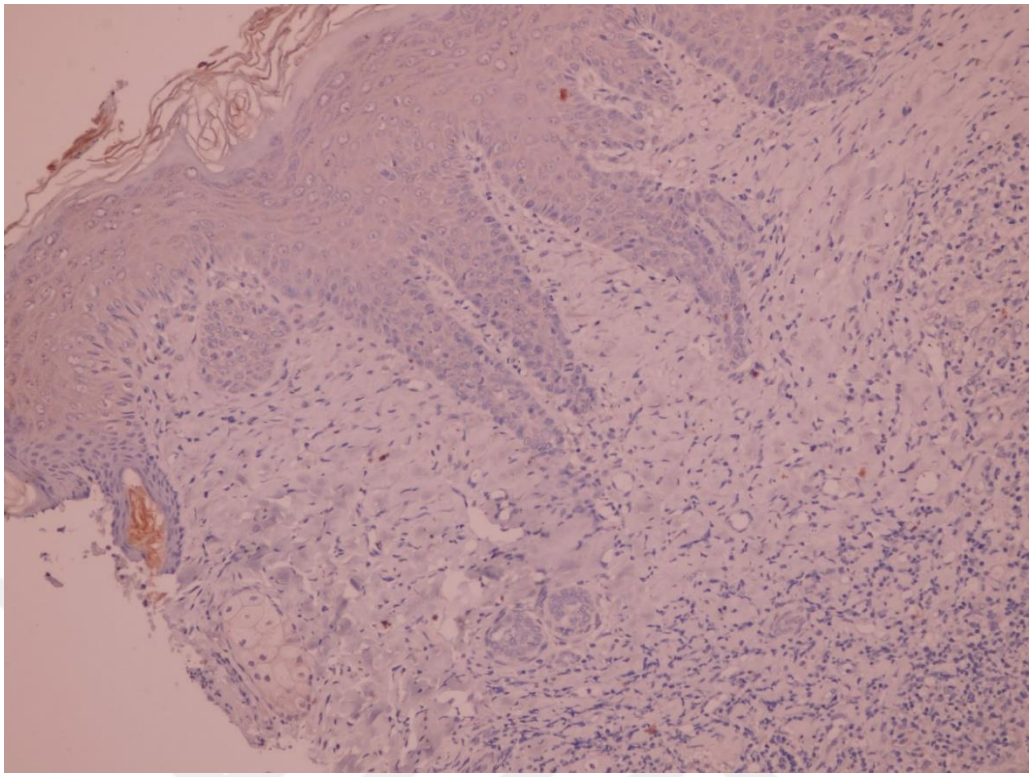

Şekil 89. C grubu, 14.gün, 20X, E-Cadherin, DAB kromojen, epidermiste hafif derecede pozitif boyanma

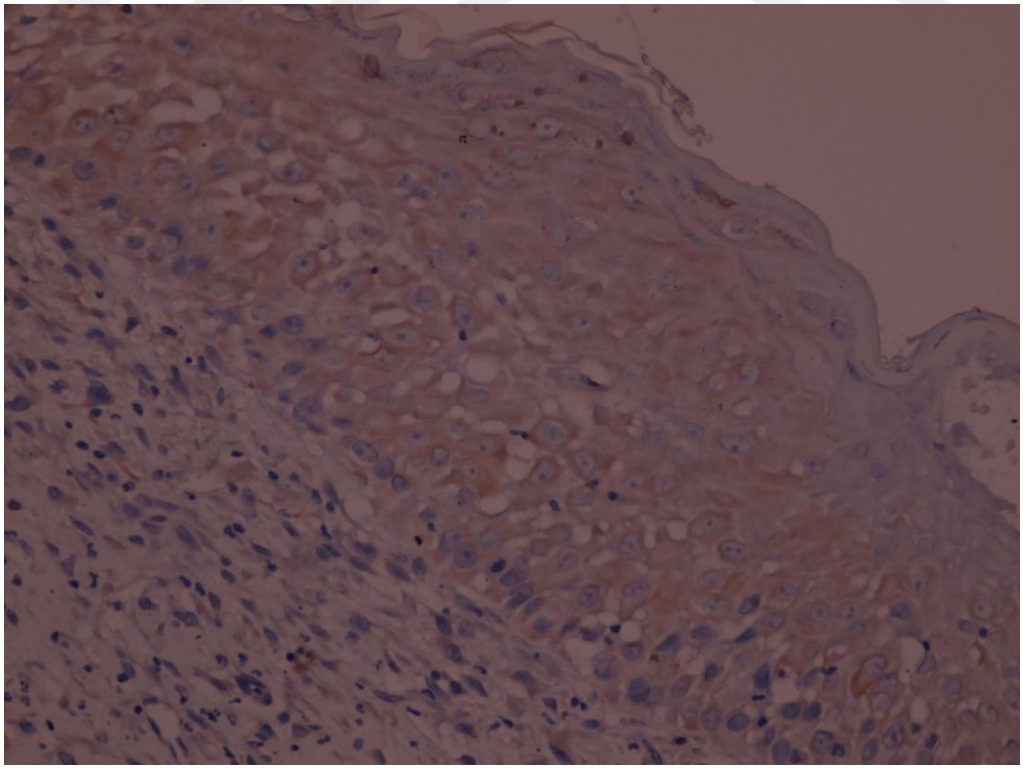

Şekil 90. C grubu, 14.gün, 40X, E-Cadherin, DAB kromojen, epidermiste hafif derecede pozitif boyanma

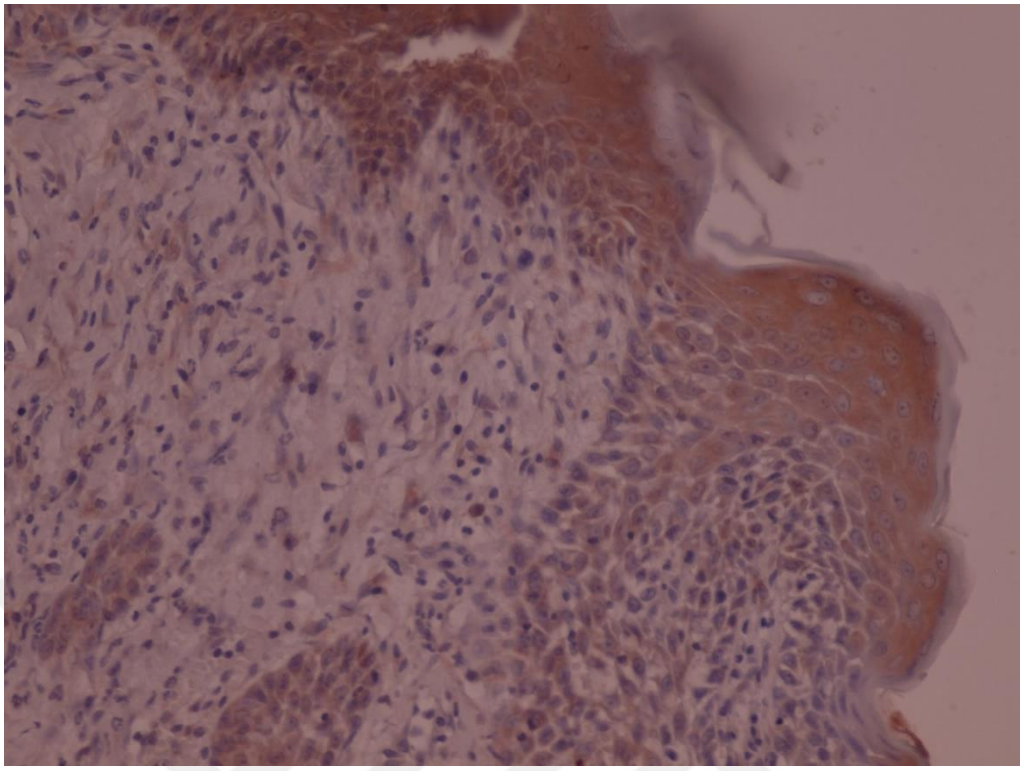

Şekil 91. D grubu, 14.gün, 40X, E-Cadherin, DAB kromojen, epidermiste orta derecede pozitif boyanma

Çalışmanın 21. gününde E-cadherin'e ait immunohistokimyasal fotoğraflar Şekil 92-96' da gösterilmiştir.

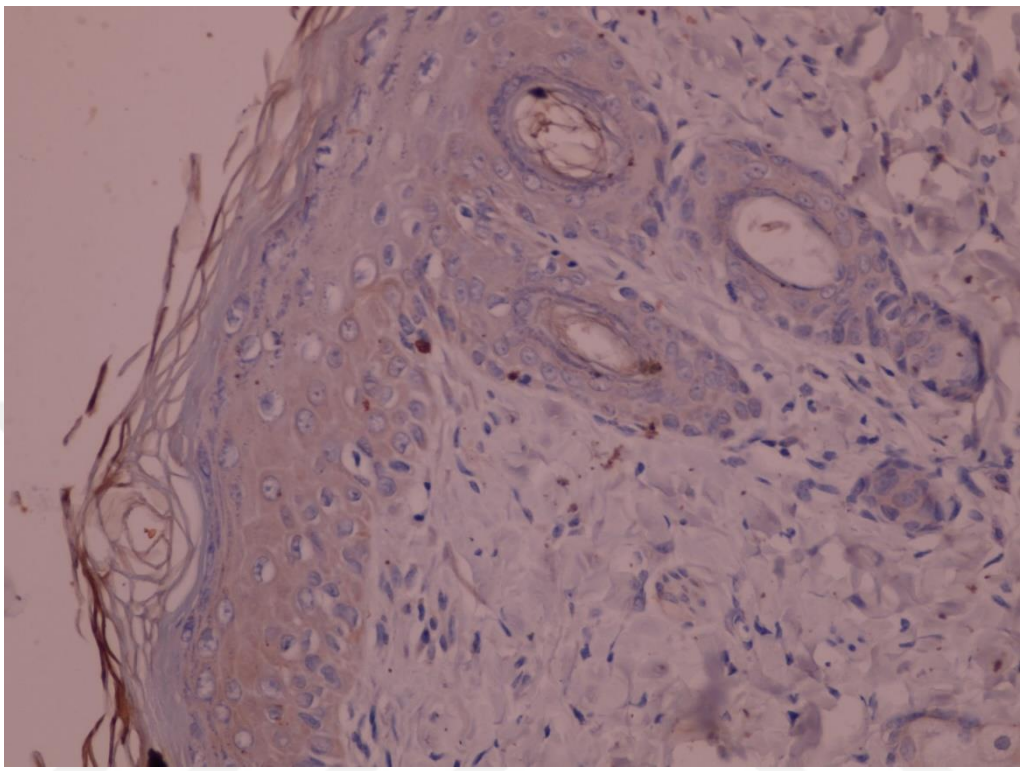

Şekil 92. A grubu, 21.gün, 40X, E-Cadherin, DAB kromojen, epidermiste hafif derecede pozitif boyanma

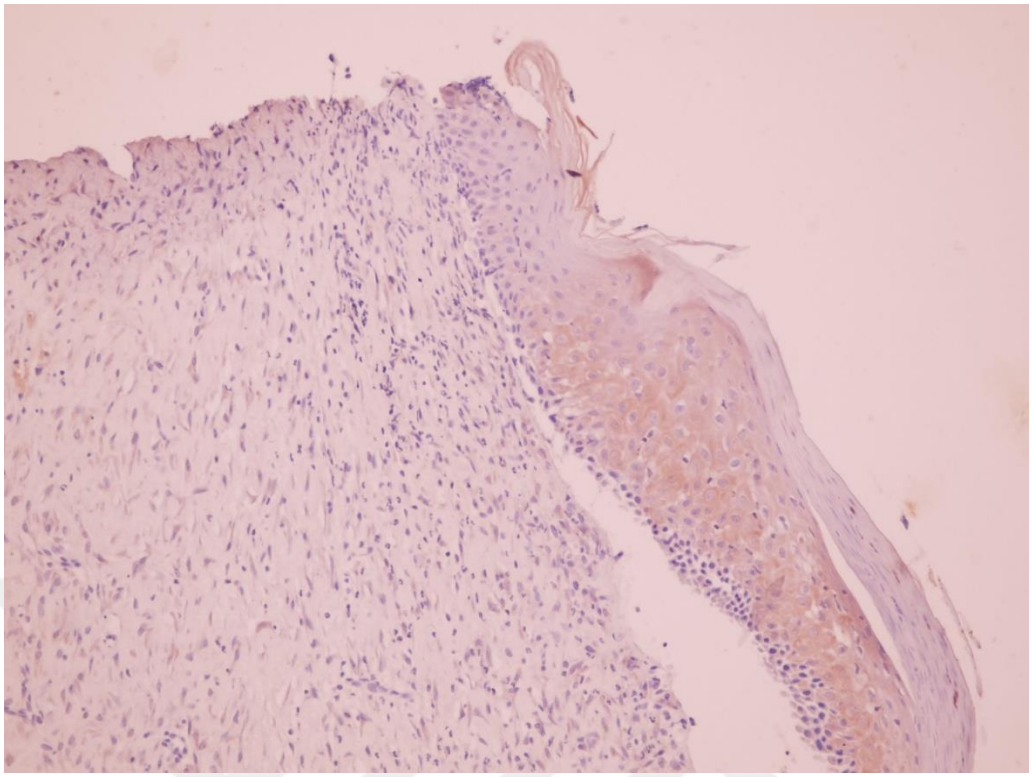

Şekil 93. B grubu, 21.gün, 20X, E-Cadherin, DAB kromojen, epidermiste orta derecede pozitif boyanma

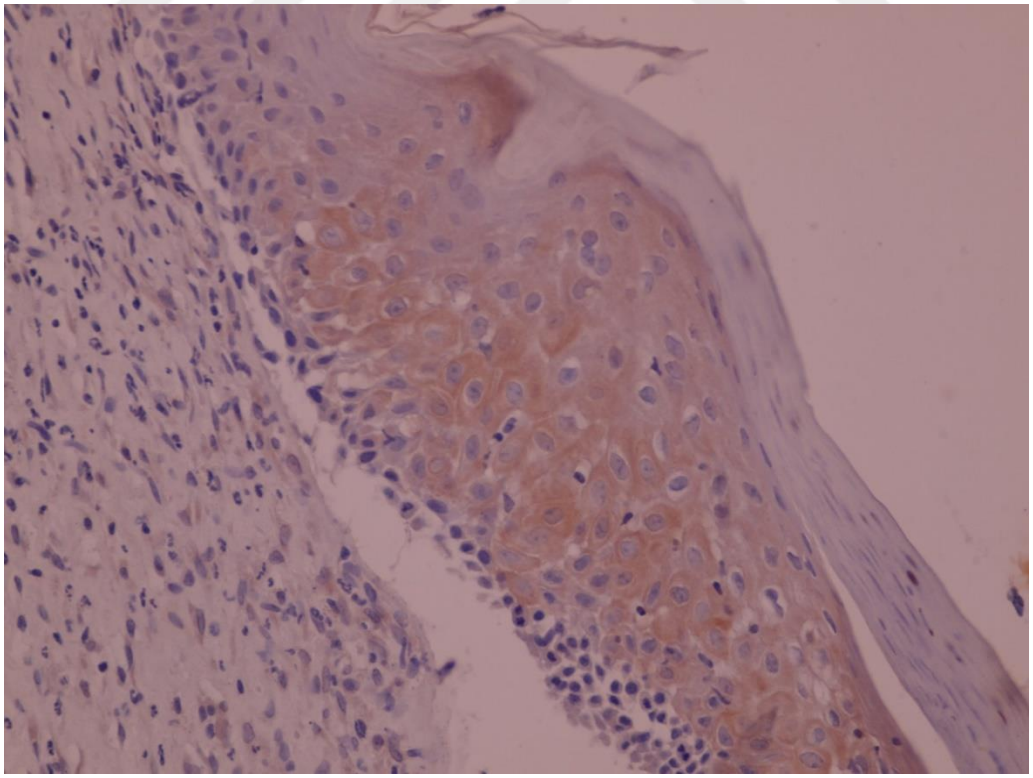

Şekil 94. B grubu, 21.gün, 40X, E-Cadherin, DAB kromojen, epidermiste orta derecede pozitif boyanma

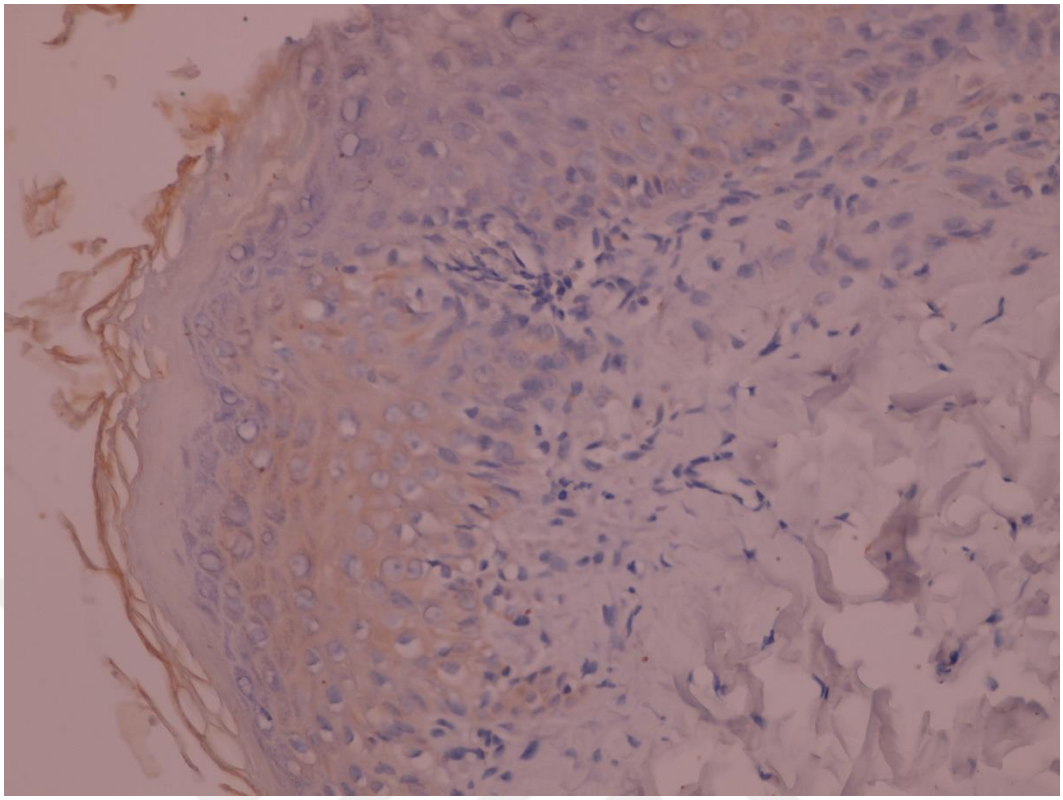

Şekil 95. C grubu, 21.gün, 40X, E-Cadherin, DAB kromojen, epidermiste orta derecede pozitif boyanma

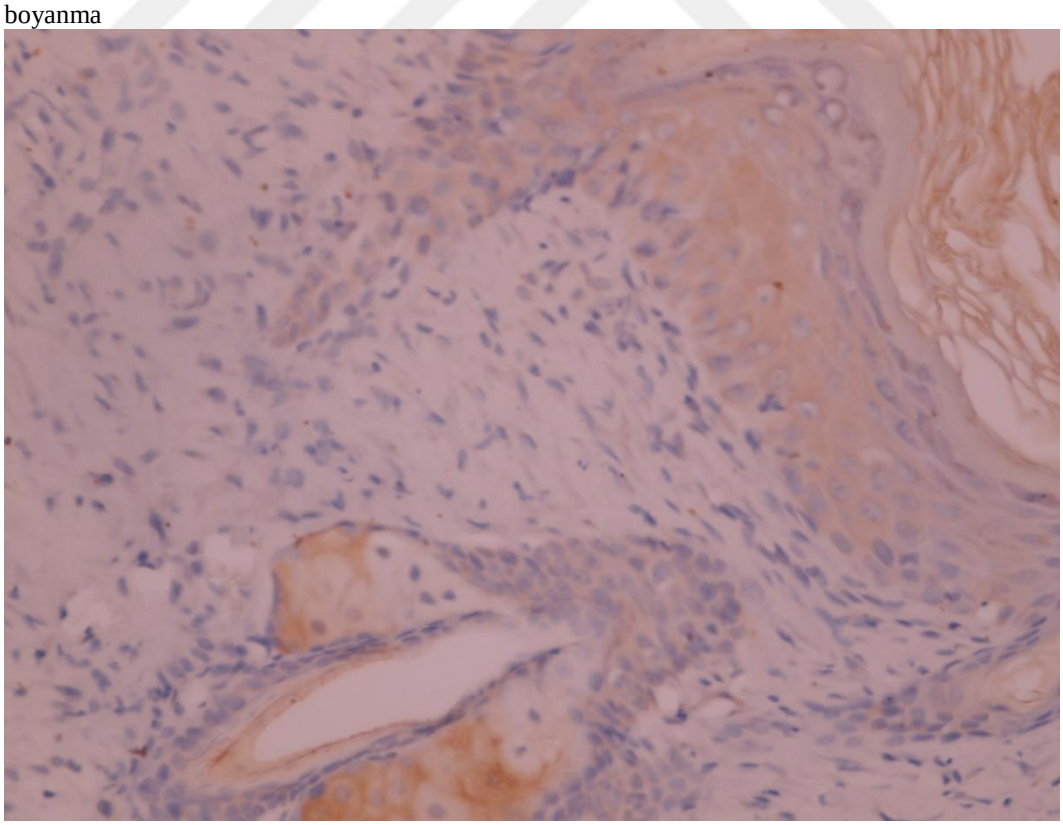

Şekil 96. D grubu, 21.gün, 40X, E-Cadherin, DAB kromojen, epidermiste orta derecede pozitif boyanma

4.3.4. Snail & Slug

Yapılan immunohistokimyasal inceleme sonucu kesitler iki patolog tarafından kör olarak incelendi. Tüm gruplardaki 7., 14., ve 21. günlere ait Snail & Slug skor ortalamaları Grafik 16'da verilmiştir. Çalışmada 7., 14., ve 21. günlerdeki Snail & Slug skorlamaları Kruskal-Wallis testi ile analiz edildi. Yapılan istatistiksel incelemede 7. güne ait verilerin gruplar arasında anlamlı derecede fark vardır **(*p*=0,000).** Yine 14. güne ait Snail & Slug ekspresyonunda gruplar arasında istatistiksel olarak anlamlı fark bulundu **(*p*=0,043).** Aynı şekilde 21. günde gruplar arasında istatistiksel olarak anlamlı fark vardır **(*p*=0,000).** İstatisik sonuçlarına göre anlamlı çıkan grupların (7., 14. ve 21.) günler bazında ikili olarak karşılaştırımaları için Mann-Whitney U testi kullanıldı. Yapılan çalışma sonucu 7. güne ait grupların, gruplar arası ikili karşılaştırma yapıldı.

A ve B grupları arasında istatistiksel olarak anlamlı fark yoktur (*p*=0,394).

A ve C grupları arasında istatiksel olarak anlamlı fark vardır (***p*=0,002**).

A ve D grupları arasında istatiksel olarak anlamlı fark vardır (***p*=0,002**).

B ve C grupları arasında istatistiksel olarak fark vardır **(*p*=0,002).**

B ve D grupları arasında istatistiksel olarak anlamlı fark vardır (***p*=0,002**).

C ve D grupları arasında istatistiksel olarak fark yoktur (***p*=0,065**).

Yapılan çalışmada 14. günde ise;

A ve B grubu arasında istatistiksel olarak anlamlı fark vardır (***p*=0,009**).

A ve C grubu arasında istatiksel olarak anlamlı fark yoktur (*p*=0,132).

A ve D grubu arasında istatiksel olarak anlamlı fark vardır (***p*=0,026**).

B ve C grupları arasında istatistiksel olarak anlamlı fark yoktur (*p*=0,699).

B ve D grupları arasında istatistiksel olarak fark yoktur (*p*=1,000).

C ve D grupları arasında istatistiksel olarak fark yoktur (*p*=0,394).

Yapılan çalışmada 21. günde ise;

A ve B grubu arasında istatistiksel olarak anlamlı fark vardır (***p*=0,002**).

A ve C grubu arasında istatiksel olarak anlamlı fark vardır **(*p*=0,002).**

A ve D grubu arasında istatiksel olarak anlamlı fark vardır (***p*=0,002**).

B ve C grupları arasında istatistiksel olarak anlamlı fark vardır **(*p*=0,002).**

B ve D grupları arasında istatistiksel olarak fark vardır **(*p*=0,015**).

C ve D grupları arasında istatistiksel olarak fark vardır (***p*=0,002**).

Grupların kendi içerisinde zamana bağlı değişimlerinin incelemek için çoklu karşılaştırma testi Friedman testi kullanıldı.

A grubunda 7., 14. ve 21. günler arasındaki Snail & Slug ekspresyonunun değişimi istatistiksel olarak anlamlı bulundu **(*p*=0,041)**. Grup içinde haftalar arası ikili karşılaştırmalar için Wilcoxon testi kullanıldı. Buna göre 7. ve 14. gün ise arasında istatiksel olarak anlamlı fark bulunmadı (*p*=0,157). Fakat 7. ve 21. gün arasında istatistiksel olarak anlamlı fark vardır **(*p*=0,014)**. Sonraki haftalar arası 14. ve 21. gün arasında istatistiksel olarak anlamlı fark yoktur (*p*=0,414).

B grubunda 7., 14. ve 21. günler arasındaki Snail & Slug ekspresyonunun değişimi istatistiksel olarak anlamlı bulundu (***p*=0,011**). Grup içinde haftalar arası ikili karşılaştırmalar için Wilcoxon testi kullanıldı. Buna göre 7. ve 14. gün ise arasında istatiksel olarak anlamlı fark vardır (***p*=0,026**). Aynı şekilde 7. ve 21. gün arasında istatistiksel olarak anlamlı fark tespit vardır (***p*=0,026**). Fakat 14. ve 21. gün arasında da istatistiksel olarak anlamlı fark yoktur (*p*=0,752).

C grubunda 7., 14. ve 21. günler arasındaki Snail & Slug ekspresyonunun değişimi istatistiksel olarak anlamlı fark yoktur (*p*=0,135).

D grubunda 7., 14. ve 21. günler arasındaki Snail&Slug ekspresyonunun değişimi istatistiksel olarak anlamlı fark yoktur (*p*=0,422).

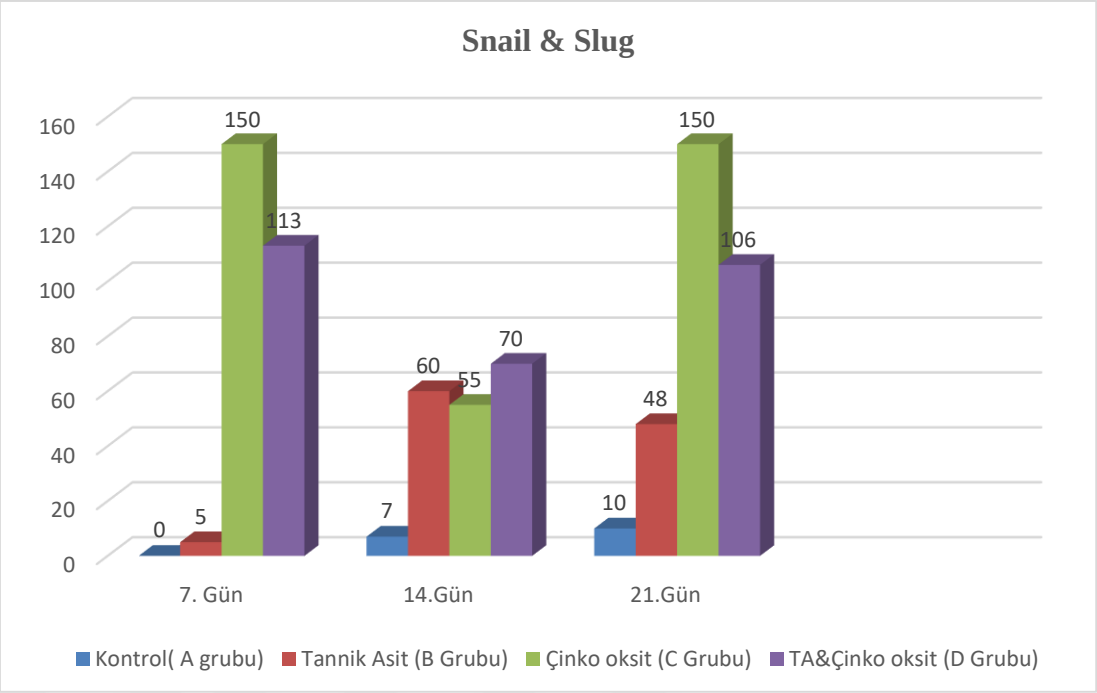

Grafik 16. Tüm gruplardaki Snail & Slug skor ortalamaları

Çalışmanın 7. gününde Snail & Slug'a ait immunohistokimyasal fotoğraflar Şekil 97-102' de gösterilmiştir.

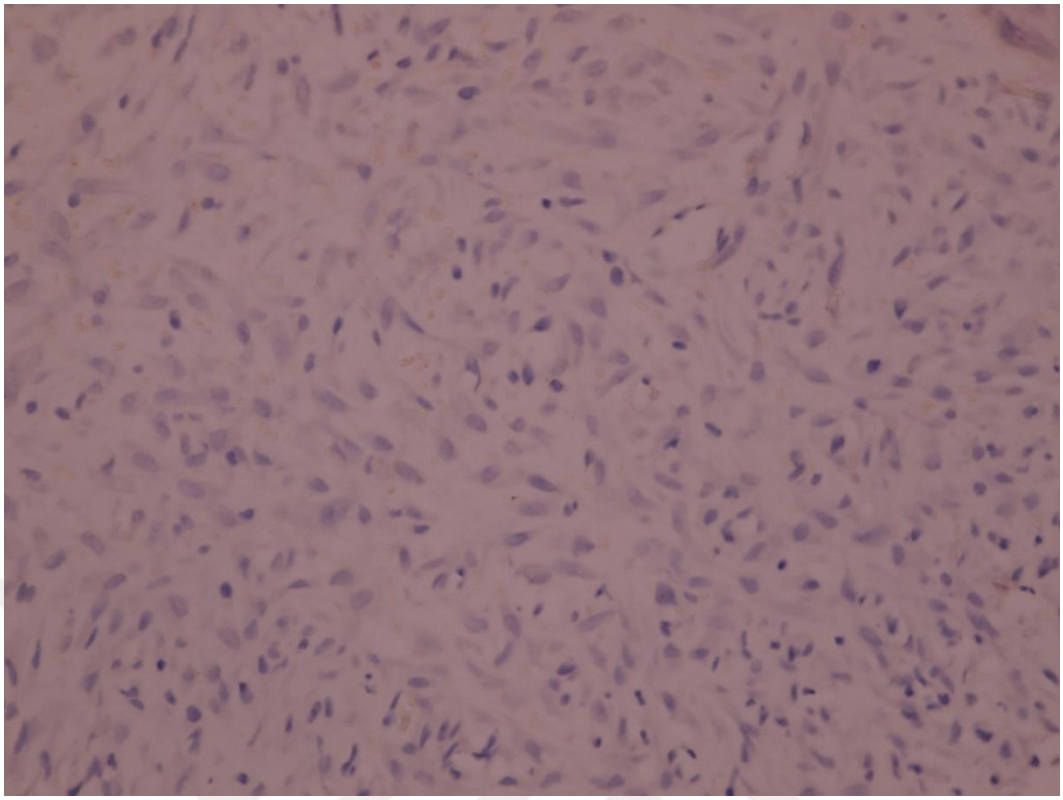

Şekil 97. A grubu, 40X, Snail & Slug, D AB Kromojen, negatif boyanma

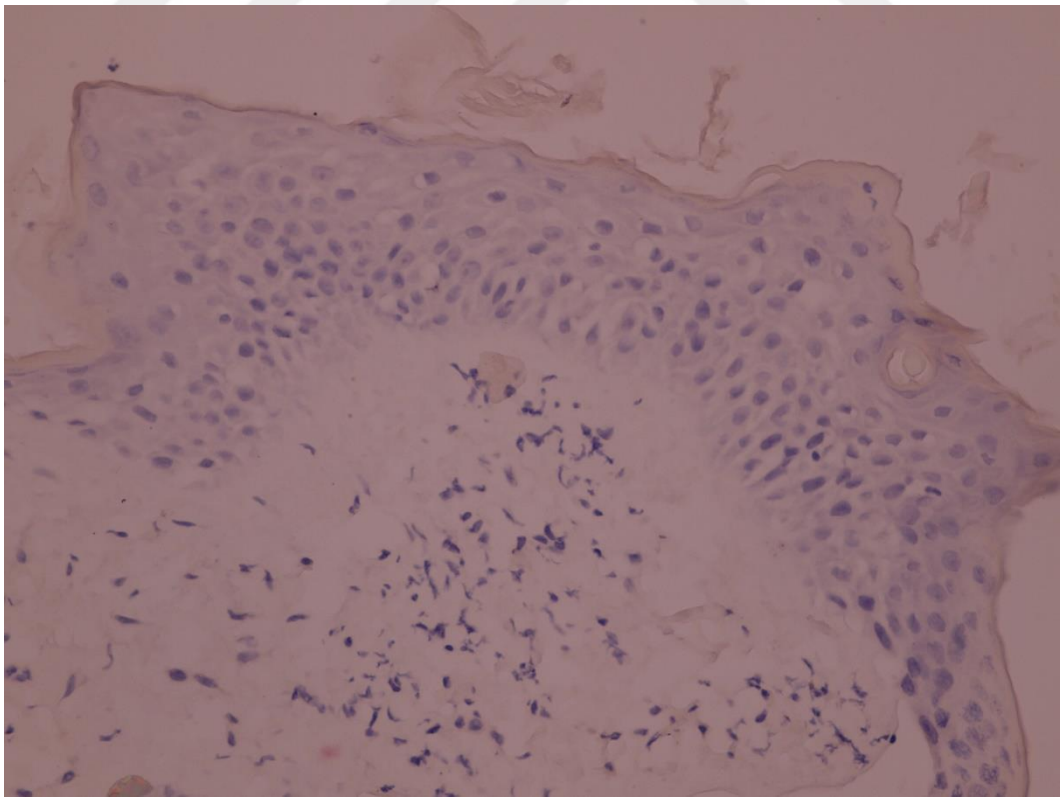

Şekil 98. A grubu, 7. gün, 20X, Snail & Slug, DAB Kromojen, negatif boyanma

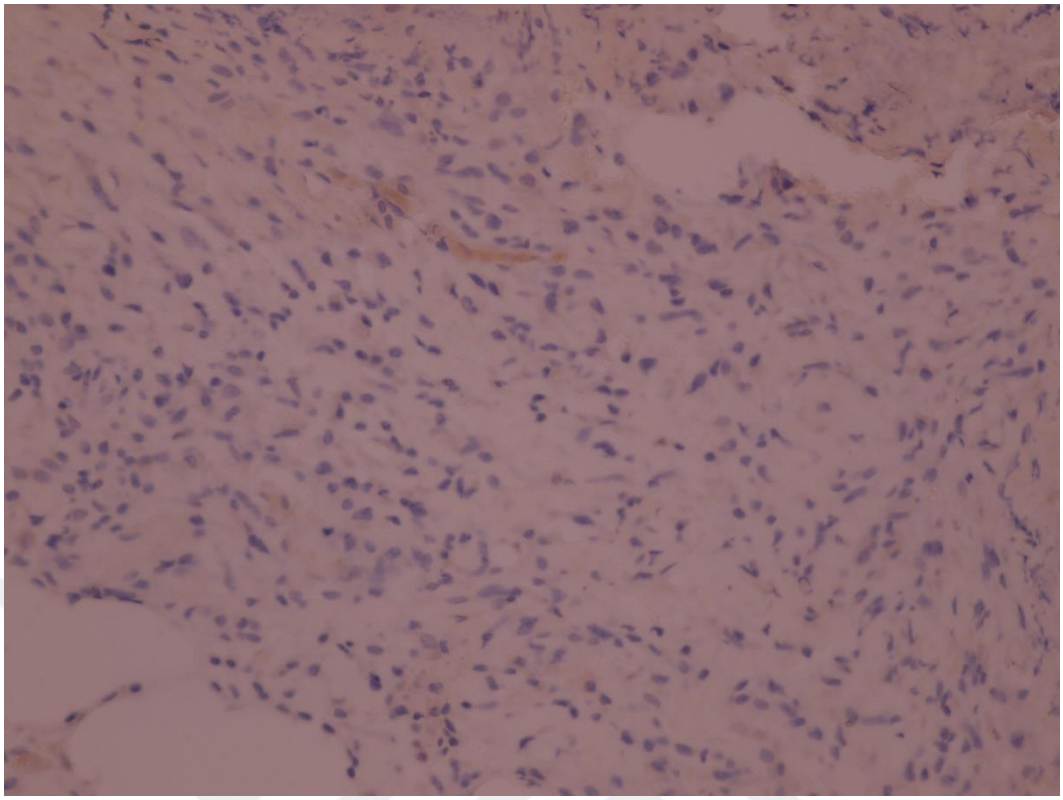

Şekil 99. B grubu, 7. gün, 40X, Snail & Slug, DAB Kromojen, hafif boyanma

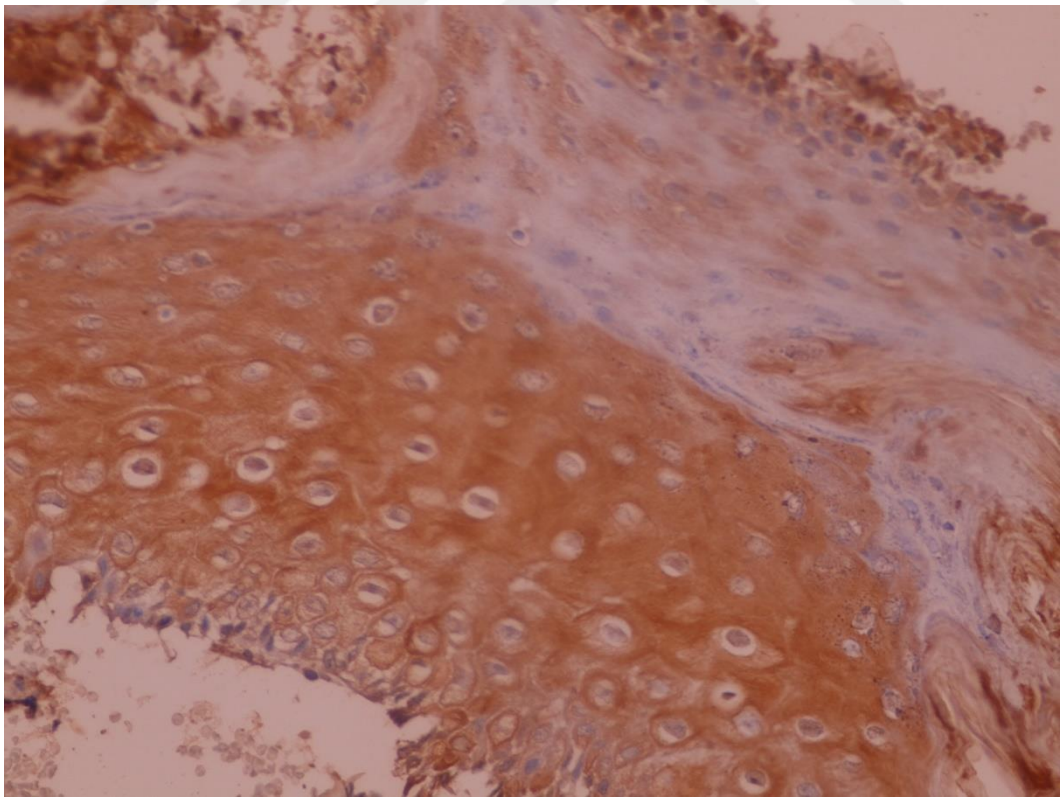

Şekil 100. C grubu, 7. gün, 40X, Snail&Slug, DAB Kromojen, dermiste pozitif boyanma

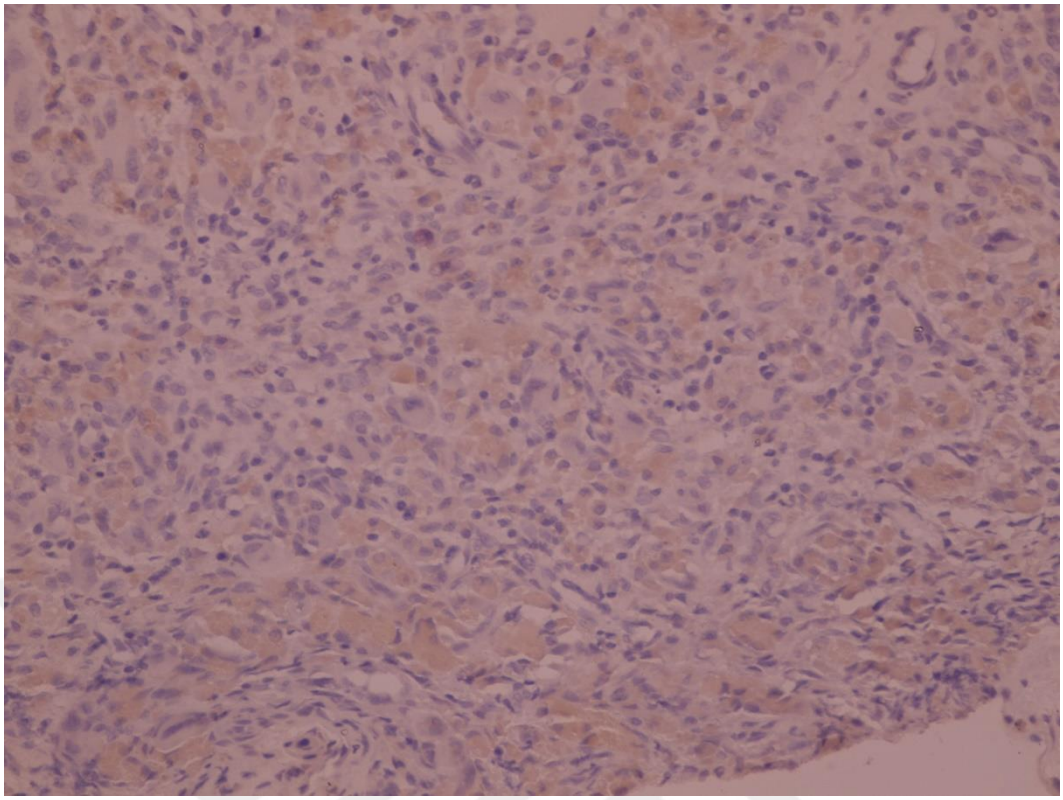

Şekil 101. C grubu, 7. gün, 40X, Snail&Slug, DAB Kromojen, dermiste pozitif boyanma

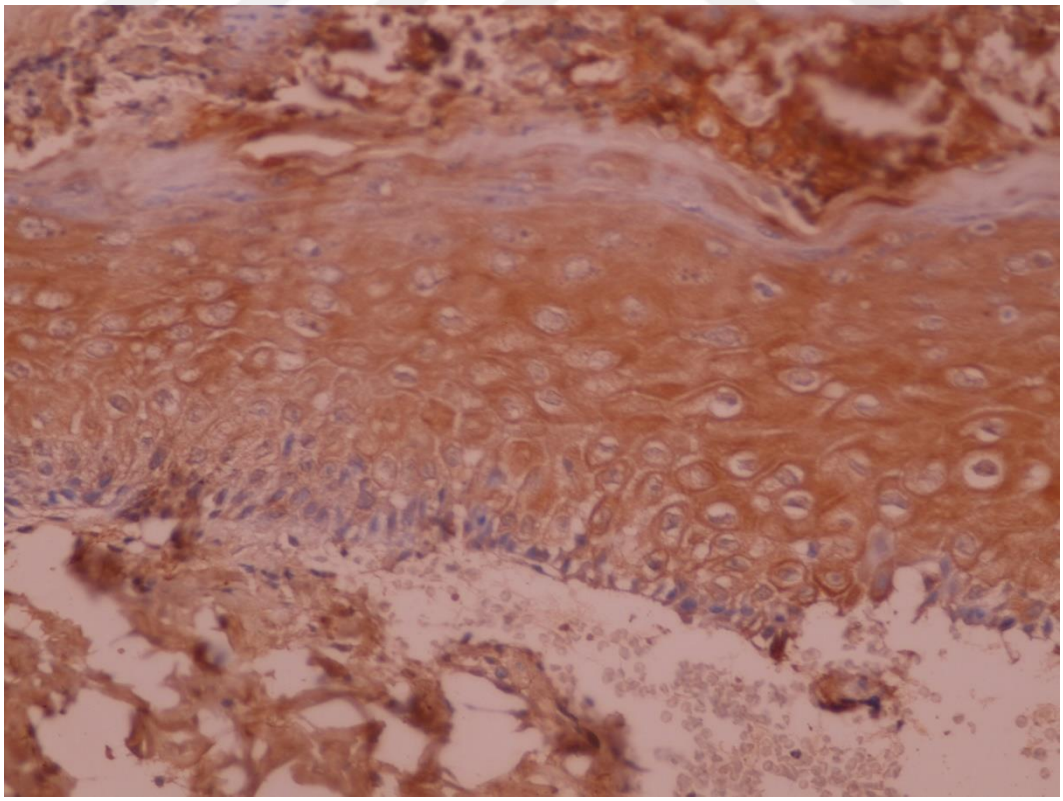

Şekil 102. D grubu, 7. gün, Snail & Slug, 40X, DAB Kromojen, epidermiste pozitif boyanma

Çalışmanın 14. gününde Snail & Slug'a ait immunohistokimyasal fotoğraflar Şekil 103-111' de gösterilmiştir.

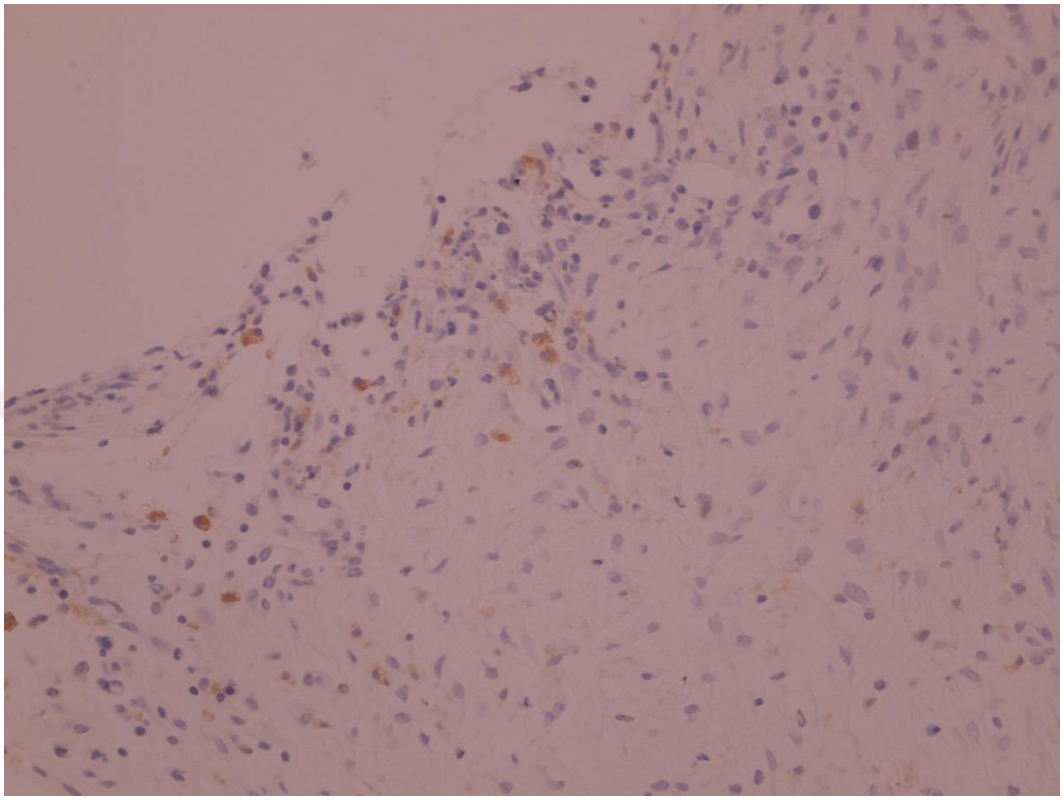

Şekil 103. A grubu, 14. gün, Snail & Slug, 40X, DAB Kromojen, hafif pozitif boyanma

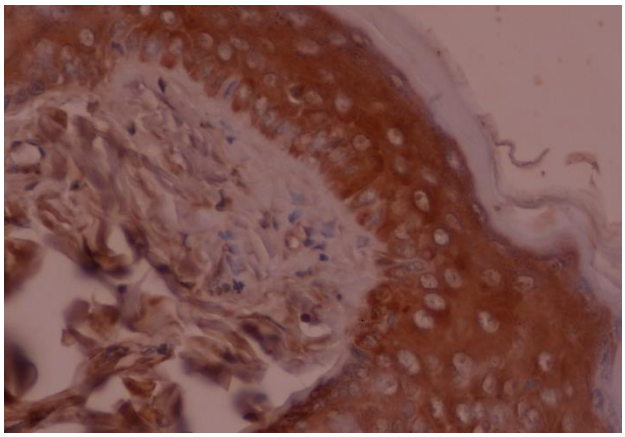

Şekil 104. B grubu, 14. gün, Snail & Slug, 40X, DAB Kromojen, epidermiste pozitif boyanma

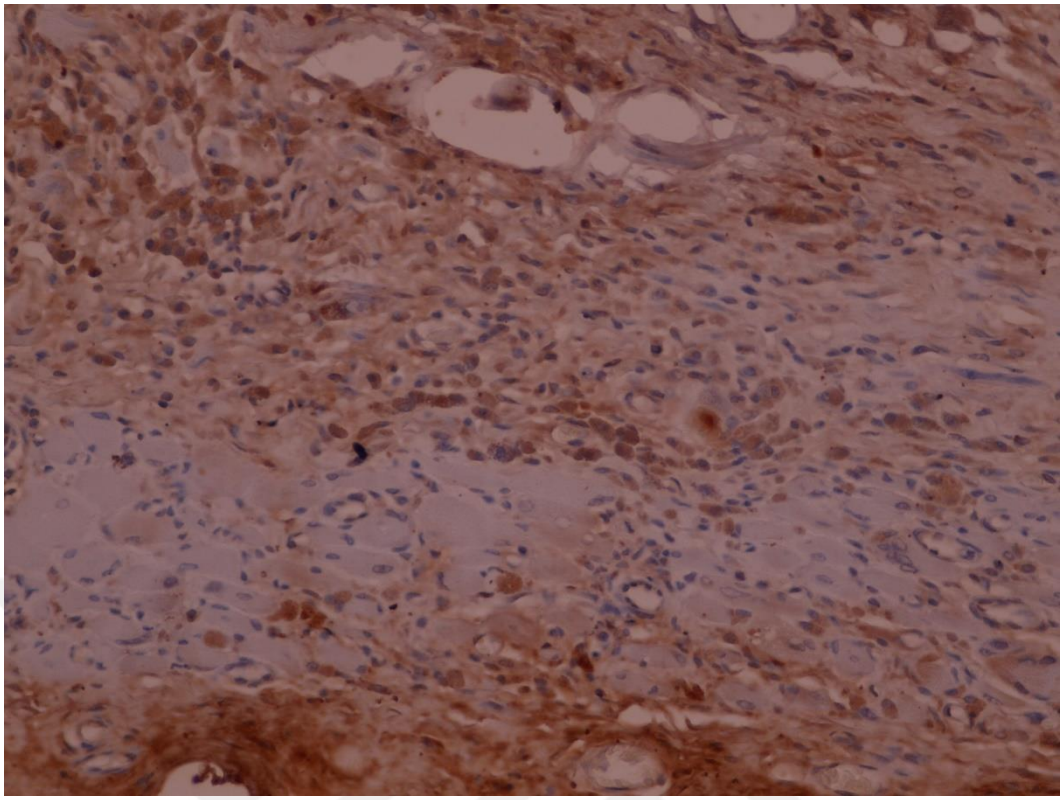

Şekil 105. B grubu, 14. gün, Snail & Slug, 40X, DAB Kromojen, dermiste pozitif boyanma

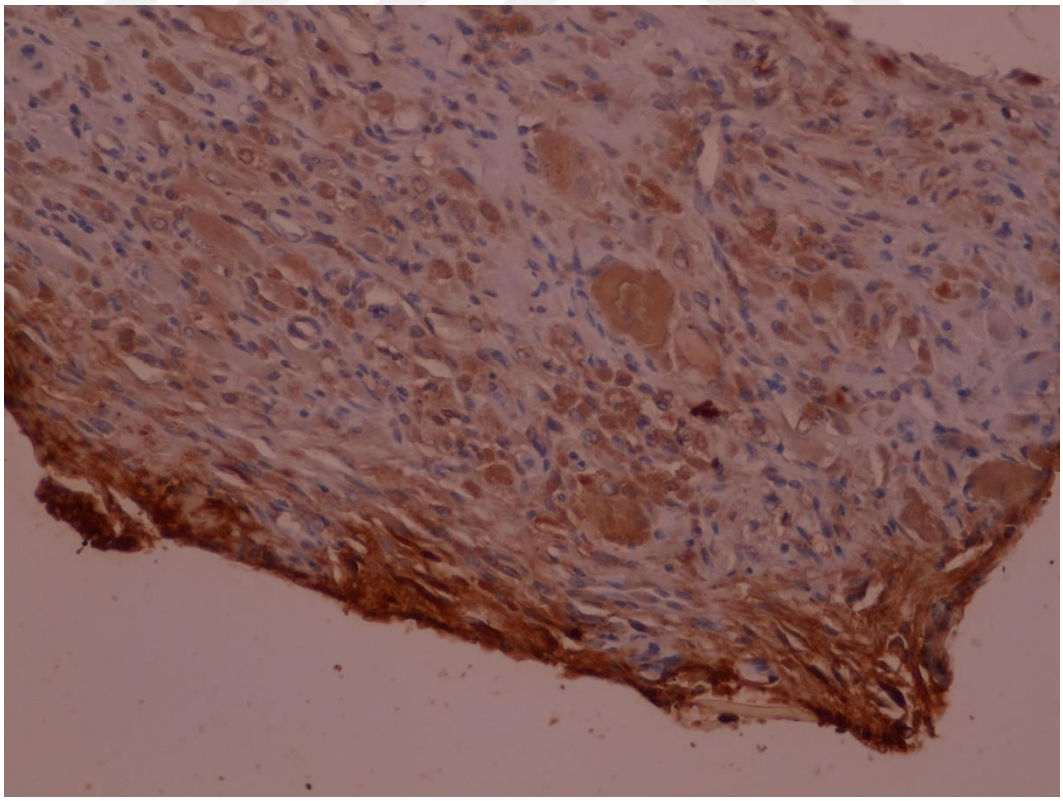

Şekil 106. B grubu, 14. gün, Snail & Slug, 40X, DAB Kromojen, derin dermiste pozitif boyanma

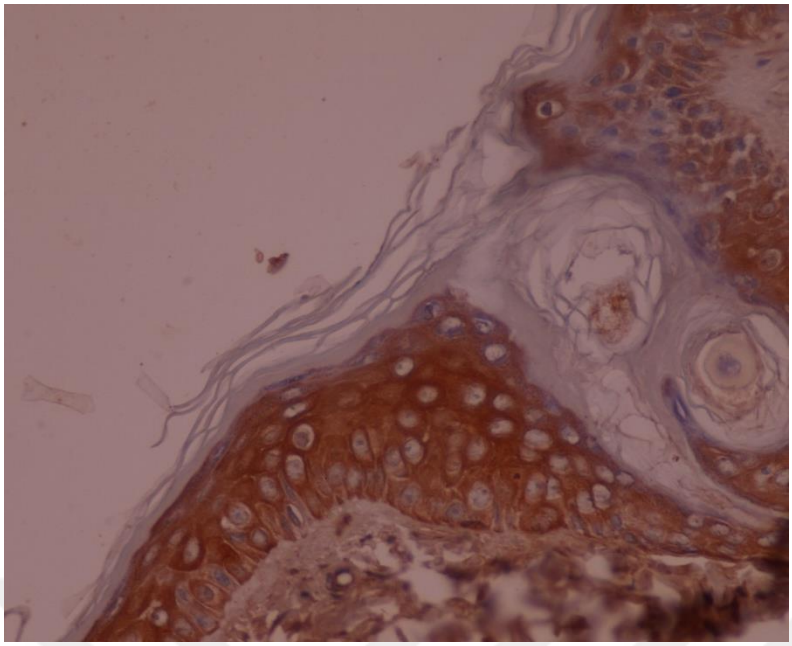

Şekil 107. C grubu, 14. gün, 20X, Snail & Slug, DAB Kromojen, epidermiste pozitif boyanma

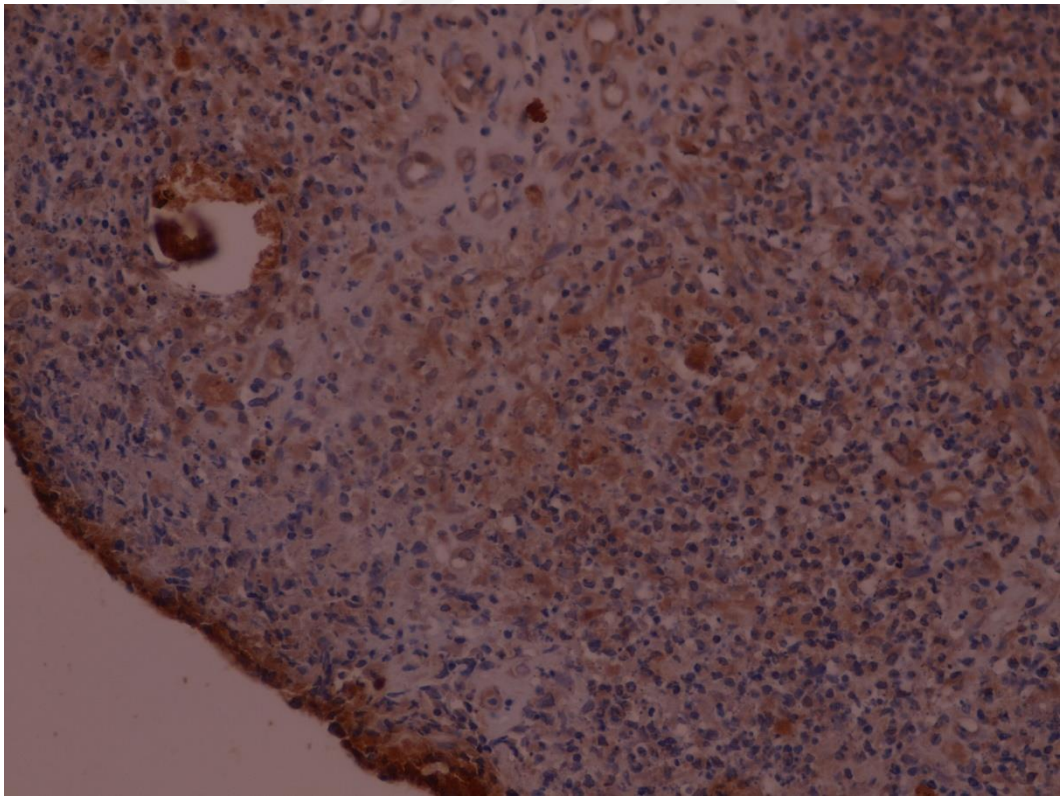

Şekil 108. C grubu, 14. gün, 40X, Snail & Slug, DAB Kromojen, dermiste pozitif boyanma

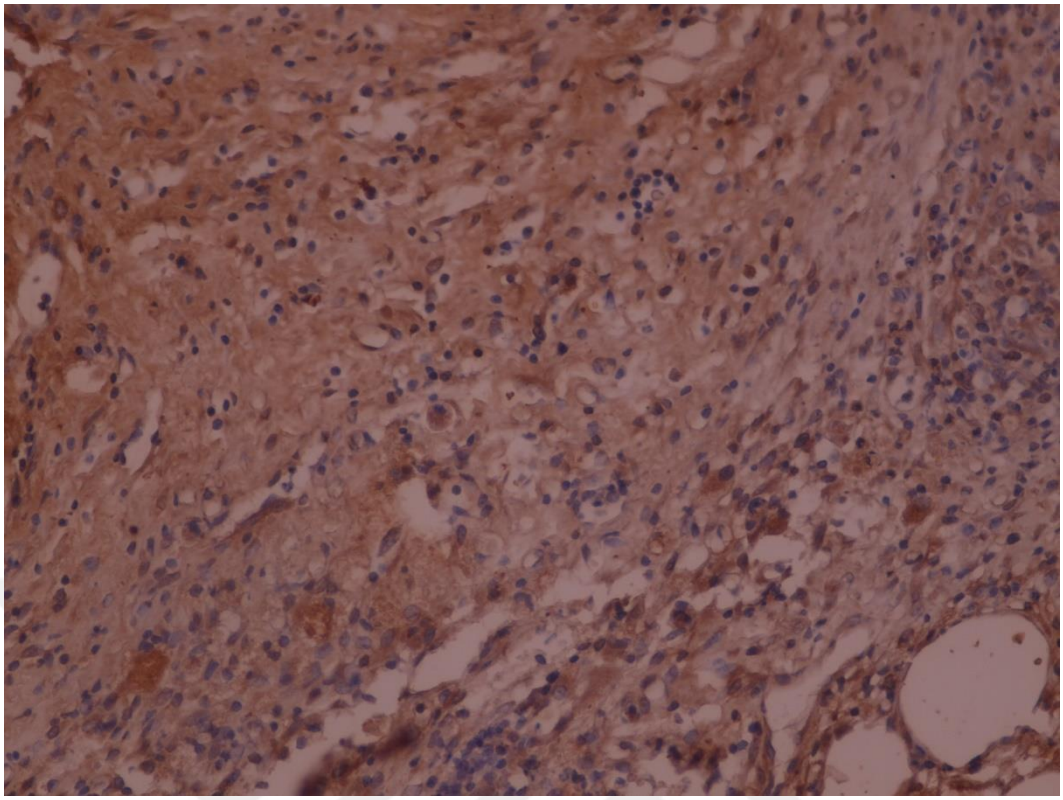

Şekil 109. D grubu, 14. gün, 40X, Snail & Slug, DAB Kromojen, dermiste pozitif boyanma

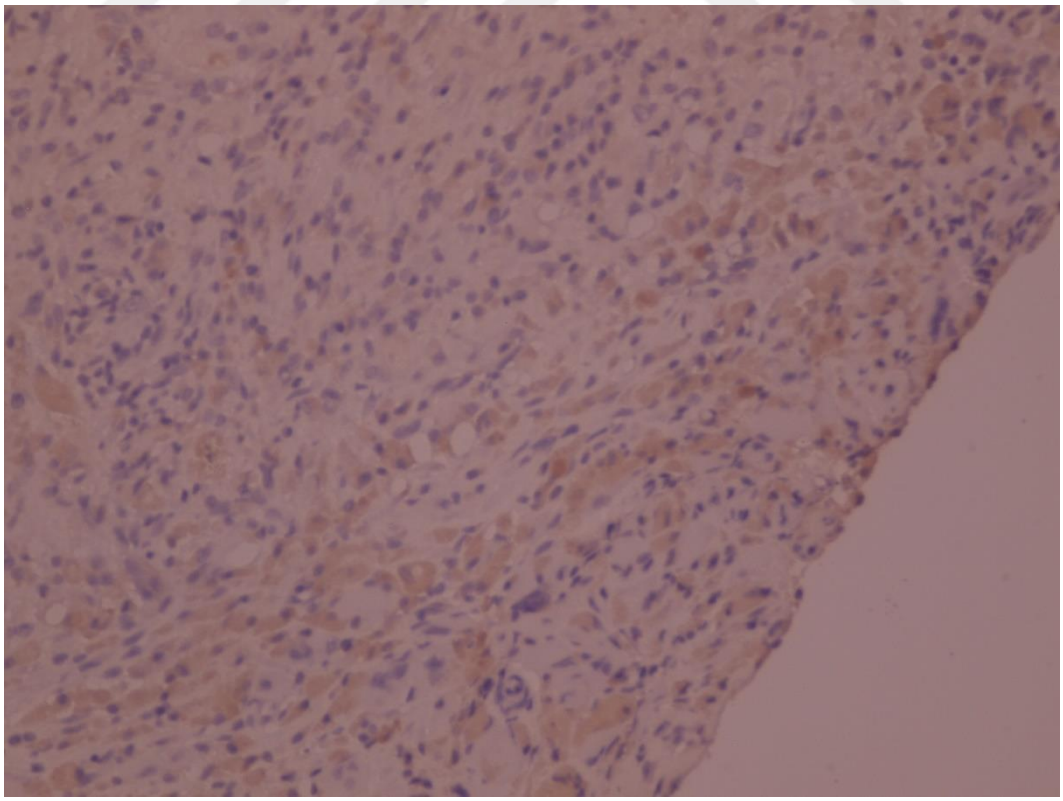

Şekil 110. D grubu, 14. gün, 40X, Snail & Slug, DAB Kromojen, dermiste pozitif boyanma

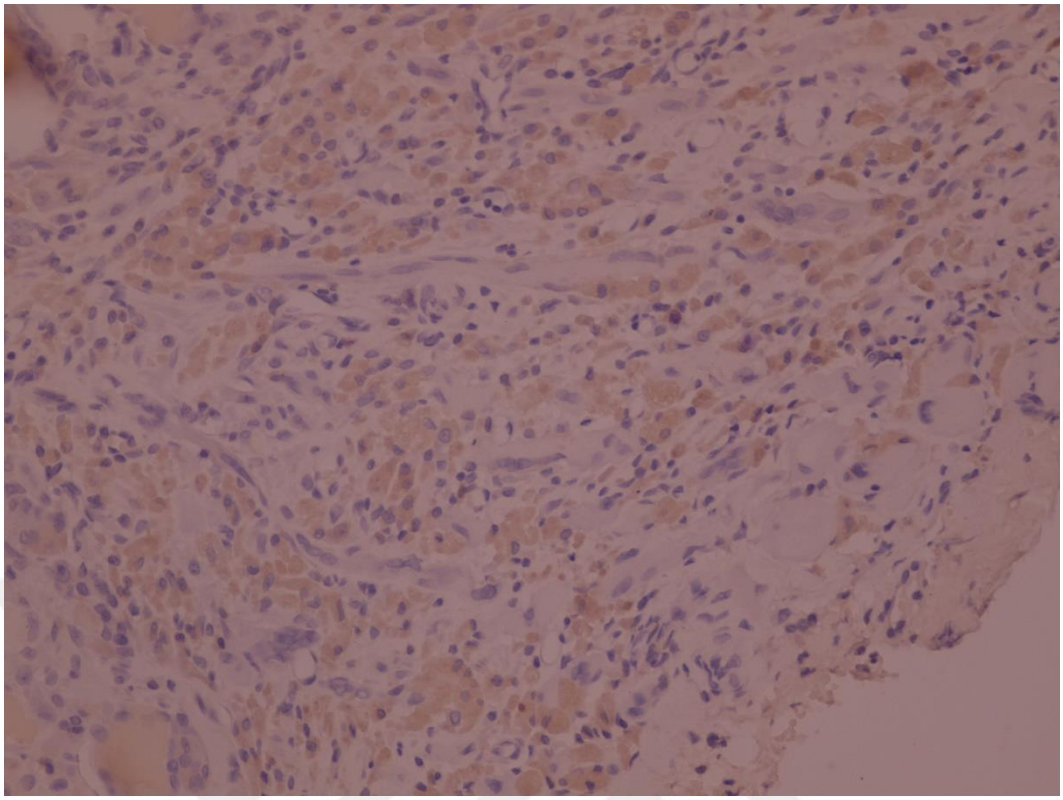

Şekil 111. D grubu, 14. gün, 40X, Snail & Slug, DAB Kromojen, dermiste pozitif boyanma

Çalışmanın 21. gününde Snail & Slug'a ait immunohistokimyasal fotoğraflar Şekil 113-118 ' de gösterilmiştir.

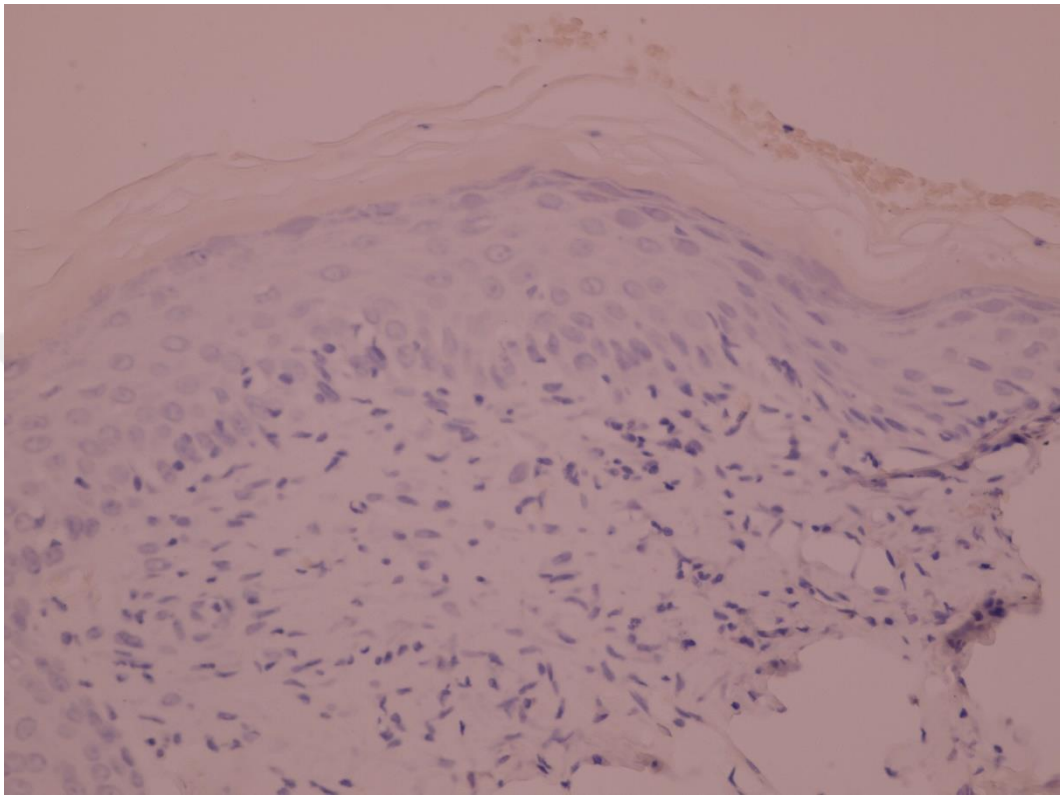

Şekil 112. A grubu, 21. gün, 40X, Snail & Slug, DAB Kromojen

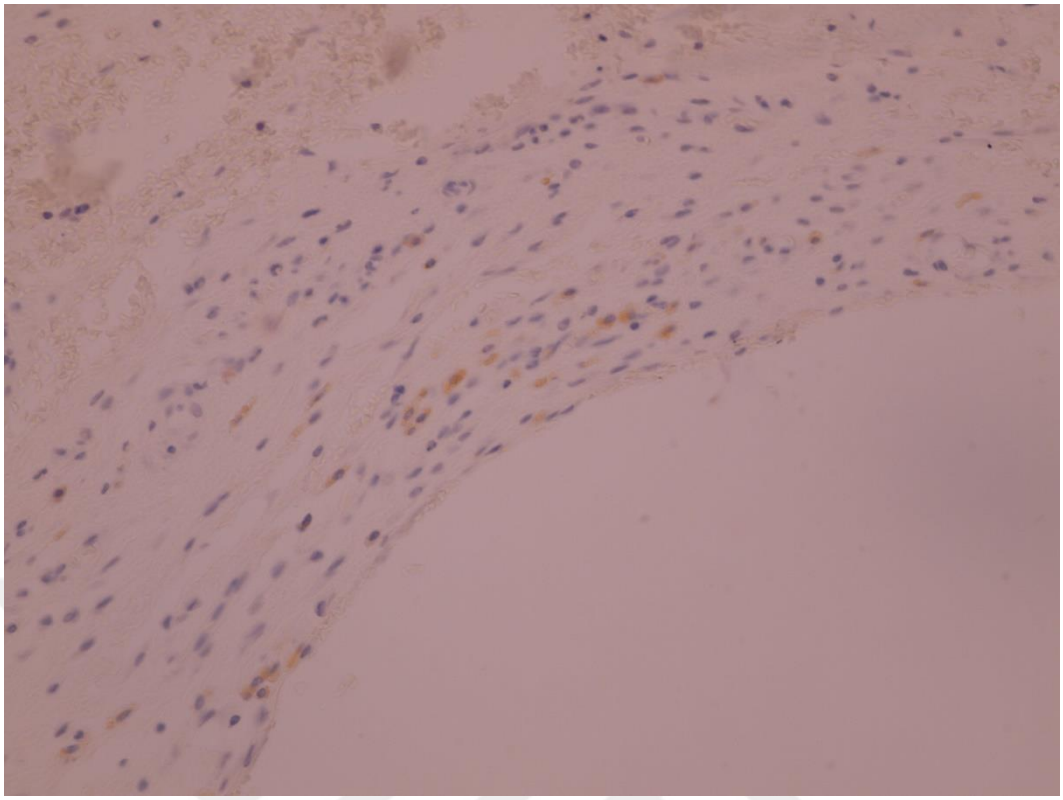

Şekil 113. A grubu, 21. gün, 40X, Snail & Slug, DAB Kromojen

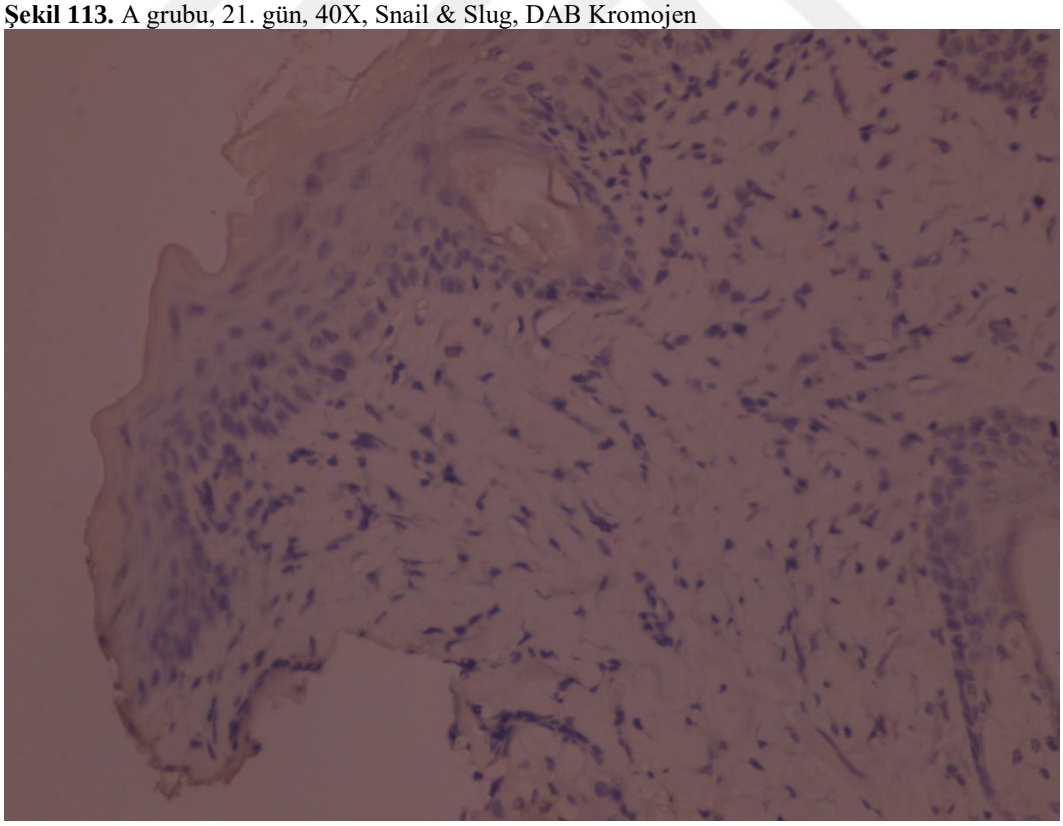

Şekil 114. B grubu, 21. gün, 40X, Snail & Slug, DAB Kromojen

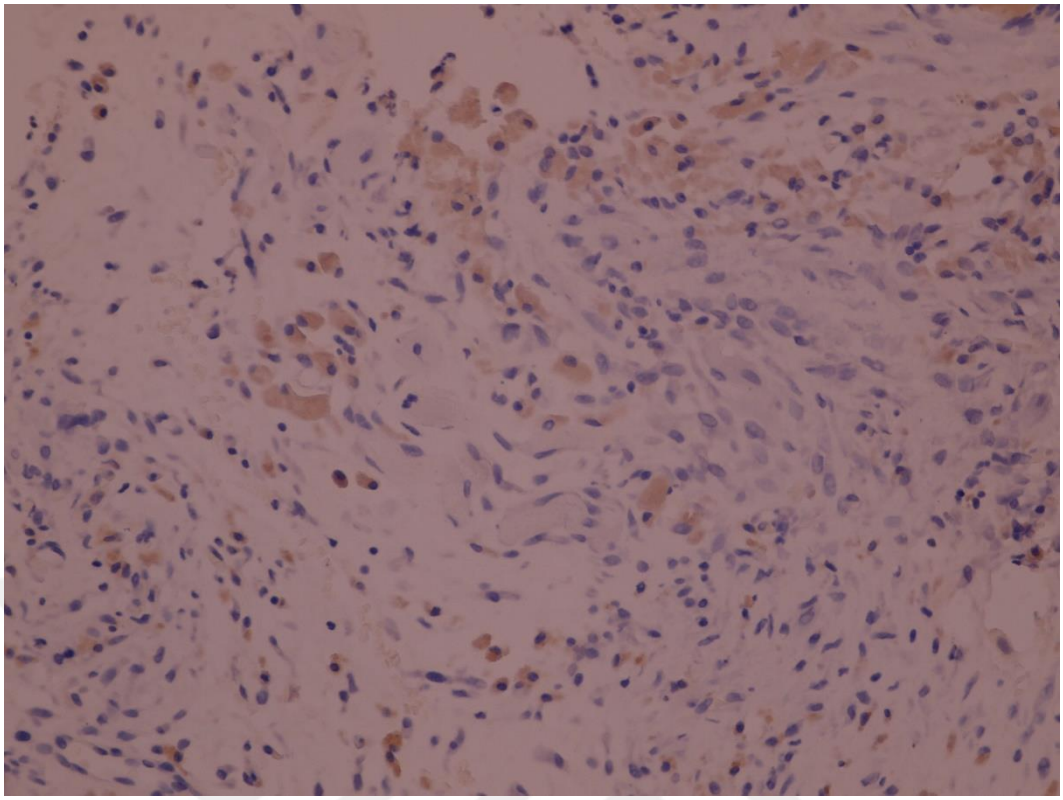

Şekil 115. B grubu, 21. gün, 40X, Snail & Slug, DAB Kromojen, dermiste hafif pozitif boyanma

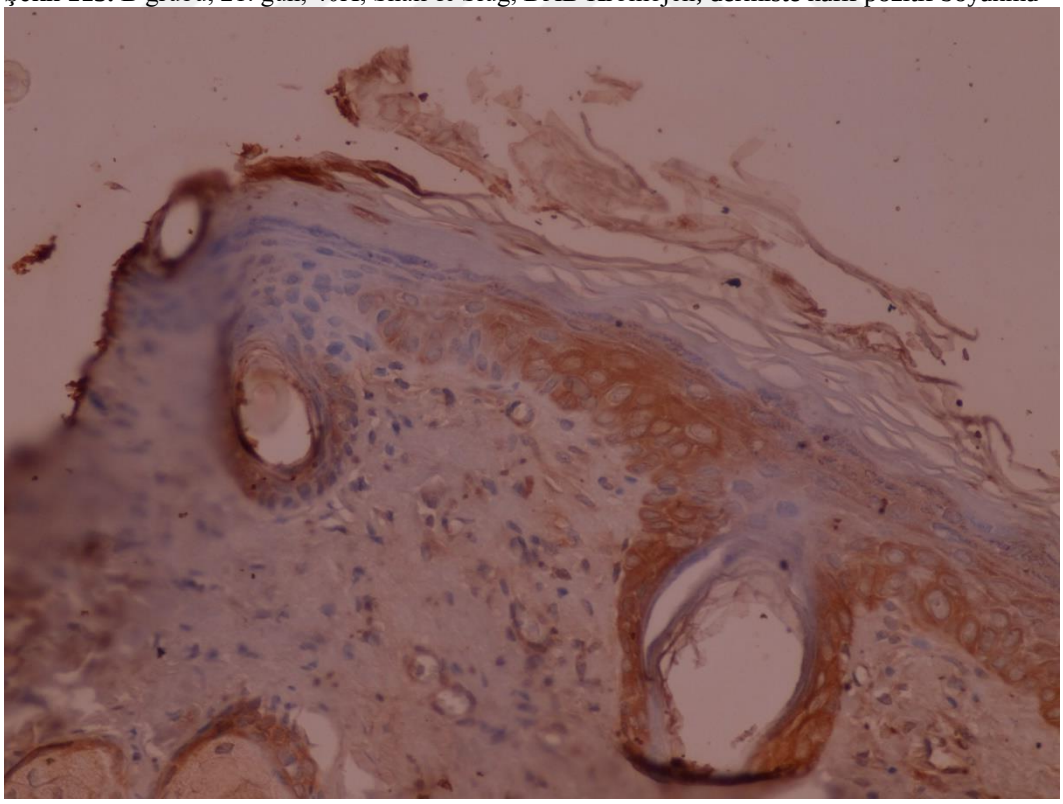

Şekil 116. C grubu, 21. gün, 40X, Snail & Slug, DAB Kromojen, epidermis ve dermiste orta derece boyanma

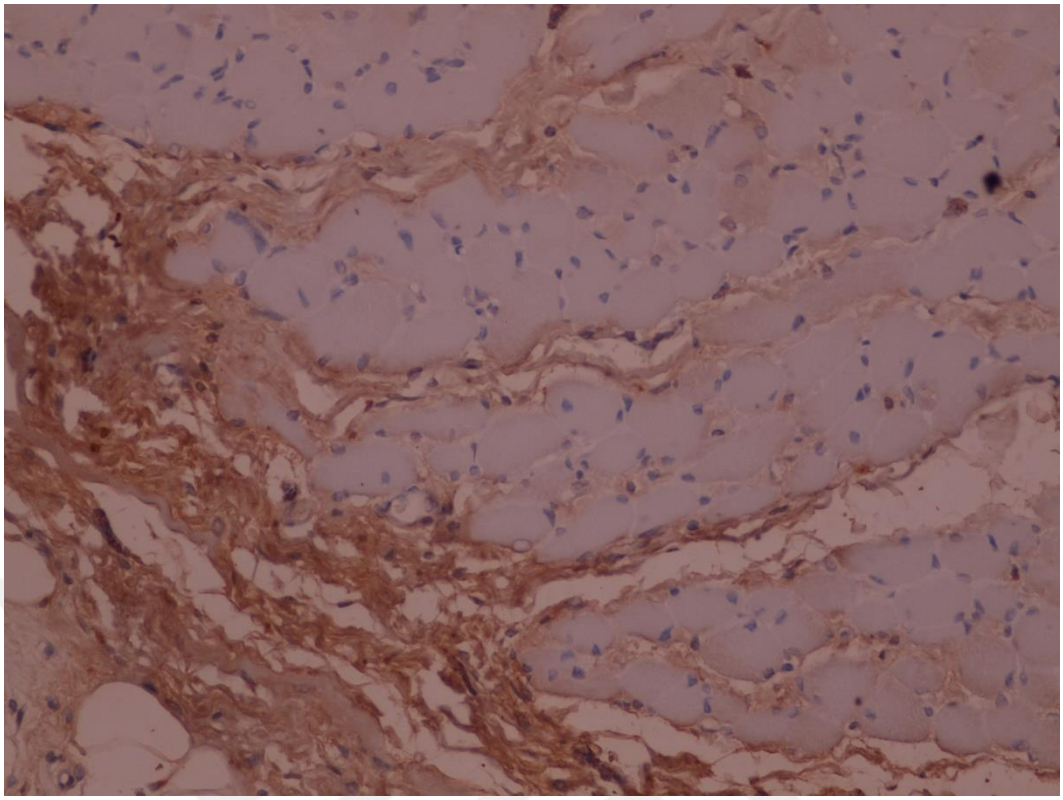

Şekil 117. C grubu, 21. gün, 40X, Snail & Slug, DAB Kromojen, dermiste pozitif boyanma

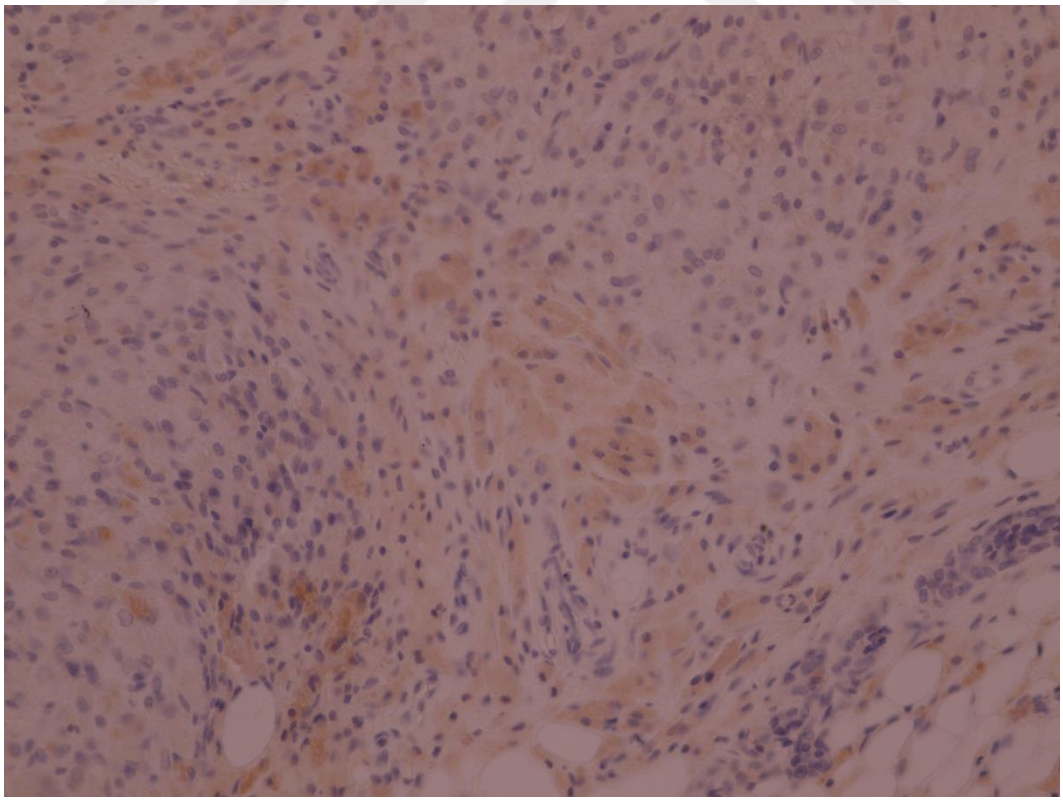

Şekil 118. D grubu, 21. gün, 40X, Snail & Slug, DAB Kromojen, dermiste pozitif boyanma

4.3.5. MMP-9

Yapılan immunohistokimyasal inceleme sonucu kesitler iki patolog tarafından kör olarak incelendi. Epidermis ve dermiste intrasitoplazmik olarak boyanma gözlendi. Tüm gruplardaki 7., 14., ve 21. günlere ait MMP-9 skor ortalamaları Grafik 17'de verilmiştir. Çalışmada 7., 14., ve 21. günlerdeki MMP-9 skorlamaları Kruskal-Wallis testi ile analiz edildi. Yapılan istatistiksel incelemede 7. güne ait verilerin gruplar arasında anlamlı derecede fark vardır **(*p*=0,000).** Yine 14. güne ait MMP-9 ekspresyonunda gruplar arasıda istatistiksel olarak anlamlı fark bulundu **(*p*=0,000).** Aynı şekilde 21. günde gruplar arasında istatistiksel olarak anlamlı fark vardır **(*p*=0,000).** İstatisik sonuçlarına göre anlamlı çıkan grupların (7., 14. ve 21.) günler bazında ikili olarak karşılaştırımaları için Mann-Whitney U testi kullanıldı. Yapılan çalışma sonucu 7. güne ait grupların, gruplar arası ikili karşılaştırma yapıldı.

A ve B grupları arasında istatistiksel olarak anlamlı fark vardır **(*p*=0,002).**

A ve C grupları arasında istatiksel olarak anlamlı fark vardır (***p*=0,002**).

A ve D grupları arasında istatiksel olarak anlamlı fark vardır (***p*=0,002**).

B ve C grupları arasında istatistiksel olarak fark vardır **(*p*=0,002).**

B ve D grupları arasında istatistiksel olarak anlamlı fark vardır (***p*=0,002**).

C ve D grupları arasında istatistiksel olarak fark vardır **(*p*=0,002).**

Yapılan çalışmada 14. günde ise;

A ve B grubu arasında istatistiksel olarak anlamlı fark vardır (***p*=0,002**).

A ve C grubu arasında istatiksel olarak anlamlı fark yoktur **(*p*=0,002).**

A ve D grubu arasında istatiksel olarak anlamlı fark vardır (***p*=0,002**).

B ve C grupları arasında istatistiksel olarak anlamlı fark yoktur (*p*=0,180).

B ve D grupları arasında istatistiksel olarak fark yoktur (*p*=0,180).

C ve D grupları arasında istatistiksel olarak fark vardır **(*p*=0,026).**

Yapılan çalışmada 21. günde ise;

A ve B grubu arasında istatistiksel olarak anlamlı fark vardır (***p*=0,002**).

A ve C grubu arasında istatiksel olarak anlamlı fark vardır **(*p*=0,002).**

A ve D grubu arasında istatiksel olarak anlamlı fark vardır (***p*=0,015**).

B ve C grupları arasında istatistiksel olarak anlamlı fark vardır **(*p*=0,002).**

B ve D grupları arasında istatistiksel olarak fark vardır **(*p*=0,004**).

C ve D grupları arasında istatistiksel olarak fark yoktur (*p*=0,485).

Grupların kendi içerisinde zamana bağlı değişimlerinin incelemek için çoklu karşılaştırma testi Friedman testi kullanıldı.

A grubunda 7., 14. ve 21. günler arasındaki MMP-9 ekspresyonunun değişimi istatistiksel olarak anlamlı bulundu **(*p*=0,003)**. Grup içinde haftalar arası ikili karşılaştırmalar için Wilcoxon testi kullanıldı. Buna göre 7. ve 14. gün ise arasında istatiksel olarak anlamlı fark vardır **(*p*=0,014).** Fakat 7. ve 21. gün arasında istatistiksel olarak anlamlı fark vardır **(*p*=0,027)**. Sonraki haftalar arası 14. ve 21. gün arasında istatistiksel olarak anlamlı fark vardır **(*p*=0,041).**

B grubunda 7., 14. ve 21. günler arasındaki MMP-9 ekspresyonunun değişimi istatistiksel olarak anlamlı bulundu (***p*=0,002**). Grup içinde haftalar arası ikili karşılaştırmalar için Wilcoxon testi kullanıldı. Buna göre 7. ve 14. gün ise arasında istatiksel olarak anlamlı fark vardır (***p*=0,014**). Aynı şekilde 7. ve 21. gün arasında istatistiksel olarak anlamlı fark vardır (***p*=0,024**). Fakat 14. ve 21. gün arasında da istatistiksel olarak anlamlı fark vardır **(*p*=0,024).**

C grubunda 7., 14. ve 21. günler arasındaki MMP-9 ekspresyonunun değişimi istatistiksel olarak anlamlı fark vardır (***p*=0,003).** Grup içinde haftalar arası ikili karşılaştırmalar için Wilcoxon testi kullanıldı. Buna göre 7. ve 14. gün ise arasında istatiksel olarak anlamlı fark vardır (***p*=0,027**). Aynı şekilde 7. ve 21. gün arasında istatistiksel olarak anlamlı fark vardır (***p*=0,027**). Fakat 14. ve 21. gün arasında da istatistiksel olarak anlamlı fark vardır **(*p*=0,041).**

D grubunda 7., 14. ve 21. günler arasındaki MMP-9 ekspresyonunun değişimi istatistiksel olarak anlamlı fark bulundu (***p*=0,032).** Grup içinde haftalar arası ikili karşılaştırmalar için Wilcoxon testi kullanıldı. Buna göre 7. ve 14. gün ise arasında istatiksel olarak anlamlı fark vardır (***p*=0,024**). Aynı şekilde 7. ve 21. gün arasında istatistiksel olarak anlamlı fark vardır (***p*=0,044**). Fakat 14. ve 21. gün arasında da istatistiksel olarak anlamlı fark yoktur (*p*=0,854).

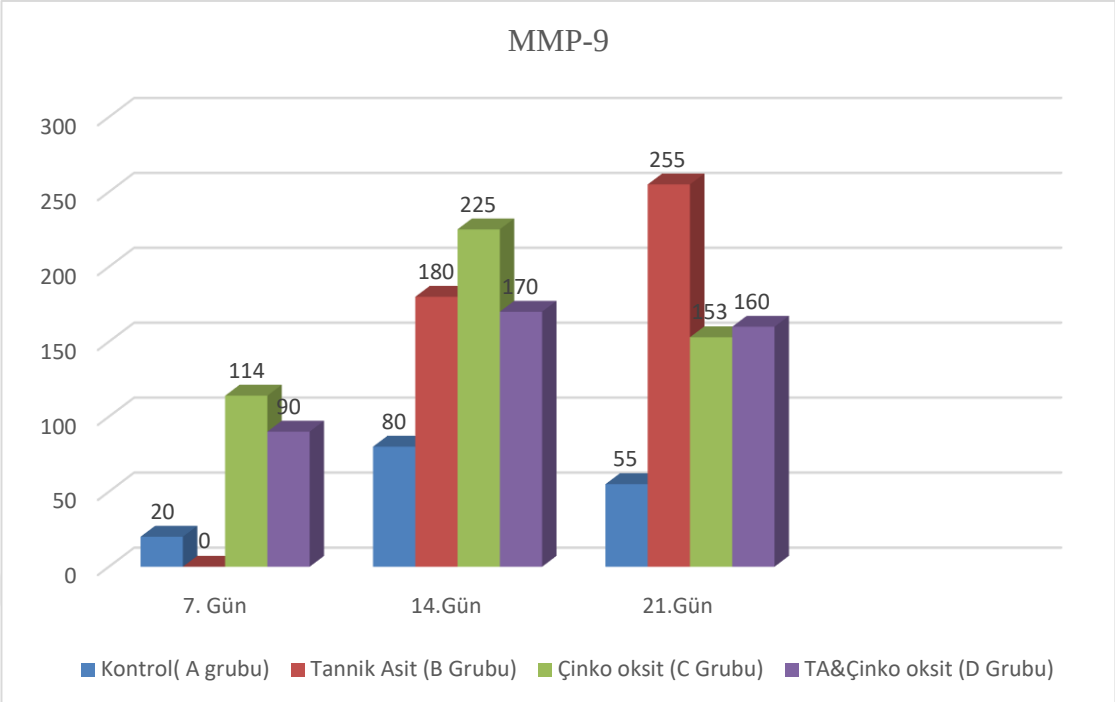

Grafik 17. Tüm gruplardaki MMP-9 skor ortalamaları

Çalışmanın 7. gününde MMP-9'a ait immunohistokimyasal fotoğraflar Şekil 119-124' te gösterilmiştir.

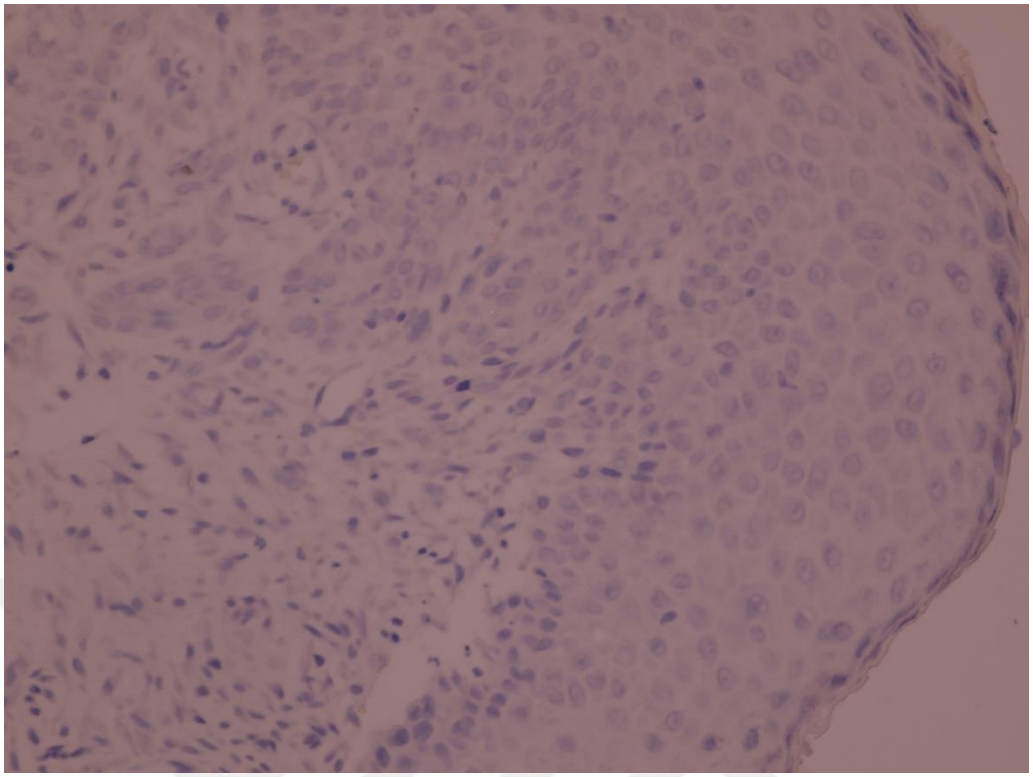

Şekil 119. A Grubu, 7. gün, 20X, MMP-9, DAB kromojen

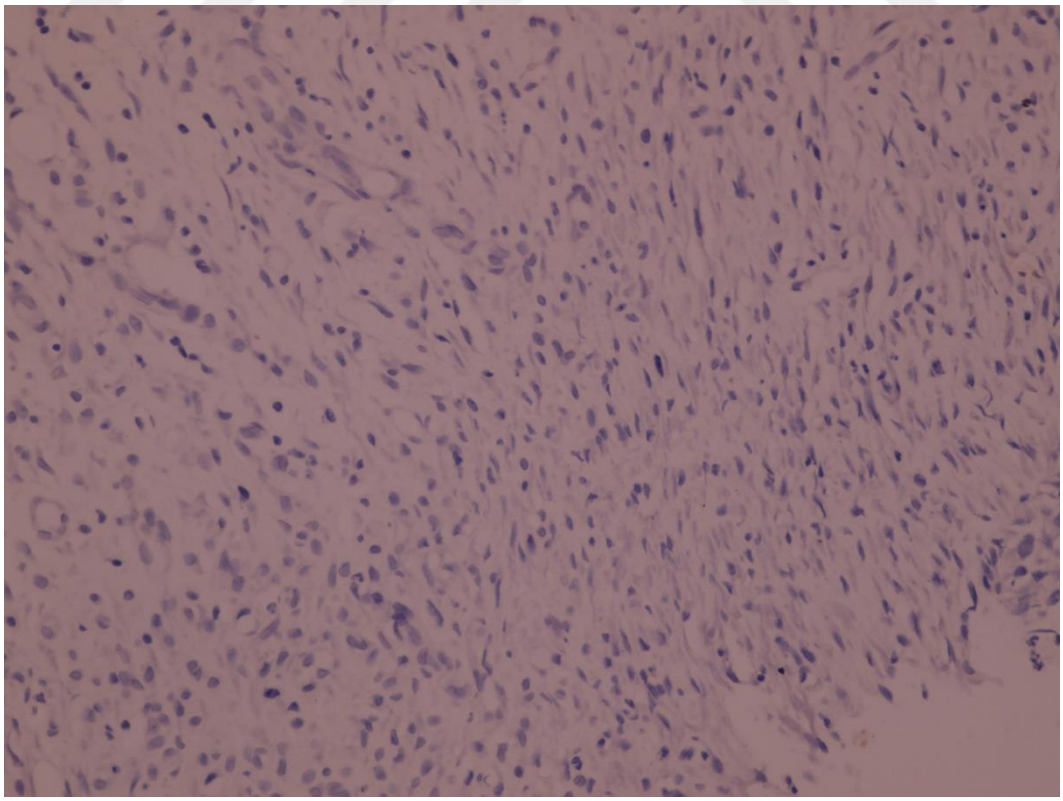

Şekil 120. A Grubu, 7. gün, 40X, MMP-9, DAB kromojen

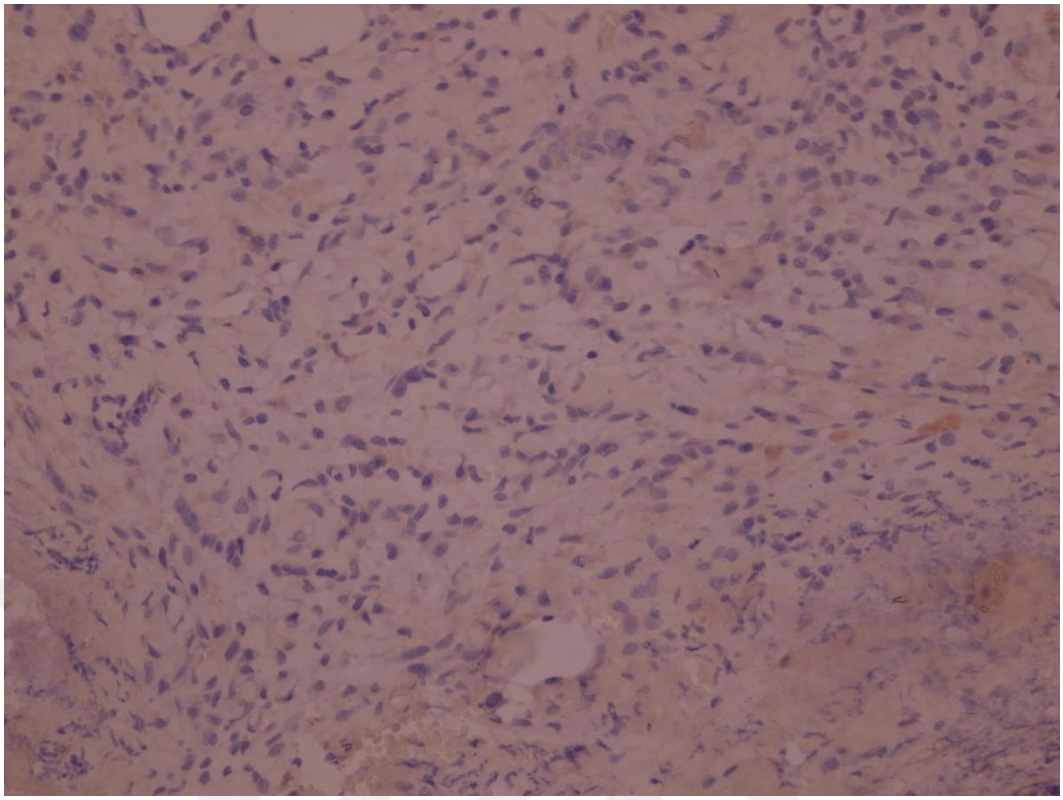

Şekil 121. B Grubu, 7. gün, 20X, MMP-9, DAB kromojen

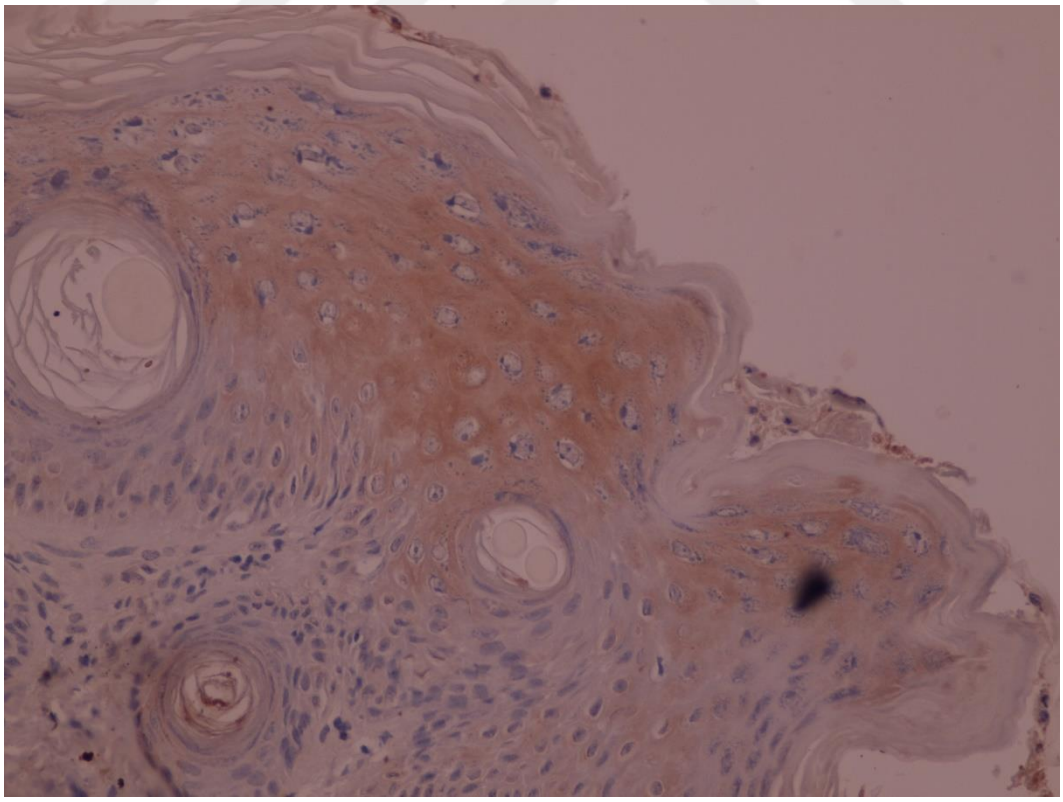

Şekil 122. C Grubu, 7. gün, 20X, MMP-9, DAB kromojen, epidermiste kahverengi alanlar

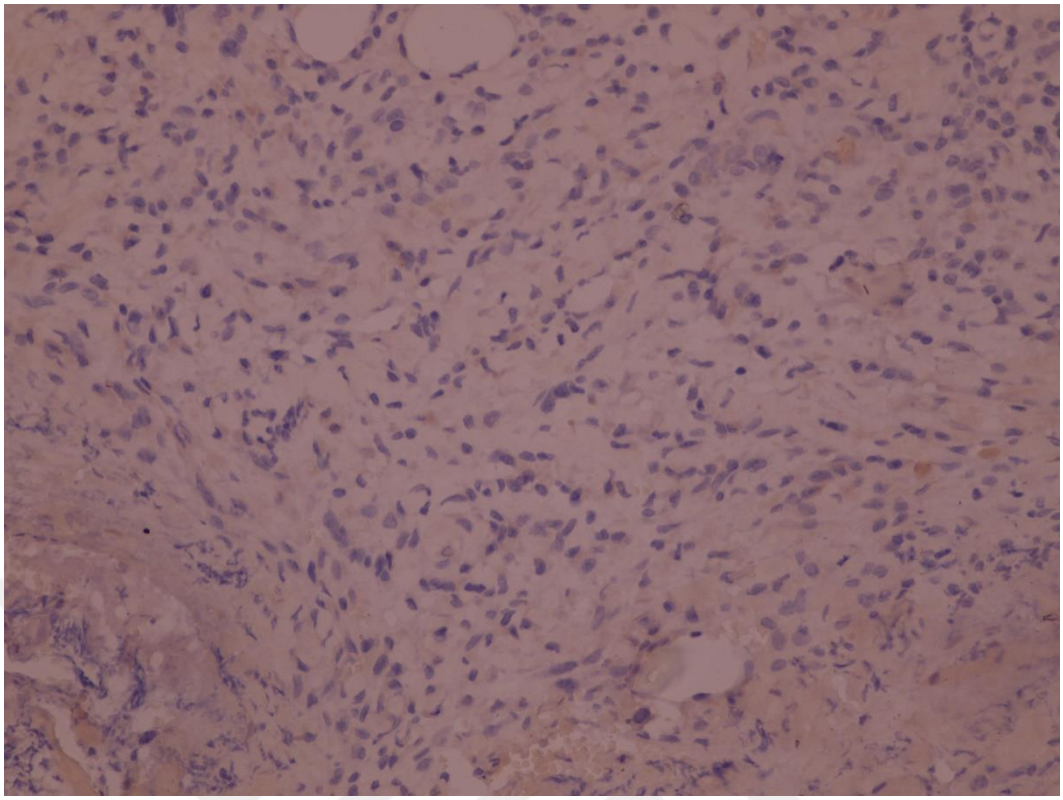

Şekil 123. C Grubu, 7. gün, 40X, MMP-9, DAB kromojen, dermiste kahverengi alanlar

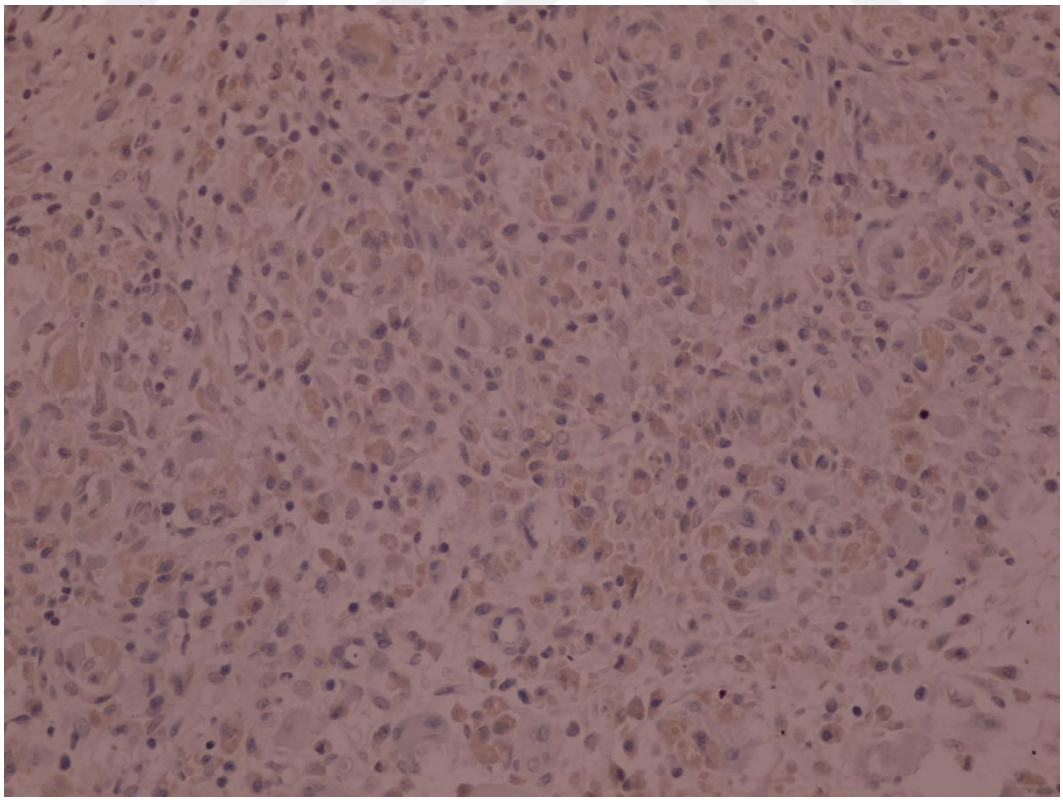

Şekil 124. D Grubu, 7. gün, 40X, MMP-9, DAB kromojen, dermiste kahverengi alanlar

Çalışmanın 14. gününde MMP-9'a ait immunohistokimyasal fotoğraflar Şekil 125-131' de gösterilmiştir.

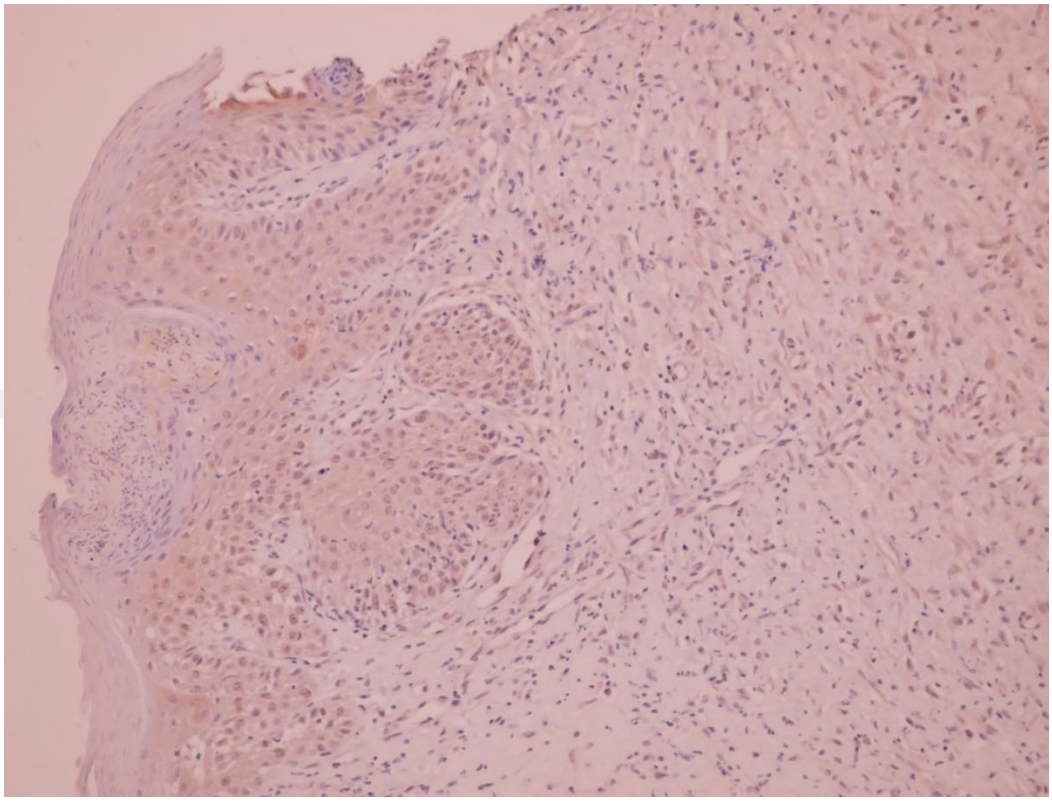

Şekil 125. A Grubu, 14. gün, 20X, MMP-9, DAB kromojen

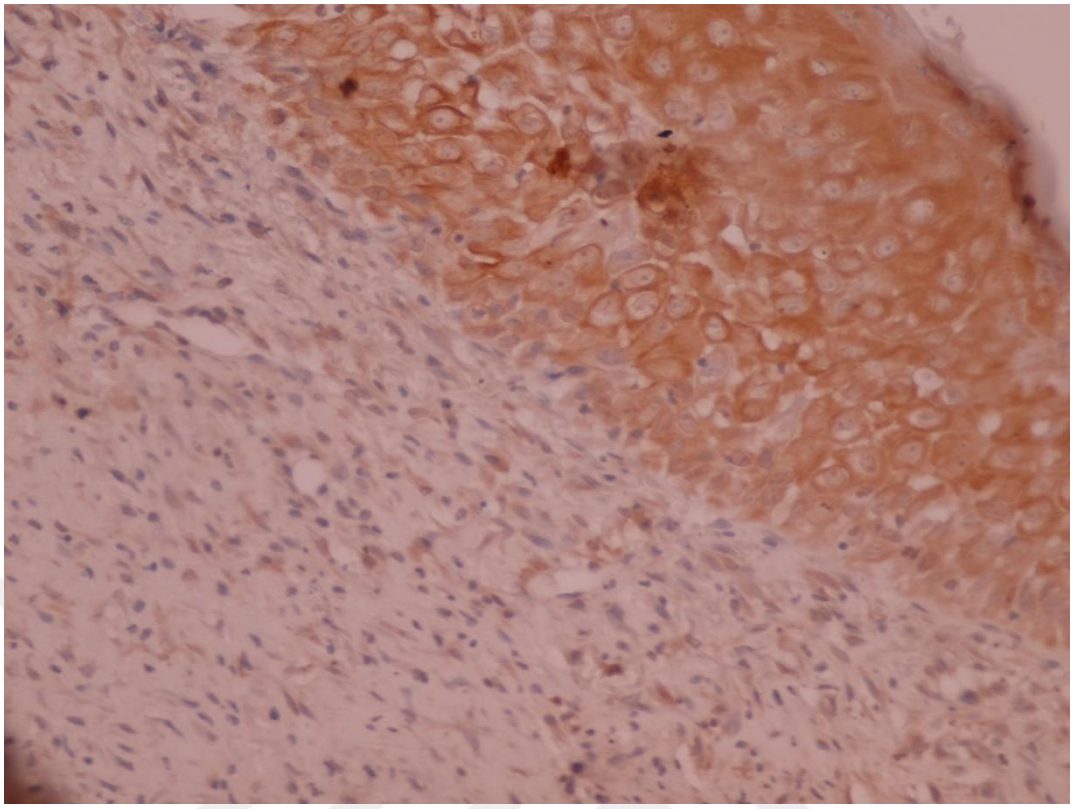

Şekil 126. B Grubu, 14. gün, 20X, MMP-9, DAB kromojen

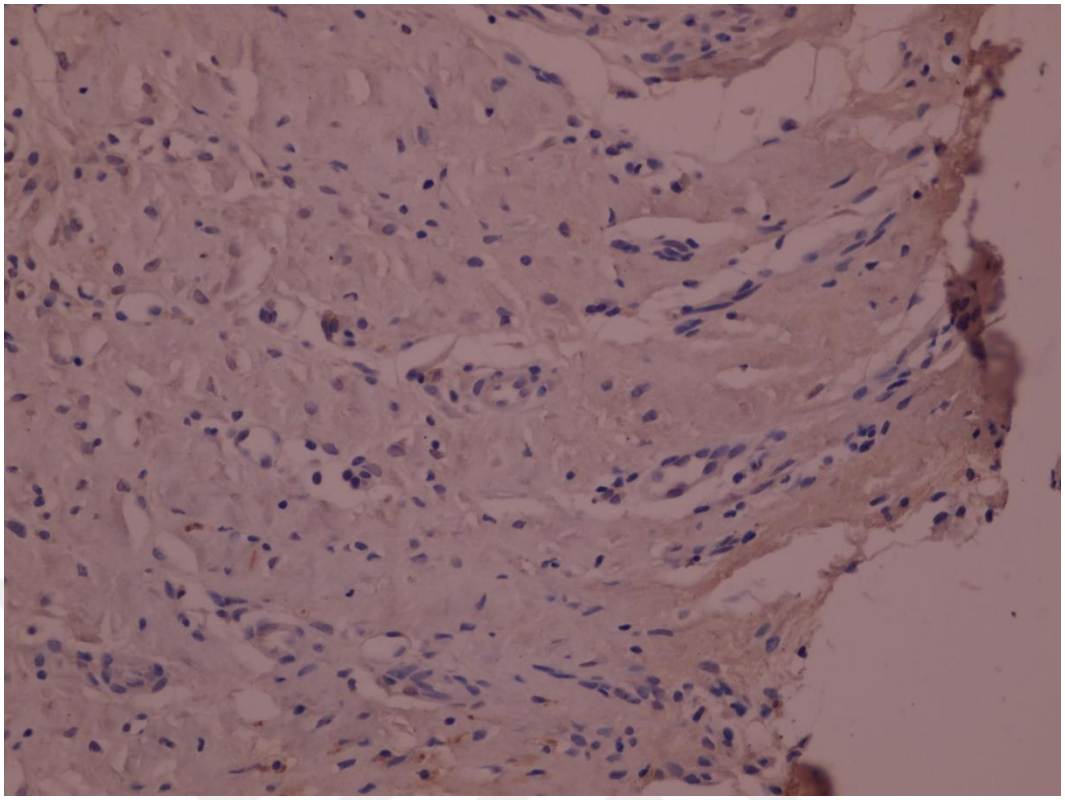

Şekil 127. A grubu, 14. gün,, 40X, MMP-9, DAB kromojen

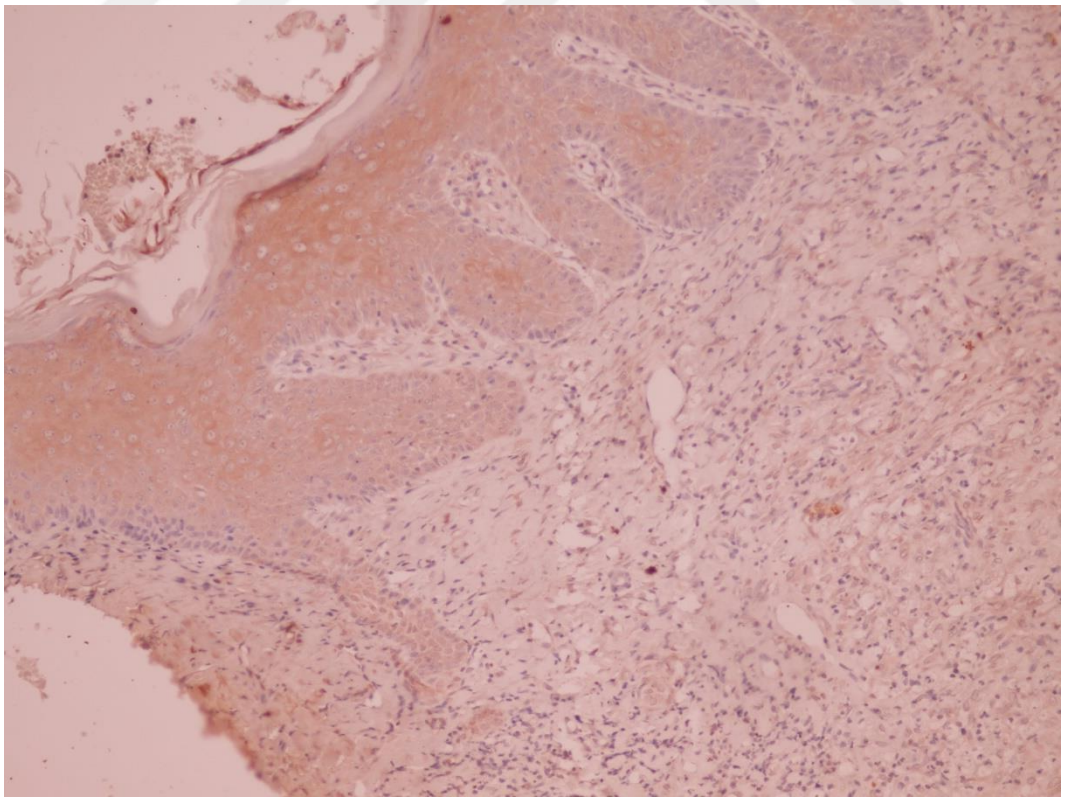

Şekil 128. C Grubu, 14. gün, 20X, MMP-9, DAB Kromojen

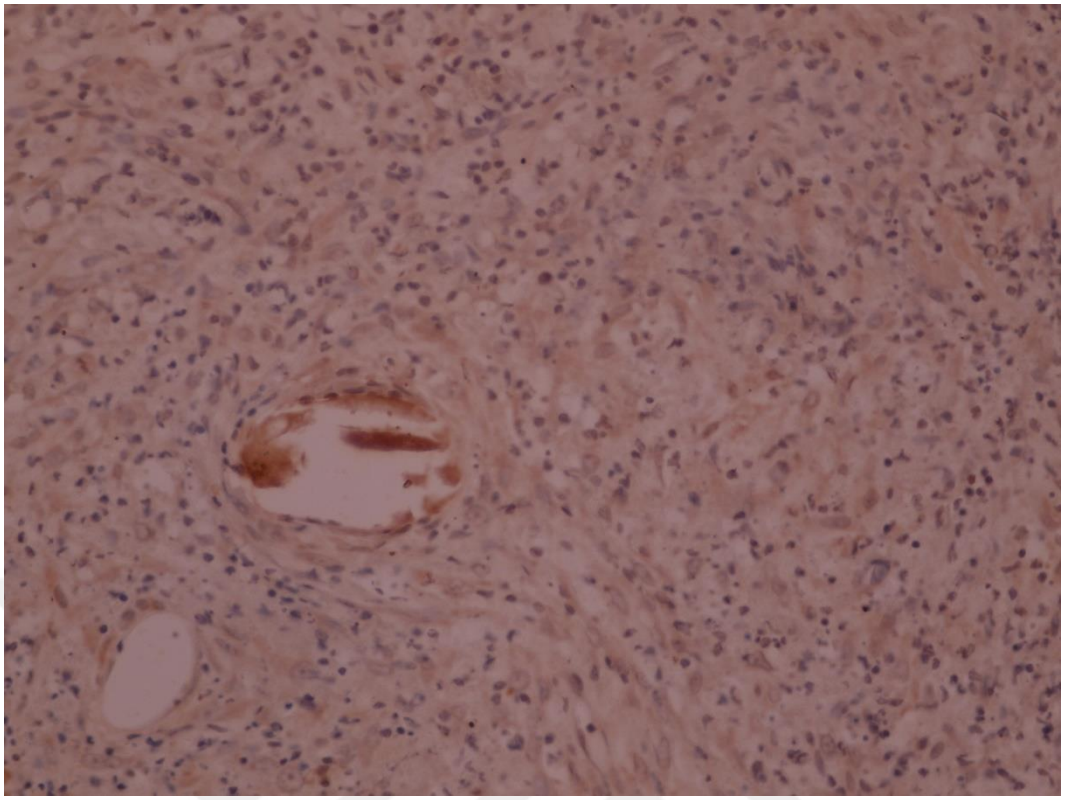

Şekil 129. C Grubu, 14. gün, 40X, MMP-9, DAB Kromojen

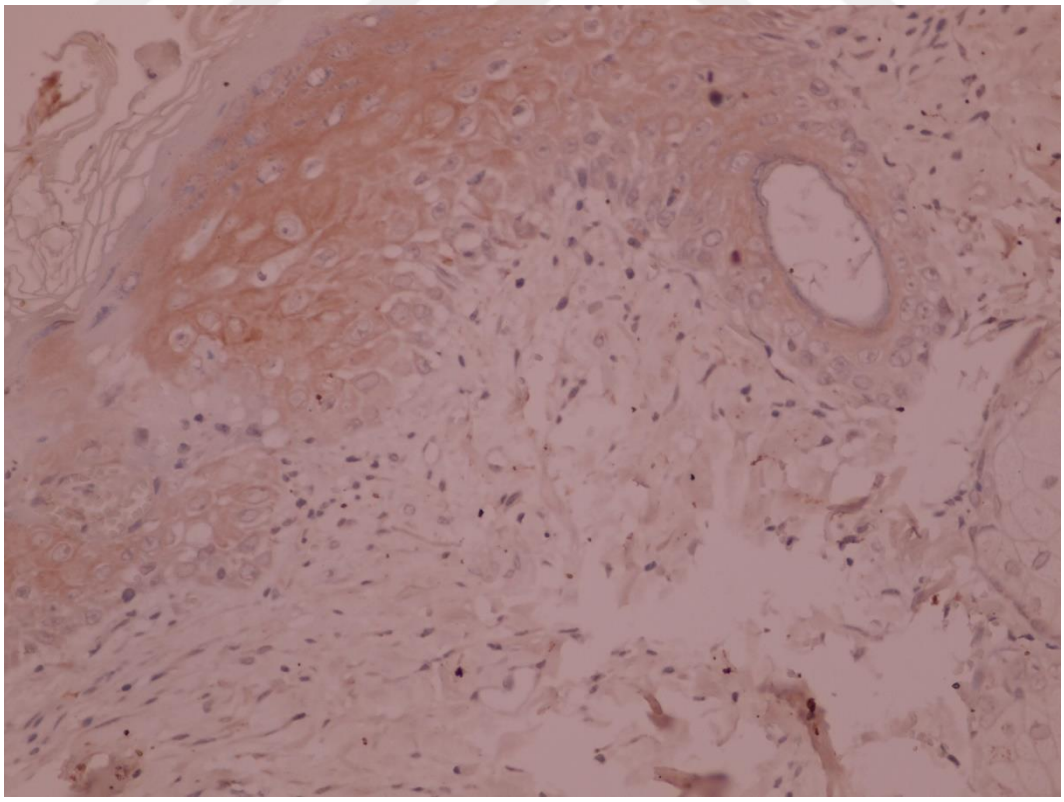

Şekil 130. D grubu, 14. gün, 40X, MMP-9, DAB Kromojen

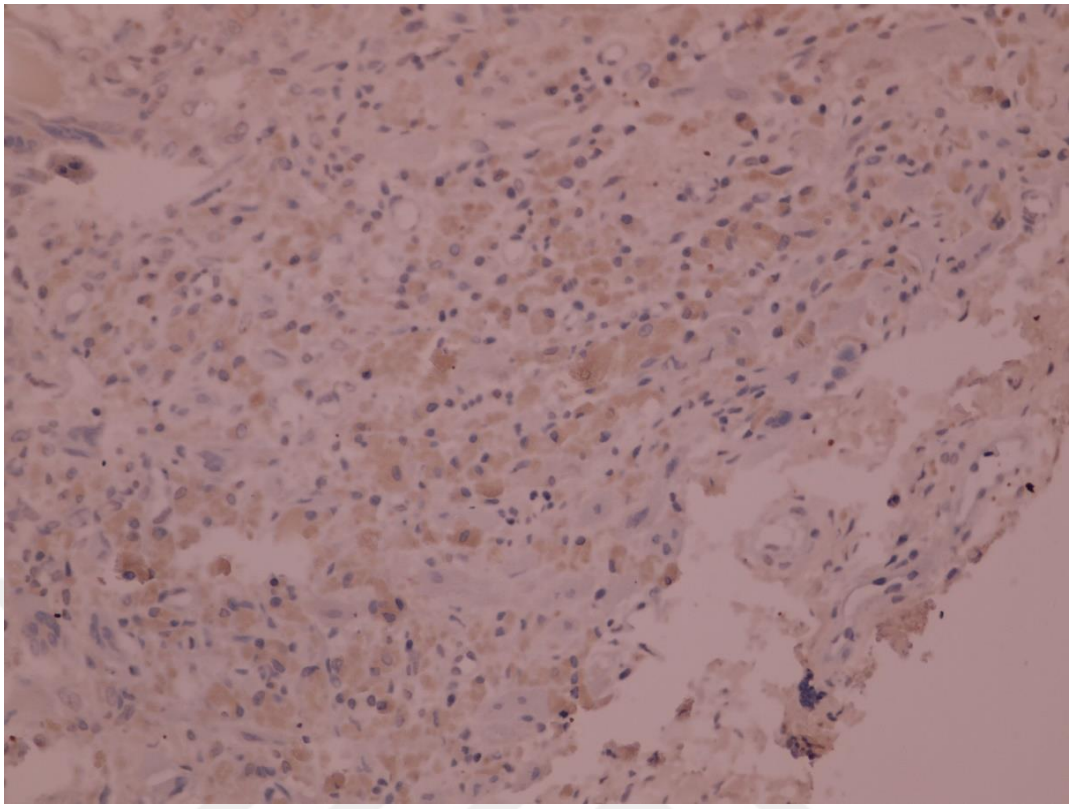

Şekil 131. D grubu, 14. gün, 40X, MMP-9, DAB Kromojen

Çalışmanın 21. gününde MMP-9'a ait immunohistokimyasal fotoğraflar Şekil 132-138' te gösterilmiştir.

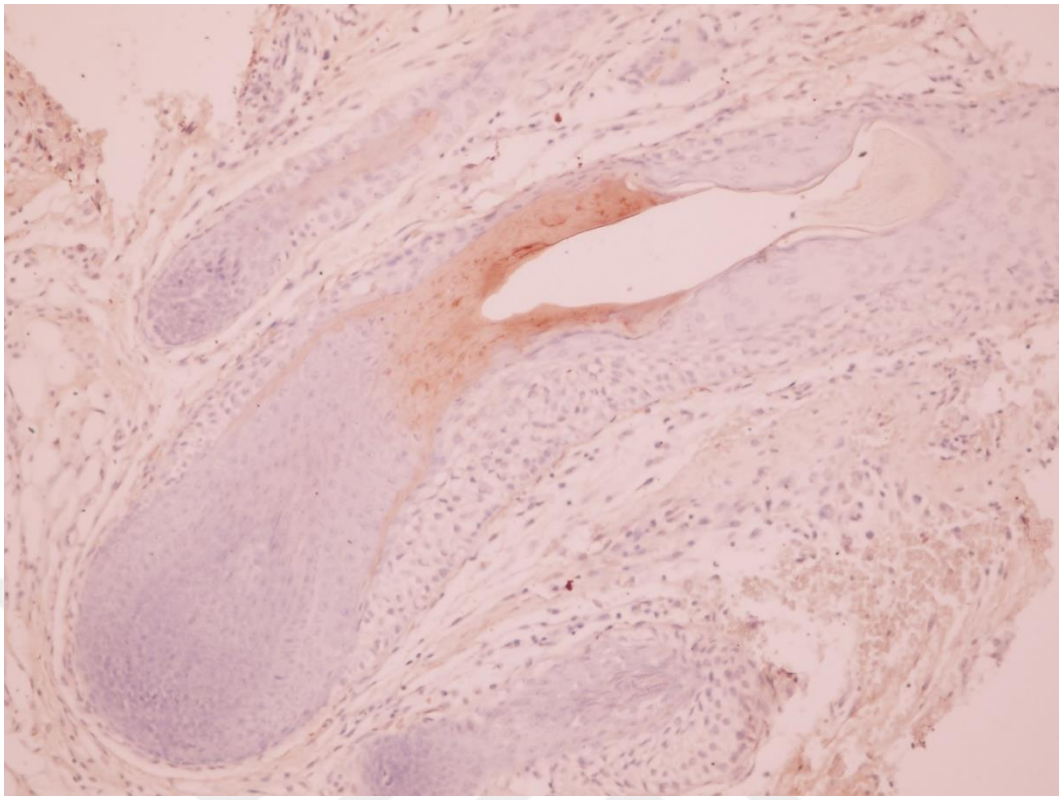

Şekil 132. A grubu, 21. gün, 40X, MMP-9, DAB Kromojen

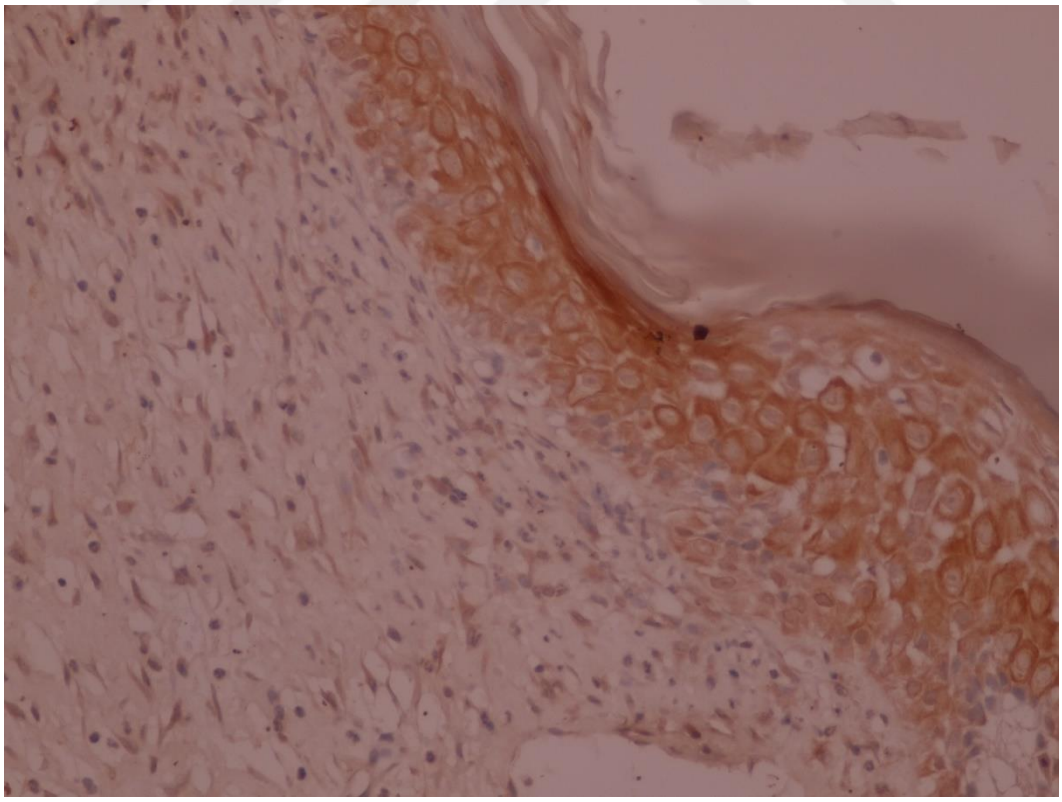

Şekil 133. B grubu, 21. gün, 40X, MMP-9, DAB Kromojen

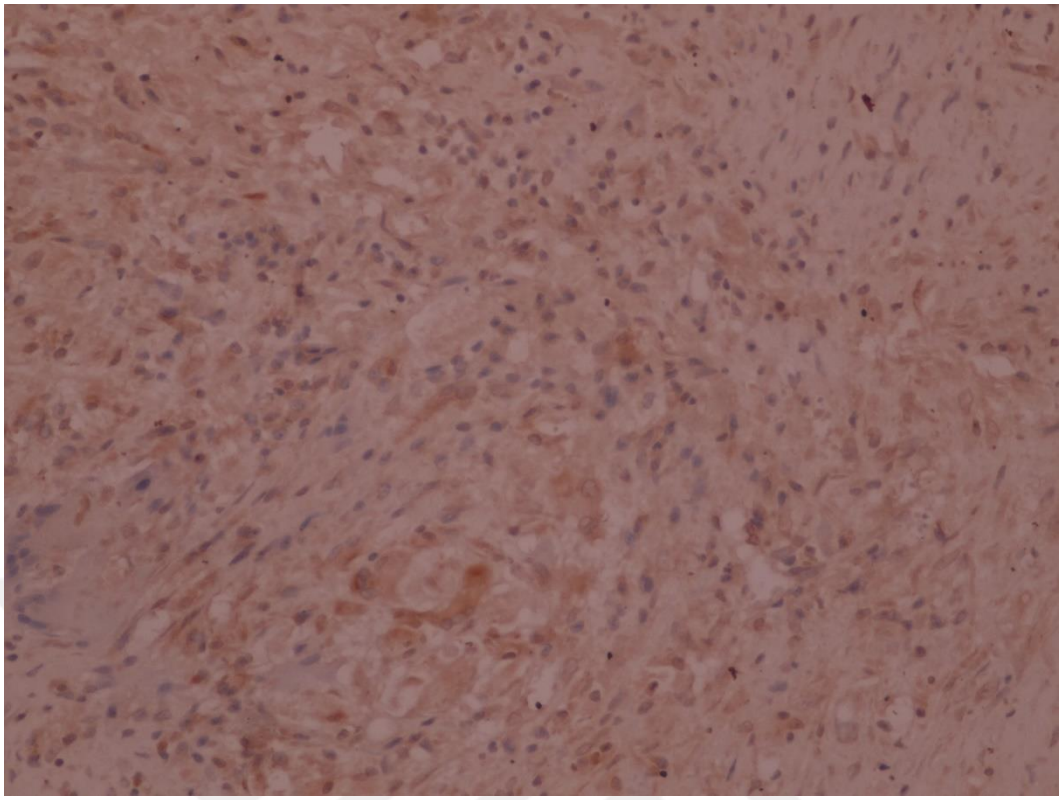

Şekil 134. B grubu, 21. gün, 40X, MMP-9, DAB Kromojen

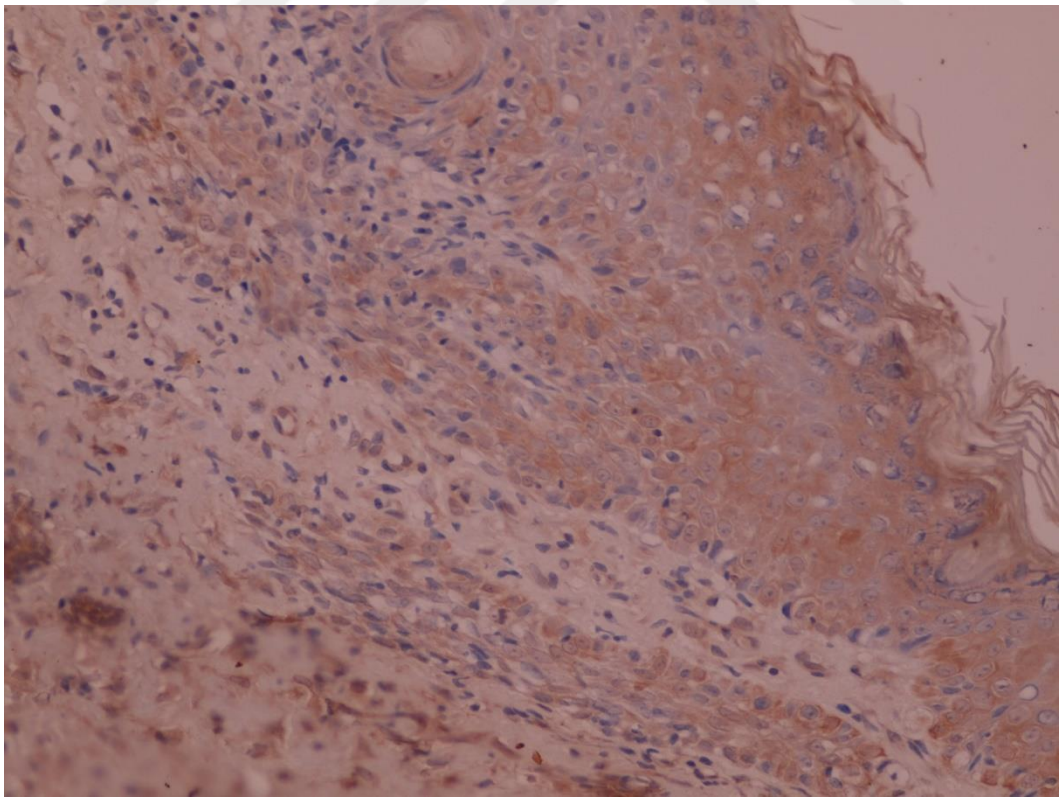

Şekil 135. C grubu, 21. gün, 40X, MMP-9, DAB Kromojen

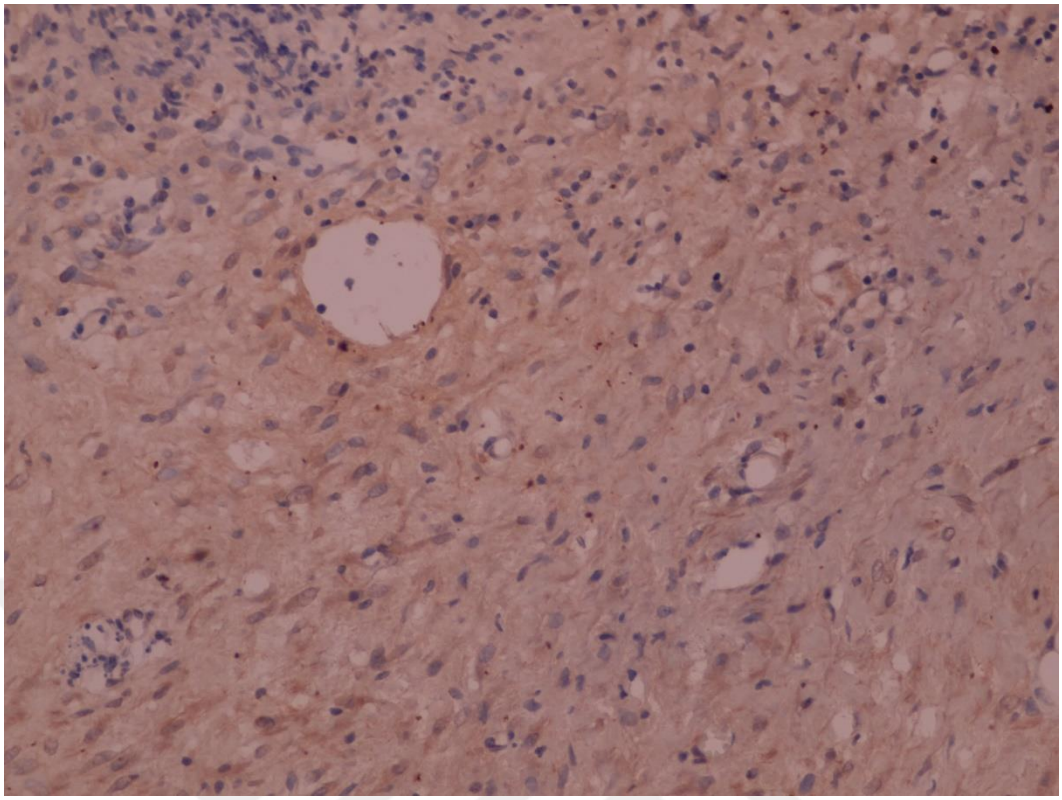

Şekil 136. C grubu, 21. gün, 40X, MMP-9, DAB Kromojen

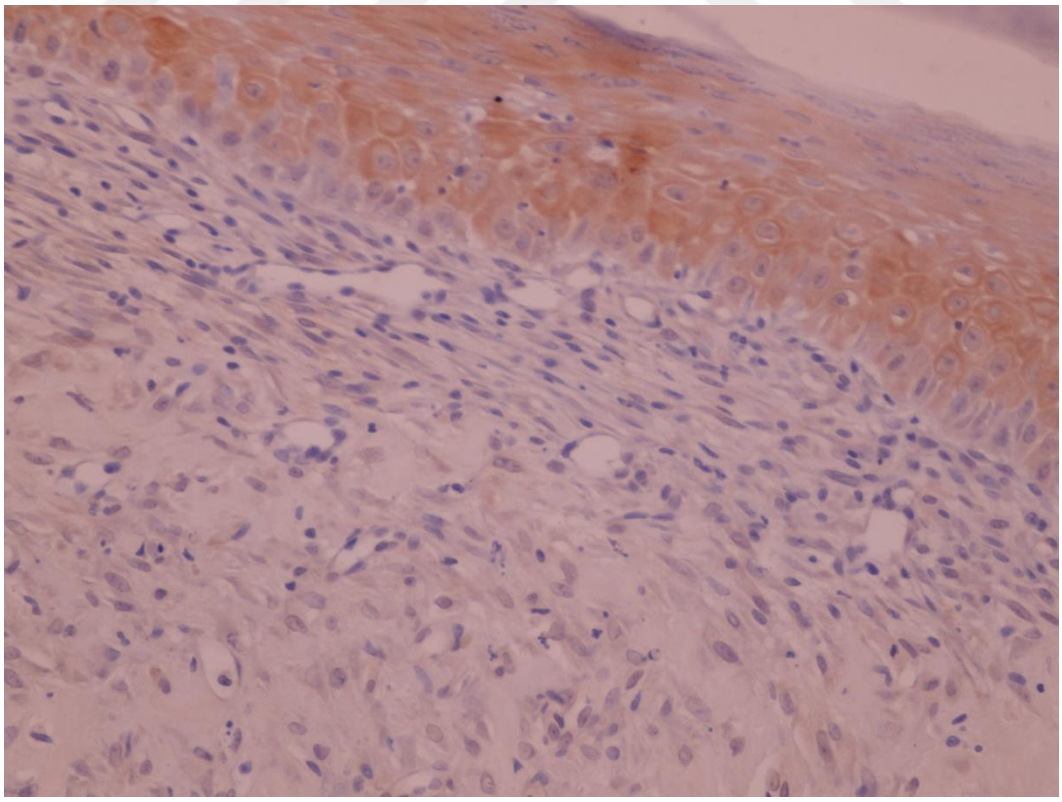

Şekil 137. D grubu, 21. gün, 40X, MMP-9, DAB Kromojen

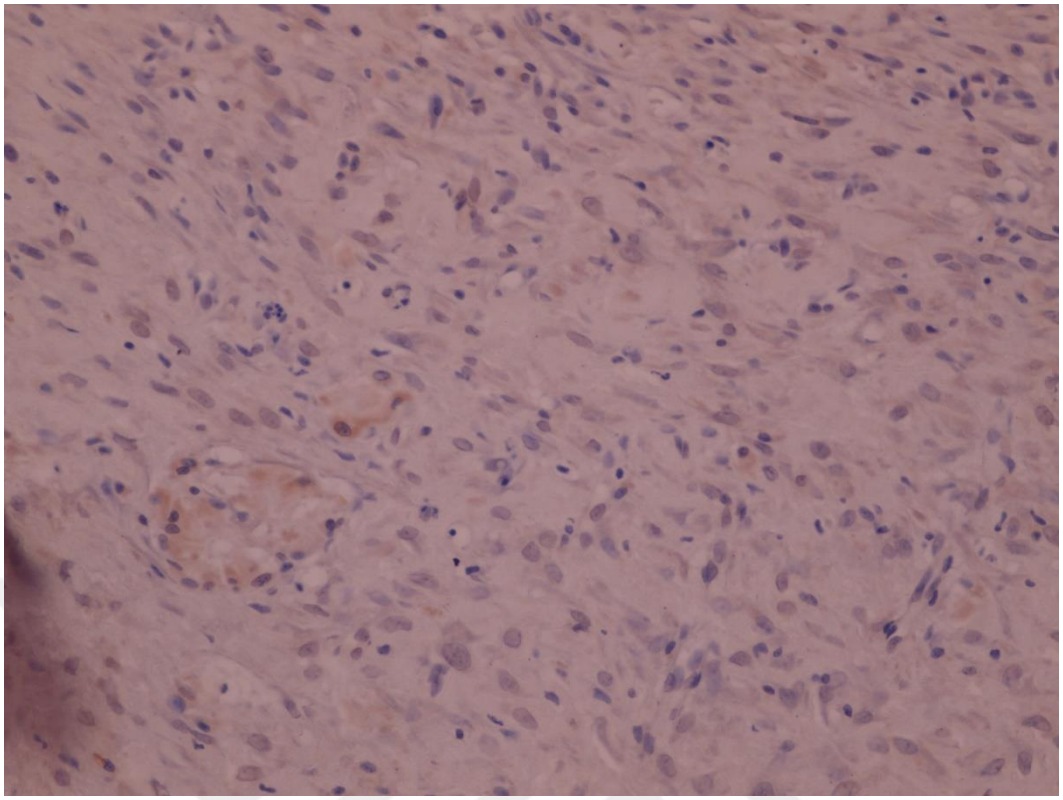

Şekil 138. D grubu, 21. gün, 40X, MMP-9, DAB Kromojen, dermiste kahverengi boyanmalar

4.4. Planimetri

Çalışmanın 0. gününde deneklerde scapulanın gerisinde, median hattın sağ ve sol tarafında 1,5 x 1,5 cm'lik 2 adet tam kat yara oluşturuldu. Bunu takiben sol taraftaki yaralardan 7., 14., ve 21. günlerde biyopsi alınırken, sağ taraftaki yaranın alanı dijital kumpas ile ölçülerek kaydedildi. 0. Günde oluşturulan yaranın alanı 'total yara alanı' olarak kaydedildi. Bir sonraki aşamada ise anestezi altında biyopsi alma işlemi sol taraftaki yaralardan gerçekleştirilirken, sağ taraftaki yaranın epitel sınırları dijital kumpas ile kaydedildi ve 'iyileşmemiş yara alanı 'olarak kaydedildi. Bu alanların mm cinsinden belirlenmesiyle planimetri uygulandı. İyileşmemiş yara alanı ve total yara iyileşme yüzdesi her ölçüm gününde kaydedildi ve istatistiksel analiz için kullanıldı (Jamadagni ve ark., 2016).

Formül: [(Başlangıç yara alanı- Ölçülen gündeki yara alanı)/ Başlangıç yara alanı)] x 100

Bu formül ile yara kontraksiyonu 7., 14. ve 21. günlerde hesaplandı. Tüm grupların 7., 14. ve 21. günlerdeki iyileşmemiş yara alanı ve total yara iyileşme yüzdesinin ortalama değerleri ve standart sapma değerleri Tablo 20' de, Medyan (min-maks) değerleri ve ikili karşılaştırılması ise Tablo 21 ve 22'de verilmiştir. Tüm gruplardaki iyileşmemiş yara alanlarının (mm^2) (7., 14. ve 21. günler) ortalama değerleri ve tüm gruplardaki total yara iyileşme yüzde değerleri (%) (7., 14. ve 21. günler) ortalamaları seviyeleri Grafik 18 ve Grafik 19'da verilmiştir. İyileşmemiş yara alanı ve total yara iyileşme yüzdesi bakımından gruplar arası yapılan ikili karşılaştırmalar Tablo 23'te gösterilmiştir. Tüm grupların sağ taraftaki yaralarının 7, 14 ve 21. günlerde makroskobik iyileşme süreçlerine ait fotoğraflar Şekil 139'da gösterilmiştir.

Tablo 20. Tüm gruplara ait iyileşmemiş yara alanı ve total yara iyileşme yüzdesinin 7., 14. ve 21. günlerdeki ortalama değerleri ve standart sapma değerleri

Grup	0.Gün		7. Gün		14. Gün		21.Gün	
	Yara alanı (mm^2)	İyileşme Yüzdesi (%)	Yara alanı (mm^2) ± *SD* (mm^2)	İyileşme Yüzdesi (%)	Yara alanı (mm^2) ± *SD* (mm^2)	İyileşme Yüzdesi (%)	Yara alanı (mm^2) ± *SD* (mm^2)	İyileşme Yüzdesi (%)
A (Kontrol)	225	0	171,8± 13,48	23,5± 5,98	29,16± 14,38	86,98± 6,36	4,40± 4,68	98,01± 2,07
B (Tannik Asit)	225	0	207,8± 9,92	7,58 ± 4,39	162,0± 20,62	27,98± 9,16	27,83± 9,06	87,56± 4,02
C (Çinko oksit)	225	0	177,5± 29,56	21,08± 13,16	27,3± 16,03	87,8± 7,12	0	100±0
D (Tannik asit& Çinko oksit)	225	0	171,5± 17,20	23,73± 7,64	36,16± 13,57	83,8± 6,04	3,00± 5,29	98,65± 2,26

Tablo 21. İyileşmemiş yara alanının gruplar bazında 7., 14. ve 21.gün değerlerinin karşılaştırılması

Grup		İyileşmemiş Yara Alanı			İkili Karşılaştırmalar			
		7.Gün	14.Gün	21.Gün	P değeri	7-14.Gün	7.-21.Gün	14.-21.Gün
A (Kontrol)	Medyan (min-maks)	170,0 (156,0-190)	29,0 (5,0-45,0)	3,25 (0-13,5)	0,002	0,028	0,028	0,028
B (Tannik asit)	Medyan (min-maks)	207,5 (192,0-220,0)	152,5 (144,0-195,0)	29,5 (12,0-39,0)	0,002	0,028	0,028	0,028
C (Çinko oksit)	Medyan (min-maks)	186,0 (126,0-205,0)	32,0 (0,80-42,0)	0,0 (0,0-0,0)	0,002	0,028	0,028	0,028
D (TA & Çinko oksit)	Medyan (min-maks)	170,0 (153,0-192,0)	35,5 (22,0-52,0)	0,0 (0,0-13,0)	0,002	0,027	0,028	0,028
p değeri (gruplar arası)		**0,007**	**0,004**	**0,001**				

Tablo 22. Total yara iyileşme yüzdesinin gruplar bazında 7., 14. ve 21.gün değerlerinin karşılaştırılması

Grup		**Total İyileşme Yüzdesi**			**İkili Karşılaştırmalar**			
		7.Gün	**14.Gün**	**21.Gün**	**P değeri**	**7-14.Gün**	**7.-21.Gün**	**14.-21.Gün**
A (Kontrol)	Medyan (min-maks)	24,4 (15,5-30,6)	87,05 (80,0-97,7)	98,5 (94,0-100)	0,002	0,028	0,028	0,028
B (Tannik asit)	Medyan (min-maks)	7,7 (2,20-14,6)	32,2 (13,3-36,0)	86,8 (82,6-94,6)	0,002	0,028	0,028	0,028
C (Çinko oksit)	Medyan (min-maks)	17,3 (8,8-44,0)	85,7 (31,3-99,6)	100,0 (100,0-100,0)	0,002	0,028	0,028	0,028
D (TA & Çinko oksit)	Medyan (min-maks)	24,4 (14,6-32,0)	84,2 (76,8-90,2)	100,0 (94,2-100,0)	0,002	0,027	0,028	0,028
p değeri (gruplar arası)		**0,007**	**0,004**	**0,001**				

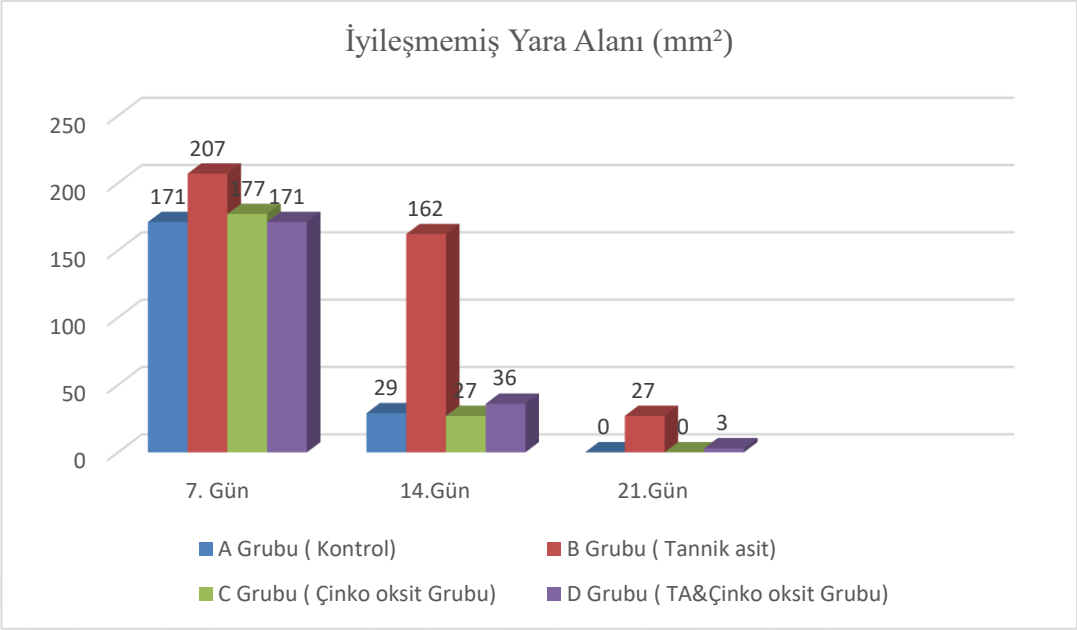

Grafik 18. Tüm gruplardaki iyileşmemiş yara alanlarının ortalama değerlerinin (mm²) 7., 14. ve 21. günlerdeki seviyeleri

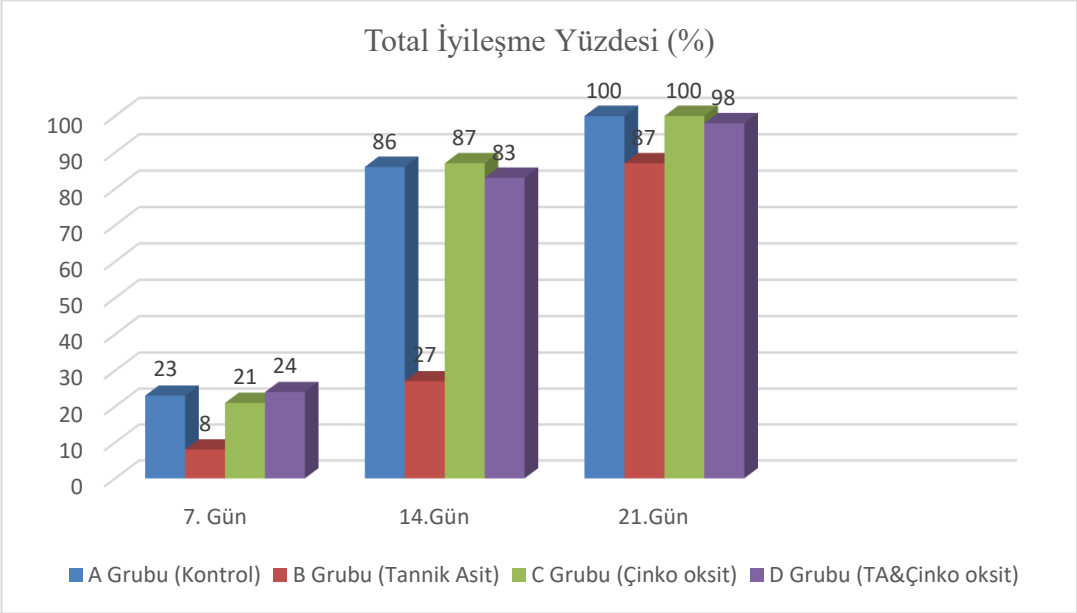

Grafik 19. Tüm gruplardaki total yara iyileşme yüzde değerlerinin (%) 7., 14. ve 21. günlerdeki seviyeleri

İyileşmemiş yara alanı ve total yara iyileşme yüzdesinin, gruplar arası yapılan istatistiksel ikili karşılaştırmaları gün bazında incelendiğinde; 7. günde A grubu ve B grubu arasında (*p<0,05*) anlamlı fark vardır. Aynı şekilde B grubunun ise C ve D grupları ile ikili karşılaştırmaları arasında anlamlı fark vardır (*p<0,05*) (Tablo 23).

Çalışmanın gruplar arası yapılan istatistiksel karşılaştırmalarında 14. günde iyileşmemiş yara alanı ve total yara iyileşme yüzdesinin tüm gruplarda azalmış olduğu görüldü (*p*=0,004) (Grafik 18 ve19). Gruplar arası ikili karşılaştırma sonucu A-B, B-C ve B-D grupları arasında aynı derecede anlamlı fark bulundu ((*p<0,05*) (Tablo 23).

Çalışmanın 21. gününde iyileşmemiş yara alanı ve total yara iyileşme yüzdesi gruplar arası karşılaştırıldığında diğer günlere göre oldukça azalmış olduğu görüldü(Grafik 18 ve 19). Bu güne ait istatistik sonuçlarına göre anlamlı fark bulundu (*p*=0,001) 21. gün verileri gruplar arası ikili karşılaştırmaları sonucu, A-B, A-C, B-C ve B-D grupları arasında anlamlı fark bulundu (*p*<0,05) (Tablo 23).

Tablo 23. İyileşmemiş yara alanı ve total yara iyileşme yüzdesi bakımından gruplar arası yapılan ikili karşılaştırmalar.

Gruplar	***p* değeri**					
	İyileşmemiş Yara Alanı			Total Yara İyileşme Yüzdesi		
	7. gün	14.gün	21.gün	7.gün	14.gün	21.gün
A -B	**0,002**	**0,002**	**0,004**	**0,002**	**0,002**	**0,006**
A-C	0,394	0,818	**0,015**	0,394	0,818	0,818
A-D	0,937	0,589	0,394	0,937	0,589	0,589
B-C	**0,026**	**0,002**	**0,002**	**0,026**	**0,002**	**0,002**
B-D	**0,002**	**0,002**	**0,004**	**0,002**	**0,002**	**0,002**
C-D	0,394	0,394	0,394	0,394	0,394	0,394

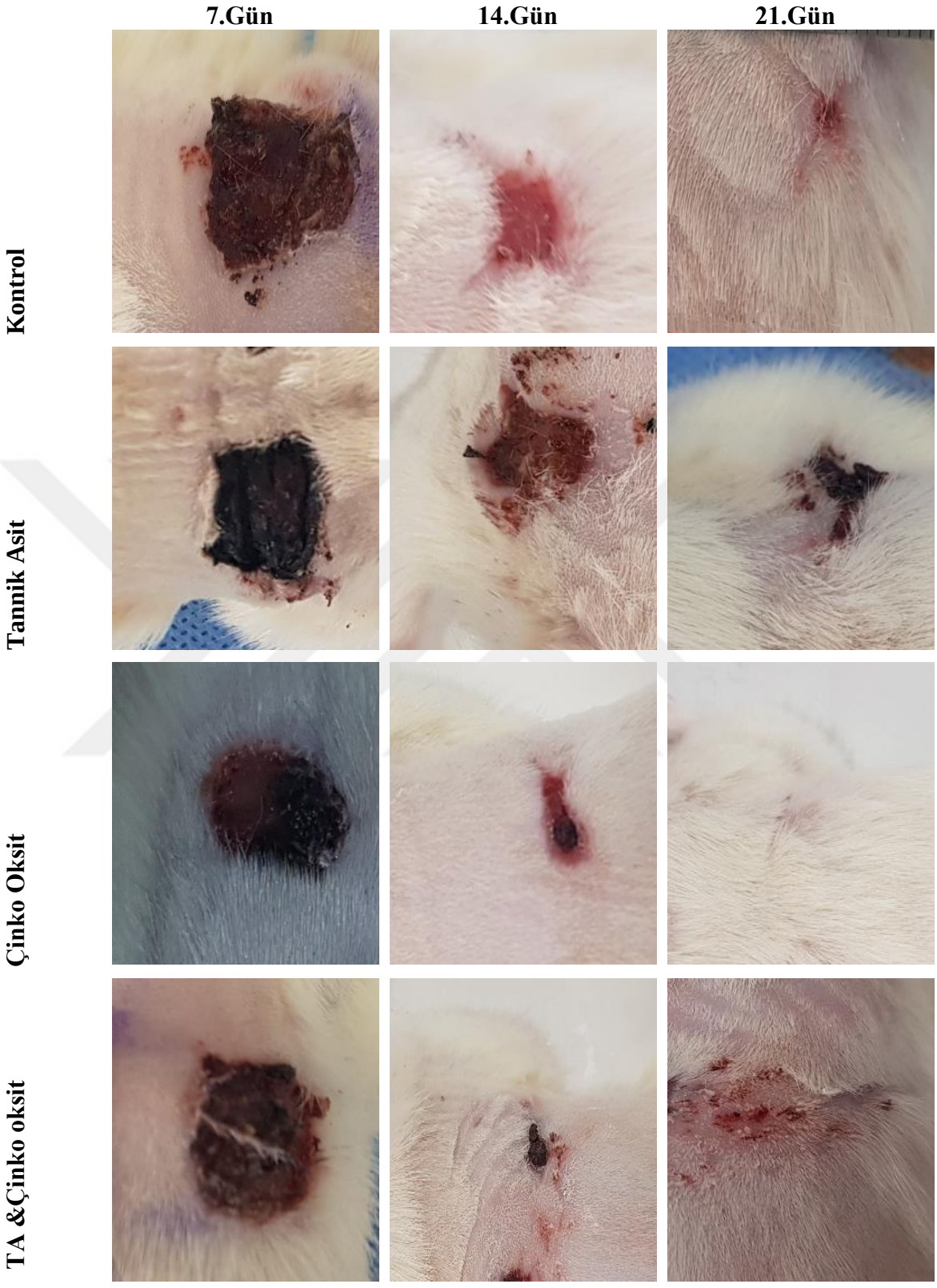

Şekil 139 . Tüm grupların sağ taraf yaralarının 7, 14 ve 21. günlerde Makroskobik İyileşme Süreçleri

5.TARTIŞMA VE SONUÇ

Deri, memeli canlıların vücuttaki en büyük organıdır. En önemlisi vücudun iç organları ile dış ortamı ayıran bir bariyer görevi görür (Avila-Carrasco ve ark., 2019; Evans ve ark., 2013). Dolayısıyla bağışıklık sisteminin bir elemanı olarak deri, vücudu dış etkenlere karşı korur (Atakan, 2004). Derinin en önemli iki bileşeni, bazal membran adı verilen ECM proteinleri tabakasıyla birbirlerine bağlanan dermis ve epidermistir (Avila ve ark. 2019; Evans ve ark., 2013; Gantwerker, & Hom, 2011).

Yara; kesici, travmatik ya da fiziksel nedenlerle vücuttaki yapıların anatomik ve fonksiyonel işlevinin bozulması olarak tanımlanır (Kahraman, 2016; Lazarus ve ark., 1994). Yara iyileşmesi, dinamik, kompleks ve çok basamalıklı bir organizasyondur. Bu süreç; hücre göçü, proliferasyon aşaması (fibrozis, anjiojenez, epitelizasyon), ECM, yeniden yapılanma (remodeling) dahil olmak üzere kompleks biyolojik olayların düzenlenmiş entegrasyonunu içerir (Balsa, & Culp, 2015; Gurtner ve ark., 2008; Wang ve ark., 2018). Proliferasyon aşamasında, iyileşme sürecinin ana odağı, yara yüzeyinin geri kazanılması, granülasyon dokusu oluşumu ve vasküler ağın yenilenmesidir. Bu nedenle, lokal fibroblastların fibrin ağı boyunca göç etmesi ve yara kenarlarında re-epitelizasyonun başlamasıyla birlikte, kılcal tomurcuklanma ile neovaskülarizasyon ve anjiyogenez aktive olur. Yara onarımının erken dönemindeki kılcal damarlar yaradaki fibrin ve fibronektin açısından zengin ECM'yi istila eder. Bu nedenle yeni kan damarı oluşumu yara iyileşmesinin kritik bir bileşenidir (Clark, Tonnesen, Gailit, & Cheresh, 1996).

Yara bölgesindeki anjiyojenez, yara bölgesindeki ECM ve endotel hücrelerinin etkileşimi tarafından düzenlenmektedir. Makrofajlar, fibrozisi (granulasyon dokusu) ve anjiyojenezi uyarmak için gerekli sitokinlerin sentezini salgılayarak fibroblastların proliferasyonunu desteklemek için gerekli ECM oluşumunu destekler. Böylece kan damarları, yara bölgesindeki hücre yenilenmesini sürdürmek için gerekli oksijen ve besin maddelerini taşır (Tonnesen, Feng, & Clark, 2000).

Doğal bir suda çözünür polifenolik ekstrakt olan tannik asit (TA, $C_{76}H_{52}O_{46}$) ABD Gıda ve İlaç İdaresi (FDA) tarafından güvenli bir bileşik olarak onaylanmıştır. Bu özelliğinden dolayı TA gıdalarda güvenli aktif katkı maddesi olarak

kullanılmaktadır. Doğal bir polifenolik bileşik olan TA, çeşitli kanserlerde damar oluşumunu inhibe edici, *anti-vascular endothelial growth factor* (anti-VEGF) dolayısıyla anti-anjiyojenik özelliğinden dolayı anti-kanser özelliklere sahip olduğu gösterilmiştir (Hatami ve ark., 2022). Ayrıca TA'nın; antiviral, anti bakteriyel, antimikrobiyal özellikleri olduğu kaynaklarda bildirilmektedir (Kaczmarek, 2020). Doku hasarına yanıt olarak fibroblastlar yaranın içine göç ederek burada çoğalır ve farklılaşır. Bu farklılaşmış fibroblastların (miyofibroblastlar) kalıcılığı, çeşitli organlarda aşırı yara izi oluşumu ile ilişkilidir (Pattarayan ve ark., 2018; Reed ve ark., 2019). Yapılan bir çalışmada (Pattarayan ve ark., 2018) TA'nın fibroblast proliferasyonu ve farklılaşması üzerindeki etkileri ile ilgili olarak, α-smooth muscle aktin, N-Cadherin ve tip-1-kollajen ekspresyonunun azalmasına neden olduğu ve fibroblast farklılaşmasını inhibe ettiği gösterilmiştir. Bunun sonucu olarak skarsız yara iyileşmesi hedeflenmiştir.

Yapılan bu çalışmada yara iyileşmesinin 7. gününde kapillar damar oluşumu A grubunda, diğer gruplara göre daha fazla gözlenirken, gruplar arasında istatistiksel olarak fark bulunmuştur (p=0,012). Yara iyileşmesinin 14. gününde gruplar arasında istatistiksel olarak fark bulunmamıştır (p=0,310). 21. günde ise kapillar damar oluşumu gruplar arasında istatistiksel olarak fark vardır (p=0,015) B grubunun (tannik asit) 7. ve 14. gündeki yara iyileşmesi sırasındaki kapillar damarların sayısının diğer gruplara göre az olmasının tannik asitin anti-anjiyojenik özelliklerinden kaynaklandığı Hatami ve ark. (2022)' nın bulguları ile uyumlu görülmüştür. Ayrıca tannik asitin fibroblast proliferasyonu ve farklılaşması ile anti-fibrotik özelliklerinden dolayı skar oluşumunu da azalttığı bildirilmiştir (Hatami ve ark., 2022; Pattarayan ve ark., 2018; Reed ve ark., 2019). Çalışmanın 21. gününde, A (kontrol) ve B (tannik asit) grubu, D (TA & Çinko oksit) grubu ile kıyaslandığında istatistiksel olarak çok daha yüksek kapillar damar oluşumuna sahip olması, tannik asit ve çinkonun bir araya geldiğinde kapillar damar yoğunluğunu azalttığını düşündürmüştür (Tablo 10). Ayrıca C ile D grubu arasında kapillar damar yönünde istatistiksel olarak fark olmaması da bu durumu desteklemektedir.

Yapılan çalışmalarda yaralarda yangısal hücreler (makrofaj, monosit ve polimorfonükleer lökosit) ile reaktif oksijen türleri (ROS) doku hasarı oluşturması nedeniyle iyileşmeyi geciktirmektedir. Bununla birlikte, deri yaralanması sırasında

keratinositler tarafından yara bölgesine toplanan nötrofiller ve makrofajlar sayesinde, bakterilerin ve yabancı kalıntıların temizlenmesi kolaylaştırılır. Yara bölgesinden bakteri ve debris uzaklaştırıldıktan sonra nötrofiller ya makrofajlar tarafından fagosite edilir ya da yaradan uzaklaştırılır. Nötrofillerin yara bölgesinde kalıcılığı, aşırı proteaz enziminin salgılanmasına neden olduğundan doku hasarına yol açarak kronik yaraya neden olabilir (Wetzler, Kampfer, Stallmeyer, Pfeilschifter, & Frank, 2000; Yager, & Nwomeh, 1999). Nötrofiller genellikle görevlerini yerine getirdikten sonra apoptoz yoluyla kendilerini yok ederler ve daha sonra makrofajlar tarafından hızla tanınıp temizlenirler (Martin, & Leibovich, 2005).

Yangısal hücre infiltrasyonu haftalar bazında (7., 14., 21.) gruplar arasında kıyaslandığında, 7. günde A grubuna göre C grubu ve B grubu arasında (sırasıyla p=0,004 ve p=0,002) istatistiksel olarak anlamlı bir fark olduğu bulundu. Benzer şekilde 14. günde de A grubuna göre B, D ve C grubunda (sırasıyla p=0,004, p=0,015 ve p=0,004) istatistiksel olarak anlamlı fark vardır. Yara iyileşmesinin 21. gününde gruplar arası (p=0,007) istatistiksel fark bulundu. A grubuna göre diğer gruplar arasında (B, C, D) (sırasıyla p değeri: 0,041; 0,041; 0,015) istatistiksel olarak anlamlı fark olduğu görüldü. Çalışmanın 21. gününde polimorf nükleer yangı hücrelerinin sadece kontrol grubunda gözlenmesi kullanılan farmakolojik ajanlardan tannik asitin, anti-inflamatuvar, anti-oksidan özelliklerinden (Jing ve ark., 2022; Ninan ve ark., 2016); çinko oksitin ise koruyucu, astrenjan ve antiseptik (Agren ve ark.; 1993) özelliklerinden kaynaklandığı düşünülmüştür. Yapılan bu çalışmada hemen tüm gün gruplarında (7., 14., ve 21.) A grubuna göre farmakolojik ajan kullanılan gruplarda (B, C, D) polimorf nükleer lökositlerin önemli ölçüde azaldığı ve 21. günde hemen hiç görülmediği ve yaranın sağlıklı bir granulasyon dokusu oluşturduğu gözlendi. Chen ve ark. (2019) 'nın yaptığı çalışmada tannik asit uygulanan grupta 10. günde nötrofil lökositlerin gözlenmemesi, yapılan bu çalışmada da benzer şekilde 7. günden itibaren kontrol grubuna kıyasla (Tablo 11, 12, 13). istatistiksel olarak daha düşük olduğu gözlemlendi. İncelenen preparatlarda farmakolojik ajan uygulanan gruplarda eritrosit fagosite etmiş makrofajların (siderosit) görülmesi, granulasyon dokusunun ve kollajen doku oluşumunun normal olduğu gözlendi.

Yapılan çalışmada 7. güne ait total iyileşme yüzdesi büyükten küçüğe doğru D>A>C>B olarak sıralanmaktadır. Total iyileşmemiş yara alanı ve yara iyileşme yüzdesi bakımından 7. günde A ve D grubunun birbirine yakın olduğu, sırasıyla C ve B grubunun bunları takip ettiği gözlendi (Grafik 19). İstatistiksel olarak ise A-B, C-B ve B-D grupları arasında istatistiksel olarak anlamlı fark gözlendi (Tablo 23).

14. günde ise total yara iyileşme yüzdesi bakımından gruplar arası sıralama büyükten küçüğe doğru C>A>D>B şeklinde sıralanmaktadır (Grafik 19). A, C ve D gruplarının total iyileşme yüzdesi değerleri birbirine yakın değerler olmasına rağmen, gruplar arası ikili karşılaştırma sonucu istatistiksel olarak anlamlı fark bulunmuştur (Tablo 23). Bununla birlikte B grubunun total iyileşme yüzdesi bakımından diğer gruplara kıyasla oldukça yetersiz olduğu dikkati çekmiştir (Tablo 22).

Çalışmanın 21. gününde A ve C gruplarında tam epitelizasyon gözlenirken, D grubunda A ve C grubuna yakın bir kapanma gözlenmiştir (Tablo 22). Bununla birlikte B grubunda diğer gruplara kıyasla, istatistiksel olarak total yara iyileşme bakımından, belirgin bir gecikmenin olduğu gözlendi (Tablo 23).

Chen ve ark. (2019)'nın yapmış olduğu çalışmada sıvıda çözünmüş halde kullanılan tannik asitin, tannik asit grubunun re-epitelizasyon oluşturarak yara kenarlarının tam olarak kapandığı buna karşın kontrol grubunun kapanmadığı gözlenmiştir. Yapılan bu çalışmada ise tannik asit uygulanan grupta yaranın tam olarak kapanmaması tannik asitin uygulama yolundan (topikal toz uygulama) kaynaklanabileceğini düşündürmüştür. Ayrıca, B grubunun, 7., 14. ve 21. günlerde total yara iyileşme yüzdesinin diğer gruplara göre geride olduğu, bu etkinin nedenleri arasında tannik asitin damarlaşma üzerine olan negatif etkisinden ileri geldiği düşünülmüştür (Hatami ve ark., 2022). C grubunun ise diğer gruplara kıyasla daha yüksek oranda yara iyileşmesine katkıda bulunması, çinkonun yara iyileşmesi sırasında keratinositlerin göçü ve yaradan debrisin uzaklaştırılmasını sağlayan enzimatik reaksiyonlar için gerekli bir kofaktör olmasından kaynaklandığı bilinmektedir. Ayrıca çinkonun epitelizasyonun artırılmasında rol oynadığı ve MMP yoluyla, kollajen fragmentlerinin parçalanmasını artırdığı kaynaklarda bildirilmektedir (Andreini, & Bertini, 2012; Andreini ve ark., 2011; Lansdown ve ark., 2007; Lin ve ark. , 2018; Ogawa ve ark., 2016; Shi, & Berg, 1996).

Kollajen, yara izi karşıtı birçok araştırma çalışmanın konusu olmuştur. Aktive edilmiş fibroblastlar tarafından salgılanan kollajen, yara izlerinin ana bileşenidir. Kollajen, sağ yönlü bir sarmal şeklinde düzenlenmiş üç polipeptit zincirinden oluşan bir moleküldür. Kademeli kollajen molekülleri arasındaki çapraz bağlantılar, ekstrasellüler matrikse stabilite ve güç sağlar. Kollajen döngüsü normal olarak kollajen sentezi ile kollajenaza bağımlı yıkımlanma arasında hassas bir dengenin korunması yoluyla düzenlenir. Yara iyileşmesi sırasında denge geçici olarak değişir. Bu, keloidlerde ve hipertrofik skarlarda görüldüğü gibi aşırı skar oluşumuna yol açabilir (Low, & Moy, 1992). Bağ dokusunun aşırı birikmesi (esas olarak kollajen) yara iyileşmesi sırasında yara izi oluşumuna yol açar (Monavarian ve ark. 2019). Derin dermal fibroblastların daha fazla olduğunu, daha yavaş çoğaldığını ve yüzeysel fibroblastlar ile karşılaştırıldığında daha yüksek seviyelerde TGF-β 1, bağ dokusu büyüme faktörü (CTGF), α-SMA ve kollajen eksprese ettiğini, ancak daha düşük kollajenaz seviyelerini sentezlediklerini bildirilmiştir (Monavarian ve ark. 2019). Aşırı yara izi oluşumuna engel olmak için, kollajen üretiminin ve ipliklerinin düzenlemesinin kontrollü olması gerekir (Low, & Moy, 1992). Kollajen liflerinin sarmal benzeri veya nodüler düzenlenmesinin skar dokusundaki karakteristik bulgular olduğunu öne bildirilmiştir (Lee, Yang, Chao, & Wong, 2004).

Yara bölgesinde bulunan fibroblastlar, makrofajlar tarafından (TGF-β-1 ve PDGF yoluyla) miyofibroblastlara dönüşmek için tetiklenir ve miyofibroblastlara farklılaşırlar. Miyofibroblastlar kontraktildir ve yara kenarlarını bir araya getirmeye devam edebilirler (Balsa, & Culp, 2015; Broughton, Janis, & Attinger, 2006). Miyofibroblastlar, yara dokusunda kollajen/hücre dışı matriks (ECM) üretip organize ederek yara iyileşmesinin ve hasarlı dokuların onarılmasından sorumludur. Skar dokusu, kayıp dokunun mekanik bütünlüğünü etkili ve hızlı bir şekilde geri kazandırır ancak kayıp doku işlevselliği kaybeder (Schuster, Younesi, Ezzo, & Hinz, 2023).

Kollajen dokusu normal dokuda sepet örgüsü görünümünde olup, yara sonrası bu kollajenin düzensiz olduğu gözlenmektedir. Kollajen miktarının artması skar oluşumunu (yara izi) da artırmakta ve bu istenmeyen bir durumdur (Natarajan ve ark., 2013). Yapılan bu çalışmada kollajen miktarının 7, 14 ve 21. günlerde B ve D gruplarında düşük olması sikatriks oluşumunun engellenmesi bakımından önemlidir.

Natarajan ve ark. (2013) ’nın, tannik asitli doku skafoldunun terapötik ve yara iyileştirme potansiyeli üzerine yapmış oldukları çalışmada hazırlanan skafoldun yara kapanmasında daha büyük ve anlamlı etkiye sahip olduğunu ve doğal kollajenlere kıyasla yara iyileşme oranını arttırdığını açıkça göstermektedir. Bu nedenle tannik asitin tam olarak potansiyel özelliklerini gösterebilmesi için biyouyumlu iskelet maddelere ihtiyaç duyduğu kanısına varılmaktadır (Natarajan ve ark., 2013). Yapılan bu çalışmada, tannik asit içeren grupların diğer gruplara kıyasla, kollajen miktarının görece düşük olması skar oluşumunu önlemesi bakımından anlamlı bulunmuştur.

İntermediate filamentler (IF'ler) ailesinin bir üyesi olarak vimentin, yara iyileşmesinin birçok önemli sürecinde yer alan oldukça dinamik ve çok yönlü bir hücre iskelet proteinidir (Coelho-Rato, Parvanian, Modi, & Eriksson, 2023). Vimentinin yara iyileşmesinde rol oynadığı ve yara iyileşmesi sırasında fibroblast çoğalmasını ve keratinosit farklılaşmasını koordine ettiği bildirilmektedir (Cheng ve ark., 2016). Vimentinin, yara iyileşmesi ve metastaz sırasında EMT sürecine dahil olduğu ve bu sırada epitel hücrelerinin daha dinamik ve hareketli özellikler kazandığı bilinmektedir. Vimentin kaybının fibroblast farklılaşmasında ciddi bir eksikliğe yol açtığı; bu durum, vimentin down-regüle olanlarda EMT’nin iki ana başlatıcısı olan TGF-β1 sinyalini ve *Zinc* baskılayıcı protein Slug'un aktivasyonunu inhibe ettiği yapılan çalışmalarda gösterilmiştir (Cheng ve ark., 2016; Coelho-Rato ve ark., 2023). Ayrıca vimentin, hücrenin hayatta kalmasını, büyümeyi, çoğalmayı, göçü, ve strese dayanıklılığı destekleyen çok sayıda hücresel aktiviteye katılır (Coelho-Rato ve ark., 2023). Yapılan çalışmalarda vimentin negatif yaralarda EMT benzeri keratinosit aktivasyonunda kayıp, sınırlı keratinizasyon ve yavaş reepitelizasyon görüldüğü bildirilmiştir. Ayrıca fibroblast eksikliği ve vimentin negatif yaralarındaki kollajen birikiminin olmadığı/azaldığı gözlenmiştir (Cheng ve ark., 2016). Vimentin, hücre içi rollerinin yanı sıra hücre dışı boşluğa da salgılanabilmekte ve burada onarımda görev almaktadır. Yangı, hücre aktivasyonu, yaşlanma, apoptoz, stres ve yaralanma sırasında hücre dışı vimentin eksprese edilir (Cheng ve ark., 2016; Coelho-Rato ve ark., 2023).

Çalışmanın 7. gününe ait vimentin değerlendirmesinde A, B ve D grubunun, yoğun olarak boyandığı ve istatistiksel olarak C grubundan yüksek olduğu gözlendi (p=0,002). Çalışmanın 14. ve 21. güne ait verilerde ise gruplar arasında fark

olmasına rağmen, istatistiksel olarak anlamlı fark bulunmamıştır (sırasıyla *p* değerleri: 0,068; 0,112). Tüm grupların kendi içinde haftalar bazında değerlendirildiğinde sadece A grubunda 7. ile 21. günlerde (p=0,027) ve 14. ile 21. günlerde (p=0,014) istatistiksel olarak anlamlı fark bulunmuştur. Diğer gruplarda haftalar bazında farklılık olmasına rağmen istatistiksel olarak anlamlı bir fark bulunmamıştır.

Vimentin ile bağdoku dolayısıyla kolajen oluşumu arasındaki korelasyon incelendiğinde; kollajen doku artışı ile vimentin pozitivitesi arasındaki uyumluluk 14. günde gözlenmesine rağmen 7. ve 21. günler arasında bu korelasyonun tam olarak gözlenmediği dikkati çekti. 21. günde B grubundaki yara iyileşmesinin diğer gruplara göre geç reepitelizasyonu ile vimentin arasında pozitif korelasyondan ileri geldiği Cheng ve ark. (2016)'nın bulguları ile uyumlu bulunmuştur. İlginç bir şekilde B grubunda 7. günden başlayarak 14. ve 21. günlerde vimentin ekspresyonunun azalarak sentezlendiği dikkati çekmiştir. Bağdoku aktivitesinin ilk haftalarda daha yüksek olduğu ve yara iyileşmesindeki son haftalara göre azalmasıyla açıklanabileceği bu durum tannik asitin antifibrotik etkisiyle olduğu düşünülmektedir (Pattarayan ve ark. 2017; Reed ve ark., 2019). Yara iyileşmesi sırasında kayıp yara alanının geri kazanılmasından primer olarak bağdoku (fibrozis) sorumludur. Bağdoku üremesinin geri kalması yaranın geç reepitelizasyonuna sebep olur. Fakat aşırı bağdoku birikimi skar dokusu ile de yakından ilişkilidir. Tannik asitin yaraları geç re-epitelize etmesine karşın, fibrozisi baskılayıcı etkisinden dolayı skarsız bir iyileşme sağlamaktadır.

N-cadherin, hayvan ve insan derisinde fibroblast adhezyonunu kolaylaştırarak yara izi oluşumunu tetikler. Bu durum N-cadherin kaybının yara kalitesini iyileştirdiğini göstermektedir. N-cadherinin peptit inhibitörü veya genetik modifikasyonla bloke edilmesi yara izini azaltır. Deney hayvanlarında yapılan çalışmalarda hayvanların sırt bölgelerinde açılan yaralarda kullanılan kimyasal ajanların ve bazı virüslerin uygulanması sonrasında N-cadherin ekspresyonunun minimum seviyeye düşürdüğü ve N-cadherin kaybının yara kalitesini iyileştirdiği gözlenmiştir (Jiang ve ark., 2020).

Yapılan bu çalışmada 7. güne ait N-cadherin değerlendirmesinde A ve B grubunun, D ve C grubuna göre daha yoğun olarak boyandığı ve istatistiksel olarak

A grubunun D ve C grubu arasında istatistiksel olarak fark olduğu (p=0,002), benzer şekilde B ve C grupları arasında istatistiksel olarak anlamlı fark olduğu gözlendi (p=0,002). Çalışmanın 14. ve 21. güne ait verilerde ise gruplar arasında fark olmasına rağmen, istatistiksel olarak anlamlı fark bulunmadı (sırasıyla p değerleri: 0,547; 0,081).

Tüm grupların kendi içinde haftalar bazında (7., 14., 21. günler) değerlendirildiğinde A grubunda 7. ve 21. günlerde (p=0,027) ve 14. ve 21. günlerde (p=0,043) istatistiksel olarak anlamlı fark bulunmuştur. B grubunda 7. ve 21. günler arasında (p=0,043), 14. ve 21. günler arasında (p=0,027) istatistiksel olarak anlamlı fark bulunmuştur. C grubunda 7. ve 14. gün (p=0,024), D grubunda ise aynı şekilde 7. ve 14. gün arasında (p=0,024) istatistiksel olarak anlamlı fark bulunmuştur.

N-cadherin skar dokusunun azaldığını gösteren bir belirteç olarak düşünüldüğünde tannik asitin yara iyileşmesinin 21. gününde sentezlenmesinin diğer gruplara göre düşük olduğu gözlenmiş, ve bu durum skar oluşumunun azalması ile uyumlu bulunmuştur. Yapılan bu çalışmada 21. günde B grubunda (tannik asit) N-cadherin ekspresyonunun, vimentin ekpresyonu ile aynı şekilde az olması, fibrozisin ve epitelizasyonunun benzer şekilde olduğunu düşündürmektedir.

Bir "*zinc-finger*" transkripsiyon faktör proteini olan Snail, epitelyal hücrelerini hareketli özelliklere sahip mezenkimal hücrelere dönüştüren epitelyalden mezenkimale geçişin (EMT) uyarılmasında rol oynayan bir belirteçtir. Epitel fenotipinin kaybı sırasında, hücre-hücre yapışma molekülü olan E-Cadherin, Snail tarafından baskılanmaktadır (Hotz ve ark., 2010; Swaim ve ark., 2019). Snail tarafından indüklenmiş EMT, E-Cadherinin doğrudan baskılanmasıyla epitel hücrelerini mezenkimal hücrelere dönüştürür. İncelenen tüm EMT süreçleri için Snail gerekli gibi görünse de, bu mutlaka EMT'nin uyarılmasının Snail genlerinin baskın rolü olduğu anlamına gelmemektedir. Ayrıca hücrelerin apoptozdan korunması gibi EMT'nin indüklenmesinden bağımsız olarak ortaya çıkabilen ek hücresel fonksiyonlara da sahiptirler (Hotz ve ark., 2010). Yangı ve doku hasarı sırasında, bakterilere karşı ilk savunma hattını sağlamak ve yara iyileşmesini desteklemek için hücre hareketi de gözlemlenir (Hotz ve ark., 2010). Snail kaynaklı EMT'nin hem embriyonik gelişimde hem de tümör ilerlemesi ve fibrozis gibi patolojik durumlarda önemli bir rol oynamakta ve TGF-β-1'in, EMT'ye bağımlı bir

süreçte Snail'ı indüklediği bildirilmektedir. Ayrıca, bulgular Snail'ın hücrenin hayatta kalmasında, anti-apoptozise katkıda bulunan bir role sahip olduğunu göstermektedir (Hotz ve ark., 2010). Snail ayrıca *in vivo* yara iyileşmesi sırasında makrofajların göç kapasitesini ve çeşitli hücre tiplerinde hayatta kalmayı uyarmak gibi benzer ancak farklı işlevleri de vardır (Swain ve ark., 2019). *İn vivo* ve *in vitro* yara bölgelerinde ve ayrıca yangısal bağırsak hastalığı olan hastalarda göç eden makrofajlarda Snail'ın güçlü, geçici ve zamana bağlı bir aktivasyonunu bildirilmektedir. Ayrıca makrofajlarda Snail'in uyarılmasının TGF-β-1 sinyal yoluna bağlı olduğunu bildirmişlerdir. Yangı ve yara iyileşmesi sırasında TGF-β-1'in aktive makrofajların göçünü tetiklediği, Snail'in aracılık ettiği sonucuna varılmıştır. Bu sonuçlar, doku hasarı sırasında bağışıklık hücresi hareketinde mevcut olan yeni bir EMT benzeri mekanizma hakkında bilgi vermektedir (Hotz ve ark., 2010). Hotz, ve ark. (2010)'nın yapmış olduğu çalışmada yara iyileşmesi sırasında çoğunlukla makrofajlarda, yara bölgesinde ve daha az miktarda da nötrofillerde Snail ekspresyonunun indüklendiği bildirilmiştir. Ek olarak insan örnekleri ile yapılan çalışmalarda yara bölgesinde makrofajlarda Snail ekspresyonunun arttığı gözlenmiştir. Sağlıklı olanların aksine, etkilenen kolon dokularındaki makrofajlarda da Snail ekspresyonu bulunduğu bildirilmektedir. Bu sonuçlara dayanarak, yalnızca yangılı yara bölgesinde bulunan Snail pozitif makrofajların, yangıyı savunmak için etkinleştirilen makrofajlar olduğu sonucuna varıldığı bildirilmiştir (Hotz ve ark., 2010).

Yapılan bu çalışmada 7. günde C grubunun A ve B grupları arasında istatistiksel olarak anlamlı fark olduğu (p=0,002), D grubunda da A ve B grupları arasında istatistiksel olarak anlamlı fark olduğu gözlendi (p=0,002). Çalışmanın 14. gününde ise A grubu ile D ve B grupları arasında istatistiksel olarak anlamlı fark bulundu (p=0,002). Çalışmanın 21. gününde, bütün grupların birbirleriyle istatistiksel olarak anlamlı fark olduğu tespit edildi.

Her bir grubun kendi içinde zamana bağlı değişimi incelendiğinde A grubunda haftalar arasında immunohistokimyasal skor artmasına rağmen sadece 7. ve 21. gün arasında anlamlı fark olduğu gözlendi (p=0,014). B grubunda ise 7.- 14. ve 7.- 21. günler arasında istatistiksel olarak anlamlı fark görüldü (p=0,026; p=0,026). Buna göre 7. gündeki immunohistokimyasal skor 14. günde artarken, 21.

günde tekrar azalma gösterdi. C grubunda gruplar arasında istatistiksel olarak anlamlı bir fark görülmedi. Bununla birlikte 7. gündeki IHK'sal Snail & Slug skoru 14. günde azalmış ve 21. günde tekrar yükselmiştir. D grubunda ise günler bazında istatiksel fark gözlenmemiştir.

B grubundaki 7. gün ile 14. gün arasındaki anlamlı fark (Snail& Slug artışı) yaranın EMT sürecine girdiğini; 21. gündeki azalış ise, istatistiksel fark olmamasına rağmen, yaranın MET sürecine girdiğini göstermektedir. Bu durum aynı günlerdeki E-cadherin ile de antagonist bir karakter sergileyerek yara iyileşme sürecinin sağlıklı bir şekilde olduğunu göstermiştir. C grubundaki Snail & Slug değişimi, istatistiksel olarak anlamlı olmasa da, kullanılan kimyasal ajanın (çinko oksit) yara iyileşmesinde EMT/MET süreçlerini sağlıklı bir şekilde oluşturduğunu gözlemlenmiştir. D grubunda 7. güne karşı 14. günde aynı şekilde istatistiksel fark bulunmamasına rağmen bir azalma gözlenmiş ve tekrar 21. günde Snail & Slug' da bir artış görülmüştür. Kullanılan kimyasal ajanlar içerisinde tannik asitin istatistiksel olarak günler bazında EMT ve MET sürecini uygun bir şekilde tamamladığı gözlenmiştir.

E-cadherin, 'tight junction' ların ana transselüler adhezyon proteinidir ve plazma zarında lokalize olan, stratum bazale'den stratum granülosuma kadar olan epidermal hücreler tarafından eksprese edilir. Tümör invazyonu ile ilişkisine bakıldığında E-cadherin ekspresyonu azalmış tümör hücrelerinin yüksek invazyon potansiyeline sahip olduğu bilinmektedir. Yapılan *in vitro* çalışma, E-cadherin ekspresyonunun down regülasyonu, keratinosit göçünün artışına neden olduğunu gösterdi. Ayrıca E-cadherin ekspresyonunun hücre olgunlaşması ve farklılaşması ile yakın ilişkisi olduğu bilinmektedir (Ernstsen ve ark., 2023).

Yapılan bu çalışmada 7. günde tüm gruplarda E-cadherin ekspresyonunun olmadığı ve negatif boyanma olduğu gözlendi. Çalışmanın 14. ve 21. günlerinde ise E-cadherin ekspresyonunun artmış olduğu dikkati çekti. Çalışmanın 14. gününde, A grubuna göre C ve D grupları arasında istatistiksel olarak anlamlı fark gözlendi. B grubunda da aynı şekilde C ve D grupları arasında istatistiksel olarak anlamlı fark gözlendi p=0,015). Çalışmanın 21. gününde E-cadherin ekspresyonunun artışına rağmen gruplar arasında istatistiksel olarak fark gözlenmedi. Grupların kendi içinde zamana bağlı E-cadherin ekspresyonu incelendiğinde A grubunda, 7. ve 14. günler arasında istatistiksel fark (p=0,026) olduğu yine aynı şekilde 14. ve 21. günler arası

istatistiksel olarak anlamlı fark (p=0,027) olduğu gözlendi. B grubunda 7. ve 14. günler arasında istatistiksel fark (p=0,026) olduğu yine aynı şekilde 14. ve 21. günler arası istatistiksel olarak anlamlı fark (p=0,042) olduğu gözlendi. C grubunda 7. ve 14. günler arasında istatistiksel olarak anlamlı fark (p=0,024) bulunurken, 14. ve 21. günler arasında ise istatistiksel fark (p=0,340) bulunmadı. D grubunda 7. ve 14. gün arasında istatistiksel fark varken (p=0,027), fakat 14. ve 21. günler arasında istatistiksel fark bulunmadı (p=0,068). Bu sonuçlar incelendiğinde C ve D grubunun 14. ve 21. günlerinde fark olmaması yaranın reepitelize olduğu ve MET sürecine A ve B grubuna göre daha erken girdiği düşünülmektedir. C ve D grubunun daha erken MET sürecine girmesi makroskobik olarak yara kapanması ile doğru orantılı olup, bu durumun çinko oksitten kaynaklanabileceği düşünülmektedir.

Epidermal yara iyileşmesi, büyüme faktörleri ve ECM bileşenleri gibi birçok farklı hücre tipinin ve molekülün önemli bir rol oynadığı koordineli bir süreçtir. Doku bütünlüğünün tekrar kazanılması için gerekli olan birçok protein arasında metaloproteinaz (MMP) ailesi bulunur. MMP'ler, ECM'nin bozulmasını ve modülasyonunu, büyüme faktörü aktivasyonunu ve hücre-hücre ve hücre-matriks sinyalleşmesini etkileyen ECM ve ECM olmayan bileşenler üzerinde etkilidir. MMP'ler, yara iyileşmesi sırasında keratinositler, fibroblastlar ve yangısal hücreler gibi farklı hücre tipleri tarafından farklı aşamalarda ve lokasyonlarda salgılanır ve böylece bu süreci çok koordineli ve kontrollü bir şekilde düzenler (Martins ve ark., 2015).

Yapılan çalışmanın 7. gününde A grubu ile sırasıyla B, C ve D grupları arasında istatistiksel olarak anlamlı fark bulundu **(p=0,002)**. B ve C grubu arasında istatiksel olarak anlamlı fark olduğu gözlendi. **(p=0,002).** Çalışmanın 7. gününde C grubunda MMP-9 ekspresyonunun diğer gruplara göre yüksek olduğu, buna karşın B grubunda MMP-9 ekpresyonu olmadığı ve negatif boyanma olduğu dikkati çekti. Çalışmanın 14. gününde ise A grubunun, B, C ve D grupları arasında istatistiksel olarak anlamlı fark olduğu gözlendi **(p=0,002).** Ayrıca C ve D grupları arasında istatistiksel olarak fark bulundu **(p=0,026)**. Çalışmanın 14. gününde MMP-9 aktivitesinin C grubunda en yüksek olduğu, B ve D gruplarının ise MMP-9 aktivitelerinin birbirine yakın olduğu gözlendi. Çalışmanın 21. gününde A grubunun, B, C ve D grupları ile arasında anlamlı fark görüldü (sırasıyla p değerleri 0,002;

0,002; 0,015). 21. günde MMP-9 aktivitesinin B grubunda en yüksek olduğu, C ve D gruplarında ise azalarak birbirine yakın seyrettiği görüldü.

Her bir grubun kendi içerisinde zamana bağlı değişimi analiz edildiğinde A, B ve C grupların kendi içinde haftalar bazında (7., 14. ve 21. günler) anlamlı fark bulunurken, D grubunun ise 14. ve 21. günleri arasında istatistiksel olarak anlamlı fark bulunmadı. Çaşımanın B ve D gruplarında haftalara göre bir artış gözlenirken, A ve C grubunda ise MMP-9 aktivitesinin önce yükseldiği, sonra azaldığı gözlendi. A grubundaki MMP-9 ekspresyonunun düşük olması ile kollajen boyamaları sonrasında gözlenen kollajen miktarı fazlalığı ile ters ilişkili olduğu gözlendi. Bu durum kollejenaz aktivitesi olan MMP-9 ile kollajen oluşumu arasındaki ilişki ile uyumludur. Dahası B grubunda artan MMP-9 aktivitesi ile azalan kollajen dokusu arasındaki ilişki yapılan daha önce yapılan çalışmalar ile uyumlu bulunmuştur (Aparecida Da Silva ve ark., 2013). C grubunda MMP-9'un haftalar bazında önce artması ve daha sonra azalması ile kollajen üretimi arasında ters ilişkinin olduğunu doğrulamaktadır. Yine aynı şekilde D grubunda ise MMP-9 artışı ile kollajen üretimi arasında ters yönlü bir ilişki olduğu gözlenmiştir. Çalışmanın 21. gününde B grubunda artan MMP-9 aktivitesi kollajen üretimini baskılayarak aşırı ECM (skar) oluşumuna engel olduğu yapılan Masson Trichrome boyamadaki kollajen miktarı ile uyumlu bulunmuştur.

Sonuç olarak tannik asitin yara iyileşmesi sırasında çinko oksit ile kıyaslandığında yara iyileşme süresi bakımından daha uzun zamana ihtiyaç duyduğu, fakat daha az skar oluşumu bakımından C (çinko oksit) ve A (kontrol) grubuna göre daha uygun bir iyileşme gösterdiği gözlendi. Bununla birlikte yara tedavisinde EMT/MET sürecini başarılı bir şekilde tamamladığı görüldü. Tannik asitin farklı formülasyonlarının ve dozajlarının yara iyileşmesi üzerine katkıları sonraki çalışmalarda incelenmesi faydalı olacaktır. Tannik asit ve çinko oksit karışımının hem yara iyileşmesi, hem de skar oluşumu önlemesi yönünden kullanılabileceği düşünülmektedir.

6.KAYNAKLAR

Agren M. S. (1990). Studies on zinc in wound healing. *Acta dermato-venereologica. Supplementum*, *154*, 1–36.

Agren, M. S., Söderberg, T. A., Reuterving, C. O., Hallmans, G., & Tengrup, I. (1991). Effect of topical zinc oxide on bacterial growth and inflammation in full-thickness skin wounds in normal and diabetic rats. *The European journal of surgery 157*(2), 97–101.

Agren, M. S., Franzén, L., & Chvapil, M. (1993). Effects on wound healing of zinc oxide in a hydrocolloid dressing. *Journal of the American Academy of Dermatology*, *29*(2 Pt 1), 221–227. https://doi.org/10.1016/0190-9622(93)70172-p

Alavinia, S. J., Mirzargar, S. S., Rahmati-Holasoo, H., & Mousavi, H. E. (2018). The in vitro and in vivo effect of tannic acid on Ichthyophthirius multifiliis in zebrafish (Danio rerio) to treat ichthyophthiriasis. *Journal of fish diseases*, *41*(12), 1793–1802. https://doi.org/10.1111/jfd.12886

Andreini, C., Bertini, I., & Cavallaro, G. (2011). Minimal functional sites allow a classification of zinc sites in proteins. *PLoS ONE*, 6(10). https://doi.org/10.1371/journal.pone.0026325

Andreini, C.,& Bertini, I. (2012). A bioinformatics view of zinc enzymes. *Journal of Inorganic Biochemistry*,111,150–156. https://doi.org/10.1016/j.jinorgbio.2011.11.020

Ansari, S., Gantuya, B., Tuan, V. P., & Yamaoka, Y. (2018). Diffuse Gastric Cancer: A Summary of Analogous Contributing Factors for Its Molecular Pathogenicity. *International journal of molecular sciences*, *19*(8), 2424. https://doi.org/10.3390/ijms19082424

Aparecida Da Silva, A., Leal-Junior, E. C., Alves, A. C., Rambo, C. S., Dos Santos, S. A., Vieira, R. P., & De Carvalho, P.deT. (2013). Wound-healing effects of low-level laser therapy in diabetic rats involve the modulation of MMP-2 and MMP-9 and the redistribution of collagen types I and III. *Journal of cosmetic and laser therapy, Dermatology*, *15*(4), 210–216. https://doi.org/10.3109/14764172.2012.761345

Atakan N (2004). Derinin bariyer fonksiyonu. *Türkiye Klinikleri Kozmetoloji Dergisi*, 5,97-100.

Avila-Carrasco, L., Majano, P., Sánchez-Toméro, J. A., Selgas, R., López-Cabrera, M., Aguilera, A., & González Mateo, G. (2019). Natural Plants Compounds as Modulators of Epithelial-to-Mesenchymal Transition. *Frontiers in pharmacology*, *10*,715. https://doi.org/10.3389/fphar.2019.00715

Bagdas, D., Cam Etoz, B., Inan Ozturkoglu, S., Cinkilic, N., Ozyigit, M. O., Gul, Z., … Gurun, M. S. (2014). Effects of systemic chlorogenic acid on random-pattern dorsal skin flap survival in diabetic rats. *Biological & pharmaceutical bulletin*, *37*(3), 361–370. https://doi.org/10.1248/bpb.b13-00635

Balsa, I. M., & Culp, W. T. (2015). Wound Care. *The Veterinary clinics of North America. Small animal practice*, *45*(5),1049–1065. https://doi.org/10.1016/j.cvsm.2015.04.009

Baltzis, D., Eleftheriadou, I., & Veves, A. (2014). Pathogenesis and treatment of impaired wound healing in diabetes mellitus: new insights. *Advances in therapy*, *31*(8), 817–836. https://doi.org/10.1007/s12325-014-0140-x

Belhaoues, S., Amri, S., & Bensouilah, M. (2020). Major phenolic compounds, antioxidant and antibacterial activities of Anthemis praecox Link aerial parts. *South African Journal of Botany, 131,200205.* doi:10.1016/j.sajb.2020.02.018

Broughton, G., 2nd, Janis, J. E., & Attinger, C. E. (2006). The basic science of wound healing. *Plastic and reconstructive surgery*, *117*(7 Suppl), 12S–34S. https://doi.org/10.1097/01.prs.0000225430.42531.c2

Caley, M. P., Martins, V. L., & O'Toole, E. A. (2015). Metalloproteinases and Wound Healing. *Advances in wound care*, *4*(4), 225–234. https://doi.org/10.1089/wound.2014.0581

Chen, Y., Tian, L., Yang, F., Tong, W., Jia, R., Zou, Y., Yin, L., Li, L., He, C., Liang, X., Ye, G., Lv, C., Song, X., & Yin, Z. (2019). Tannic Acid Accelerates Cutaneous Wound Healing in Rats Via Activation of the *ERK 1/2* Signaling Pathways. *Advances in wound care*, *8*(7), 341–354. https://doi.org/10.1089/wound.2018.0853

Cheng, F., Shen, Y., Mohanasundaram, P., Lindström, M., Ivaska, J., Ny, T., & Eriksson, J. E. (2016). Vimentin coordinates fibroblast proliferation and keratinocyte differentiation in wound healing via TGF-β-Slug signaling. *Proceedings of the National Academy of Sciences of the United States of America*, *113*(30), E4320–E4327. https://doi.org/10.1073/pnas.1519197113

Chitturi, R. T., Balasubramaniam, A. M., Parameswar, R. A., Kesavan, G., Haris, K. T., & Mohideen, K. (2015). The role of myofibroblasts in wound healing, contraction and its clinical implications in cleft palate repair. *Journal of international oral health : JIOH*, *7*(3), 75–80.

Clark, R. A., Tonnesen, M. G., Gailit, J., & Cheresh, D. A. (1996). Transient functional expression of alphaVbeta 3 on vascular cells during wound repair. *The American journal of pathology*, *148*(5), 1407–1421.

Coelho-Rato, L. S., Parvanian, S., Modi, M. K., & Eriksson, J. E. (2023). Vimentin at the core of wound healing. *Trends in cell biology*, S0962-8924(23)00168-X. Advance online publication. https://doi.org/10.1016/j.tcb.2023.08.004

Cui, N., Hu, M., & Khalil, R. A. (2017). Biochemical and Biological Attributes of Matrix Metalloproteinases. *Progress in molecular biology and translational science*, *147*, 1–73. https://doi.org/10.1016/bs.pmbts.2017.02.005

Dabbaghi, A., Kabiri, K., Ramazani, A., Zohuriaan-Mehr, M. J., & Jahandideh, A. (2019). Synthesis of bio-based internal and external cross-linkers based on tannic acid for preparation of antibacterial superabsorbents. *Polymers for Advanced Technologies.* doi:10.1002/pat.4722

Derycke, L., Morbidelli, L., Ziche, M., De Wever, O., Bracke, M., & Van Aken, E. (2006). Soluble N-cadherin fragment promotes angiogenesis. *Clinical & experimental metastasis*, *23*(3-4), 187–201. https://doi.org/10.1007/s10585-006-9029-7

Doğan İ., & Doğan, N. (2020). Estimation of Sample Size with Resource Equation Method in Experimental Animal Studies. *Turkiye Klinikleri Journal of Biostatistics*, 12(2), 211–217.https://doi.org/10.5336/biostatic.2020-73726

Ernstsen, C. V., Riishede, A., Iversen, A. K. S., Bay, L., Bjarnsholt, T., & Nejsum, L. N. (2023). E-cadherin and aquaporin-3 are downregulated in wound edges of human chronic wounds. *APMIS : acta pathologica, microbiologica, et immunologica Scandinavica*, *131*(8), 403–409. https://doi.org/10.1111/apm.13332

Evans, N. D., Oreffo, R. O., Healy, E., Thurner, P. J., & Man, Y. H. (2013). Epithelial mechanobiology, skin wound healing, and the stem cell niche. *Journal of the mechanical behavior of biomedical materials*, *28*, 397–409. https://doi.org/10.1016/j.jmbbm.2013.04.023

Frazier, R. A., Deaville, E. R., Green, R. J., Stringano, E., Willoughby, I., Plant, J., & Mueller-Harvey, I. (2010). Interactions of tea tannins and condensed tannins with proteins. *Journal of pharmaceutical and biomedical analysis*, *51*(2), 490–495. https://doi.org/10.1016/j.jpba.2009.05.035

Friedman, L. A., & Kimball, A. W. (1986). Coronary heart disease mortality and alcohol consumption in Framingham. *American journal of epidemiology*, *124*(3),481–489. https://doi.org/10.1093/oxfordjournals.aje.a114418

Gantwerker, E. A., & Hom, D. B. (2011). Skin: histology and physiology of wound healing. *Facial plastic surgery clinics of North America*, *19*(3), 441–453. https://doi.org/10.1016/j.fsc.2011.06.009

Gao, J., Yang, X., Yin, W., & Li, M. (2018). Gallnuts: A Potential Treasure in Anticancer Drug Discovery. *Evidence-based complementary and alternative medicine : eCAM*, *2018*, 4930371. https://doi.org/10.1155/2018/4930371

Gibson-Corley, K. N., Olivier, A. K., & Meyerholz, D. K. (2013). Principles for valid histopathologic scoring in research. *Veterinary pathology*, *50*(6), 1007–1015. https://doi.org/10.1177/0300985813485099

Gupta, A.; Kumar P. (2015). Assessment of the histological state of the healing wound. *Plastic and Aesthetic Research. , 2*, 239-42. http://dx.doi.org/10.4103/2347-9264.158862

Gurtner, G. C., Werner, S., Barrandon, Y., & Longaker, M. T. (2008). Wound repair and regeneration. *Nature*, *453*(7193), 314–321. https://doi.org/10.1038/nature07039

Haensel, D., & Dai, X. (2018). Epithelial-to-mesenchymal transition in cutaneous wound healing: Where we are and where we are heading. *Developmental dynamics : an official publication of the American Association of Anatomists*, *247*(3), 473– 480. https://doi.org/10.1002/dvdy.24561

Harrington, K. J., & Syrigos, K. N. (2000). The role of E-cadherin-catenin complex: more than an intercellular glue?. *Annals of surgical oncology*, *7*(10), 783–788. https://doi.org/10.1007/s10434-000-0783-5

Hashem, H.E., (2019). Epithelial Mesenchymal Transition and Tissue Healing. *Journal of Medical Histology.* DOI: 10.21608/jmh.2019.7401.1046

Hatami, E., B Nagesh, P. K., Sikander, M., Dhasmana, A., Chauhan, S. C., Jaggi, M., & Yallapu, M. M. (2022). Tannic Acid Exhibits Antiangiogenesis Activity in

Nonsmall-Cell Lung Cancer Cells. *ACS omega*, *7*(27), 23939–23949. https://doi.org/10.1021/acsomega.2c02727

Hendiger, E. B., Padzik, M., Żochowska, A., Baltaza, W., Olędzka, G., Zyskowska,… Lorenzo-Morales, J. (2020). Tannic acid-modified silver nanoparticles enhance the anti-Acanthamoeba activity of three multipurpose contact lens solutions without increasing their cytotoxicity. *Parasites & vectors*, *13*(1), 624. https://doi.org/10.1186/s13071-020-04453-z

Hinz B. (2016). The role of myofibroblasts in wound healing. *Current research in translational medicine*, *64*(4), 171–177. https://doi.org/10.1016/j.retram.2016.09.003

Hotz, B., Visekruna, A., Buhr, H. J., & Hotz, H. G. (2010). Beyond epithelial to mesenchymal transition: a novel role for the transcription factor Snail in inflammation and wound healing. *Journal of gastrointestinal surgery*, *14*(2), 388–397. https://doi.org/10.1007/s11605-009-1068-3.

Hu, X., Wang, H., Lv, X., Chu, L., Liu, Z., Wei, X., … Cui, W. (2015). Cardioprotective Effects of Tannic Acid on Isoproterenol-Induced Myocardial Injury in Rats: Further Insight into 'French Paradox'. *Phytotherapy research*, *29*(9), 1295–1303. https://doi.org/10.1002/ptr.5376

Hull Vance, S., Tucci, M., & Benghuzzi, H. (2011). Evaluation of the antimicrobial efficacy of green tea extract (egcg) against streptococcus pyogenes in vitro - biomed 2011. *Biomedical sciences instrumentation*, *47*, 177–182.

Jamadagni, P. S., Jamadagni, S., Mukherjee, K., Upadhyay, S., Gaidhani, S., & Hazra, J. (2016). Experimental and histopathological observation scoring methods for evaluation of wound healing properties of *Jatyadi Ghrita*. *Ayu*, *37*(3-4), 222–229. https://doi.org/10.4103/ayu.AYU_51_17

Jastrzebska, M., Zalewska-Rejdak, J., Wrzalik, R., Kocot, A., Mroz, I., Barwinski, … Cwalina, B. (2006). Tannic acid-stabilized pericardium tissue: IR spectroscopy, atomic force microscopy, and dielectric spectroscopy investigations. *Journal of biomedical materials research. Part A*, *78*(1), 148–156. https://doi.org/10.1002/jbm.a.30717

Jiang, D., Christ, S., Correa-Gallegos, D., Ramesh, P., Kalgudde Gopal, S., … Rinkevich, Y. (2020). Injury triggers fascia fibroblast collective cell migration to drive scar formation through N-cadherin. *Nature communications*, *11*(1), 5653. https://doi.org/10.1038/s41467-020-19425-1

Jing, W., Xiaolan, C., Yu, C., Feng, Q., & Haifeng, Y. (2022). Pharmacological effects and mechanisms of tannic acid. *Biomedicine & pharmacotherapy,154*, 113561. https://doi.org/10.1016/j.biopha.2022.113561

Kaczmarek B. (2020). Tannic Acid with Antiviral and Antibacterial Activity as A Promising Component of Biomaterials-A Minireview. *Materials*, *13*(14), 3224. https://doi.org/10.3390/ma13143224

Kahraman, M. M. (2016). Yara İyileşmesi Mikroskop Altında. *Turkiye Klinikleri J Vet Sci Surg-Special Topics*, 2(1), 1–6.

Kandhwal, M., Behl, T., Singh, S., Sharma, N., Arora, S., Bhatia, … Bungau, S. (2022). Role of matrix metalloproteinase in wound healing. *American journal of translational research*, *14*(7), 4391–4405.

Khanbabaee, K., & Van Ree, T. (2001). Tannins: classification and definition. *Natural product reports*, *18*(6), 641–649. https://doi.org/10.1039/b101061l

Kondo, T., & Ishida, Y. (2010). Molecular pathology of wound healing. *Forensic science international*, *203*(1-3), 93–98. https://doi.org/10.1016/j.forsciint.2010.07.004

Kuwahara, M., Hatoko, M., Tada, H., & Tanaka, A. (2001). E-cadherin expression in wound healing of mouse skin. *Journal of Cutaneous Pathology*, 28(4), 191–199. https://doi.org/10.1034/j.1600- 0560.2001.028004191.x

Kwak, M., Son, D., Kim, J., & Han, K. (2014). Static Langer's line and wound contraction rates according to anatomical regions in a porcine model. *Wound Repair and Regeneration*, 22(5), 678– 682. https://doi.org/10.1111/wrr.12206

Lansdown, A. B., Mirastschijski, U., Stubbs, N., Scanlon, E., & Agren, M. S. (2007). Zinc in wound healing: theoretical, experimental, and clinical aspects. *Wound repair and regeneration*, *15*(1), 2–16. https://doi.org/10.1111/j.1524-475X.2006.00179.x

Lazarus, G. S., Cooper, D. M., Knighton, D. R., Percoraro, R. E., Rodeheaver, G., & Robson, M. C. (1994). Definitions and guidelines for assessment of wounds and evaluation of healing. *Wound repair and regeneration*, *2*(3), 165–170. https://doi.org/10.1046/j.1524-475X.1994.20305.x

Lee, J. Y., Yang, C. C., Chao, S. C., & Wong, T. W. (2004). Histopathological differential diagnosis of keloid and hypertrophic scar. *The American Journal of dermatopathology*, *26*(5), 379–384. https://doi.org/10.1097/00000372-200410000-00006

Lin, P. H., Sermersheim, M., Li, H., Lee, P. H. U., Steinberg, S. M., & Ma, J. (2017). Zinc in Wound Healing Modulation. *Nutrients*, *10*(1), 16. https://doi.org/10.3390/nu10010016

Lopes, L. C. S., Brito, L. M., Bezerra, T. T., Gomes, K. N., Carvalho, F. A. A., Chaves, M. H., & Cantanhêde, W. (2018). Silver and gold nanoparticles from tannic acid: synthesis, characterization and evaluation of antileishmanial and cytotoxic activities. *Anais da Academia Brasileira de Ciencias*, *90*(3), 2679–2689. https://doi.org/10.1590/0001-3765201820170598

Low, S. Q., & Moy, R. L. (1992). Scar wars strategies. Target collagen. *The Journal of dermatologic surgery and oncology*, *18*(11), 981–986. https://doi.org/10.1111/j.1524-4725.1992.tb02770.x

Marconi, G. D., Fonticoli, L., Rajan, T. S., Pierdomenico, S. D., Trubiani, O., Pizzicannella, J., & Diomede, F. (2021). Epithelial-Mesenchymal Transition (EMT): The Type-2 EMT in Wound Healing, Tissue Regeneration and Organ Fibrosis. *Cells*, *10*(7), 1587. https://doi.org/10.3390/cells10071587

Martin, P., & Leibovich, S. J. (2005). Inflammatory cells during wound repair: the good, the bad and the ugly. *Trends in cell biology*, *15*(11), 599–607. https://doi.org/10.1016/j.tcb.2005.09.002

Martins, V. L., Caley, M., & O'Toole, E. A. (2013). Matrix metalloproteinases and epidermal wound repair. *Cell and tissue research*, *351*(2), 255–268. https://doi.org/10.1007/s00441-012-1410-z

Meizarini, A., Aryati, A., Rianti, D., Riawan, W., & Puteri, A. (2020). Effectivity of zinc oxide-turmeric extract dressing in stimulating the reepithelization phase of wound healing. *Veterinary world*, *13*(10), 2221–2225. https://doi.org/10.14202/vetworld.2020.2221-2225

Monavarian, M., Kader, S., Moeinzadeh, S., & Jabbari, E. (2019). Regenerative Scar-Free Skin Wound Healing. *Tissue engineering. Part B, Reviews*, *25*(4), 294–311. https://doi.org/10.1089/ten.TEB.2018.0350

Moulin, V., Auger, F. A., Garrel, D., & Germain, L. (2000). Role of wound healing myofibroblasts on re-epithelialization of human skin. *Burns*, *26*(1), 3–12. https://doi.org/10.1016/s0305-4179(99)00091-1

Natarajan, V., Krithica, N., Madhan, B., & Sehgal, P. K. (2013). Preparation and properties of tannic acid cross-linked collagen scaffold and its application in wound healing. *Journal of biomedical materials research. Part B, Applied biomaterials*, *101*(4), 560–567. https://doi.org/10.1002/jbm.b.32856

Ninan, N., Forget, A., Shastri, V. P., Voelcker, N. H., & Blencowe, A. (2016). Antibacterial and Anti-Inflammatory pH-Responsive Tannic Acid-Carboxylated Agarose Composite Hydrogels for Wound Healing. *ACS applied materials & interfaces*, *8*(42), 28511–28521. https://doi.org/10.1021/acsami.6b10491

Ogawa, Y., Kawamura, T., & Shimada, S. (2016). Zinc and skin biology. *Archives of Biochemistry and Biophysics*, 611, 113–119. https://doi.org/10.1016/j.abb.2016.06.003

Padzik, M., Hendiger, E. B., Chomicz, L., Grodzik, M., Szmidt, M., Grobelny, J., & Lorenzo-Morales, J. (2018). Tannic acid-modified silver nanoparticles as a novel therapeutic agent against Acanthamoeba. *Parasitology research*, *117*(11), 3519–3525. https://doi.org/10.1007/s00436-018-6049-6

Pattarayan, D., Sivanantham, A., Bethunaickan, R., Palanichamy, R., & Rajasekaran, S. (2018). Tannic acid modulates fibroblast proliferation and differentiation in response to pro-fibrotic stimuli. *Journal of cellular biochemistry*, *119*(8), 6732–6742. https://doi.org/10.1002/jcb.26866

Pizzi A. (2019). Tannins: Prospectives and Actual Industrial Applications. *Biomolecules*, *9*(8), 344. https://doi.org/10.3390/biom9080344

Prigione, V., Spina, F., Tigini, V., Giovando, S., & Varese, G. C. (2018). Biotransformation of industrial tannins by filamentous fungi. *Applied microbiology and biotechnology*, *102*(24), 10361–10375. https://doi.org/10.1007/s00253-018-9408-4

Reed, E. B., Ard, S., La, J., Park, C. Y., Culligan, L., Fredberg, … Dulin, N. O. (2019). Anti-fibrotic effects of tannic acid through regulation of a sustained TGF-beta receptor signaling. *Respiratory research*, *20*(1), 168. https://doi.org/10.1186/s12931-019-1141-8

Reinke, J. M., & Sorg, H. (2012). Wound repair and regeneration. *European surgical research*, *49*(1), 35–43. https://doi.org/10.1159/000339613

Renaud, S., & de Lorgeril, M. (1992). Wine, alcohol, platelets, and the French paradox for coronary heart disease. *Lancet*, *339*(8808), 1523–1526. https://doi.org/10.1016/0140-6736(92)91277-f

Ross Michael H & Pawlina Wojciech (2011). *Histology A Text and Atlas*. Philadelphia: Lippincott Williams & Wilkins, a Wolters Kluwer business

Sarni-Manchado, P., Cheynier, V., & Moutounet, M. (1999). Interactions of grape seed tannins with salivary proteins. *Journal of agricultural and food chemistry*, *47*(1), 42–47.

Schuster, R., Younesi, F., Ezzo, M., & Hinz, B. (2023). The Role of Myofibroblasts in Physiological and Pathological Tissue Repair. *Cold Spring Harbor perspectives in biology*, *15*(1), a041231. https://doi.org/10.1101/cshperspect.a041231

Shash, L. S., Ibrahim, R. A., & Elgohary, S. A. (2021). E-cadherin and N-cadherin Immunohistochemical Expression in Proliferating Urothelial Lesions: Potential Novel Cancer Predictive EMT Profiles. *Applied immunohistochemistry & molecular morphology : AIMM*, *29*(9), 657–666. https://doi.org/10.1097/PAI.0000000000000940

Shen, G. Y., Park, I. H., Song, Y. S., Joo, H. W., Lee, Y., Shin, … Kim, H. (2016) Local Injection of Granulocyte-Colony Stimulating Factor Accelerates Wound Healing in a Rat Excisional Wound Model. *Tissue Engineering and Regenerative Medicine*, 13(3), 297- 303. https://link.springer.com/article/10.1007%2Fs13770-016-9054-9

Shi, Y.,& Berg, L. M. (1996). The galvanization of biology: A growing appreciation for the roles of zinc. *Science*, 271(February), 1081–1085.

Sieniawska E. (2015). Activities of Tannins--From In Vitro Studies to Clinical Trials. *Natural product communications*, *10*(11), 1877–1884.

Soo, C., Shaw, W. W., Zhang, X., Longaker, M. T., Howard, E. W., & Ting, K. (2000). Differential expression of matrix metalloproteinases and their tissue-derived inhibitors in cutaneous wound repair. *Plastic and reconstructive surgery*, *105*(2), 638–647. https://doi.org/10.1097/00006534-200002000-00024

Stone, R. C., Pastar, I., Ojeh, N., Chen, V., Liu, S., Garzon, K. I., & Tomic-Canic, M. (2016). Epithelial-mesenchymal transition in tissue repair and fibrosis. *Cell and tissue research*, *365*(3), 495–506. https://doi.org/10.1007/s00441-016-2464-0

Sun, Z., Parrish, A. R., Hill, M. A., & Meininger, G. A. (2014). N-cadherin, a vascular smooth muscle cell-cell adhesion molecule: function and signaling for vasomotor control. *Microcirculation*, *21*(3), 208–218. https://doi.org/10.1111/micc.12123

Suzilla, W. Y., Izzati, A., Isha, I., Zalina, A., & Rajaletchumy, V. K. (2020). *Formulation and evaluation of antimicrobial herbosomal gel from Quercus infectoria extract*. IOP Conference Series: Materials Science doi: 10.1088/1757-899X/736/2/022030

Swaim, S. F., Bradley, D. M., Spano, J. S., McGuire, J. A., Hoffman, C. E., & Trachy, R. E. (1993) Evaluation of multipeptide copper complex medications

on open wound healing in dogs. *Journal of the American Animal Hospital Association*, 29, 519– 527.

Theisen, L. L., Erdelmeier, C. A., Spoden, G. A., Boukhallouk, F., Sausy, A., Florin, L., & Muller, C. P. (2014). Tannins from Hamamelis virginiana bark extract: characterization and improvement of the antiviral efficacy against influenza A virus and human papillomavirus. *PloS one*, *9*(1), e88062. https://doi.org/10.1371/journal.pone.0088062

Tonda, R. M., Rubach, J. K., Lumpkins, B. S., Mathis, G. F., & Poss, M. J. (2018). Effects of tannic acid extract on performance and intestinal health of broiler chickens following coccidiosis vaccination and/or a mixed-species Eimeria challenge. *Poultry science*, *97*(9), 3031–3042. https://doi.org/10.3382/ps/pey158

Tonnesen, M. G., Feng, X., & Clark, R. A. (2000). Angiogenesis in wound healing. *The journal of investigative dermatology. Symposium proceedings*, *5*(1), 40–46. https://doi.org/10.1046/j.1087-0024.2000.00014.x

Van Roy, F., & Berx, G. (2008). The cell-cell adhesion molecule E-cadherin. *Cellular and molecular life sciences : CMLS*, *65*(23), 3756–3788. https://doi.org/10.1007/s00018-008-8281-1

Velnar, T., Bailey, T., & Smrkolj, V. (2009). The wound healing process: an overview of the cellular and molecular mechanisms. *The Journal of international medical research*, *37*(5), 1528–1542. https://doi.org/10.1177/147323000903700531

Vuolo J. C. (2006). Assessment and management of surgical wounds in clinical practice. *Nursing standard, 1987)*, *20*(52), 46–58. https://doi.org/10.7748/ns2006.09.20.52.46.c4494

Wang, P. H., Huang, B. S., Horng, H. C., Yeh, C. C., & Chen, Y. J. (2018). *Wound healing.Journal of the Chinese Medical Association*, 81(2), 94–101. https://doi.org/10.1016/j.jcma.2017.11.002

Wetzler, C., Kämpfer, H., Stallmeyer, B., Pfeilschifter, J., & Frank, S. (2000). Large and sustained induction of chemokines during impaired wound healing in the genetically diabetic mouse: prolonged persistence of neutrophils and macrophages during the late phase of repair. *The Journal of investigative dermatology*, *115*(2), 245–253. https://doi.org/10.1046/j.1523-1747.2000.00029.x

Wu, Y., & Zhou, B. P. (2010). Snail: More than EMT. *Cell adhesion & migration*, *4*(2), 199–203. https://doi.org/10.4161/cam.4.2.10943

Yager, D. R., & Nwomeh, B. C. (1999). The proteolytic environment of chronic wounds. *Wound repair and regeneration*, *7*(6), 433–441. https://doi.org/10.1046/j.1524-475x.1999.00433.x

Yang, H. L., Tsai, Y. C., Korivi, M., Chang, C. T., & Hseu, Y. C. (2017). Lucidone Promotes the Cutaneous Wound Healing Process via Activation of the PI_3K/AKT, Wnt/β-catenin and NF-κB Signaling Pathways. *Biochimica et biophysica acta (BBA) Molecular cell research*, *1864*(1), 151–168. https://doi.org/10.1016/j.bbamcr.2016.10.021

Zhang, T., Chu, J., & Zhou, X. (2015). Anti-carious Effects of Galla chinensis: A Systematic Review. *Phytotherapy research : PTR*, *29*(12), 1837–1842. https://doi.org/10.1002/ptr.5444

7. SİMGELER VE KISALTMALAR

µg : Mikrogram
µl : Mikrolitre
µm : Mikrometre
% : Yüzde
°C : Santigrat Derece
β : beta
α : alfa
ABD : Amerika Birleşik Devletleri
AgTANPs : TA-modified silver nanoparticles
BUÜ : Bursa Uludağ Üniversitesi
COX-2 : Cyclooxygenase 2
CVD : Cardiovascular Disease (Kardiyovasküler Hastalık)
ECM : Ekstra Cellular Matrix (Ekstra Selüler Matriks)
EGF : Epidermal Growth Factor
EGF : Epidermal Growth Factor
EGFR : Epidermal Growth Factor Receptor
EMT : Epithelial-Mesenchymal Transition
ERK : Extracellular Regulated Protein Kinases.
FDA : ABD Gıda ve İlaç İdaresi
FGF : Fibroblast Growth Factor (Fibroblast büyüme faktörü)
H&E : Hematoksilen & Eozin
HADYEK : Hayvan Deneyleri Yerel Etik Kurulu
HPV : Human Papilloma virüsü
IAV : Influenza A Virus
IHC : Immunohistochemistry
IL : İnterlökin
IL-1 : İnterlökin-1
IL-6 : İnterlökin-6
İHK : İmmunohistokimya
LPS : Lipopolysaccharide
MAPK : Mitogen-activated Protein Kinase
MET : Mesenchymal-Epithelial Transition
MMP : Matriks Metalloproteinaz
MT : Masson Trichrome
MyD88 : Myeloid Differentiation Factor 88
NF-kB : Nuclear Factor- Kappa B
Nrf2 : Nuclear factor-erythroid 2- related factor 2
PDGF : Platelet Derived Growth Factor
(platelet kaynaklı büyüme faktörü)
ROS : Reactive Oxygen Species
STAT3 : Signal Transducer and Activator of Transcription 3
TA : Tannik asit
TGF :Transforming Growth Factor
(Transforme edici büyüme faktörü)

TGF-1 : Transforming Growth Factor- 1
(Transforme edici büyüme faktörü- 1)
TGF-α :Transforming growth factor-α
(Transforme edici büyüme faktörü α)
TGF-β : Transforming Growth Factor- β
(Transforme edici büyüme faktörü- β)
TGF-β-1 : Transforming Growth Factor beta 1
TIMP : Tissue inhibitor of metalloproteinase
TLR4 : Toll-like receptor 4
TNF : Tumor Necrosis Factor (Tümör nekroz faktörü)
TNF-α : Tumor Necrosis Factor-α (Tümör nekroz faktörü -α)
VEGF :Vascular Endotelial Growth Factor
(Vasküler endotelyal büyüme faktörü)
α-SMA : alfa smooth muscle actin

8.EKLER

Etik Kurul Kararı **EK 1**

T.C.
BURSA ULUDAĞ ÜNİVERSİTESİ
HAYVAN DENEYLERİ YEREL ETİK KURULU
Görükle Yerleşkesi, 16059 Nilüfer/ BURSA-TÜRKİYE
ARAŞTIRMA BAŞVURUSU ONAYI

BAŞVURU BİLGİLERİ	ARAŞTIRMANIN ADI	*Yara iyileşmesinde Tannik asit ve Çinko Oksit'in Epitelyal-Mezenkimal geçiş (EMT) üzerine etkileri*
	PROJE YÜRÜTÜCÜSÜ KURUMU	Prof. Dr. M. Özgür ÖZYİĞİT BUÜ Veteriner Fakültesi Patoloji AD
	YARDIMCI ARAŞTIRICILAR	Doktora Öğrencisi Aysun SARIÇETİN
	ARAŞTIRMANIN NİTELİĞİ	Aysun SARIÇETİN'in Doktora Tez Projesi
	ARAŞTIRMANIN SÜRESİ	Şubat 2021 – Mayıs 2021
	KULLANILACAK HAYVAN TÜRÜ VE SAYISI	24 Adet Dişi Sıçan

	Belge Adı	Tarihi
DEĞERLENDİRİLEN İLGİLİ BELGELER	ARAŞTIRMA BAŞVURU FORMU	06.11.2020

KARAR BİLGİLERİ	Karar No : 2020 - 12 / 01	Tarih : 01.12.2020

Yukarıda başvuru bilgileri verilen araştırma projesi gerekçe, amaç ve yöntemler dikkate alınarak görüşüldü ve ilgili belgeler incelendi. Projenin etik açıdan uygun olduğuna, çalışmanın aşağıdaki hususlar dikkate alınarak yürütülmesine ve sorumlu araştırıcıya iletilmesine oy birliği/oy çokluğu ile karar verildi.

1) Projede herhangi bir değişiklik gerektiğinde kurulumuzdan onay alınması,
2) Projede çalışacağı bildirilen araştırıcılarda değişiklik olduğunda kurulumuzdan onay alınması,
3) Deney hayvanları üzerinde yapılacak girişimin başlangıç ve bitiş tarihinin bildirilmesi,
4) Çalışma süresinde tamamlanamaz ise ek süre talebinde bulunulması,
5) Çalışma tamamlandığında sonuç raporunun gönderilmesi.

ETİK KURUL BİLGİLERİ

ÜYELER

Unvanı / Adı / Soyadı EK Üyeliği	Uzmanlık Dalı	Kurumu	İlişki (*)	İmza		Düşünceler
				Kabul	Ret	
Prof. Dr. Gökhan GÖKTALAY Başkan	Tıp- Farmakoloji	Tıp Fakültesi	☐ E ■ H			
Prof. Dr. Erdoğan ŞENDEMİR Üye	Tıp- Anatomi	Tıp Fakültesi	☐ E ■ H			
Dr.Öğr. Üyesi Sezer ERER KAFA Üye	Tıp - Tıp Tarihi ve Etik	Tıp Fakültesi	☐ E ■ H			
Prof. Dr. Murat YALÇIN Üye	Veteriner-Fizyoloji	Veteriner Fakültesi	☐ E ■ H			
Prof. Dr. Özgür ÖZYİĞİT Üye	Veteriner-Patoloji	Veteriner Fakültesi	■ E ☐ H			
Prof. Dr. Aydın İPEK Üye	Ziraat- Zootekni	Ziraat Fakültesi	☐ E ■ H			
Prof. Dr. Nilüfer ÇİNKILIÇ Üye	Fen Edebiyat - Biyoloji	Fen Edebiyat Fakültesi	☐ E ■ H			
Asiye Işıl SEZER Üye	Sivil Toplum Kuruluş Üyesi	Diş Hekimi	☐ E ■ H			
Filiz KUNLAR Üye	Sivil Üye	Emekli	☐ E ■ H			
Faruk KÜÇÜKYILDIZ Üye	Veteriner Hekim	BUÜ-DEHYUAM	☐ E ■ H			

9.TEŞEKKÜR

Öncelikle beni hayata getiren, hazırlayan, her anımda yanımda olan, başarılarımın en büyük mimarı olan, varlığını her an hissettiğim, bir dağ gibi sırtımı yasladığım, özgüvenli bir birey olmamda en büyük katkısı olan annem Müjgan SARIÇETİN ve babam Ahmet Naci SARIÇETİN'e sonsuza kadar teşekkür ederim.

Doktora eğitim sürecimde bize yeni ufuklar açan, her an ulaşılabilir olan, sadece akademik bir danışman olmaktan öte, hayatın her alanında danışabileceğim bir abi ve meslektaş olan değerli hocam sayın Prof. Dr. M. Özgür ÖZYİĞİT'e en içten dileklerimle teşekkürlerimi ve minnetimi sunarım.

Ana bilim Dalımız öğretim üyelerinden sayın Prof. Dr. Ahmet AKKOÇ'a, sayın Doç. Dr. İ. Taci CANGÜL'e, sayın Dr. Öğretim Üyesi Aylin ALASONYALILAR DEMİRER'e ve tez izleme komitemde olan sayın Prof. Dr. Nihal Y. GÜL SATAR'a teşekkür ederim. Tez savunma jürimde olan sayın Prof. Dr. Özlem ÖZMEN, sayın Prof. Dr. Alper SEVİMLİ, sayın Doç. Dr. Volkan İPEK'e değerli katkılarından dolayı teşekkür ederim. Hem ana bilim dalımı öğretim üyesi olan, hem de tez izleme komitemde ve tez savunma jürimde olan sayın Prof. Dr. Gürsel SÖNMEZ'e doktora eğitimim boyunca ve tezime olan değerli katkıları içi teşekkür ederim.

Ayrıca saygıdeğer emekli hocamız sayın Prof. Dr. M. Müfit KAHRAMAN'a bize kattığı akademik bilgi, ahlak ve nice kazanımlar için teşekkürü borç bilirim.

Ana bilim dalımızda beraber çalıştığımız arkadaşlarım Dok. Öğr. Zehra AVCI KÜPELİ, Dokt. Öğr. Ezgi YUMUŞAK, Dr. Ayşe Meriç MUTLU KIZILGÜN, Dr. Ömer ARDA ve teknisyenimiz Esra TANIŞ'a teşekkür ederim. Tezimin her aşamasında danıştığım, yardımlarını esirgemeyen arkadaşım ve kıdemlim Dr. Özkan YAVAŞ'a en içten dileklerimle teşekkür ederim.

Tez çalışmamın gerçekleştirilebilmesi için akademik ve maddi destek sağlayan Bursa Uludağ Üniversitesi Bilimsel Araştırma Projeleri (BAP) Birimi'ne (Proje No: TDK-2021-539) ve 2018 Şubat-2022 Şubat yılları arasında YÖK 100/2000 öncelikli alan bursu sağlayan YÖK'e teşekkürü bir borç bilirim.

10. ÖZGEÇMİŞ

İlk, orta ve lise öğrenimini Bursa'da tamamladı. Lise eğitimini Görükle Çok Programlı Lisesi'nde 2010 yılında derece ile mezun olarak tamamlamıştır. Uludağ Üniversitesi Veteriner Fakültesi'nden 2017 yılında 'onur derecesi' ile mezun olmuştur. 2018 Bahar yarıyılında Bursa Uludağ Üniversitesi Sağlık Bilimleri Enstitüsü Veteriner-Patoloji Anabilim Dalında doktora eğitimime başlamıştır. 2019 Aralık-2020 Nisan arasında Erasmus Plus programı kapsamında Hollanda Utrecht Üniversitesi Veteriner Fakültesi Patobiyoloji Departmanında bulundu. Doktora eğitimim boyunca "Tıp ve Veteriner Tıp" alanında akademik çalışmalar ve ulusal/uluslararası kongrelere katılım sağlamıştır. SCI, SSCI, hakemli dergiler kapsamında makaleler, ulusal/uluslararası kongre ve sempozyumlarda yayınları ve bildirileri bulunmaktadır. Bu alanda akademik çalışmalarına devam etmektedir.