ALİ EREN IŞKIN

İMMÜNOLOJİ ANA BİLİM DALI YÜKSEK LİSANS TEZİ

2024

T.C.
BURSA ULUDAĞ ÜNİVERSİTESİ
SAĞLIK BİLİMLERİ ENSTİTÜSÜ
TIP FAKÜLTESİ
İMMÜNOLOJİ ANA BİLİM DALI

YAŞ TİP YAŞA BAĞLI MAKULA DEJENERASYONUNDA BEVACİZUMAB TEDAVİSİNİN İMMÜN SİSTEM ÜZERİNE ETKİLERİNİN İNCELENMESİ

Ali Eren IŞKIN

(YÜKSEK LİSANS TEZİ)

BURSA-2024

T.C.
BURSA ULUDAĞ ÜNİVERSİTESİ
SAĞLIK BİLİMLERİ ENSTİTÜSÜ
TIP FAKÜLTESİ
İMMÜNOLOJİ ANA BİLİM DALI

YAŞ TİP YAŞA BAĞLI MAKULA DEJENERASYONUNDA BEVACİZUMAB TEDAVİSİNİN İMMÜN SİSTEM ÜZERİNE ETKİLERİNİN İNCELENMESİ

Ali Eren IŞKIN

(YÜKSEK LİSANS TEZİ)

DANIŞMAN:
Prof. Dr. Ferah BUDAK ŞENER

Proje No-TGA-2023-1405

BURSA-2024

T.C.
BURSA ULUDAĞ ÜNİVERSİTESİ
SAĞLIK BİLİMLERİ ENSTİTÜSÜ

ETİK BEYANI

Yüksek Lisans tezi olarak sunduğum "**Yaş Tip Yaşa Bağlı Makula Dejenerasyonunda Bevacizumab Tedavisinin İmmün Sistem Üzerine Etkilerinin İncelenmesi**" adlı çalışmanın, proje safhasından sonuçlanmasına kadar geçen bütün süreçlerde bilimsel etik kurallarına uygun bir şekilde hazırlandığını ve yararlandığım eserlerin kaynaklar bölümünde gösterilenlerden oluştuğunu belirtir ve beyan ederim.

Ali Eren IŞKIN
12.06.2024

TEZ KONTROL ve BEYAN FORMU

12/06/2024

Adı Soyadı: Ali Eren IŞKIN

Anabilim Dalı: İmmünoloji Anabilim Dalı

Tez Konusu: Yaş Tip Yaşa Bağlı Makula Dejenerasyonunda Bevacizumab Tedavisinin İmmün Sistem Üzerine Etkilerinin İncelenmesi

ÖZELLİKLER	UYGUNDUR	UYGUN DEĞİLDİR	AÇIKLAMA
Tezin Boyutları	❑	❑	
Dış Kapak Sayfası	❑	❑	
İç Kapak Sayfası	❑	❑	
Kabul Onay Sayfası	❑	❑	
Sayfa Düzeni	❑	❑	
İçindekiler Sayfası	❑	❑	
Yazı Karakteri	❑	❑	
Satır Aralıkları	❑	❑	
Başlıklar	❑	❑	
Sayfa Numaraları	❑	❑	
Eklerin Yerleştirilmesi	❑	❑	
Tabloların Yerleştirilmesi	❑	❑	
Kaynaklar	❑	❑	

DANIŞMAN ONAYI

Unvanı Adı Soyadı: Prof. Dr. Ferah BUDAK ŞENER

İmza:

İÇİNDEKİLER

ETİK BEYAN……...III
TEZ KONTROL ve BEYAN FORMU IV
İÇİNDEKİLER V
TÜRKÇE ÖZET VII
İNGİLİZCE ÖZET VIII
TEZ KONUSUNUN KÜRESEL SÜRDÜRÜLEBİLİR KALKINMA HEDEFLERİ İLE İLİŞKİSİ.....IX
1.GİRİŞ 1
2.GENEL BİLGİLER..... 3
2.1. Makula Anatomisi..... 3
2.2. Retina Anatomisi ve Fizyolojisi..... 4
2.3. Koroid Anatomisi..... 6
2.4. Yaşa Bağlı Makula Dejenerasyonu (YBMD) 7
2.4.1. Epidemiyoloji..... 8
2.4.2. Risk faktörleri..... 9
2.4.2.1. Demografik risk faktörler..... 9
2.4.2.2. Değiştirilebilir faktörler 10
2.4.2.3. Oküler faktörler..... 11
2.4.3. Patogenez 12
2.4.4. YBMD semptomları..... 16
2.4.5. YBMD sınıflaması ve kliniği..... 16
2.4.6. YBMD tanısında kullanılan görüntüleme yöntemleri..... 17
2.4.7. YBMD tedavi..... 19
2.5. Doğal İmmün Yanıt ve Hücreleri..... 22
2.6. Edinsel İmmün Yanıt ve Hücreleri 26
3.GEREÇ VE YÖNTEM..... 33
3.1. Miyeloid Kökenli (Monosit, Nötrofil) Hücre Alt Gruplarının Değerlendirilmesi……35
3.2. Breg Hücre Alt Grupları ve B Hücre Bitkinliğinin Değerlendirilmesi..... 37
3.3. T Hücre Alt Grupları, T Hücre Bitkinliğinin Değerlendirilmesi 38
3.4. İstatiksel Analiz..... 40
4.BULGULAR..... 41
4.1. Tedavi Öncesi ve Sonrası Değerlendirilen Hücreler ve Alt Gruplarının İmmün Fenotiplemeleri 41
4.1.1. Yaş tip YBMD Hastalarının Tedavi Öncesi ve Sonrası T Hücre Alt Gruplarının Dağılımı 41
4.1.2. Yaş tip YBMD Hastalarının Tedavi Öncesi ve Sonrası Miyeloid Kökenli (Nötrofil, Monosit, Dendritik, Bazofil) Hücre Alt Gruplarının Dağılımı..... 45
4.1.3. Yaş tip YBMD Hastalarının Tedavi Öncesi ve Sonrası B Hücre Alt Grupları ve Breg Hücrelerinin Dağılımı 47
4.2. Katarakt Kontrol Grubu ve Yaş Tip YBMD Hastalarının Karşılaştırması..... 49
4.2.1. Katarakt Kontrol Grubu ve Yaş Tip YBMD Hastalarının T Hücre Alt Gruplarının Dağılımı..... 49

4.2.2. Katarakt Kontrol Grubu ve Yaş Tip YBMD Hastalarının Miyeloid Kökenli (Nötrofil, Monosit, Dendritik, Bazofil) Hücre Alt Gruplarının Dağılımı 54
4.2.3. Katarakt Kontrol Grubu ve Yaş Tip YBMD Hastalarının B Hücre Alt Grupları ve Breg Hücrelerinin Dağılımı 55
5.TARTIŞMA VE SONUÇ 57
6.KAYNAKLAR 66
7.SİMGELER VE KISALTMALAR 80
8.EKLER 82
9.TEŞEKKÜR 84
10.ÖZGEÇMİŞ 85

TÜRKÇE ÖZET

Yaşa bağlı makula dejenerasyonu (YBMD), makulayı etkileyen nörodejeneratif ve multifaktöriyel bir hastalık olup ilerleyici merkezi görme kaybına neden olur. Erken evre YBMD, klinik olarak retina pigment epiteli (RPE) anormallikleri ve drusen adı verilen retinal hücre dışı birikintiler ile karakterize bir hastalık iken geç evre YBMD, kuru (neovasküler olmayan veya eksüdatif olmayan) form ve yaş (neovasküler veya eksüdatif) form ile karakterize bir hastalık özelliği göstermektedir. Yaş tip YBMD hastalığının tedavisinde kullanılan Bevacizumab (Avastin) ilacı, vasküler endotelyal büyüme faktörü (VEGF)'nün bütün alt gruplarına bağlanarak anjiyogenezi bloke eder ve genellikle intravitreal kullanımı söz konusudur. Bu çalışmada, yaş tip YBMD tedavisinde kullanılan Bevacizumab ilacının immün sistem hücreleri üzerine olan etkilerini ortaya koymak amaçlanmıştır.

Çalışmamızda, Bevacizumab tedavisi alan yaş tip YBMD hastaları (n:18) ve kontrol grubu olarak katarakt cerrahisi uygulanan kişiler (n:19) çalışmaya alınmıştır. Yaş tip YBMD tanılı hastalardan Bevacizumab tedavi öncesinde (0.ay) ve 3 doz ilaç enjeksiyonu (1 ay arayla) sonrasında periferik kan örnekleri alınmıştır. Aynı zamanda, katarakt tanısı olan kişilerden de periferik kan örnekleri alındı. Monoklonal antikorlarla boyama yapıldıktan sonra hazırlanmış olan panellerde AHÖ (Akan Hücre Ölçer) ile granülosit, monosit ve lenfosit alt grupları değerlendirilmiştir.

Değerlendirme sonuçlarına göre; YBMD hastalarında, IFN-γ gibi enflamatuvar mediyatörleri yüksek düzeyde üretebilen efektör bellek 3 T hücrelerinin arttığı bunun yanı sıra düşük efektör aktivite sergileyen efektör bellek 1 T hücrelerinin ise azaldığı görülmüştür. Ayrıca YBMD hastalarında regülatör B10 hücrelerinin yüksek olması, immün sistem homeostazını dengelemeye çalıştığını göstermektedir. YBMD tedavisinde üç doz Bevacizumab uygulanmasının, tedavi öncesinde yüksek oranda bulunan proenflamatuvar T hücrelerini tükenmeye yönlendirerek enflamatuvar yanıtların düzenlenmesine aracılık ettiği görülmektedir. Veriler birlikte ele alındığında YBMD hastalarında bir enflamasyon durumunun mevcut olduğunu ve Bevacizumab tedavisinin bu enflamatuvar süreçleri iyileştirdiği görülmektedir.

Anahtar Kelimeler: Yaşa Bağlı Makula Dejenerasyonu, Bevacizumab, Monosit alt grupları, Nötrofil alt grupları, Dendritik hücre alt grupları, B hücre alt grupları

İNGİLİZCE ÖZET

THE EFFECTS OF BEVACIZUMAB TREATMENT ON THE IMMUNE SYSTEM IN AGE-RELATED MACULAR DEGENERATION

Age-related macular degeneration (AMD) is a neurodegenerative and multifactorial disease that affects the macula and causes progressive central vision loss. Early AMD is clinically characterized by retinal pigment epithelium (RPE) abnormalities and retinal extracellular deposits called drusen, while late AMD is characterized by a dry (non-neovascular or non-exudative) form and a wet (neovascular or exudative) form. Bevacizumab (Avastin), used in the treatment of wet AMD, blocks angiogenesis by binding to all subsets of vascular endothelial growth factor (VEGF) and is usually used intravitreally. In this study, we aimed to investigate the effects of Bevacizumab, which is used in the treatment of wet AMD, on immune system cells.

In our study, wet AMD patients (n:18) receiving Bevacizumab treatment and cataract surgery patients (n:19) as control group were included in the study. Peripheral blood samples were collected from patients with wet AMD before Bevacizumab treatment (month 0) and after 3 injections (1 month apart). Peripheral blood samples were also collected from patients with cataract. After staining with monoclonal antibodies, granulocyte, monocyte and lymphocyte subgroups were evaluated on the prepared panels with FC (Flow cytometry).

According to the results of the evaluation; in AMD patients, effector memory 3 T cells, which can produce inflammatory mediators such as IFN-γ at high levels, increased, while effector memory 1 T cells, which exhibit low effector activity, decreased in. In addition, the high level of regulatory B10 cells in AMD patients indicates that the immune system is trying to establish homeostasis. Administration of three doses of Bevacizumab in the treatment of AMD appears to mediate the regulation of inflammatory responses by directing proinflammatory T cells, which were high before treatment, to exhaustion. Taken together, the data suggest that an inflammatory state is present in patients with AMD and that Bevacizumab treatment improves these inflammatory processes.

Keywords: Age Related Macular Degeneration, Bevacizumab, Monocyte subsets, Neutrophil subsets, Dendritic cell subsets, B cell subsets

BUÜ SAĞLIK BİLİMLERİ ENSTİTÜSÜ
TEZ KONUSUNUN KÜRESEL SÜRDÜRÜLEBİLİR KALKINMA HEDEFLERİ İLE İLİŞKİSİ



Yüksek Lisans tezi olarak sunduğum **"Yaş Tip Yaşa Bağlı Makula Dejenerasyonunda Bevacizumab Tedavisinin İmmün Sistem Üzerine Etkilerinin İncelenmesi"** başlıklı tez **3.** Küresel Sürdürülebilir Kalkınma Hedefleri ile ilişkilidir.

1. GİRİŞ

Yaşa bağlı makula dejenerasyonu (YBMD), 55 yaş üstü bireylerde ciddi görme kaybına neden olan multifaktöriyel özellik gösteren bir hastalıktır. Bu hastalık dünyada, körlüğün %6-9'undan sorumludur (Jonas, Cheung, & Panda-Jonas 2017; Wong WanLing ve ark., 2014). 2040 yılına kadar bu hastalığın dünya çapında yaklaşık olarak 288 milyon kişiyi derinden etkileyeceği öngörülmektedir (Wong WanLing ve ark., 2014). YBMD hastalığı; göz içerisinde retina pigment epitelini (RPE), fotoreseptör kompleksini ve Bruch membranı (BrM) gibi birçok bölgeyi etkileyebilir. Bu hastalığın belirgin patolojik değişiklikleri, makulada kendini göstermektedir. Ancak yapılan çalışmalar doğrultusunda, bu hastalığın makula ile sınırlı olmadığı da belirtilmiştir (Sarks, 1973). YBMD; RPE'nin ve fotoreseptörlerin ilerleyici dejenerasyonuna neden olan sonucunda merkezi görme kaybına yol açan drusen akümülasyonu ile karakterize bir hastalık olarak da bildirilmiştir. Genetik yatkınlık, yaşlılık ve çevresel risk faktörleri YBMD'yi teşvik eden başlıca durumlardır. Bu nedenle, multifaktöriyel bir hastalık olarak kabul edilmektedir. Değiştirilebilir risk faktörleri arasında diyet ve sigara kullanımı yer almaktadır. YBMD riskini teşvik eden diğer etmenler ise ARMS2-HTRA1 ve kompleman faktör H (Complement factor H; CFH)'deki varyantlardır (Seddon, 2017).

YBMD hastalığında, uluslararası kabul görmüş çeşitli sınıflandırma sistemleri bulunmaktadır. Prevelans çalışmaları geleneksel olarak YBMD'yi erken ve geç evreler olarak sınıflandırırken, klinik temelli çalışmalar genellikle Yaşa Bağlı Göz Hastalığı Çalışması 2 (Age-Related Eye Disease Study 2; AREDS2) sınıflandırma sistemini kullanmaktadır (Ferris ve ark., 2005). YBMD hastalığı iki forma ayrılmaktadır. Bunlardan biri kuru (neovasküler olmayan, eksüdatif olmayan) form; diğeri ise yaş (neovasküler, eksüdatif) formdur. Kuru YBMD formu, coğrafik atrofi (geographic atrophy; GA) olarak da isimlendirilir. Bu form; koryokapillarisin, RPE'nin ve fotoreseptörlerin atrofisi ile karakterize olup aynı zamanda skotom ile de ilişkili olduğu belirtilmiştir. Yaş tip YBMD ise yeniden damar oluşumu olarak adlandırılan anjiyogenez sonucu ortaya çıkan bir durumdur. Bu form; göz içerisinde sıvı birikimine

ve/veya kanamalara, görmede kötüleşmeye, bozulmaya ve geniş fibrozise yol açar (Fleckenstein ve ark., 2021).

Yapılan çalışmalar doğrultusunda, yüksek düzeyde fiziksel aktivitenin yapılması ve sigaranın bırakılması YBMD'nin ilerleme riskini azalttığı bildirilmiştir. Zeaksantin, fındık, balık ve lutein ile doymamış omega-3 yağ asitleri dokosaheksaenoik asit (DHA) ve eikosapentaenoik asit (EPA) tüketiminin yüksek olması YBMD riskinin azalmasıyla ilişkilendirilmiştir (Fleckenstein ve ark., 2021). 2000'li yılların başından bu yana, yaş tip YBMD tedavisi, anjiyogenezin önemli bir aracısı olan vasküler endotelyal büyüme faktörü (Vascular endothelial growth factor; VEGF) inhibe eden biyolojik ilaçların kullanıma girmesiyle önemli ölçüde değişmiştir. Yaş tip YBMD tedavisi için çeşitli anti-VEGF ajanları (Ranibizumab, Aflibercept, Bevacizumab ve Brolucizumab) mevcuttur (Fleckenstein ve ark., 2021).

Enfeksiyonlara karşı savunmayı sağlayan dokular, hücreler ve moleküllerin bütünü immün sistemi meydana getirmektedir. Konak savunma mekanizmaları, enfeksiyonlara karşı ilk koruyucu engeli oluşturan doğal immün yanıt ve yavaş gelişen ancak enfeksiyonlara karşı aktif ve özgül savunma sağlayan edinsel immün yanıttan meydana gelmektedir. Doğal immün yanıt mikropların konak içerisine nüfuz etmesini önleyen, konak dokuların içerisine nüfuz eden mikropları elimine eden immün sistemin ilk savunma sistemi olarak tarif edilmektedir (Lichtman, 2021). Mikroplara karşı savunmada doğal immün sistemin esas hücreleri; hematopoetik hücrelerden türeyen eozinofiller, doğal öldürücü (Natural Killer; NK) hücreler, dendritik hücreler, doğal öldürücü T lenfosit (Natural Killer T lymphocyte; NKT), nötrofiller, mast hücreleri, monositler ve makrofajlardan meydana gelmektedir (Marcinkiewicz, & Kontny, 2014).

İmmün sistemin çok yönlü etkileri ele alındığında, yaş tip YBMD'ye bağlı olarak gelişen enflamatuvar durumun immün sistem üzerindeki etkileri belirsizliğini korumaktadır. Bu amaçla çalışmamızda, yaş tip YBMD tanısı koyulan kişilerden tedavi öncesi ve sonrası alınan periferik kan örneklerinde immün sistem komponentlerinde görülen değişiklikler araştırılmış ve yaş tip YBMD'ye bağlı enflamatuvar durumun immün sistem üzerine olan etkileri ortaya konulmuştur.

2. GENEL BİLGİLER

2.1. Makula Anatomisi

Retinanın merkezindeki sarı pigmentli alana makula veya makula lutea denilir. Latince olarak makula nokta; lutea ise sarı anlamına gelmektedir. Sarı ksantofil karotenoid içeriğinden dolayı makula, sarı renk olarak bilinmektedir. Bu içerik lutein ve zeaksantinden meydana gelir; ultraviyole (UV) ve mavi ışığı emer. Makulanın çapı yaklaşık olarak 5,5 milimetre (mm) olup beş bölüme ayrılır (Şekil 1). Bu bölümler; parafovea, perifovea, umbo, fovea ve foveola'dır (Yanoff, & Duker, 2014; Hogan, 1971). Parafovea, foveayı çevreleyen bir bölgedir. Yaklaşık 500 mikrometre (µm) genişliğindedir. Dış pleksiform, iç nükleer, ve ganglion hücre tabakasının kalın olduğu bölge olarak bilinir (Sakurai, 2015). Perifovea, makulanın dış sınırlarına kadar ulaşan ve 1,5 mm genişliğine sahip bir bölgedir (Krebs, & Krebs, 1989). Umbo, en keskin görmeyi sağlayan bir çukurluktur. Başlıca fotoreseptörleri arasında koniler vardır (Aggio, Farah, Silva, & Melo, 2007). Fovea centralis diğer adıyla fovea, makula merkezinde yer alan ve net görüşten sorumlu konkav çukurluktur. Uzaysal ve renkli görme ile özelleşen bir alandır. Foveola, avasküler bir yapıda olup sadece koni fotoreseptörlerinin bulunduğu bir alandır. 150 µm kalınlığında ve 350 µm çapındadır (Williams, & Wilkinson, 1992).

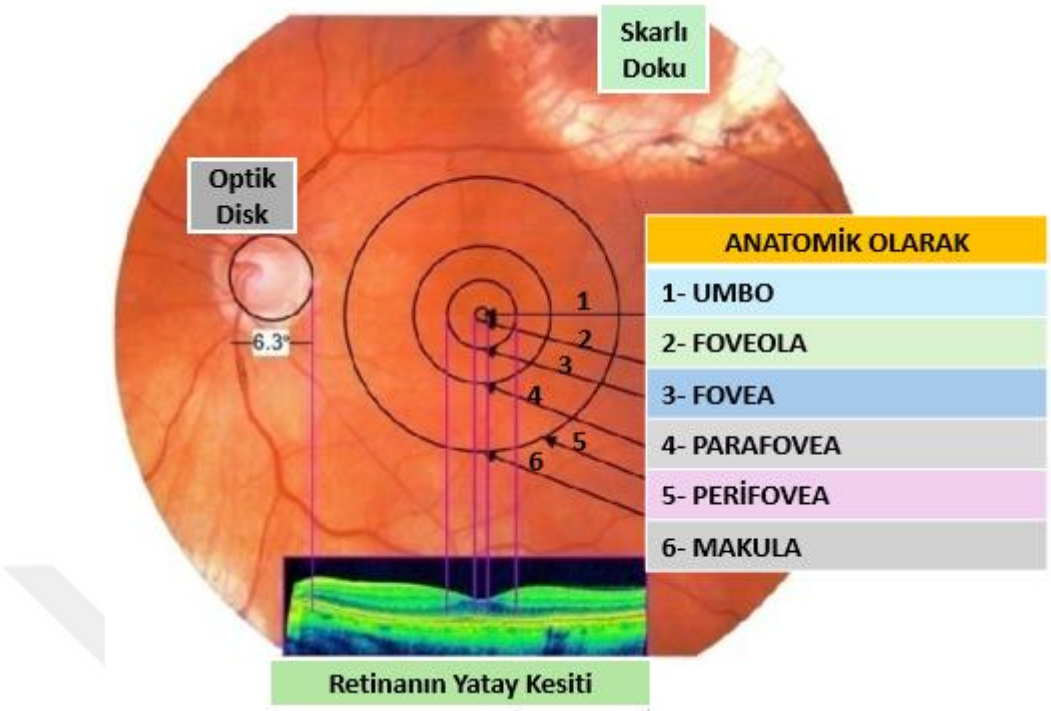

Şekil 1. Makula anatomisi (Bahill, & Barry, 2014).

2.2. Retina Anatomisi ve Fizyolojisi

Retina, gözün en iç tabakasında yer alır. Optik enerjiyi, fotoreseptör özellikleri ile algılayabilirler. Retina, 1206 mm² alana sahip bir yapıdır. Aynı zamanda retina; içte nörosensöryel retina ve dışta RPE olmak üzere 2 bölümden oluşur (Nguyen, Patel & Tadi, 2021). Nörosensöryel retina içten dışa doğru; iç limitan membran, retina sinir lifi tabakası, ganglion hücre tabakası, iç pleksiform tabaka, iç nükleer tabaka, orta limitan membran, dış pleksiform tabaka, henle lifi tabakası, dış nükleer tabaka, dış limitan membran ve fotoreseptör hücre tabakası şeklinde sıralanmaktadır (Şekil 2) (Cerveró, Casado, & Riancho 2021; Mahabadi, & Al Khalili, 2019).

İç limitan membran, retinanın yüzeyindeki ince ve hücresiz bir zar özelliği gösteren membrandır (Lai, 2015). Retina sinir lifi tabakası, gangliyon hücrelerinin aksonlarından meydana gelen bir tabaka özelliği gösterir (İnan, 2014). Ganglion hücre tabakası, ganglion hücre gövdesinin çekirdeklerini içeren ve görsel bilgiyi görme merkezine ileten bir tabaka olarak fonksiyon gösterir (58). İç pleksiform tabaka, amakrin hücrelerinin uzantılarını, ganglion hücrelerinin dendritlerini ve bipolar hücrelerin aksonlarını içeren bir tabakadır (İnan, 2014). İç nükleer tabaka, Müller

hücreleriyle; horizontal, amakrin ve bipolar hücrelerinin bulunduğu bir tabakadır (Vanderah, & Gould, 2016). Dış pleksiform tabaka, Henle tabakasını oluşturan retinanın 1. sinaptik tabakasıdır. Aynı zamanda, koni ve rod hücreleri gibi fotoreseptörlerin horizontal ve bipolar hücreler ile sinaps yaptığı bir tabaka olarak da bilinmektedir (Yanoff, & Duker, 2014). Dış nükleer tabaka, sadece fotoreseptörlerin hücre gövdelerinden meydana gelir (Moini, & Piran, 2020). Dış limitan membran, periferik retinada ora serrata pigment epiteliyle birleşir ve gerçek bir membran özelliği göstermez (İnan, 2014). Fotoreseptör hücre tabakası, aydınlıkta görmemizi sağlayan koni hücreleri ve karanlıkta görmemizi sağlayan basil hücrelerini içeren bir tabaka özelliği göstermektedir (Snell, & Lemp, 2013).

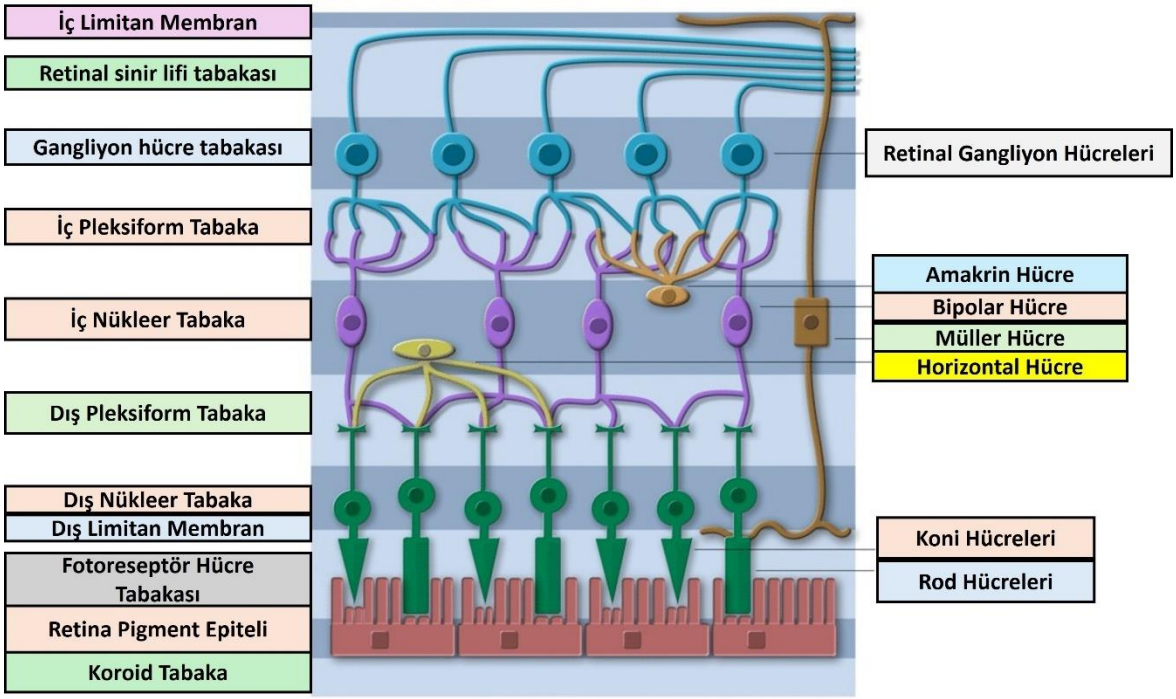

Şekil 2. Retina anatomisi (Cerveró, Casado, & Riancho 2021).

RPE, retinanın en dış tabakasında bulunur ve kan/retina bariyerinin bir parçasını oluşturur. RPE'nin iç tarafı fotoreseptör hücrelerinin dış segmentine; dış tarafı ise koroide ve BrM bağlıdır (Yang, Zhou, & Li 2021). Bu hücreler; Claudin, Occludin ve Zonula Occludens-1 aracılığıyla sıkı bağlantılar meydana getirir. Melanin içeriği nedeniyle RPE, koyu kahverengi görünür. Bu durum, retinayı ve iç sinirleri UV ışıktan korur. Aynı zamanda RPE, reaktif oksijen türleri (ROT)'nin aşırı üretimini ve

oksidatif stresi azaltma özelliği de gösterir (Yang ve ark., 2021). Diğer önemli görevleri arasında; retina adezyonunu sağlamak, A vitamini metabolizmasını sürdürmek, fotoreseptörlerin dış segment fagositozunu gerçekleştirmek, kan/retina bariyerinin devamlılığını sağlamak ve elektriksel hemostaz ile ışık absorpsiyonunu gerçekleştirmek bulunmaktadır (Marmor, & Wolfensberger, 1998).

2.3. Koroid Anatomisi

Koroid, pigmentli vasküler bir dokudur. BrM'nin hemen altında; retina ve skleranın arasında yer alır (Lejoyeux ve ark., 2022). Posteriorda 0,22 mm ve anteriorda 0,15 mm kalınlığa sahip olduğu histopatolojik incelemelere göre belirtilmiştir. Koroid, dış retinaya besin ve oksijen sağlayan katmanlı bir damar sistemi olarak da bilinmektedir. Normal olmayan koroidal dolaşım sonucunda retinada, fotoreseptör fonksiyon bozukluğu meydana gelir (Sezer, Altınışık, Koytak, & Özdemir, 2016). Koroid dokusu; içten-dışa doğru beş katmandan oluşur. Bunlar: BrM, koryokapillaris, Sattler ile Haller tabakaları ve suprakoroidal boşluktur. BrM, koroid ve retina arasında bulunur. Bu membran; aselüler, 2 ila 4 μm boyutunda ve beş katmanlı bir ekstraselüler matriks (extracellular matrix; ECM) özelliği gösterir. Bu membran, metabolik olarak koryokapillaris ve RPE arasında yer alır. Bu nedenle RPE'nin damar duvarı ve alt tabakası olarak iki temel fonksiyon gösterir (Curcio, & Johnson, 2013). Yaş ilerledikçe BrM'de anatomik değişiklikler meydana gelir. Bu değişiklikler; ECM'nin değişime uğraması, lipid ve debris (atık) birikimidir. BrM fragmantasyona ve kalsifikasyona uğrayarak membranın elastikiyetini kaybederek daha kırılgan hale gelmektedir. Sonuç olarak bu durum, YBMD gibi birçok koryoretinal hastalıklara karşılık gelmektedir (Chong, Smith, & Sivaprasad, 2010).

Koryokapillaris, koroid içinde yer alır ve dış retina hücrelerine besin ve oksijen sağlanmasında önemli bir görev alır. Koroidal kan akışının son katmanı olarak görev yapar. Periferde, koryokapillaris büyük kan damarlarının sadece bir derin tabakası ile ilişkili olduğu belirtilmiştir. Koroide giden kan, oftalmik arterden çıkan üç orbital dal tarafından sağlanır (Lejoyeux ve ark., 2022). Bu arterler; kısa posterior siliyer arterler, uzun posterior siliyer arterler (medial ve lateral) ve anterior siliyer arterlerdir (Lejoyeux ve ark., 2022). Koroidin büyük bir kısmı katmanlı damarlanmayla

karakterize edilmiştir. Koroidin yapısı, kan damarlarının çapına göre üç kan damarı katmanına ayrılmaktadır (Şekil 3). Sattler katmanı (orta katman olarak bilinir) orta büyüklükte arteriyol ve venül damarlarını kapsarken; Haller katmanı (en dış katman olarak bilinir) ven damarlarını ve büyük çaplı arterleri kapsamaktadır (Lejoyeux ve ark., 2022). Suprakoroidal boşluk, koroid ve sklera arasında yer alan bir geçiş zonudur. Bu boşluğun kalınlığı 35 μm'dir. Suprakoroidal boşluğa enjekte edilmiş sıvılar koroid üzerinden, glob etrafına yayılır sonrasında koroid aracılığıyla retinaya geçer (Chiang, Jung, & Prausnitz, 2018).

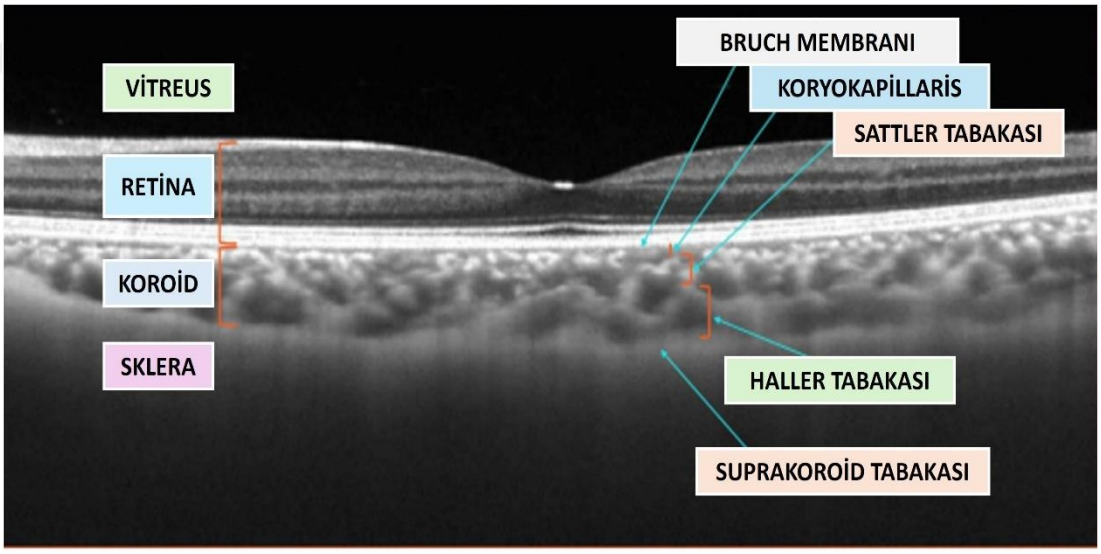

Şekil 3. Koroid anatomisi (Khanal, 2019).

2.4. Yaşa Bağlı Makula Dejenerasyonu (YBMD)

YBMD terimi ilk kez 1967 yılında Gass tarafından kullanılmıştır. YBMD, genellikle 50 yaş ve üzerindeki hastalarda ortaya çıkan multifaktöriyel dejeneratif bir göz hastalığıdır. Bu hastaların makulalarında; atrofik ve pigmenter değişikler, koroidal vasküler bir bozukluk görülmektedir. Bunun sonucunda merkezi görme keskinliğinde ilerleyici bir azalma meydana gelmektedir (Haab, 1885). YBMD'nin etiyolojisi ve patofizyolojik mekanizması tam olarak bilinmemesine rağmen ilerleyen yaşın yani yaşlanma sürecinin bu hastalığın oluşumuna katkı sağladığı düşünülmektedir. Göz, "immün ayrıcalıklı" organ olarak bilinmektedir. Gözün immün ayrıcalıklı bölge olarak

kalmasında hangi mekanizmaların yer aldığı bilinmese de bu özellik açısından arka segmentte RPE rol almaktadır (Blaauwgeers ve ark., 1999). YBMD hastalığı iki forma ayrılmaktadır. Bunlardan biri kuru (neovasküler olmayan, noneksüdatif) form; diğeri ise yaş (neovasküler, eksüdatif) formdur. Kuru formda; GA olarak tarif edilen RPE'yi ve fotoreseptörleri içeren konfluent atrofi alanlarının gelişmesi görülür. Tedavisi vitamin takviyesine dayanmaktadır. Şu anda yapılan yeni tedavi çalışmaları ile kuru form YBMD hastalığındaki atrofik makulayı yeniden doldurmayı ve dejenerasyonun ilerlemesini önlemeye odaklanılmıştır (Fleckenstein, Schmitz-Valckenberg, & Chakravarthy, 2024; Kniggendorf, Dreyfuss, & Regatieri, 2020). Yaş formda ise normal olmayan kan damarlarının ilerlemesi sonucu göz dokusunda fibrozis, hemoraji, intraretinal ve subretinal sıvı birikimi ve yeniden damar oluşumu meydana gelir. Yaş tip YBMD'nin tedavisi üzerine yapılan araştırmalarda, anti-vasküler endotelyal büyüme faktörü (anti-vascular endothelial growth factor; VEGF) inhibitörlerinin ortaya çıkması bir dönüm noktası olmuştur. Bevacizumab, aflibercept ve ranibizumab gibi anti-VEGF ilaçları, YBMD'nin neden olduğu ciddi görme bozukluğunu azaltmada etkili ilaçlar arasında yer almaktadır (Fleckenstein ve ark., 2024; Kniggendorf ve ark., 2020).

2.4.1. Epidemiyoloji

YBMD'nin epidemiyolojisi, prevelans ve insidans olmak üzere iki kısımda incelenmektedir. Bölgesel ve etnik farklılıklardan dolayı YBMD'nin prevelansı değişkenlik göstermektedir. Bu nedenle, YBMD'nin prevelansında önemli farklılıklar vardır. Hispanik kökenli insanlarda %10,4, Asya kökenli kişilerde %7,4, Avrupa kökenli insanlarda %12,3 ve Afrika kökenli kişilerde %7,5 olarak YBMD prevelansı açıklanmıştır (Keenan, Cukras, & Chew, 2021). YBMD'nin 65 yaş üzerindeki prevalansı %1,2 ile %3,8 arasında iken, 75 yaş üzerindeki prevelansı %19,7 ile %36,8 arasındadır (Abrahám-Marin, 2007). Yaşlı nüfusun dünya genelinde artmasıyla beraber YBMD tanılı hasta sayısının 2020'de 196 milyona, 2040'ta 288 milyona kadar ulaşacağı tahmin edilmektedir (Wong WanLing ve ark., 2014). Yaş ilerledikçe YBMD tanılı hastaların insidansı da artış göstermektedir. Beaver Dam Eye (BDES) çalışmasında 43-86 yaşları arasında olan 3583 yetişkinin yer aldığı bir popülasyonda;

erken dönem YBMD'nin 5 yıllık insidansı 43-54 yaşları arasında %3,9 iken 75 yaş ve üzerinde ise bu sayı %22,8 olarak belirlenmiştir. Aynı zamanda, 5 yıllık geç dönem YBMD'nin insidansı tüm yaş gruplarında %0,9 olup 75 yaş ve üzerinde %5,4 olarak saptanmıştır (Klein ve ark., 2007). Delcourt ve arkadaşlarının yapmış olduğu bir Pathologies Oculaires Liées à l'Age (POLA) çalışmasında, YBMD'nin tüm yaş gruplarında 3 yıllık insidansı %0,49 olarak saptanırken; 80 yaş üzerinde ise bu sayının %3,41'e kadar ulaştığı belirtilmiştir (Delcourt, Lacroux, Carrière, & POLA, 2005).

2.4.2. Risk faktörleri

YBMD; demografik, değiştirilebilir ve oküler risk faktörleri olmak üzere üç başlıkta incelenebilmektedir.

2.4.2.1. Demografik risk faktörler

Yaş

YBMD'nin en güçlü risk faktörü olarak bilinmektedir. 75 yaş üstü hastalarda YBMD'ye yakalanma riski, 65 ila 74 yaş arasındaki hastalara kıyasla üç kattan fazla arttığı bildirilmiştir (Al-Zamil, & Yassin, 2017).

Cinsiyet

YBMD insidansının, BDES çalışmasında 75 yaş üstü kadınlarda iki kat fazla bulunduğu bildirilirken; Blue Mountain çalışmasında ise cinsiyetler arasında herhangi bir anlamlı farklılığın olmadığı bildirilmiştir (Klein ve ark., 2007).

Irk ve etnik faktörler

Beyaz tenli bireylerde geç dönem YBMD prevelansının daha sık olduğu yapılan çalışmalarda gösterilmiştir (Ambati, Ambati, Yoo, Ianchulev, & Adamis, 2003). Siyah tenli bireylerde yaş tip YBMD'nin nadir görülmesi; BrM, melaninin, pigment epiteli veya olası serbest radikal temizleme etkisine, dış retinayı ve koroidal neovaskülarizasyonu (KNV)'nu kolaylaştıran etmenlere karşı protektif etkisine bağlanmaktadır.

Sosyoekonomik faktörler

Çeşitli çalışmalar sonucunda YBMD riskinin, eğitim seviyesi düşük olanlarda ortaya çıktığı bildirilmiştir. Araştırmacılar bunun nedenini, strese karşı fizyolojik bir cevap olabileceğini düşünmüşlerdir (Klein ve ark., 2006).

2.4.2.2. Değiştirilebilir faktörler

Sigara kullanımı

YBMD'yi tetikleyen bir diğer risk faktörü sigara içmektir. Sigara içmek, değiştirilebilir risk faktörü olarak belirtilmiştir. Sigara içmek, YBMD riskini 2-4 kat arttırır. YBMD tanılı hastalarda sigara içmenin; oksidatif stresi teşvik ettiği, immünolojik olarak kompleman yolağını etkilediği, koroidal kan dolaşımını bozduğu ve anjiyogenezi endüklediği bildirilmiştir (García-Layana, Cabrera-López, García-Arumí, Arias-Barquet, & Ruiz-Moreno, 2017).

Alkol kullanımı

Los Angeles Latino Göz Çalışmasında, aşırı derecede alkol kullanan kişilerin göz dokularında retinal pigment epitel depigmentasyonu görülebileceği ve bununda yaş tip YBMD ve GA ile ilişkili olabileceği bildirilmiştir (Fraser-Bell ve ark., 2006).

Aile öyküsü ve genetik

YBMD hastalığının gelişim göstermesinde genetik faktörlerin önemli rol oynadığı bildirilmiştir. Aile öyküsü pozitif olan bireylerde YBMD sıklığının arttığı ve etkilenen bireylerin kardeşleri genel popülasyondan 3 ila 6 kat daha fazla risk taşıdığı bildirilmiştir (Maller ve ark., 2006). YBMD'nin genetiğinde kompleman faktör H (Complement factor H; CFH) önemli rol oynamaktadır. YBMD etiyolojisinde, ARMS2/HTRA1 ve CFH genlerindeki polimorfizmlerin genetik yatkınlıkta anahtar bir rol oynadığı bildirilmiştir (Park, Park, & Kim, 2021).

Güneş ışığı maruziyeti

Güneş ışığına maruziyetin, retinada oksidatif strese neden olduğu ve sonucunda YBMD hastalığının gelişimine yol açtığı öngörülmektedir (Heesterbeek, Lorés-Motta, Hoyng, Lechanteur, & den Hollander, 2020).

Vücut-kitle indeksi

YBMD ile vücut kitle indeksi (VKİ) arasındaki ilişki kesin değildir. Yapılan çalışmalar sonucunda yüksek VKİ'ye sahip olan kişilerde YBMD gelişme olasılığının arttığı bildirilirken; diğer yapılan çalışmalarda ise YBMD ile vücut kitle indeksi arasında herhangi bir ilişki bulunamamıştır (Zhang ve ark., 2016).

Hipertansiyon

Yüksek kan basıncının bozulmuş vasküler homeostaz ve daha düşük koroidal kan akışı ile korele olduğu yapılan çalışmalarda bildirilmiştir (Heesterbeek ve ark., 2020).

Diyet

Diyetin YBMD'nin gelişimini geciktirmede ve/veya önlemede önemli bir rol oynayabileceği bildirilmiştir. YBMD hastalığının ilerlemesini azaltan bir diyet çeşidi Akdeniz diyetidir. Akdeniz diyetinin; oksidatif strese karşı koruyucu ve antioksidan özelliklere sahip olduğu gösterilmiştir (Armento, Ueffing, & Clark, 2021).

2.4.2.3. Oküler faktörler

Refraktif kusur

YBMD ile refraktif kusur arasındaki ilişki kesin değildir. Yapılan bazı çalışmalarda hipermetropik refraktif kusuru olan kişilerde yaygın olarak yaş tip YBMD ve drusen'in gözüktüğü bildirilmiştir. Diğer yapılan çalışmalarda ise refraktif kusurun erken YBMD ile ilişkili olduğu, ileri YBMD ile de ilişkisiz olduğu bildirilmiştir (Li ve ark., 2014).

İris rengi

Literatür verilerine göre YBMD ile iris rengi arasındaki ilişkinin kesin olmadığı bildirilmiştir (Seddon, & Sobrin, 2013).

Katarakt ameliyatı

Katarakt ameliyatı sonrasında, retinanın UV'ye maruziyeti sonucunda YBMD insidansı artabilir; dolayısıyla bu durum hastalığı şiddetlendirebilir (Rosen, 2014).

Optik diskte çukur / disk (c/d) oranı

Yapılan çalışmalar sonucunda c/d oranının arttığı kişilerde, yaş tip YBMD hastalığı riskinin düşük olduğu bildirilmiştir (Menghini ve ark., 2007).

2.4.3. Patogenez

YBMD'nin henüz patogenezi tam olarak aydınlanamamıştır. Yapılan çalışmalar doğrultusunda, YBMD hastalığına yol açan birçok biyolojik yol tanımlanmıştır. Bunlar sırasıyla:

- Oksidatif stres ve hücresel yaşlanma
- Lipid akümülasyonu
- Lipofuskin akümülasyonu
- Amiloid akümülasyonu
- Koroidal neovaskülarizasyon
- Anjiyogenez
- Kompleman sistemi
- Doku hipoksisi

Oksidatif stres ve hücresel yaşlanma

YBMD'nin en önemli birincil faktörlerinin başında yaşlanma süreci gelmektedir. Kişi yaşlandıkça RPE hücrelerinde ROT üretimi meydana gelir. Bu durum sonucunda; oksidatif stres artarken glutatyon, süperoksit dismutaz ve glutatyon S transferaz gibi antioksidan enzimlerin seviyeleri azalmaktadır (Yang, So, Lam, & Lo, 2020). Oksidatif strese neden olan bir diğer faktör de sigara dumanıdır. Sigara dumanının, RPE hücrelerinde enflamasyon oluşumu, retinal oksidatif stres ve koroid damarlarında vasküler değişikliklere neden olabilecek toksik bileşikleri içerdiği bildirilmiştir (Hernández-Zimbrón ve ark., 2018). Yapılan vaka-kontrol çalışmalarında YBMD ile kurşun, cıva ve kadmiyum gibi toksik maddeler arasında bir ilişki olduğu gösterilmiştir. Bu toksik maddelerin, enflamatuvar sitokinlerin üretimini ve oksidatif stresi endüklediği bildirilmiştir (Kersten ve ark., 2018). Hücresel yaşlanma, YBMD'yi moleküler kaskadlar bağlantısıyla teşvik etmektedir. Dolayısıyla hücresel yaşlanmada artan DNA lezyonları, ROT, azalan interlökin (IL)-8, IL-6, VEGF ve CFH

seviyelerinin üretimi görülebilir ve bu durum RPE hücrelerinde yaşlanan hücreler tarafından üretilen yaşlanmayla ilişkili salgı fenotipini endükleyebilir (Marazita, Dugour, Marquioni-Ramella, Figueroa, & Suburo, 2016).

Lipid akümülasyonu

YBMD ile çeşitli lipid faktörleri arasında bir ilişki olduğu gösterilmiştir. Yapılan çalışmalar sonucunda ateroskleroz ile YBMD'deki lipid birikintileri arasında benzerliklerin olduğu bildirilmiştir. YBMD lipidleri esas olarak intraoküler bir kaynağa sahip iken aterosklerotik plaklar lipitlerini plazmadan aldığı bildirilmiştir (Xu, Cao, Rajapakse, & Matsubara, 2018).

Lipofuskin akümülasyonu

Lipofuskin, RPE'nin lizozomal bölgesinde yaşla birlikte biriken ve sindirilmiş lipid ve proteinlerin bir floresan karışımı olan karmaşık bileşiklerdir (Adler ve ark., 2015). Fotoreseptör dış segmentlerinin fagositozundan türetilen lipofuskin, aktif post-mitotik hücrelerde yaşla birlikte birikim gösterir. Heterojen atık bir madde olarak tanımlanabilir. Yapılan çalışmalar sonucunda lipofuskinin, RPE'de mavi ışık hasarının başlatıcısı olarak görev aldığı bildirilmiştir (Ruan, Jiang, & Gericke, 2021). Lipofuskin, bisretinoid olarak tanımlanan otofloresan A vitamini metabolitlerinden meydana gelir. RPE'de en yaygın olarak çalışılan lipofuskin pigmentleri bisretinoid bileşik A2E'dir (Smith, Sivaprasad, & Chong, 2016). Yaşla birlikte lipofuskin bisretinoid birikimi insanlarda artmakta ve RPE hücre apoptozuna neden olmaktadır (Tan, Germer, La Cunza, & Lakkaraju, 2020).

Amiloid akümülasyonu

Yapılan çalışmalar sonucunda, YBMD ve Alzheimer hastalığı (AH) arasında patolojik ve klinik benzerlikler bulunduğu gösterilmiştir. Yaşlılık, her iki hastalık için önemli bir risk faktörü olarak bilinmektedir. Amiloid-β (Aβ) peptid birikimi, AH'nın önemli bir patolojik özelliğidir. Aβ peptidi, YBMD'da görülen drusenin bir bileşeni olarak bilinmektedir (Heesterbeek ve ark., 2020). Aβ peptidinin birikimi yaşla birlikte artar. Dolayısıyla bu durum, kan-retina bariyerinin fonksiyon bozukluğuna ve kronik enflamasyona yol açar (Cerman, Eraslan, & Cekic, 2015).

Koroidal neovaskülarizasyon

Yetişkin retinası, nöral bir doku özelliği gösterir. Tüm insan dokuları arasında en yüksek oksijen tüketimine ve yüksek metabolizmaya sahip olan bir dokudur. Retinal damarlar ve koroid tarafından vaskülarize edilmektedir (Nowak, 2006). BrM fonksiyon bozukluğu, dış retinal atrofi ve RPE yırtılması ile retina arasında yeni kan damarlarının gelişim göstermesi kuru ve yaş YBMD olarak tanımlanan GA veya KNV'ye ilerleyebilir (Al-Zamil, & Yassin, 2017). Klinik olarak, KNV fibrovasküler doku, retina altı veya içi kanama ve sıvılar, lipidler ve muhtemelen RPE atrofisi ile karakterizedir. Yeni damarlar koryokapiller tabakadan büyür, BrM sindirimi yoluyla boşluklardan geçer, RPE'nin altındaki boşluğu ve sonunda subretinal boşluğu istila eder. Bu süreç BrM, RPE ve fotoreseptörlerin bozulmasına yol açar (Kniggendorf ve ark., 2020). Yapılan araştırmalar sonucunda; RPE'deki hasar veya stres ile ilişkili immün yanıtların, pro-anjiyojenik faktörlerin üretimini teşvik ettiği bildirilmiştir. Dolayısıyla bu durumun KNV'yi tetiklediği öngörülmektedir (van Lookeren Campagne, LeCouter, Yaspan, & Ye, 2014).

Anjiyogenez

Anjiyogenez, yeniden damar oluşumu olarak bilinir. Hem embriyonik gelişimde hem de yetişkinlikte görülebilen önemli bir süreç olarak tanımlanır. Anjiyogenez, birçok karmaşık süreci içerir. Bunlar arasında; endotel hücrelerinin çoğalması-hayatta kalması, endotel hücrelerinin anastomuzu ve hücre dışı matrisin bozulması yer alır (Costa, Incio, & Soares, 2007). Retinadaki vasküler geçirgenlik ve anjiyogenez, vasküler endotelyal hücrelerin proliferasyonunu ve göçünü uyarmaktan sorumlu olan VEGF-A/VEGFR2 sinyal yolağı tarafından başlatılır (Testini ve ark., 2019). Pigment epitel kaynaklı faktör gibi anti-anjiyojenik faktörler ile VEGF gibi pro-anjiyojenik faktörler arasındaki dengesizlik, anjiyogenez oluşumuna neden olur (Kniggendorf ve ark., 2020). Anjiyogenez süreci şu aşamaları kapsamaktadır (Gerwins, Sköldenberg, & Claesson-Welsh, 2000; Jain, & Duda, 2003).

1) Fibroblast büyüme faktörü-2 (fibroblast growth factor; FGF-2), vasküler endotelyal büyüme faktörü ve hipoksiye bağlı faktör 1 (Hypoxia-Inducible Factor-1; HIF-1) gibi endotel hücrelerinin anjiyojenik faktörler tarafından stimülasyonu;

2) Bazal membran fonksiyonunun degradasyonu;

3) Endotel hücrelerinin çoğalması ve damar oluşum bölgesine migrasyonu;

4) Düz kas hücreleri ve perisitleri çeken trombosit kaynaklı büyüme faktörü ve anjiyopoietin gibi büyüme faktörlerinin sekrete edilmesiyle yeni damarların matürasyonunun meydana gelmesi;

5) Bazal membran matürasyonu.

Kompleman sistemi

Kompleman sistemi; konak savunmasında doğal bağışıklık sisteminin kilit elemanı olarak bilinen ve sıvı fazda bulunan protein zinciridir. Bu sistemin temel görevi; ölü hücreleri, patojenleri tanımak ve uzaklaştırmaktır (Nowak, 2006; Ricklin, Hajishengallis, Yang, & Lambris, 2010). Yapılan çalışmalar doğrultusunda, çeşitli kompleman gen varyantları YBMD patogeneziyle ilişkilendirilmiştir. YBMD tanılı hastaların gözlerinden alınan drusenlerde C3a, C5a ve C5b-9 gibi kompleman aktivasyon ürünleri tanımlanmış ve kontrollere kıyasla bu aktivasyon ürünlerinin seviyeleri yüksek bulunmuştur (Knickelbein, Chan, Sen, Ferris, & Nussenblatt, 2015). Aynı zamanda, kontrolsüz membran atak kompleksinin oluşumuyla birlikte kompleman kaskadının aktivasyonunun ve lokal enflamasyonun Bruch membranının bozulmasına, RPE/fotoreseptör dejenerasyonuna ve drusogeneze katkıda bulunabileceği öngörülmektedir (Nowak, 2006). YBMD ile ilişkili tek nükleotid polimorfizmi (single-nucleotide polymorphism; SNP) için genetik bir risk haritası oluşturmada en başarılı yöntemlerden biri genom çapında ilişkilendirme analizleridir. 1q31 kromozomu üzerinde yer alan kompleman faktör H (CFH) genindeki yaygın polimorfizm (p.Tyr402His), YBMD hastalığı ile ilişkilendirilen ilk risk SNP'sidir (Armento ve ark., 2021).

Doku hipoksisi

Vücut dokularındaki düşük oksijen seviyesine "hipoksi" adı verilir. HIF-1 α ve HIF-1 β alt birimlerinden meydana gelen HIF-1; oksijen dengesinin temel düzenleyicisi olarak rol alır. Lokal hipoksi ve enflamasyon; RPE hücreleri, koryokapillaris ve nöral retinanın yaşlanmasında mevcut olan iki durumdur. Enflamasyon esnasında retina hücrelerinde meydana gelen hipoksi durumu, enflamasyonlu retinanın artan metabolik aktivitesine bağlı olarak artan oksijen tüketiminden kaynaklanabileceği öngörülmüştür (Blasiak, Petrovski, Veréb, Facskó,

& Kaarniranta, 2014).

2.4.4. YBMD semptomları

Makulayı etkileyen ilerleyici bir retina hastalığı özelliği gösteren YBMD'nin orta ve erken evreleri herhangi bir semptoma neden olmaz iken; YBMD'nin son evresi göz görme fonksiyonlarında önemli bir sorunu teşkil etmektedir (Fleckenstein ve ark., 2024). GA tanılı YBMD'li hastalarda santral skotomlar ve görüntü kalitesinde kötüleşmeler görülebilir. Yaş tip YBMD ise ciddi şekilde görüntü kalitesinde kötüleşmeler ile beraber merkezi skotom, sıvı birikimi ve retina kanamaları görülebilir. Böylelikle yaş tip YBMD tanılı hastalarda kitap, gazete okuma, araba kullanma ve herhangi bir kişinin yüz ifadelerini tanımakta zorluk görülebilir (Parmet, Lynm, & Glass, 2006).

2.4.5. YBMD sınıflaması ve kliniği

YBMD'nin birçok sınıflandırma ölçekleri klinik belirtilerine göre geliştirilmiştir. Neovasküler değişiklikler, GA varlığı, drusen derecesi ve boyutu gibi klinik özelliklere bağlı olarak Yaşa Bağlı Göz Hastalığı Çalışması (AREDS) araştırma grubu hastaları dört YBMD kategorisine ayırmıştır (Ruan ve ark., 2021). Atrofi, drusen ve neovaskülarizasyonun mevcut özelliklerine göre YBMD kategorilerini, AREDS tanımlamıştır. Drusenler; büyük (>125 μm), orta (63-124 μm) ve küçük (<63 μm çapında) olarak çeşitli şekilde sınıflandırılmıştır (Ruan ve ark., 2021).

YBMD'li hastaların AREDS kategorileri şu şekildedir (Age-Related Eye Disease Study Research Group, 2001):

1) Beşten az küçük drusen varsa YBMD yok;

2) Birden fazla küçük drusen veya en az bir orta büyüklükte drusene dayanan hafif YBMD;

3) Geniş orta büyüklükte drusen, birden fazla seviyeli büyük drusen veya merkezi olmayan GA ile sınıflandırılan orta YBMD;

4) Bir gözde görme kaybına neden olan merkezi GA veya KNV ile belirlenen ileri YBMD.

İleri evre YBMD; yaş tip YBMD (neovasküler, eksüdatif YBMD) ve GA (kuru veya eksüdatif olmayan YBMD) olmak üzere klinikte iki şekilde sınıflandırılmaktadır. GA; fotoreseptör ve RPE hücrelerinin geri dönüşümü olmayan fonksiyonel kaybı ile betimlenmektedir. Bu durum, görme işlevlerinde azalmaya neden olur (Ruan ve ark., 2021). KNV olarak tarif edilen yaş tip YBMD ise retina altı veya içi sıvılar ve kanama, RPE atrofisi, fibrovasküler doku ile karakterize edilmektedir (Kniggendorf ve ark., 2020). Yaş tip YBMD makula fundus fotoğrafları sonucunda; daha önceki ödemden kalan lipid yıkım ürünleri, hastaların küçük bir alt grubunda kanama, RPE ve/veya retina dekolmanı ve fibrovasküler skarlar olarak birçok fenotiplerle teşhis edilmektedir. Optik koherens tomografi (OKT) ve floresan anjiyografi görüntüleme teknikleri kullanılarak yaş tip YBMD'deki lezyonlar klasik, gizli ve minimal klasik lezyonlar olarak üç alt tipte incelenmiştir (van Lookeren Campagne ve ark., 2014). Klasik lezyonlarda; KNV RPE'ye nüfuz eder ve RPE'nin önünde büyümektedir. Histoloji analizlerine göre, klasik lezyonların neovasküler damarlardan meydana geldiği bildirilmiştir. Gizli lezyonlar; daha yavaş sızıntı yapar ve RPE altındadır. Histoloji analizlerine göre, gizli lezyonların anjiyojenik damarlardan meydana geldiği bildirilmiştir (Lim, Mitchell, Seddon, Holz, & Wong, 2012; van Lookeren Campagne ve ark., 2014). Minimal klasik lezyonlar, her iki paterni içeren lezyonlardır. Bu lezyon tipinde, çoğunlukla gizli patern baskındır.

2.4.6. YBMD tanısında kullanılan görüntüleme yöntemleri

Koroidal damarlanmada çeşitli değişikliklerin olması YBMD hastalığında görülmüştür. Bu değişiklikler hastalık evresine bağlı olarak değişkenlik göstermektedir. Bu durumu görmek adına çeşitli görüntüleme yöntemleri geliştirilmiştir. Bu görüntüleme yöntemleri arasında; OKT, fundus otofloresans (FOF) görüntüleme, fundus floresein anjiyografi (FFA), indosiyanin yeşili anjiyografi (İSYA) bulunmaktadır (Ruan ve ark., 2021). OKT yöntemi, YBMD hastalığını tedavi ve teşhis etmek için kullanılan ve retinanın kesitsel görüntülerinin semi-histolojik çözünürlükle temin edilmesini sağlayan retina görüntüleme yöntemidir. OKT, yaş tip

YBMD hastalığının klinik özellikleri arasında yer alan subretinal neovasküler membranlar, hemorajiler ve seröz retina dekolmanları hakkında önemli bilgiler sağlar (Garcia-Layana, Ciuffo, Zarranz-Ventura, & Alvarez-Vidal, 2017). Gizli KNV membranların teşhisini destekler. Membran lezyonlarının alt tiplerinin daha ayrıntılı ve hassas bir şekilde incelenmesine de aracılık eder. Aynı zamanda bu yöntem, subfoveal bölgenin değerlendirilmesi açısından ve anti-VEGF ajanlara karşı tedavi yanıtının izlenmesinde önem arz etmektedir (Garcia-Layana ve ark., 2017). FOF görüntüleme, ilk olarak lipofuskin olmak üzere RPE'deki moleküllerden stimüle edilen ışık emisyonuna bağlı bir yöntem olarak tarif edilmiştir. RPE'nin topografik sağlığını ve yapısını incelemek için yararlı bir yöntem olarak da bilinmektedir (Al-Zamil, & Yassin, 2017). RPE hücrelerinde bulunan fazlaca lipofuskin, otofloresansın artmasına yol açarken; RPE hücrelerinde azalan lipofuskinin ise otofloresans sinyalinin azalmasına yol açacağı yapılan çalışmalarda bildirilmiştir (Al-Zamil, & Yassin, 2017). Aynı zamanda yapılan bazı çalışmaların sonucuna göre; KNV'nin azalmış, normal ve artmış floresan yoğunluğuna sahip düzenli olmayan FOF alanları gösterebileceği tespit edilmiştir (Ly, Nivison-Smith, Assaad, & Kalloniatis, 2017). David Alvis ve Herald Novotny isimli iki tıp öğrencisi tarafından keşfedilen FFA, invaziv bir tanı yöntemidir. Suda çözünen ve diagnostik bir boya olarak tarif edilen Fluoresein sodyum; 376,3 Dalton moleküler ağırlığına sahip bir florokromdur (Ruia, & Tripathy, 2023). Bu boyanın temel amacı, oküler fundusun kan damarlarını görünür yapmasıdır. Koroidal ve retinal dolaşımın patolojisini, fizyolojisini, anatomisini incelemede ve göz hastalıklarının teşhisinde rol oynayan bir yöntem olarak tarif edilmiştir. Retiküler psödodrusen veya subretinal drusenoid akümülasyonu, bu tanı yönteminde minimal hipofloresans gösterebilir veya belirgin olmayabilir (Ruia, & Tripathy, 2023). Çeşitli oküler patolojilerin, retino-koroidal hastalıkların ve YBMD alt gruplarının ayırıcı tanısında kullanılan İSYA; invaziv görüntüleme yöntemi olarak tarif edilmiştir. Bu yöntem, retinal ve koroidal dolaşımın patolojisini, fizyolojisini ve anatomisini değerlendirmede önemli bir rol oynamaktadır (Muraleedharan, & Tripathy, 2022). Bu yöntem, gizli KNV'leri görüntülemek için yaygın olarak 1990'lı yılların ortalarında kullanılmıştır. Aynı zamanda bu yöntem, polipoidal koroidal vaskülopati'deki anormal vasküler ağı ve nodüler hiperfloresan lezyonları gösterebilme özelliği taşımaktadır (Gelişken, 2024).

2.4.7. YBMD tedavi

Radyasyona maruz kalma, yaşlılık, genetik yatkınlık ve sigara-alkol kullanımı YBMD'nin önde gelen risk faktörleri arasında bulunmaktadır. Sigara-alkol kullanımının bırakılması, UV'den korunma ve diyetle alınan antioksidatif moleküllerin takviyesi sonucunda YBMD'ye neden olan oksidatif stres önlenebilmektedir. Atrofik makulayı yeniden doldurmaya ve dejenerasyonun ilerlemesini önlemeye yönelik kuru tip YBMD tedavisini araştıran çalışmalar mevcuttur (Kniggendorf ve ark., 2020). AREDS, belirli antioksidan takviyelerin YBMD'ye karşı protektif etkilerinin olup olmadığını değerlendirmek amacıyla tasarlanan bir klinik çalışmadır. Aynı zamanda bu çalışma; çok merkezli olup, 3.640 katılımcı katılmıştır. Bu çalışmanın, günlük E vitamini (400 IU), kuprik oksit [(2 miligram (mg)], C vitamini (500 mg), çinko oksit (80 mg) ve β-karoten (15 mg) dozlarının ileri evre YBMD gelişme olasılığını önemli derecede azalttığı bildirilmiştir (Al-Zamil, & Yassin, 2017). Zeaksantin ve lutein vücutta sentezlenemedikleri için diyetle alınmaları gereken ve fizyolojik pigmentler olarak tarif edilen karotenoidlerdir. Bu karotenoidler, RPE hücrelerinde ve fotoreseptörlerde lokalize olup amaçları makulada oksidatif stresin neden olduğu hasara karşı antioksidan olarak görev yapmak ve görme fonksiyonunu iyileştirmektir (Nowak, 2006). Yapılan çalışmaların sonucuna göre zeaksantin ve lutein, A2E gibi lipofuskin pigmentlerinin foto-oksidasyonunu baskılama ve singlet oksijeni söndürme yeteneklerine sahiptirler. Dolayısıyla bu durum YBMD'de meydana gelen zararlı fotooksidatif süreçlere karşı protektif bir potansiyel göstermektedir (Nowak, 2006). Yaş tip YBMD'nin tedavisinde son yıllarda önemli ilerlemeler kaydedilmiştir. Yaş tip YBMD'nin şu anda kullanılan tedavi seçenekleri arasında; Fotodinamik tedavi (FDT), Termal Lazer Foto-koagülasyon tedavi (TLF), Transpupiller termoterapi tedavi (TTT), submakular cerrahi ve anti-anjiyogenik tedaviler yer almaktadır.

Fotodinamik tedavi (FDT)

Neoplastik olmayan ve neoplastik hastalıklar için tedavi seçeneği olan FDT, hedef doku tarafından seçici olarak alınan belirli boyaların moleküler oksijen varlığında ışık aktivasyonunu içeren bir tedavi seçeneği olarak bilinmektedir (Sibata, Colussi, Oleinick, & Kinsella, 2000). Aynı zamanda FDT, koroiddeki ve retinadaki hasarları

tedavi etmek amacıyla kullanılan bir tedavi seçeneği olarak da bilinmektedir. Işığa karşı hassas bir ilaç özelliği gösteren verteporfinin (Visudyne) intravenöz verilmesini takiben göze düşük güçte, uzun süreli bir kızılötesi lazer uygulanarak yapılan bir tedavi seçeneğidir (Al-Zamil, & Yassin, 2017).

Termal lazer fotokoagülasyon tedavi (TLF)

Ucuz ve basit bir yöntem olan TLF, ekstrafoveal lezyonların/damarların temizlenmesine aracılık eden bir lazer ameliyatı türüdür. Bu tedavi seçeneğinde bir argon lazer kullanılmaktadır (Hooper, & Guymer, 2003).

Transpupiller termoterapi tedavi (TTT)

TTT, ucuz ve okült KNV'yi tedavi etmek için kullanılan bir yöntemdir. Bu yöntemde, 810 nm yakın kızılötesi diyot lazer kullanılmaktadır (Hooper, & Guymer, 2003).

Submakular cerrahi

Submakular kanamanın ve makular translokasyonun mekanik yer değiştirilmesi gibi çeşitli cerrahi yöntemler test edilmiştir. Ancak bu yöntemleri kullanmak için yeterli veri bulunmamaktadır (Giansanti, Eandi, & Virgili, 2009).

Anti-anjiyojenik ajanlar

VEGF'yi bloke ederek gözdeki kan damarlarının büyümesini yavaşlatma özelliği gösteren anti-anjiyojenik ajanlar, normal olmayan kan damarlarından gelen tahribatı durdurur veya yavaşlatır (Wykoff ve ark., 2018). Anti-VEGF tedavisi olarak ilk kullanılan ilaç Pegaptanib'dir (Nowak, 2006). Daha sonra etkili olabilecek dört ilaç daha çıkmıştır ve günümüzde yaygın olarak kullanımı söz konusudur. Bu ilaçlar: Ranibizumab (Lucentis®, Lucentis, Genentech Inc., San Francisco, CA, USA), off-label Bevacizumab (Avastin®, Genentech Inc., San Francisco, CA, USA), Aflibercept (Eylea®, Regeneron Pharmaceuticals Inc., Tarrytown, NY, USA) ve Brolucizumab (Beovu®)'dır.

2004 yılında Amerikan Gıda ve İlaç Dairesi (U.S. Food and Drug Administration; FDA) onayından geçerek yaş tip YBMD'nin tedavisinde kullanılmaya başlanan ve ilk anti-VEGF tedavisi olan ilaç Pegaptanib sodyum (Macugen)'dur (Nowak, 2006). Bu ilaç bir aptamer özelliği gösterir ve VEGF165'e yüksek bir afinite ile bağlanır. 28 baz

uzunluğunda modifiye bir RNA (Ribonükleik Asit) oligonükleotidiyle karakterizedir (Nowak, 2006). Ranibizumab (Lucentis®, Lucentis, Genentech Inc., San Francisco, CA, USA), biyolojik olarak VEGF-A'ya bağlanarak tüm izoformlarını bloke eden; rekombinant humanize immunglobulin G1 (IgG1) monoklonal antikor fragmanıdır. 2006 yılında yaş tip YBMD tedavisi için FDA'dan onayı alınmıştır (Nowak, 2006). Lucentis, retinada morfolojik ve patolojik iyileşmelere neden olmaktadır. Yaş tip YBMD hastalarında meydana gelen retina kalınlığını ve KNV'yi azaltır (Nowak, 2006). Bevacizumab (Avastin®, Genentech Inc., San Francisco, CA, USA), VEGA'nın aktif formlarına bağlanarak etki gösteren, insanlaştırılmış bir IgG1 monoklonal antikor özelliği taşıyan ve 149 kDA ağırlığına sahip bir anti-VEGF ilacıdır. Akciğer kanseri, meme kanseri ve metastatik kolorektal kanser tedavisi için Gıda ve İlaç İdaresi tarafından onaylanan bir ilaç özelliği taşımaktadır (Nowak, 2006). Bu ilacın, 2006 yılında YBMD'de ilk kez kullanımı rapor edilmiştir. Neovasküler YBMD için Sistemik Avastin (Systemic Avastin for Neovascular AMD; SANA) adlı bir çalışmada bu ilacın, YBMD tanılı hastalarda merkezi retina kalınlığında azalmaya ve görme keskinliğinde artışa neden olduğu bildirilmiştir (Nowak, 2006). Avastin ilacının, off-label olarak kullanımı mevcuttur. Yaş tip YBMD tanılı hastalara 1,25 mg veya 1 mg dozunda (aylık olarak) intravitreal enjeksiyon ile uygulanan Avastin'in, görüntüleme sonuçlarına göre; anjiyografik sızıntıda azalma, maküler kalınlıkta azalma ve görme keskinliğinde iyileşmeye neden olduğu bildirilmiştir (Kniggendorf ve ark., 2020). Aflibercept (Eylea®, Regeneron Pharmaceuticals Inc., Tarrytown, NY, USA) diğer adıyla VEGF Trap-Eye, VEGFR2 ve VEGFR1 ligand bağlayıcı elemanlarının insan IgG1'in Fc kısmı ile kaynaşmasından oluşan, yaş tip YBMD tedavisi için onay alan ve rekombinant füzyon proteini özelliği gösteren bir anti-VEGF ilacıdır (Nowak, 2006). Bu ilaç, 2011 yılında FDA tarafından onaylanmıştır. Aynı zamanda VEGF için solübl bir reseptör fonksiyonu gösteren Eylea; VEGF'ye güçlü bir şekilde bağlanır. Dolayısıyla, VEGF'nin hücresel reseptörlere bağlanmasını bloke eden bir ilaç özelliği gösterir (Nowak, 2006). Brolucizumab (Beovu®), 8 Ekim 2019 tarihinde Amerika Birleşik Devletleri'nde yaş tip YBMD tedavisi için onaylanan ve anti-VEGF özellik gösteren yeni bir ilaçtır. VEGF165, VEGF121 ve VEGF110 gibi üç ana VEGF-A izoformunu bloke ederek etkisini gösterir. Aynı zamanda bu ilaç; vasküler permeabiliteyi, KNV oluşumunu ve endotelyal hücre proliferasyonunu

baskılama özelliği gösterir (Ruan ve ark., 2021).

Bu çalışmada, üç doz Bevacizumab enjeksiyonunun immün sistem hücreleri üzerine olan etkileri araştırılmıştır. YBDM`nin rutin tedavisi tek doz Bevacuzimab enjeksiyonuyla sonlandırılmayıp birer ay arayla tekrarlayan enjeksiyon uygulamalarını içermektedir. Mevcut çalışmamızda da üç aylık süre boyunca Bevacizumab'a maruz kalan immün sistem hücrelerinin durumu incelenmiştir. Gerçekleştirilen bu çalışma, yaş tip YBMD tedavisinde kullanılan Bevacizumab`ın, immün sistem hücrelerini hangi yönde etkilediğini ortaya çıkarmak amacıyla tasarlanmıştır.

2.5. Doğal İmmün Yanıt ve Hücreleri

Doğal immün yanıt, konak savunması için ilk temel mekanizma olarak bilinir. Tüm çok hücreli organizmalarda bulunur. Konağı; virüsler, bakteriler, parazitler ve mantarlar dahil olmak üzere birçok bulaşıcı etkenlerin ve toksinlerin bulunduğu çevreden korumak için gelişmiştir (Janeway Jr, & Medzhitov, 2002). Patojen veya toksin konakçıyla temas ettiğinde ilk olarak doğal bağışıklık sistemi tarafından tanınır. Sonrasında edinsel immün yanıt aktifleşir. Doğal immün sistemin patojeni veya toksini tanıması dakikalar ila saatler sürerken; edinsel yanıtta bu durum günler ila haftalar sürmektedir (Chaplin, 2010). Doğal bağışıklık yanıtında fagositler, birçok sitotoksik mekanizmaya sahiptir. Birçok sitotoksik mekanizmalar ile hedeflerini fagosite etme, bağlanma ve tanıma gibi birçok fonksiyona sahiptir. Fagositik fonksiyon gösteren hücre grupları arasında; nötrofiller, monositler, eozinofiller ve makrofajlar yer alır (Yutin, Wolf, Wolf, ve Koonin, 2009).

Monositler/makrofajlar

Hematopoetik kök hücrelerden türeyen monositler; periferik kanda dolaşan, dendritik hücre (DH)'lere ve makrofajlara dönüşebilen hücrelerdir. Bu hücreler, enflamasyonda ve homeostazda rol alırlar (Cole, & Ziegler, 2007). DH'ler ile birlikte monosit/makrofajlar, hem doğal hem de edinsel immün yanıtta rol alırlar. Monositlerin kan dolaşımındaki ömürleri yaklaşık olarak 1-3 gün arasında olup; kanda bulunan lökositlerin yaklaşık %3'ünü oluştururlar (Collin, Bigley, Haniffa, & Hambleton, 2011). Monositler, biyolojik işlevlerine bağlı olarak, CD14 ve CD16 ekspresyonlarına

göre üç grupta incelenmektedir. Bu gruplar arasında; klasik olmayan monositler ($CD14^{+}$ $CD16^{++}$), intermediate (ara) monositler ($CD14^{++}$ $CD16^{+}$) ve klasik monositler ($CD14^{++}$ $CD16^{-}$) yer alır (Narasimhan, Marcovecchio, Hamers, & Hedrick, 2019). Literatür verilerine göre dolaşımda yer alan monositlerin yaklaşık olarak %85'ini klasik monositler (en fazla) meydana getirirken; intermediate monositler %5'ini (en az); non-klasik monositler ise yaklaşık %10'unu meydana getirir (Collin, Bigley, Haniffa, & Hambleton, 2011). Klasik monositler, patojenik bir enfeksiyon sırasında enflamasyonlu bölgeye gelir, patojeni tanıyıp fagosite eder. Bu monosit grubu, birçok enflamatuvar sitokinler sekrete eder. Aynı zamanda klasik monositlerin, dokuda makrofajlara farklılaşabilme ve kronik hastalığa katkıda bulunabilme gibi önemli özelliklere sahip olduğu bildirilmiştir (Collin, Bigley, Haniffa, & Hambleton, 2011). İntermediate monositler, fagositoz potansiyeli ve ROT üretimi sergileyen monosit grubudur. Bu monosit grubu, IL-12 üretimi ve yüksek Majör Doku Uygunluk Kompleksi (major histocompatibility complex; MHC) sınıf II molekül ekspresyonu sergiler. Aynı zamanda, C-C kemokin reseptörü tip 5 (CCR5) eksprese eden tek alt kümedir. Apoptoz regülasyonu ve farklılaşma, sitokin sekresyonu ve antijen sunumu gibi fonksiyonlara sahiptir (Kapellos ve ark., 2019). Klasik olmayan monositler, pro-onarım ve anti-enflamatuvar özellik sergileyen monosit grubudur. Bu monosit grubu; antiviral immün yanıtlar, transendotelyal göç, FcR aracılı fagositoz ve kompleman, yara iyileşmesinde görev alırlar (Gren ve ark., 2015). Vasküler homeostazı korudukları için vasküler dokunun bekçileri gibi görünen bir monosit grubudur. Bu monosit grubu, mikrobiyal patojenlerin tanınmasında ve temizlenmesindeki ilk savunma hattı olarak fonksiyon gösterir (Collin, Bigley, Haniffa, & Hambleton, 2011; Kapellos ve ark., 2019).

Eozinofiller

Eozinofiller; sindirim, solunum ve idrar yollarında yer alan granülositlerdir. Nötrofillerden daha az miktarda bulunurlar. Eozinofillerin temel olarak işlevi, paraziter ve mikrobiyal enfeksiyonları yok etmektir (Fulkerson, & Rothenberg, 2013). Eozinofillerin efektör fonksiyonlarına sülfatazlar, katyonik proteinler, histamin, majör bazik protein, prostaglandinler ve lökotrienler gibi kemotaktik faktörlerin salınması ve degranülasyonu aracılık eder. Degranülasyon aşamasında IL-5, IgE ve kemotaktik faktörler aracılık etmektedir (Fulkerson, & Rothenberg, 2013).

Bazofiller ve mast hücreleri

Bazofiller, granülositik lökositlerin en azını temsil eden granülosit alt grubudur. Bazofiller, beyaz kan hücresi sayısının %1'inden azını meydana getirir. Bazofiller, fenotipik olarak hücre yüzeylerinde HLA-DR^{-}CD123^{+} belirteçlerini ifade eder (Cardoso, & Santos-Silva 2019). IL-13, IL-6 ve IL-4 gibi sitokinler üretme yeteneğine sahiptir. Bazofillerin, vücutta hem yararlı hem de yıkıcı etkileri olduğu bildirilmiştir (Schultz, 2020). İmmün sistemin önemli hücrelerinden biri olan ve miyeloid soydan gelen mast hücreleri, bağ dokularında bulunurlar. Mast hücrelerinin anjiyogenez, vazodilatasyon, doğal ve edinsel immün cevaplar, venom detoksifikasyonu ve vasküler homeostazı regüle ettiği yapılan çalışmalar sonucunda bildirilmiştir (Krystel-Whittemore, Dileepan, & Wood, 2016).

Dendritik hücreler

Antijen sunan hücre (ASH)'ler olarak bilinir. Bu hücreler, kemik iliği öncüllerinden türetilmiştir. DH'ler vücudun çoğu kısmında bulunur ve heterojen lökosit grupları olarak bilinir. Bu hücreler farklı anatomik konumlara, kökenlere ve yüzey belirteçlerine sahiptirler. Endojen ve eksojen antijenler için immün gözetim uygulayan hücrelerdir. Naif T lenfositlerin aktifleşmesini sağlayarak birçok immünolojik cevaplara neden olurlar. DH'ler üç sınıfa ayrılır. Bunlar: miyeloid DH'ler (mDH'ler), geleneksel veya klasik DH (classical dendritic cells; cDCs)'ler ve plazmasitoid DH (pDH)'lerdir (Castell-Rodríguez, Piñón-Zárate, Herrera-Enríquez, Jarquín-Yáñez, & Medina-Solares, 2017; Merad, Sathe, Helft, Miller, & Mortha, 2013; Steinman, & Banchereau, 2007). Profesyonel antijen sunan hücrelerin heterojen bir popülasyonunu meydana getiren mDH, doğal ve edinsel immün yanıtları birbirine bağlayan ve bir köprü görevi gören hücrelerdir (Chistiakov, Sobenin, Orekhov, & Bobryshev, 2015). Bu hücreler, yüksek seviyede fagositoz özelliği gösterirler. Aynı zamanda, yüksek seviyede CD80 ve CD86 eş-uyaran molekülleri ile MHC sınıf I ve sınıf II antijenleri de sergileme yeteneklerine sahiptirler. Lenfoid organlarda, periferik dokularda ve dolaşımda bulunabilirler. Ayrıca mDH'ler, yüksek seviyede IL-12 salgılarlar ve naif T hücrelerini yardımcı T lenfosit 1 (Helper T lymphocyte 1; Th1)'e yönlendirme özelliği de gösterirler (Klechevsky ve ark., 2009). Bu hücrelerin alt grupları fenotipik olarak CD11c, CD123, HLA-DR ekspresyon farklılıklarıyla ayırt

edilebilmektedir (Qi ve ark., 2015). Yüzey moleküllerinin ifadesine bağlı olarak cDH'ler $CD8\alpha^+$ ve $CD103^+$ veya CD11b olarak iki alt kümeye ayrılır. Bu iki grubun ortak özelliği; kemik iliği, lenf düğümleri ve dalak gibi lenfoid olan ve olmayan dokuların birçoğunda bulunmalarıdır (Zanna ve ark., 2021). Lenfoid progenitörden meydana gelen pDH'ler, vücutta birçok yerde (timus, lenf düğümleri, kemik iliği ve dalakta) bulunma özelliği gösteren hücrelerdir. Bu hücreler periferik organlarda ve kanda dolaşırlar (Reizis, Bunin, Ghosh, Lewis, & Sisirak, 2011). pDH'ler; CD123, CD9, CCR9, CD19, CD304 ve CD303 moleküllerini ifade ederler. Yüksek miktarda, tip I interferon (IFN) salgılama özelliği gösterirler. Aynı zamanda pDH'ler, histidin taşıyıcı çözünmüş taşıyıcı aile 15 üye 4 (Solute Carrier Family 15 Member 4; SLC15A4)'ü ve Toll Benzeri Reseptör (Toll-Like Receptor; TLR)'lerin sinyalizasyonunu kolaylaştıran BDCA2 reseptörünü de eksprese ederler (Castell-Rodríguez Castell-Rodríguez ve ark., 2017).

Nötrofiller

Kanda yaklaşık olarak $2,5x10^3$ ila $7,5x10^3$ hücre/mikrolitre aralığında bulunan nötrofiller, lökositler içerisinde yer alır. İnsanlardaki lökositlerin yaklaşık %60-70'ini meydana getirirler (Edwards, 2005). Mikrobiyal patojenlere karşı ilk savunma hattını nötrofiller oluşturur. Enflamasyona ve doku hasarına aracılık ederler. Mikropları öldürmek ve patojen yayılımını sınırlamak için nötrofillerden, nötrofil hücre dışı tuzakları salınmaktadır (Hidalgo ve ark., 2022). Nötrofiller oldukça hareketli hücrelerdir. Endotelden, makrofajlardan ve özellikle alerjik reaksiyonlarda mast hücrelerinden gelen sitokinler tarafından çekildiklerinde hızlıca enfeksiyon bölgelerinde toplanma özelliğine sahiptirler (Schultz, 2020). Granülasyon yolu ile nötrofiller proteinleri serbest bırakabilirler. Çeşitli granül türleri bulunmakla beraber bu granüller antimikrobiyal özelliklere sahiptirler (Schultz, 2020). Yapılan çalışmalar sonucunda nötrofiller CD16 ve CD62L ifade etmelerine göre farklı alt gruplara ayrılabileceği bildirilmiştir (Ekstedt, Säfholm, Georén, & Cardell, 2019). Olgunlaşmamış nötrofilleri kemik iliğinden salınan $CD16^-CD10^-$ alt kümesi ifade ederken; insan olgun nötrofilleri ise $CD16^+CD10^+$ ifade eder (Cardoso, & Santos-Silva, 2019). Süpresif nötrofiller, regülatör özellikler gösteren ve lenfosit aktivasyonunu baskılayan nötrofil alt grubudur. Bu alt grup, $CD11b^{high}CD11c^{high}CD16^{high}CD62L^{low}$ yüzey belirteçlerini eksprese etmektedir (Hao,

Andersen, & Yu, 2013).

Doğal öldürücü hücreler (Natural Killer Cells; NK)

NK hücreleri, kansere ve bulaşıcı mikrobiyal patojenlere karşı erken savunmada koruyucu rol oynayan efektör lenfositler olarak bilinmektedir. İmmün tepkinin regülasyonuna yardımcı olmak için çeşitli kemokin ve sitokinler üretebilirler. Bu hücreler, murin splenositlerinin %2-3'ünü; insan periferik kanının ise %5-15'ini meydana getirirler (Sharrock, 2019). NK hücreleri, CD56 ve CD16 ifade etmelerine göre farklı alt gruplarında değerlendirilirler (Papamichail, Perez, Gritzapis, & Baxevanis, 2004). $CD16^{yüksek}$ ve $CD56^{düşük}$ NK hücrelerinin önemli işlevlerinden biri bu hücrelerin yüksek sitotoksisite özelliği göstermeleridir. Aynı zamanda NK hücrelerinin yaklaşık olarak %90'nını içermektedir. Bir diğer alt grup olan $CD16^{düşük}$ ve $CD56^{yüksek}$ NK hücreleri de önemli işlevlere sahiptir. Belirgin sitokin sekresyonu önemli özelliklerinden biridir. Aynı zamanda NK hücrelerinin yaklaşık olarak %10'nu içermektedir (Deniz, Akdis, Aktas, Blaser, & Akdis, 2002). $CD56^{düşük}$ fenotipine sahip NK hücreleri, C-tipi lektin ve öldürücü hücre immünoglobülin-benzeri reseptörleri (Killer cell immunoglobulin like receptors; KIR) yüksek bir seviyede ifade ederken; $CD56^{yüksek}$ fenotipe sahip NK hücreleri, düşük bir seviyede KIR reseptörü sergilemektedir. Bu fenotipe sahip NK hücreleri, yüksek seviyede C-tipi lektin reseptörleri de ifade etmektedirler (Deniz, Akdis, Aktas, Blaser, & Akdis, 2002).

2.6. Edinsel İmmün Yanıt ve Hücreleri

Organizmanın kendisine ait olan ile olmayanı ayırt edebilen, aynı zamanda birçok yabancı bileşenlere ve mikrobiyal patojenlere spesifik olarak cevap verebilen immün yanıt çeşidine "kazanılmış, edinsel veya adaptif immün yanıt" adı verilir. Bu immün yanıt çeşidi, kişinin hayatı boyunca gelişmektedir (Songu, & Katılmış, 2012). Lenfositler, kemik iliğinden kaynaklanır. B ve T hücreleri olarak iki lenfosit sınıfına ayrılır (Alberts ve ark., 2002). Hümoral immün yanıttan sorumlu B hücreleri antikor yanıtlarında, Ig olarak isimlendirilen proteinler olan antikorları sekrete etmek üzere aktifleşir. Sonrasında bu antikorlar kan dolaşımında dolaşır ve diğer vücut sıvılarına geçer. Yabancı gördüğü antijene bağlanır ve konak hücrelerdeki reseptörlere bağlanan mikrobik toksinleri bloke ederek etkisiz hale getirir (Alberts ve ark., 2002). T

lenfositleri olgunlaşma, seçilim ve daha sonra çevreye taşınma için timusa göç eden kemik iliği progenitörlerinden kaynaklanır. Hücresel immün yanıttan sorumlu T lenfositleri, kemik iliği öncüllerinden türemektedir. Bu lenfositler olgunlaşma ve seçilim aşamasından sonra timusa göç eder. Periferik T hücreleri, antijenlere cevap verme kapasitesine sahip naif T hücreleri, antijen aktivasyonundan türetilen ve uzun süreli bağışıklığı koruyan hafıza T hücreleri ve bağışıklık yanıtlarını kontrol altında tutan düzenleyici T hücreleri dahil olmak üzere farklı alt kümelerden meydana gelir (Kumar, Connors, & Farber, 2018).

T lenfosit ve alt grupları

$CD4^+$ ve $CD8^+$ T hücreleri timus içinde çift-pozitif öncü hücrelerden meydana gelir. Negatif ve pozitif seçilimin ardından T hücreleri, lenf düğümleri ve dalak gibi ikincil lenfoid organlar arasında dolaşan olgun naif T hücreleri olarak perifere salınmaktadır. Naif T hücreleri, ilgili antijeni taşıyan ASH'ler ile karşılaşmalarının ardından, enfekte hücreleri öldüren ve enflamasyonlu bölgelere göç eden çok sayıda efektör hücreye farklılaşır ve antijen temizlenir. Sonra bu efektör hücrelerin %90-95 kadarı apoptoza uğrar. Diğer bir kısmı ise hayatta kalarak uzun vadede varlığını sürdüren ve daha etkili cevap verebilen hafıza hücrelerine farklılaşır (Brummelman, Pilipow, & Lugli 2018). Timusta yer alan T lenfosit öncülleri çift pozitif hücreler ($CD4^+CD8^+$), çift negatif hücreler ($CD4^-CD8^-$) ve tek pozitif hücreler ($CD4^+CD8^-$ ya da $CD4^-$ $CD8^+$) olarak üç gruba ayrılır. CD44 ve CD25 yüzey belirteçlerine göre çift negatif (double negative; DN) hücreler dört şekilde alt gruplara ayrılır. Bu alt grupların fenotipik özellikleri şu şekildedir. DN4 ($CD44^-CD25^-$), DN3 ($CD44^-CD25^+$), DN2 ($CD44^+CD25^+$) ve DN1 ($CD44^+CD25^-$)'dir (Ma, Wei, & Liu, 2013).

$CD4^+$ yardımcı T lenfositler

$CD4^+$ T hücreleri, edinsel bağışıklık sisteminde yer alan önemli bir hücre grubudur. $CD4^+$ T hücreleri farklı efektör alt tiplerine farklılaştırıldıktan ve aktive edildikten sonra, spesifik sitokinlerin sekrete edilmesi vasıtasıyla immün cevaba aracılık etmede önemli bir görev alır. $CD4^+$ T hücreleri; B lenfositlerinin, sitotoksik T hücrelerinin, doğal immün yanıt hücrelerinin ve immün sistem dışı hücrelerin aktivasyonuna kadar çok sayıda fonksiyonel görevi yerine getirmektedir (Luckheeram, Zhou, Verma, & Xia, 2012). Ana transkripsiyon faktörlerinin ekspresyonuna ve

ürettikleri sitokinlere göre $CD4^+$ T yardımcı hücreleri düzenleyici T lenfosit (Regulatory T Lymphocyte; Treg), foliküler yardımcı T lenfosit (Follicular Helper T Lymphocyte, Tfh), Th22, Th17, Th9, Th2, Th1 hücreleri olmak üzere birçok ana alt popülasyona ayrılmıştır (Fang, & Zhu, 2017).

Th1 hücreleri

$CD4^+$ naif T hücreleri IL-12 varlığında aktifleştirildiğinde Th1 hücrelerine farklılaşır. Th1 hücreleri, hücre içi patojenlere karşı korunmada önemli görev üstlenen hücrelerdir. Ana transkripsiyon faktörü T-bet'in ekspresyonu, interferon-gamma (IFN-γ) ve IL-2 sekrete edilmesiyle ile karakterize edilirler (Brummelman, Pilipow, & Lugli 2018).

Th2 hücreleri

$CD4^+$ naif T hücreleri IL-4 varlığında Th2 hücrelerine farklılaşır. Bu sitokin Th2 ana transkripsiyon faktörü GATA-3'ü endükler. Dolayısıyla bu durum Th2 sitokinleri olan IL-13, IL-5 ve IL-4'ün üretimini endüklemektedir (Brummelman, Pilipow, & Lugli 2018).

Th9 hücreleri

Th9 alt kümesi, en son tanınan Th alt kümelerinden biridir. $CD4^+$ naif T hücrelerinin Th9 hücrelerine farklılaşması transforme edici büyüme faktörü-beta (Transforming Growth Factor-β; TGF-β) ve IL-4 varlığını gerektirirken IL-25, IL-2, IL-33 ve IL-1 de T hücreleri tarafından IL-9 üretimini endükleyebilir (Brummelman, Pilipow, & Lugli 2018).

Th17 hücreleri

Hücre dışı mantarlara ve bakterilere karşı immün cevaplarında önemli rol alan Th17 hücreleri aynı zamanda otoimmünite gelişimine de neden olmaktadır (Brummelman, Pilipow, & Lugli 2018). Bu hücrelerin ana transkripsiyon faktörleri IL-17F ve IL-17A'nın üretimini endükleyen RORγt 'dir. Hem IL-17F hem de IL-17A, epitel hücreleri tarafından β-defensinlerin ve nötrofil kemoatraktanların üretimini uyarabilme özelliğine sahiptir (Brummelman, Pilipow, & Lugli 2018).

Th22 hücreleri

Th22 hücreleri, aril hidrokarbon reseptörünün ekspresyonuna bağlı olarak gelişim gösterir ve yüksek seviyede IL-22 üretimi ile karakterize edilir (Brummelman, Pilipow, & Lugli 2018).

Folliküler yardımcı T hücreleri (Tfh)

B hücrelerine yardım sağlama amacıyla uzmanlaşmış T hücreleri olarak bilinen Tfh; antikor izotip dönüşümü, hafıza B hücrelerinin gelişimi, germinal merkez (germinal center; GC) oluşumu, afinite olgunlaşması ve yüksek afiniteli antikorların gelişimi için önemli rol oynayan $CD4^+$ T yardımcı hücrelerin bir alt grubudur (Brummelman, Pilipow, & Lugli 2018). BCL6, Tfh hücrelerinin temel transkripsiyon faktörü olarak bilinmektedir. Yüksek seviyede IL-21 ve IL-4 sekrete ederler. Aynı zamanda Tfh hücreleri genellikle endüklenebilir T hücre kostimülatörü (inducible costimulator; ICOS) ve programlanmış ölüm proteini 1 (Programmed Cell Death Protein 1; PD-1) ekspresyonu, B hücre foliküllerinde yüksek seviyede ifade edilen CXC Motif Kemokin Ligandı 13 (C-X-C Motif Chemokine Ligand 13; CXCL13) kemokin reseptörü ve CXC kemokin reseptörü tip 5 (C-X-C chemokine receptor type 5; CXCR5) ile karakterize edildiği gösterilmiştir (Brummelman, Pilipow, & Lugli 2018).

Düzenleyici T lenfositler (regulatory T lymphocyte; Treg)

Treg'ler; self toleransı koruyan bir T hücresi alt popülasyonudur. Bu hücre alt grubu, immün tepkiyi baskılayarak homeostazı korumakta; sitokin üretimini ve T hücresi çoğalmasını inhibe edebilmektedir. Treg'ler; doğal Treg (natural Treg; nTreg) ve endüklenebilir Treg (induced Treg; iTreg) olarak iki şekilde meydana gelirler. iTreg, periferde naif $CD4^+$ T hücrelerin farklılaşma aşamasında gelişim gösterirken; nTreg, timustaki gelişim aşamaları sırasında işlev kazanmaktadır (Kondělková ve ark., 2010; Sakaguchi, 2004). Treg'lerin temel transkripsiyon faktörü FOXP3 (Forkhead/Winged Helix Transcription Factor 3)'tür. FOXP3, TGF-β varlığında naif T hücrenin aktivasyonundan sonra üretilen iTreg'leri değil nTreg'leri karakterize etmektedir. Hem nTreg hem de iTreg hayatta kalmak için IL-2 sitokinine ihtiyaç duyarken; IL-7 sitokinine ihtiyaç duymamaktadır. İnsan Treg'lerinin fenotipik gösteriminde $CD25^{high}$ ve $CD127^{low}$ kombinasyonunun yaygın olarak kullanıldığı

bildirilmiştir (Sakaguchi, Miyara, Costantino, Hafler, 2010).

CD8$^+$ T lenfositler

CD8$^+$ T lenfositler sitotoksik T lenfositleri olarak da adlandırılırlar. Bu şekilde adlandırılmalarının nedeni, hedef hücreleri öldürme yeteneklerinden dolayıdır. Bu hücreler beyaz kanın %6'sını oluşturmaktadır. CD8$^+$ T hücreleri aktive olabilmek için öncelikle T hücresinin T hücre reseptörünün tanıdığı bir MHC-I/peptit kompleksi taşıyan aktive olmuş bir dendritik hücre ile karşılaşmalıdır. Aktive olduktan sonra aynı MHC-I/peptit kompleksini taşıyan diğer hücreleri öldürebilir. MHC-I molekülleri, hücre içinde üretilen peptidleri sunma özelliğine sahiptir. Aktive olan CD8$^+$ T hücreleri, hücre aracılı bağışıklık cevabına yardımcı olmak için ve TNF-α ve IFN-γ gibi tip 1 sitokinleri de sekrete ederler (Leichner, & Kambayashi, 2014).

Naif ve efektör T lenfositler

Naif T hücreleri, timustan çıkan antijen ile karşılaşmamış T hücreleridir. Naif T hücreleri yüksek düzeyde selektin CD62L (L-selektin), CCR7 ve CD45RA eksprese etmektedir. Hem CD62L hem de CCR7, naif T hücrelerini bellek alt kümelerinden ayırt etmek için CD45RO ve CD45RA ile birlikte yaygın olarak kullanılmaktadır. Efektör bellek T hücreleri (effector memory T; TEM), hedef hücrelerin sitolizi gibi hızlı efektör cevapları için hazır olan bir bellek alt kümesi meydana getirir. TEM, perforin ve granzim B gibi sitolitik molekülleri yüksek düzeyde ifade eden hücre alt kümesidir (Brummelman, Pilipow, & Lugli 2018). Aynı zamanda TEM hücreleri, lenfoid olmayan dokulara veya enflamasyonlu bölgeye göç etmelerini sağlayan birçok doku hedef molekülleri ve kemokin reseptörleri eksprese eder (Brummelman, Pilipow, & Lugli 2018). L-selektin ve CCR7'yi birlikte eksprese etme özelliği gösteren merkezi bellek T hücreleri (Central Memory T Cells; TCM) periferik doku bölgelerini drene eden lenf düğümlerinde gezerek merkezi immün gözetime katkıda bulunur (Gehad, 2018).

TEMRA T hücreleri

Son evre farklılaşmış T hücreleri olarak bilinen TEMRA hücreleri, güçlü efektör fonksiyona sahip bir hücre grubudur. Hücre döngüsü inhibitörleri p21 ve p16'nın yüksek seviyeleri nedeniyle zayıf proliferatif özellik gösterir. Bu hücre grubunun, *in vitro* apoptoz geçirme eğilimleri yüksektir. Bu hücre alt grubu hem CD4$^+$ hem de CD8$^+$

T hücrelerinde bulunmakla beraber $CD8^+$ T hücrelerinde daha fazla bulunur. TEMRA T hücrelerinin seviyesi, sitomegalovirüs gibi kalıcı viral enfeksiyonlar esnasında ve yaşlılık sürecinde artmaktadır (Brummelman, Pilipow, & Lugli 2018).

B lenfosit alt grupları ve düzenleyici B hücreleri (Regulatory B cells; Bregs)

B hücreleri, kemik iliğinde nüfuz eden hematopoetik kök hücrelerden gelişim göstermektedir. Kemik iliği stroma hücreleri arasındaki doğru konumlanma, farklılaşma, yakın temas ve hayatta kalma gibi önemli role sahiptir. Kemik iliği stroma hücreleri; endotelyal hücreleri, osteoblastları ve mezenkimal hücreleri içermektedir. Aynı zamanda bu stroma hücreleri, B hücre öncüllerinin ve hematopoetik kök hücrelerinin bulunduğu özel nişler meydana getirir. Erken B hücresi gelişiminin fenotipik olarak temel süreçleri olan pro-B, pre-B ve olgunlaşmamış B hücreleri, spesifik hücre yüzeyi belirteçlerinin ekspresyonu ve Ig ağır (H) ve hafif (L) gen segmentlerinin ardışık olarak yeniden regülasyonuyla karakterize edilmektedir (Eibel, Kraus, Sic, Kienzler, & Rizzi, 2014). Fetal karaciğerde yer alan kök hücreler tarafından, B-1 hücrelerinin gelişimleri meydana gelir. B-1 hücrelerinin büyük bir kısmı yüzeylerinde CD5 ifade ederler. Genellikle erişkin bireylerde peritonda ve mukozal bölgelerde yer alırlar (Good-Jacobson, & Shlomchik 2010). Lenf düğümlerinde ve ağırlıklı olarak dalakta nüfuz eden marjinal bölge (marjinal zon; MZ) B hücreleri, doğal B hücrelerinin bir alt kümesini meydana getirir ve düşük poli-/self-reaktiviteye sahip B hücre reseptörlerini içermektedir. Bu hücrelerin esas fonksiyonları, kan yoluyla bulaşan patojenlere karşı doğal antikorları sekrete etmek ve hızlıca yanıtlara katılmaktır. Bu hücrelerin diğer önemli özelliği ise apoptotik hücre artıklarının temizlenmesidir (Palm, & Kleinau, 2021). İnsan periferik kanında B hücre kompartmanı IgD ve CD27 ekspresyonu temelinde; double negatif ($CD27^-IgD^-$), dönüşmemiş bellek B hücreleri (unswitched memory B cells; $CD27^+IgD^+$), dönüşmüş bellek B hücreleri (switched memory B cells; $CD27^+IgD^-$) ve naif ($CD27^-IgD^+$) olmak üzere dört ana alt kümeye ayrılmaktadır. Dönüşmemiş bellek hücreleri, IgM^+IgD^+ veya daha küçük bir alt küme olan, sadece IgD^+IgM^- ifade eden antijen deneyimli B hücreleri olarak isimlendirilir. GC kökenli olan dönüşmüş bellek B hücreleri, önceden değiştirilmiş sadece IgM^+ hücrelerini içermektedir (Pernes, Alsayah, Tucci, & Bashford-Rogers, 2024). Homeostazı ve immünolojik toleransı korumak için Breg hücreleri normal durumlarda düşük seviyelerde kalır; enflamasyona cevap olarak

seviyesi yükselir. Breg'lerin baskılayıcı fonksiyon göstermesi için immün aktivasyon gereklidir. Breg'lerin aktivasyonunu ve farklılaşmasını tetikleyen sinyaller vardır. Bu sinyaller ile BCR, TLR-9, TLR-4, TLR-2, B hücresi aktive edici faktör (BAFF), CD80/CD86, CD40, IL-35, IL-21, IL-2, IL-6, IL-1β ve IFN-α/β sitokinlerinin aracılık ettiği eş-uyaranlar dahil olmak üzere birçok molekül kombinasyonlarının etkileşimi bulunmaktadır (Baba, Matsumoto, & Kurosaki 2015).

3. GEREÇ VE YÖNTEM

Bursa Uludağ Üniversitesi Tıp Fakültesi Klinik Araştırmalar Etik Kurulu (08.11.2022 Karar no: 2022-16/50) onayının alınmasıyla birlikte çalışma planlaması yapıldı. Bursa Uludağ Üniversitesi Tıp Fakültesi Göz hastalıkları AD. başvuran ve/veya takip edilen 50 yaş üstü, yaş tip YBMD tanılı Bevacizumab ilaç tedavisi gören hasta grubu ve katarakt cerrahisi uygulanan hasta kontrol grubunun çalışmaya alınması planlandı. Yaş tip YBMD tanılı hastalardan Bevacizumab tedavi öncesinde (0.ay) ve sonrasında (3.ay) periferik kan örnekleri alındı. Yaş tip YBMD hastalarının örnek alım zamanları Şekil 4'de şematize edilmiştir.

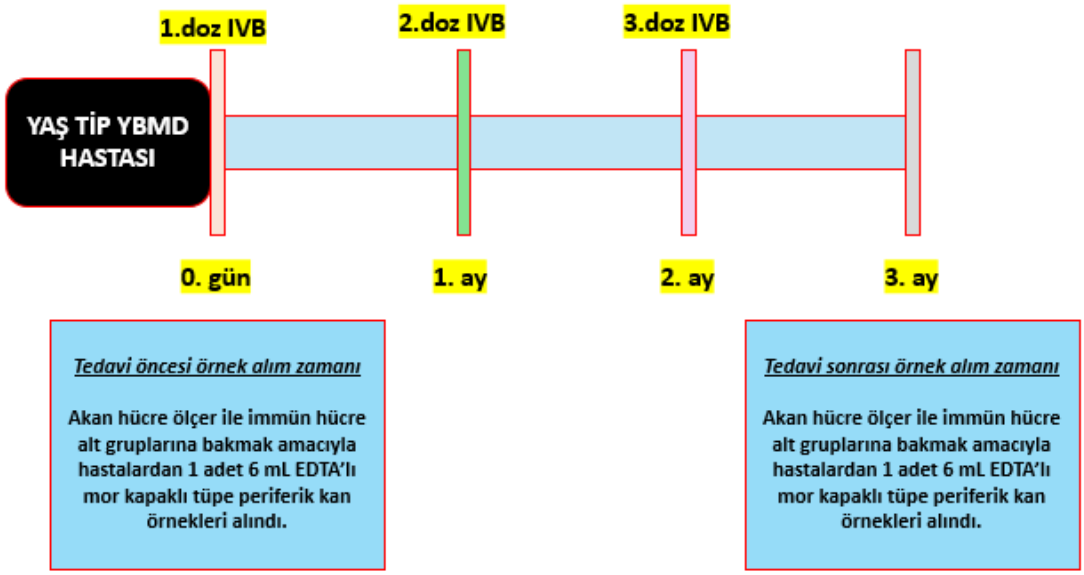

Şekil 4. Yaş tip YBMD hastalarına uygulanan intravitreal Bevacizumab (IVB) tedavisi ve örnek alım zamanlarının kronolojik gösterimi.

Özetlemek gerekirse;

Hasta 1. doz IVB enjeksiyonuna geldiğinde 1. doz IVB enjeksiyonu olmadan önce, hastanın periferik kan örnekleri alındı.

Hasta 4. doz IVB enjeksiyonuna geldiğinde 4. doz IVB enjeksiyonu olmadan önce, hastanın periferik kan örnekleri alındı.

Yaptığımız bu çalışmada, 3 doz IVB ilacına maruziyetin, immün sistem hücreleri üzerindeki etkileri araştırılmıştır.

Katarakt hastalığının tanısı olan kişilerden alınacak numuneler, bu çalışmanın kontrol grubu olarak kullanıldı. Katarakt cerrahisi uygulanmadan önce hastaların periferik kan örnekleri, mor kapaklı EDTA'lı tüplere alındı.

Çalışmaya alınan gönüllü sayısı

- Yaş tip YBMD: 18
- Katarakt kontrol grubu: 19

Gönüllülerin çalışmaya dahil edilme kriterleri

Yaş tip YBMD grubu

1. Bilgilendirilmiş gönüllü olur formu imzalayan ve numune vermeye istekli yaş tip YBMD hastaları
2. Yaş tip YBMD tanısı alıp, anti-VEGF tedavisi görmeleri gereken hastalar
3. 50-100 yaş aralığında olan kişiler

Katarakt tanısı alan kişilerin oluşturduğu kontrol grubu

1. Bilgilendirilmiş gönüllü olur formu imzalayan ve numune vermeye istekli katarakt cerrahisi uygulanacak hastalar
2. 50-100 yaş aralığında olan kişiler

Gönüllülerin çalışmaya dahil edilmeme kriterleri

Yaş tip YBMD grubu

1. Aktif oküler veya sistemik enfeksiyonu olan hastalar
2. Patolojik miyop, üveit, diyabetik retinopati veya diğer göz hastalıkları olan hastalar
3. Floresein sodyum ve indosiyanin yeşiline alerjisi olan hastalar
4. Diabetes mellitus, romatizmal hastalık, otoimmün hastalık, immün yetmezliği

olan hastalar

5. Daha önce intravitreal enjeksiyon yapılmış olan hastalar

6. Son 6 ay içinde göz içi cerrahisi geçirmiş olan hastalar

7. 50 yaş altındaki hastalar

Katarakt tanısı alan kişilerin oluşturduğu kontrol grubu

1. Koroid neovaskülarizasyonu, oküler travma, diyabetik retinopati, retinal ven tıkanıklığı, oküler tümör, üveit veya diğer intraoküler enflamasyonu olan hastalar

2. Ameliyat öncesinde sürekli topikal ilaç tedavisi kullanan hastalar

3. Diabetes mellitus, romatizmal hastalık, otoimmün hastalık, immün yetmezliği olan hastalar

4. 50 yaş altındaki hastalar

3.1. Miyeloid Kökenli (Monosit, Nötrofil) Hücre Alt Gruplarının Değerlendirilmesi

Nötrofil alt gruplarının (süpresör nötrofiller, immatür ve matür) monosit alt grupları (klasik olmayan monositler, intermediate ve klasik) fenotiplendirmesini yapmak için iki akan hücre ölçer (AHÖ) tüpü kullanıldı. Tüplere EDTA'lı periferik kan örneklerinden 100'er µl aktarıldı. Birinci tüp izotipik kontrol amacıyla kullanıldı, ikinci tüpe ise nötrofil belirteci olarak CD14, HLA-DR, immatür ve matür nötrofil CD10, CD16, süpresör nötrofil CD11b, CD11c, CD16, CD62L, monositler için CD16, CD14, HLA-DR monoklonal antikorları pipetlendi. Vortekslenip oda sıcaklığında karanlıkta 10 dk inkübasyona bırakıldı. 500 µl VersaLyse (Immunotech, Beckman Coulter, France) solüsyonundan her iki tüpe eklenerek, 15 dk karanlıkta inkübasyona bırakıldı. 5 dakika 300xg'de santrifüj edildi. Süpernatant atıldı, 1 ml isoflow eklendi. 5 dakika 300xg'de santrifüj edildi, süpernatant atılıp 350 µl izoflow eklenerek AHÖ (Navious EX, Beckman Coulter, Fransa) cihazında değerlendirildi. Miyeloid kökenli hücre alt gruplarının, AHÖ cihazında değerlendirilmesi için seçilen monoklonal antikor paneli ve floresan renk kombinasyonu şunlardır: CD16 FITC, CD62L ECD, CD10 Pc7, CD11b A750, CD3/19/20 APC, CD123 PE, HLA-DR PB, CD11c Pc5, CD14 A700 ve CD45 KrO.

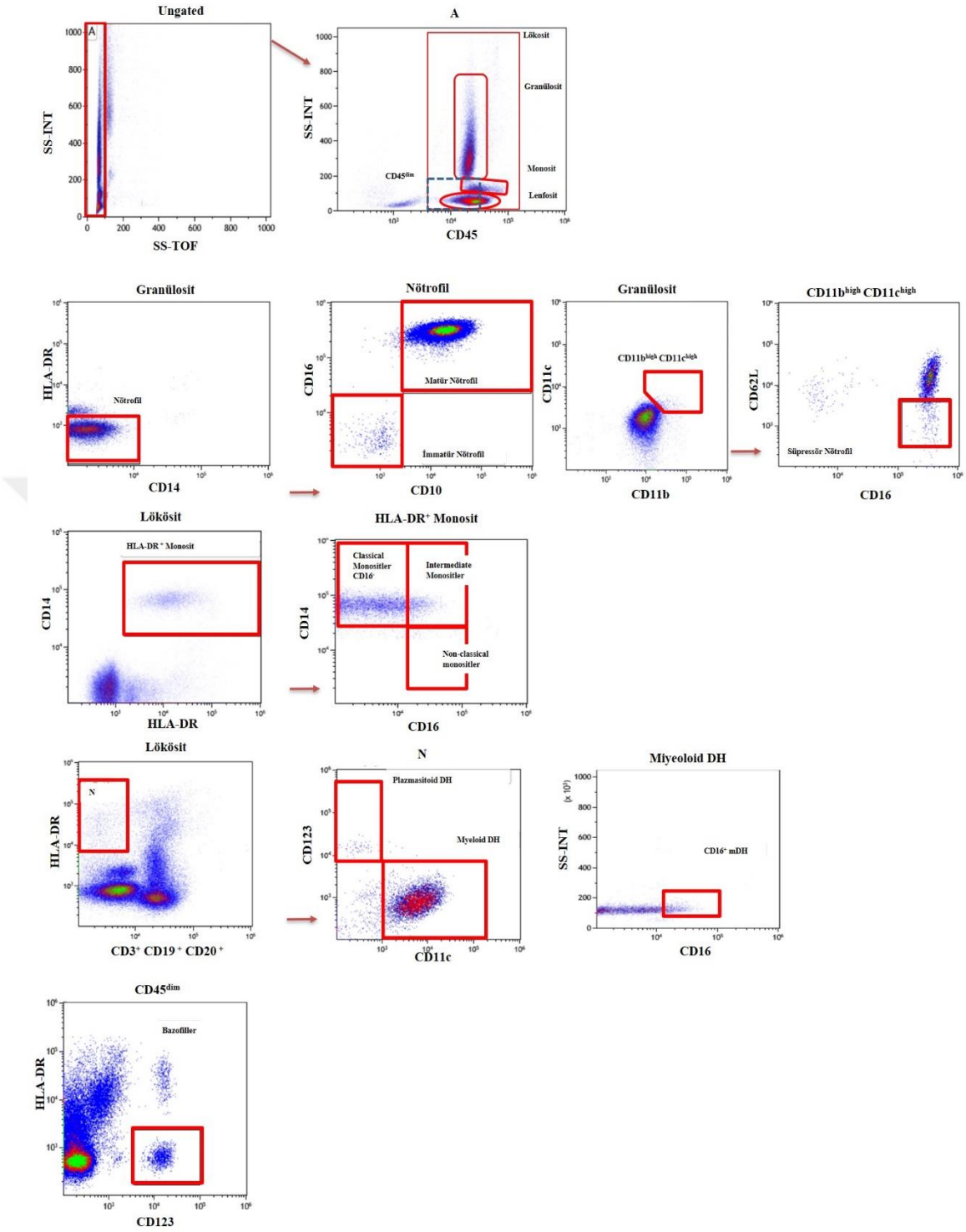

Şekil 5. Akan hücre ölçerde miyeloid kökenli hücre alt gruplarının kapılama stratejisi.

3.2. Breg Hücre Alt Grupları ve B Hücre Bitkinliğinin Değerlendirilmesi

B hücre tüpü ve izotipik kontrol olacak şekilde iki AHÖ tüpü kullanıldı. Tüplere EDTA'lı periferik kan örneklerinden 100'er µl aktarıldı. Her iki tüpe 500 µl OptilyseC (Lysing solution, Beckman Coulter, France) eklenip vortekslenerek 10 dakika inkübe edildi. 500 µl İsoflow (Sheath Fluid, Beckman Coulter, France) eklenerek vortekslenip 5 dakika inkübe edildi. Her iki tüpe 2 ml İsoflow eklenip 5 dakika 300xg'de santrifüj edildi. Süpernatant atılarak yıkama işlemi tekrarlandı. B hücre belirteci olarak CD19, matür B, immatür B, memory B ve plazmablast belirteci olarak CD38, CD24, IgD ve IgM, B10 hücre belirteci olarak CD27 ve CD24, yüksek proliferatif bellek hücre belirteci olarak CD27 ve CD21, B hücre bitkinlik belirteci olarak CD279, CD27 ve CD21 kullanıldı. Monoklonal antikorlar B hücre tüpüne pipetlendi. Vortekslenip 15 dakika oda sıcaklığında, karanlıkta inkübe edilen tüplere 500 µl isoflow (Sheath fluid, Immunotech/Coulter, Fransa) eklenerek, 10 dakika oda sıcaklığında karanlıkta inkübe edildi. Her iki tüpe 2 ml isoflow ilave edilerek 5 dakika 300xg'de santrifüj edildi. Süpernatant atıldıktan sonra kalan hücrelerin üzerine 350 µl isoflow eklenerek 20 dakika oda sıcaklığında karanlıkta inkübe edildi. İnkübasyonun ardından AHÖ'de (Navious EX, Beckman Coulter, France) değerlendirilmesi yapıldı. Breg hücre alt grupları ve B hücre bitkinliğinin, AHÖ cihazında değerlendirilmesi için seçilen monoklonal antikor paneli ve floresan renk kombinasyonu şunlardır: IgD FITC, CD27 PC5, CD24 A750, CD19 ECD, CD38 PE, CD21 PB, IgM APC, CD279 PC7 ve CD45 KrO.

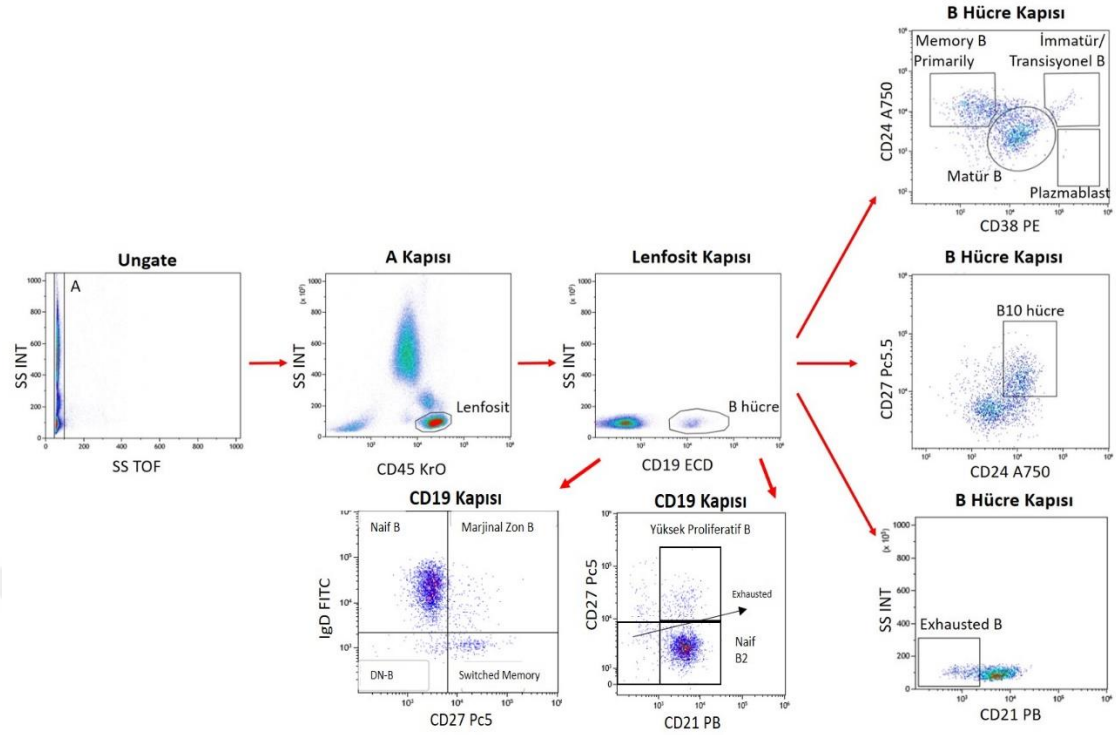

Şekil 6. Akan hücre ölçerde B hücre alt grupları ve Breg hücrelerinin kapılama stratejisi.

3.3. T Hücre Alt Grupları, T Hücre Bitkinliğinin Değerlendirilmesi

Kontrol ile T hücre ve NK hücreleri için toplam üç adet AHÖ tüpü alındı. Tüplere EDTA'lı periferik kan örneklerinden 100'er µl aktarıldı. İkinci tüpe, T hücre belirteci olarak CD3, T helper hücre belirteci olarak CD4, Sitotoksik T hücre belirteci olarak CD8, efektör, merkezi bellek, efektör bellek, naif, efektör bellek RA belirteci olarak CD45RA ve CD197, T hücre yaşlanması ve bitkinliği belirteci olarak CD57 ve CD279, efektör bellek alt grupları belirteci olarak CD28 ve CD27 antikorları eklenirken üçüncü tüpe, NK ve NK T hücre belirteçleri olarak CD3-CD16/CD56 antikorları eklendi. Vortekslenip 15 dakika oda sıcaklığında, karanlıkta inkübe edilen tüplere 500 µl VersaLyse (Immunotech, Beckman Coulter, France) eklenerek 10 dakika oda sıcaklığında karanlıkta inkübe edildikten sonra AHÖ'de (Navious EX, Beckman Coulter, Fransa) değerlendirildi. T hücre alt grupları ve T hücre bitkinliğinin, AHÖ cihazında değerlendirilmesi için seçilen monoklonal antikor paneli ve floresan renk kombinasyonu şunlardır: CD45RA FITC, CD279 PC7, CD3 FITC-CD16/CD56 PE,

CD197 PE, CD3 A750, CD4 APC, CD28 ECD, CD8 A700, CD57 PB, CD27 PC5, CD45 KrO.

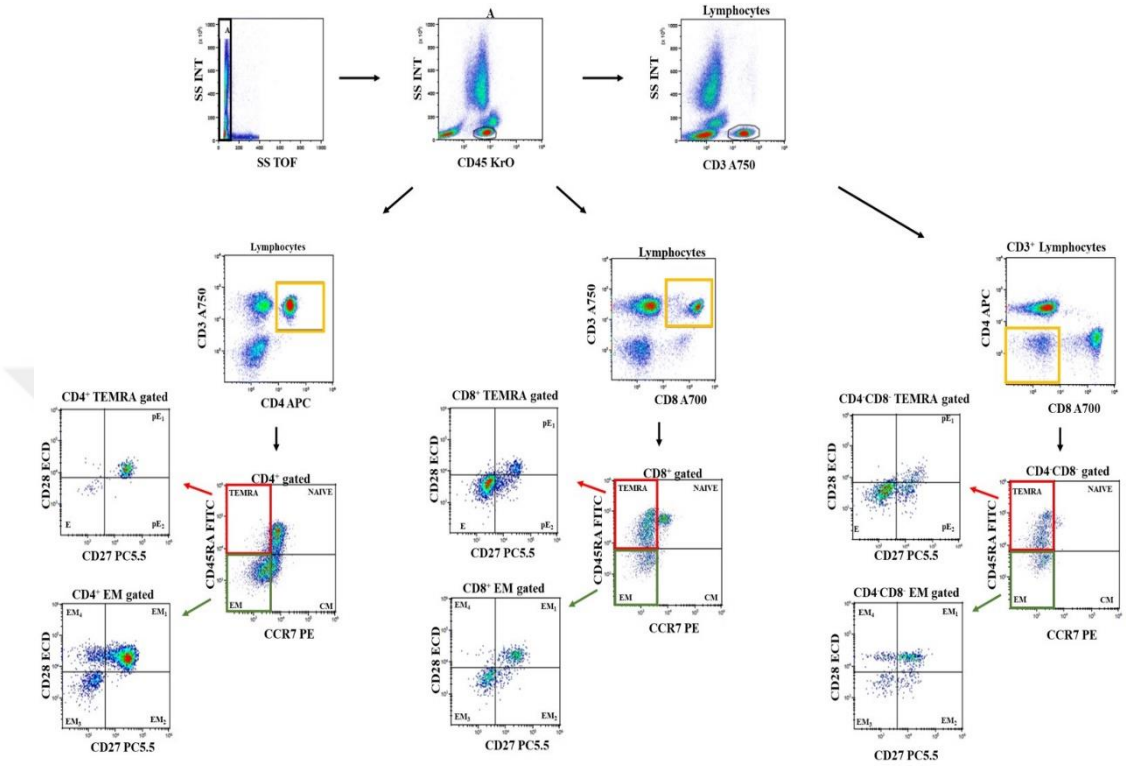

Şekil 7. Akan hücre ölçerde T hücre alt gruplarının kapılama stratejisi.

Tablo 1. Çalışmamızda yer alan hücre alt gruplarına ait monoklonal antikor panelleri.

T hücre alt grup NK T ve NK	FITC	PE	ECD	PC5	PC7	APC	ALEXA A700	ALEXA A750	PACİFİC BLUE	KROM ORANGE
1.TÜP	CD45RA	CD197	CD28	CD27	CD279	CD4	CD8	CD3	CD57	CD45
2.TÜP	CD3	CD16CD56								CD45
B hücre/BREG	IgD	CD38	CD19	CD27	CD279	IgM		CD24	CD21	CD45
Nötrofil, Monosit, DH ve Bazofil	CD16	CD123	CD62L	CD11c	CD10	CD3 19-22 mix	CD14	CD11b	HLA-DR	CD45

Tablo 2. Çalışmamızda yer alan hücre alt grupları.

Doğal İmmünite Paneli		Edinsel İmmünite Panelleri							
		Bellek CD4 T Hücre Paneli		Bellek CD8 T Hücre Paneli		Bellek DN T Hücre Paneli		B Hücre Paneli	
1	HLA-DR$^-$CD14$^-$ Nötrofil	14	CD3$^+$ T	31	CCR7$^+$CD45RA$^+$ Naive CD8$^+$ T	44	CCR7$^+$CD45RA$^+$ Naive DN T	57	CD19$^+$ B
2	CD16$^+$CD10$^+$ Olgun Nötrofil	15	CD3$^+$CD4$^+$ Yardımcı T	32	CCR7$^+$CD45RA$^-$ Merkezi Bellek (CM) CD8$^+$ T	45	CCR7$^+$CD45RA$^-$ Merkezi Bellek (CM) DN T	58	IgD$^+$CD27$^+$ Naif B
3	CD16$^-$CD10$^+$ Olgunlaşmamış Nötrofil	16	CD3$^+$CD8$^+$ Sitotoksik T	33	CCR7$^-$CD45RA$^-$ Efektör Bellek (EM) CD8$^+$ T	46	CCR7$^-$CD45RA$^-$ Efektör Bellek (EM) DN T	59	IgD$^+$D27$^+$ non-switched Marjinal Zon B
4	CD11c^{high}CD11b^{high}CD62L^{low}CD16^{high} Süpresör Nötrofil	17	CD4$^-$CD8$^-$ Çift Negatif T	34	CCR7$^-$CD45RA$^+$ Terminal Farklılaşmış Efektör Bellek RA$^+$ (TEMRA) CD8$^+$ T	47	CCR7$^-$CD45RA$^+$ Terminal Farklılaşmış Efektör Bellek RA$^+$ (TEMRA) DN T	60	IgD$^-$CD27$^+$ switched B
5	CD14$^+$ HLA-DR$^+$ Monosit	18	CCR7$^+$CD45RA$^+$ Naive CD4$^+$ T	35	CD27$^+$CD28$^+$ EM1 CD8$^+$ T	48	CD27$^+$CD28$^+$ EM1 DN T	61	IgD$^-$CD27$^-$ Çift Negatif B
6	CD14^{++}CD16$^-$ Klasik Monosit	19	CCR7$^+$CD45RA$^-$ Merkezi Bellek (CM) CD4$^+$ T	36	CD27$^+$CD28$^-$ EM2 CD8$^+$ T	49	CD27$^+$CD28$^-$ EM2 DN T	62	CD24^{high}CD38^{high} Olgunlaşmamış B
7	CD14^{++}CD16$^+$ Orta Monosit	20	CCR7$^-$CD45RA$^-$ Efektör Bellek (EM) CD4$^+$ T	37	CD27$^-$CD28- EM3 CD8$^+$ T	50	CD27$^-$CD28- EM3 DN T	63	CD24^{int}CD38^{int} Olgun B
8	CD14$^+$CD16^{++} Klasik Olmayan Monosit	21	CCR7$^-$CD45RA$^+$ Terminal Farklılaşmış Efektör Bellek RA$^+$ (TEMRA) CD4$^+$ T	38	CD27$^-$CD28$^+$ EM4 CD8$^+$ T	51	CD27$^-$CD28$^+$ EM4 DN T	64	CD24^{high}CD38$^-$ Bellek B Primarily
9	Lin$^-$CD11c$^-$CD123$^+$ Plazmasitoid Dendritik Hücre (pDH)	22	CD27$^+$CD28$^+$ EM1 CD4$^+$ T	39	CD27$^+$CD28+ pE1 CD8$^+$ T	52	CD27$^+$CD28+ pE1 DN T	65	CD24$^-$CD38^{high} Plazma Blast
10	Lin$^-$CD11c$^+$CD123$^-$ Myeloid Dendritik Hücre (mDH)	23	CD27$^+$CD28$^-$ EM2 CD4$^+$ T	40	CD27$^+$CD28$^-$ pE2 CD8$^+$ T	53	CD27$^+$CD28$^-$ pE2 DN T	66	CD27$^+$CD21$^+$ Yüksek Proliferatif Bellek B
11	CD16$^+$ mDH	24	CD27$^-$CD28- EM3 CD4$^+$ T	41	CD27$^-$CD28$^-$ E CD8$^+$ T	54	CD27$^-$CD28$^-$ E DN T	67	CD24^{high}CD27+ B10 hücre
12	CD123$^+$ HLA-DR$^-$ Bazofil	25	CD27$^-$CD28$^+$ EM4 CD4$^+$ T	42	CD57$^+$ Yaşlamış CD8$^+$ T	55	CD57$^+$ Yaşlamış DN T	68	Pd-1$^+$ İnhibitör B
13	CD3$^-$CD16$^+$CD56$^+$ NK	26	CD27$^-$CD28+ pE1 CD4$^+$ T	43	Pd-1$^+$ Tükenmiş CD8$^+$ T	56	Pd-1$^+$ Tükenmiş DN T	69	CD27$^-$CD21$^-$ Tükenmiş B
		27	CD27$^-$CD28$^-$ pE2 CD4$^+$ T						
		28	CD27$^-$CD28$^-$ E CD4$^+$ T						
		29	CD57$^+$ Yaşlamış CD4$^+$ T						
		30	Pd-1$^+$ Tükenmiş CD4$^+$ T						

3.4. İstatiksel Analiz

Yapılan bu çalışmadaki tüm istatiksel analizler SPSS v.21 (Chicago, IL, ABD) pro kullanılarak analiz edilmiştir. Bu analiz sonucunda gruplar arası elde edilen değerlerin normallik durumu araştırılmıştır. Normallik analizi, histogram incelemeleri ile Kolmogorov-Smirnow/Shapiro-Wilk testleri aracılığıyla yapılmıştır. Normal dağılıma uymayan değişkenler minimum-maksimum ve medyan değerleriyle gösterilirken; normal dağılıma uyan değişkenler ise standart sapmayla ve ortalama ile ifade edilmiştir. Levene testi kullanılarak normal dağılıma uyan verilerin incelenmesinde gruplar arası varyansların homojenliği analiz edilmiştir. Normal dağılım gösteren değişkenlerin gruplar arası incelemelerinde paired-samples T testi, normal dağılmayanlar için Wilcoxon testi ile analiz edilmiştir. Tek yönlü ANOVA testi kullanılarak normal dağılım gösteren sayısal grupların karşılaştırılması yapılmıştır. Normal dağılım göstermeyenlerde ise Kruskal-Wallis testi kullanılarak analiz yapılmıştır.

4. BULGULAR

19 katarakt hastası ve 18 yaş tip YBMD hastasından tedavi öncesi ve sonrası periferik kan örnekleri alınmıştır. Alınan kan örneklerinden T hücre alt grupları, miyeloid kökenli hücreler (Monosit, Nötrofil, Bazofil, Dendritik) ve B hücre alt gruplarının AHÖ yöntemiyle immün fenotiplemeleri yapılmıştır. Katarakt grubunun yaş ortalamasını 69,44±10,16 olarak tespit ederken; YBMD hastalarının yaş ortalamasını ise 72,72±7,78 olarak bulduk ve aralarında anlamlı bir fark saptamadık (p=0,285). Kontrol grubunun 13'ü erkek ve 6'sı kadın; YBMD hastalarının 12'si erkek ve 6'sı kadın hasta olmak üzere toplam 37 hasta çalışmamızda mevcut olup cinsiyetler arasında anlamlı bir fark yoktu (p=0,337) (Tablo 3).

Tablo 3. Hastaların demografik dağılımı.

	Katarakt (n:19)		YBMD (n:18)		p değeri
Cinsiyet	E	K	E	K	0,337
	13	6	12	6	
Yaş (mean±SD)	69,44±10,16		72,72±7,78		0.285

4.1. Tedavi Öncesi ve Sonrası Değerlendirilen Hücreler ve Alt Gruplarının İmmün Fenotiplemeleri

4.1.1. Yaş tip YBMD Hastalarının Tedavi Öncesi ve Sonrası T Hücre Alt Gruplarının Dağılımı

Yaş tip YBMD hastalarının tedavi öncesi ve sonrası T hücre alt grupları değerlendirildiğinde YBMD hastalarında IVB tedavisi sonrasında $CD4^{+}CD279^{+}$ bitkin CD4 T hücrelerinin (p:0,012) (Şekil 8.A5) frekansının arttığı görülmüştür. Öte yandan $CD4^{+}CD279^{+}$ tükenmiş CD4 T hücreleri hariç diğer CD4 T (Şekil 8.A1-4; A6-13), CD8 T (Şekil 8.A14-26), DN T (Şekil 8.A27-39), NK T (Şekil 8.A45) ve NK (Şekil 8.A46) hücrelerinin frekanslarında istatiksel olarak bir anlamlılık yoktur

A1

CD45RA$^+$CD197$^+$
Naif CD4 T Hücre

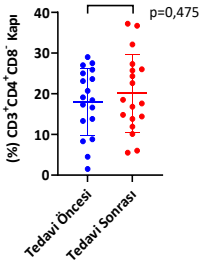

A2

CD45RA$^-$CD197$^+$
Merkezi Bellek CD4 T Hücre

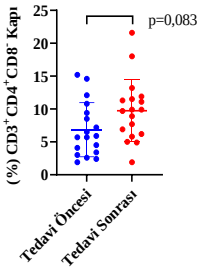

A3

CD45RA$^-$CD197$^-$
Efektör Bellek CD4 T Hücre

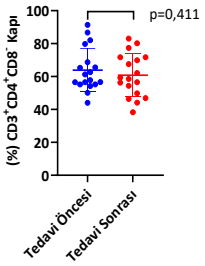

A4

CD45RA$^+$CD197$^-$
Efektör Bellek RA$^+$ CD4 T Hücre

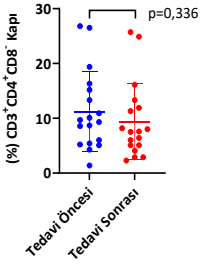

A5

CD279$^+$
Bitkin CD4 T Hücre

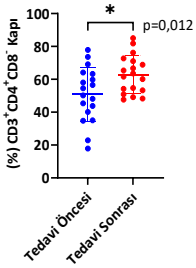

A6

CD57$^+$
Yaşlı CD4 T Hücre

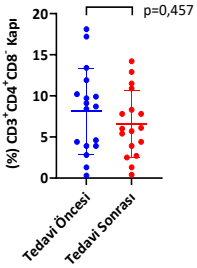

A7

CD27$^+$CD28$^+$
Efektör Bellek 1 CD4 T Hücre

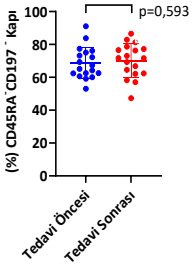

A8

CD27$^+$CD28$^-$
Efektör Bellek 2 CD4 T Hücre

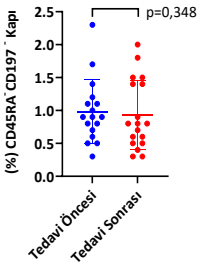

A9

CD27$^-$CD28$^-$
Efektör Bellek 3 CD4 T Hücre

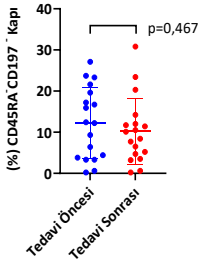

A10

CD27$^-$CD28$^+$
Efektör Bellek 4 CD4 T Hücre

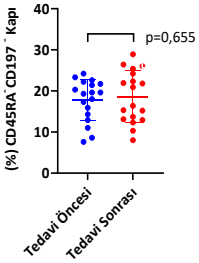

A11

CD28$^+$CD27$^+$
pE1 CD4 T Hücre

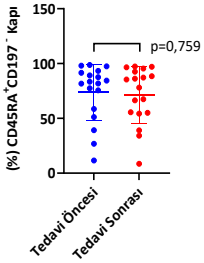

A12

CD28$^-$CD27$^+$
pE2 CD4 T Hücre

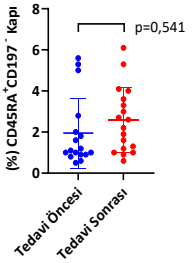

A13

CD28$^-$CD27$^-$
E CD4 T Hücre

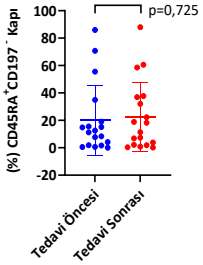

A14

CD45RA$^+$CD197$^+$
Naif CD8 T Hücre

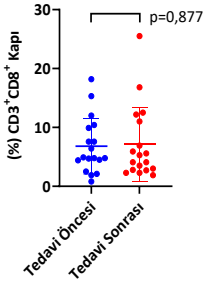

A15

CD45RA$^-$CD197$^+$
Merkezi Bellek
CD8 T Hücre

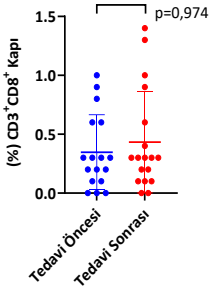

A16

CD45RA$^-$CD197$^-$
Efektör Bellek CD8 T Hücre

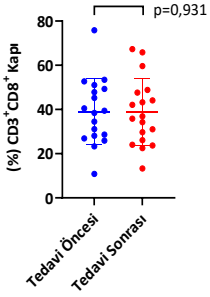

A17

CD45RA$^+$CD197$^-$
Efektör Bellek RA$^+$ CD8 T Hücre

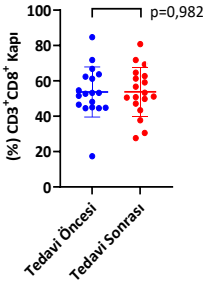

A18

CD279$^+$
Bitkin CD8 T Hücre

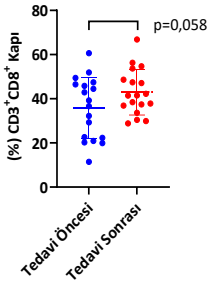

A19

CD57$^+$
Yaşlı CD8 T Hücre

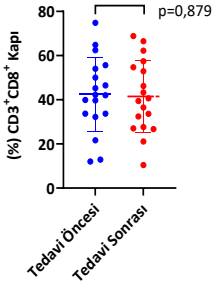

A20

CD27$^+$CD28$^+$
Efektör Bellek 1 CD8 T Hücre

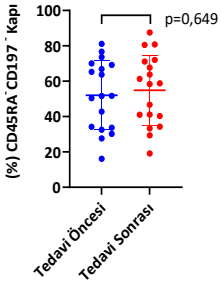

A21

CD27$^+$CD28$^-$
Efektör Bellek 2 CD8 T Hücre

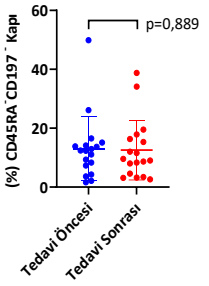

A22

CD27$^-$CD28$^-$
Efektör Bellek 3 CD8 T Hücre

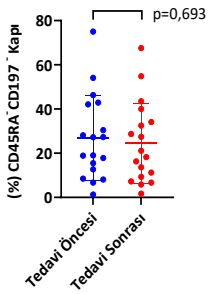

A23

CD27$^-$CD28$^+$
Efektör Bellek 4 CD8 T Hücre

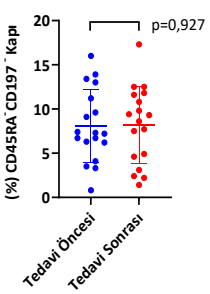

A24

CD28$^+$CD27$^+$
pE1 CD8 T Hücre

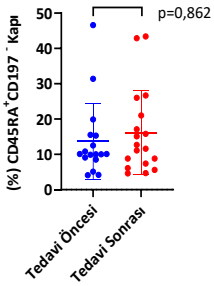

A25

CD28$^-$CD27$^+$
pE2 CD8 T Hücre

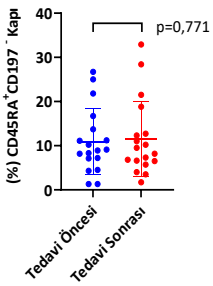

A26

CD28$^-$CD27$^-$
E CD8 T Hücre

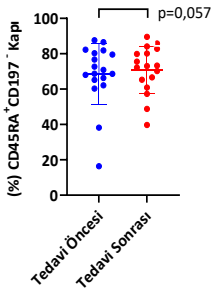

A27

CD45RA$^+$CD197$^+$
Naif DN T Hücre

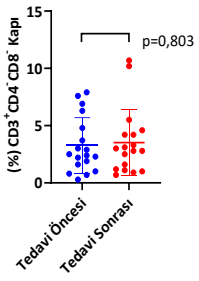

A28

CD45RA$^-$CD197$^+$
Merkezi Bellek DN T Hücre

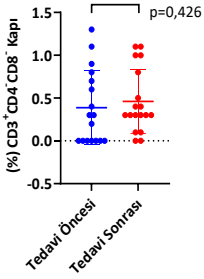

A29

CD45RA$^-$CD197$^-$
Efektör Bellek DN T Hücre

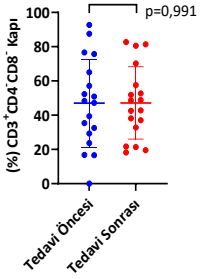

A30

CD45RA$^+$CD197$^-$
Efektör Bellek RA$^+$ DN T Hücre

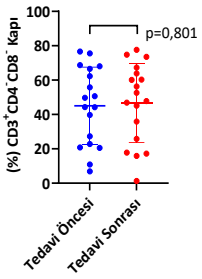

A31

CD279$^+$
Bitkin DN T Hücre

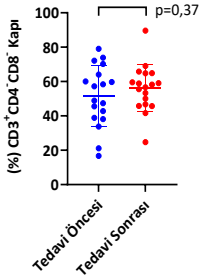

A32

CD57$^+$
Yaşlı DN T Hücre

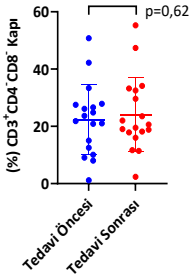

A33

CD27$^+$CD28$^+$
Efektör Bellek 1 DN T Hücre

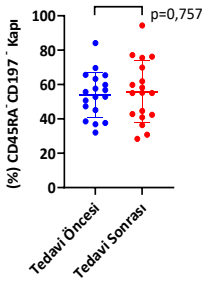

A34

CD27$^+$CD28$^-$
Efektör Bellek 2 DN T Hücre

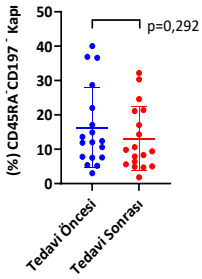

A35

CD27$^-$CD28$^-$
Efektör Bellek 3 DN T Hücre

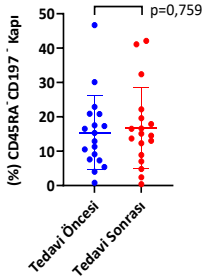

A36

CD27$^-$CD28$^+$
Efektör Bellek 4 DN T Hücre

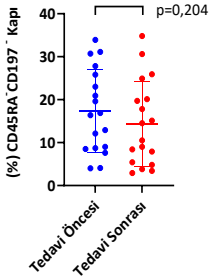

A37

CD28$^+$CD27$^+$
pE1 DN T Hücre

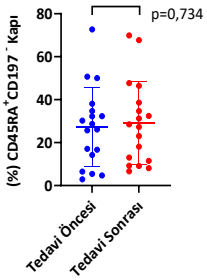

A38

CD28$^-$CD27$^+$
pE2 DN T Hücre

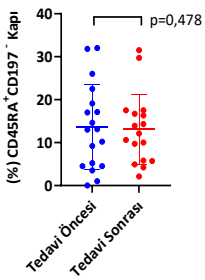

A39

CD28$^-$CD27$^-$
E DN T Hücre

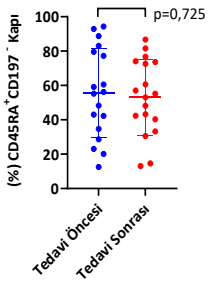

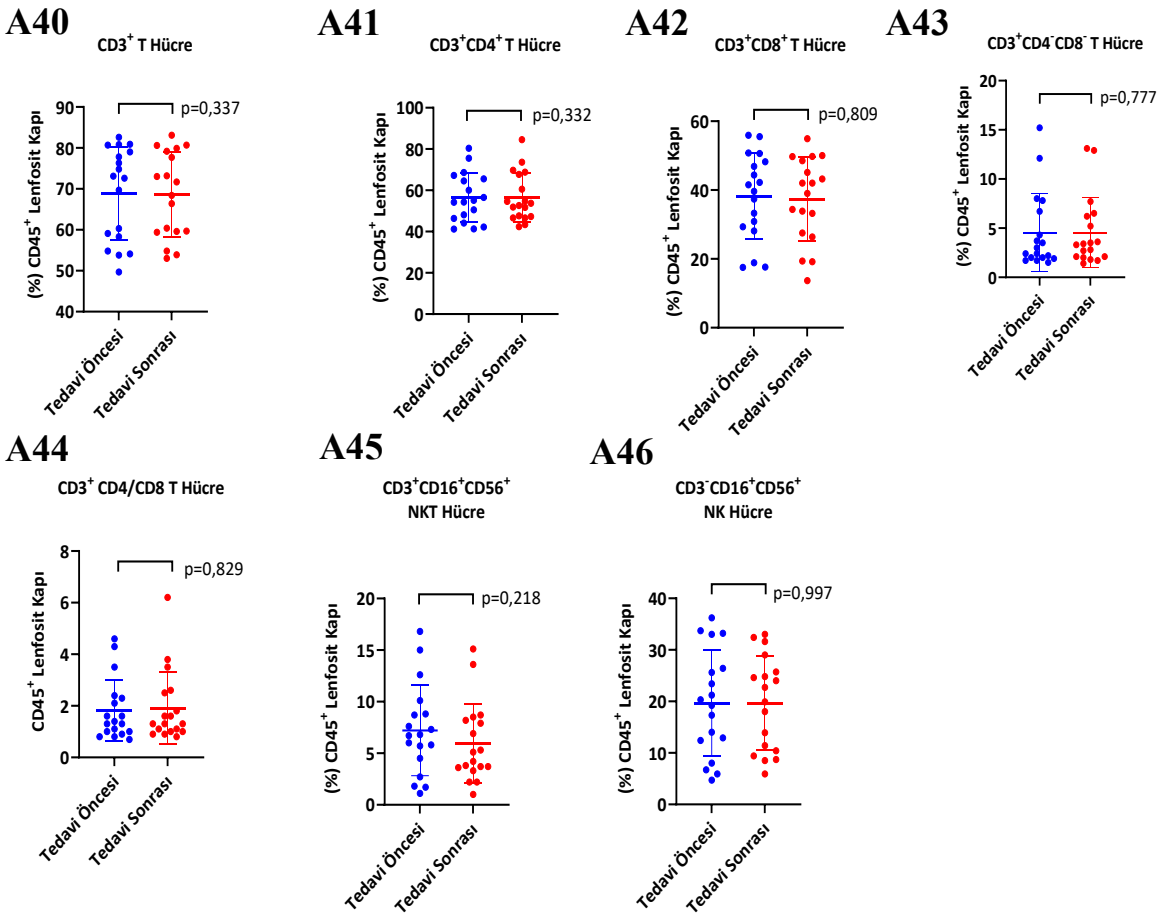

Şekil 8. Yaş tip YBMD'de tedavi öncesi ve sonrası T hücre alt gruplarının ve NK hücrelerinin dağılımının gösterimi (*p <0.05).

4.1.2. Yaş tip YBMD Hastalarının Tedavi Öncesi ve Sonrası Miyeloid Kökenli (Nötrofil, Monosit, Dendritik, Bazofil) Hücre Alt Gruplarının Dağılımı

Yaş tip YBMD hastalarının tedavi öncesi ve sonrası miyeloid kökenli hücre alt grupları değerlendirildiğinde; YBMD hastalarında IVB tedavi sonrasında $CD123^{+}HLA\text{-}DR^{-}$ Bazofil (p:0,018) (Şekil 9.B11) seviyesinin arttığını; $CD62L^{low}CD16^{high}$ süpresör nötrofil (p:0,029) (Şekil 9.B12) seviyesinin ise azaldığını tespit ettik. Diğer yandan farklı nötrofil, monosit ve dendritik hücre alt gruplarının frekanslarında herhangi bir istatiksel anlamlılığa rastlanılmamıştır.

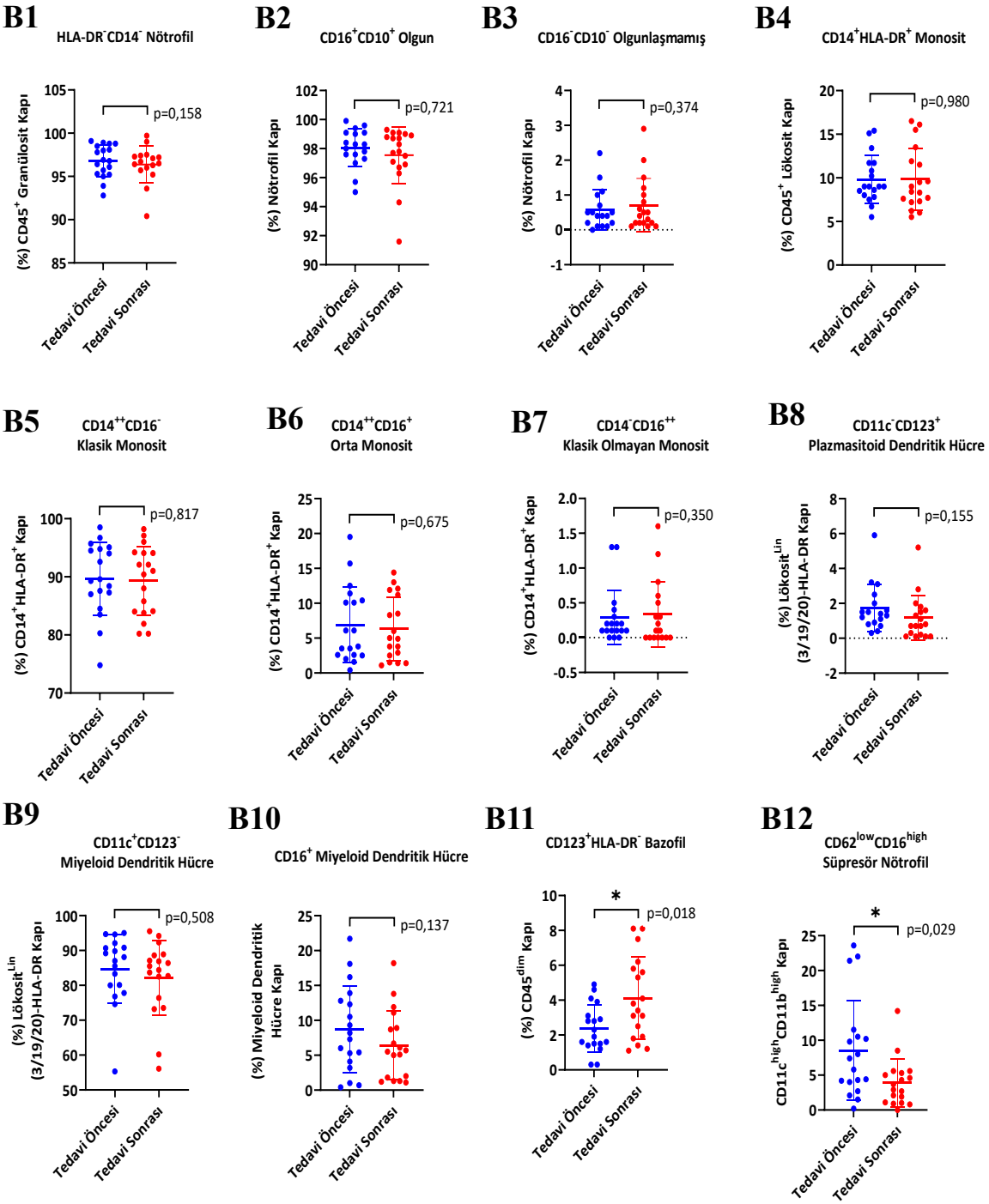

Şekil 9. Yaş tip YBMD'de tedavi öncesi ve sonrası miyeloid kökenli hücre alt gruplarının gösterimi (*p <0.05).

4.1.3. Yaş tip YBMD Hastalarının Tedavi Öncesi ve Sonrası B Hücre Alt Grupları ve Breg Hücrelerinin Dağılımı

Yaş tip YBMD hastalarının IVB tedavi öncesi ve sonrası B hücre alt grupları ve Breg hücreleri değerlendirildiğinde; bu hücre alt gruplarının frekanslarında istatiksel olarak herhangi bir anlamlılığa rastlanılmamıştır.

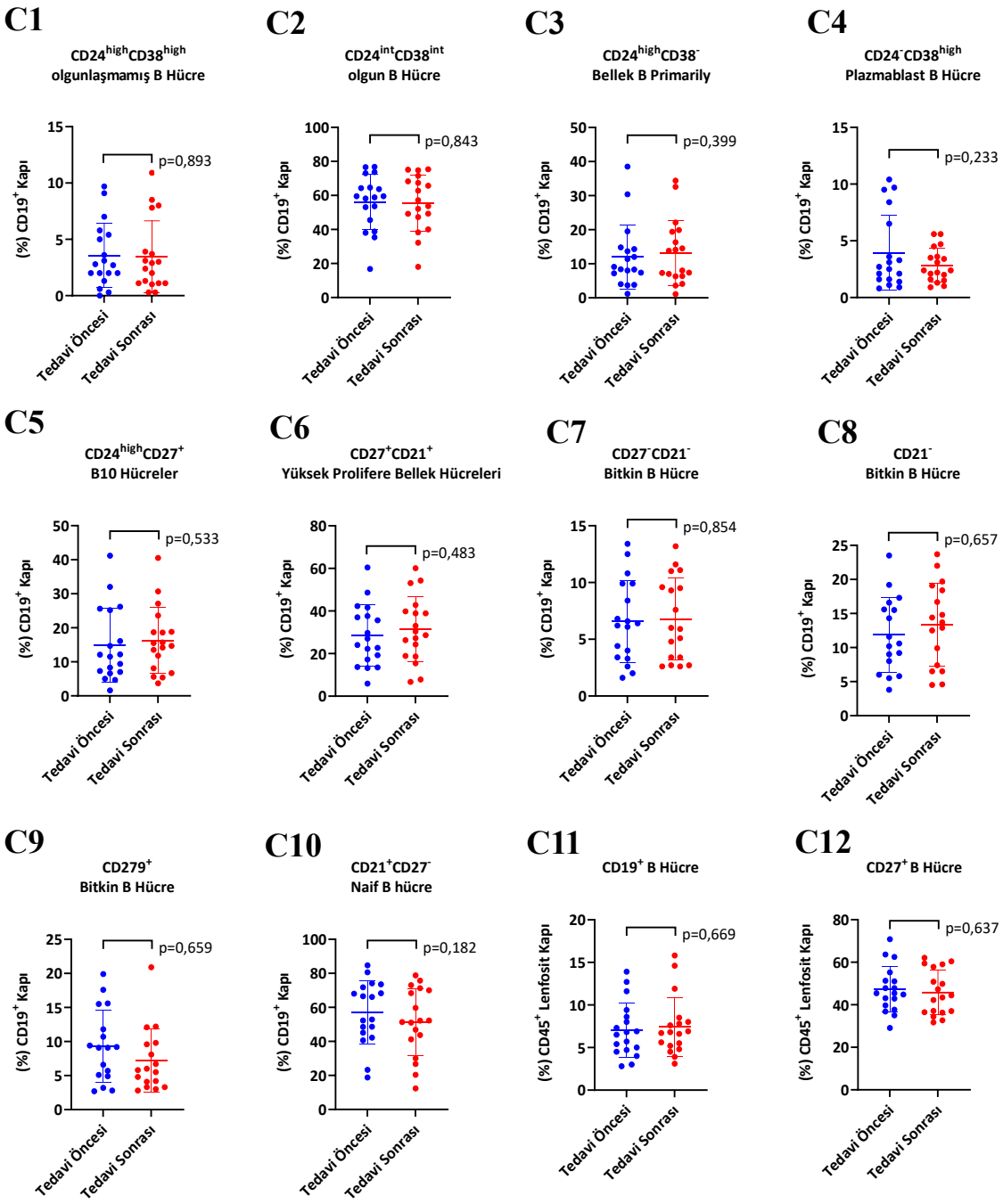

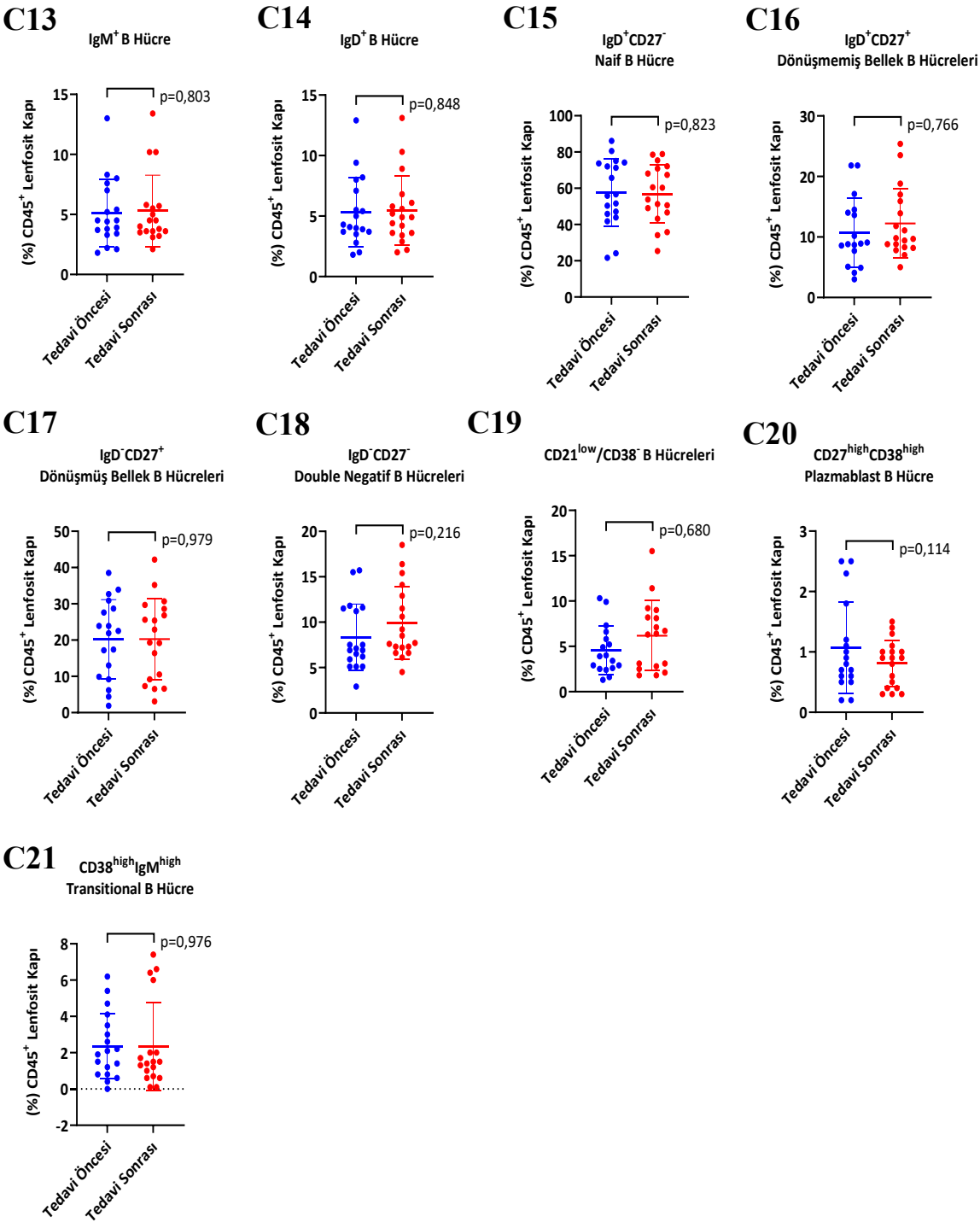

Şekil 10. Yaş tip YBMD'de tedavi öncesi ve sonrası B hücre alt gruplarının ve Breg hücrelerinin gösterimi (*p <0.05).

4.2. Katarakt Kontrol Grubu ve Yaş Tip YBMD Hastalarının Karşılaştırması

4.2.1. Katarakt Kontrol Grubu ve Yaş Tip YBMD Hastalarının T Hücre Alt Gruplarının Dağılımı

Katarakt kontrol grubuna kıyasla yaş tip YBMD hastalarında; $CD27^{+}CD28^{+}$ efektör bellek 1 CD4 T hücreleri (p:0,001) (Şekil 11.A7) frekansının azaldığı görülmüştür.

Diğer yandan yaş tip YBMD hastalarında; $CD57^{+}$ yaşlı CD4 T hücreleri (p:0,014) (Şekil 11.A6), $CD27^{-}CD28^{-}$ efektör bellek 3 CD4 T hücreleri (p:0,012) (Şekil 11.A9) ve $CD27^{-}CD28^{+}$ efektör bellek 4 CD4 T hücreleri (p:0,032) (Şekil 11.A10) frekanslarının arttığı görülmüştür.

Katarakt kontrol grubuna kıyasla yaş tip YBMD hastalarında; $CD27^{-}CD28^{+}$ efektör bellek 4 DN T hücreleri (p:0,030) (Şekil 11.A36) frekansının arttığı görülmüştür.

Katarakt kontrol grubuna kıyasla yaş tip YBMD hastalarında; $CD3^{+}CD16^{+}CD56^{+}$ NK T hücreleri (p:0,129) (Şekil 11.A45) ve $CD3^{-}CD16^{+}CD56^{+}$ NK hücrelerinin (p:0,692) (Şekil 11.A46) frekanslarında istatiksel olarak bir anlamlılık yoktur.

A1 CD45RA$^+$CD197$^+$ Naif CD4 T Hücre

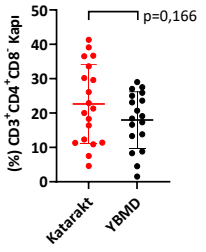

A2 CD45RA$^-$CD197$^+$ Merkezi Bellek CD4 T Hücre

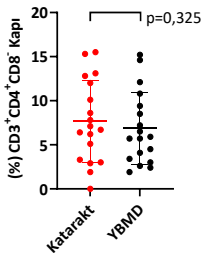

A3 CD45RA$^-$CD197$^-$ Efektör Bellek CD4 T Hücre

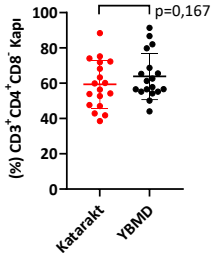

A4 CD45RA$^+$CD197$^-$ Efektör Bellek RA$^+$ CD4 T Hücre

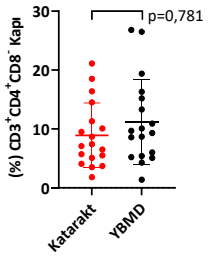

A5 CD279$^+$ Bitkin CD4 T Hücre

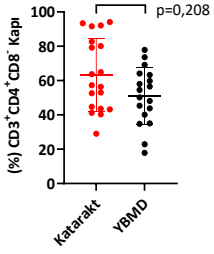

A6 CD57$^+$ Yaşlı CD4 T Hücre

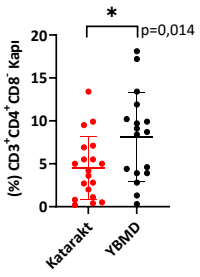

A7 CD27$^+$CD28$^+$ Efektör Bellek 1 CD4 T Hücre

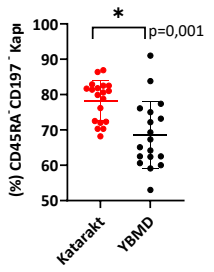

A8 CD27$^+$CD28$^-$ Efektör Bellek 2 CD4 T Hücre

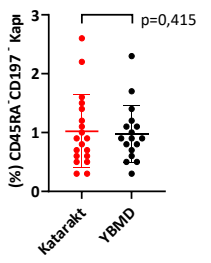

A9 CD27$^-$CD28$^-$ Efektör Bellek 3 CD4 T Hücre

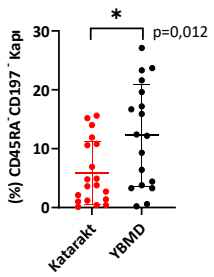

A10 CD27$^-$CD28$^+$ Efektör Bellek 4 CD4 T Hücre

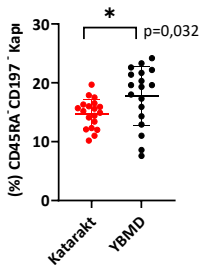

A11 CD28$^+$CD27$^+$ pE1 CD4 T Hücre

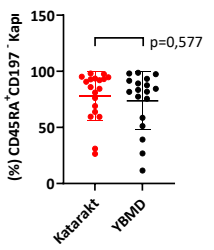

A12 CD28$^-$CD27$^+$ pE2 CD4 T Hücre

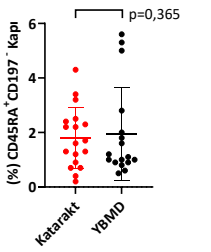

A13 CD28$^-$CD27$^-$ E CD4 T Hücre

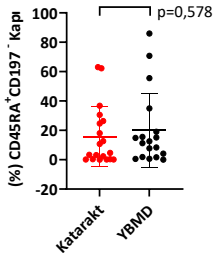

A14 CD45RA$^+$CD197$^+$ Naif CD8 T Hücre

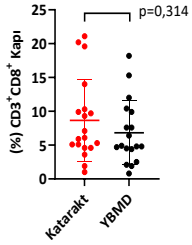

A15 CD45RA$^-$CD197$^+$ Merkezi Bellek CD8 T Hücre

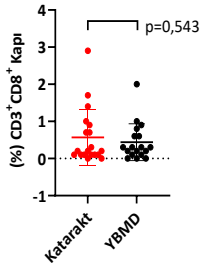

A16 CD45RA$^-$CD197$^-$ Efektör Bellek CD8 T Hücre

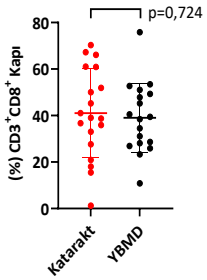

A17 CD45RA$^+$CD197$^-$ Efektör Bellek RA$^+$ CD8 T Hücre

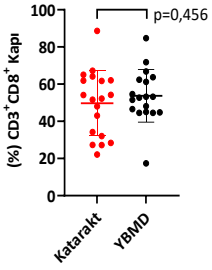

A18 CD279$^+$ Bitkin CD8 T Hücre

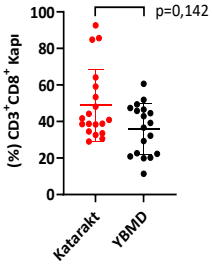

A19 CD57$^+$ Yaşlı CD8 T Hücre

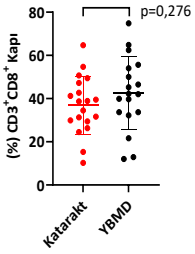

A20 CD27$^+$CD28$^+$ Efektör Bellek 1 CD8 T Hücre

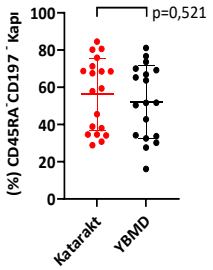

A21 CD27$^+$CD28$^-$ Efektör Bellek 2 CD8 T Hücre

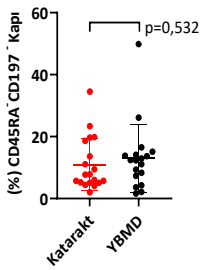

A22 CD27$^-$CD28$^-$ Efektör Bellek 3 CD8 T Hücre

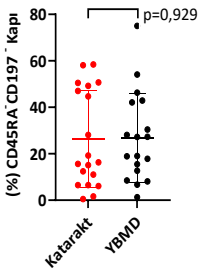

A23 CD27$^-$CD28$^+$ Efektör Bellek 4 CD8 T Hücre

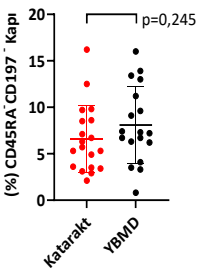

A24 CD28$^+$CD27$^+$ pE1 CD8 T Hücre

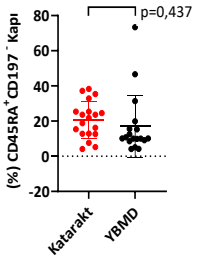

A25 CD28$^-$CD27$^+$ pE2 CD8 T Hücre

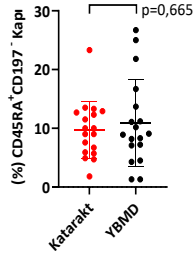

A26 CD28$^-$CD27$^-$ E CD8 T Hücre

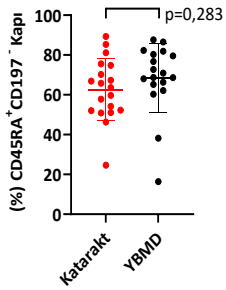

A27

CD45RA^{+}CD197^{+}
Naif DN T Hücre

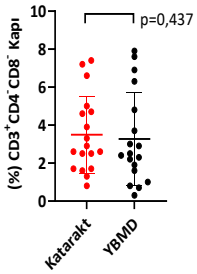

A28

CD45RA^{-}CD197^{+}
Merkezi Bellek DN T Hücre

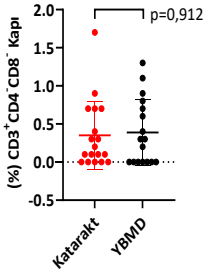

A29

CD45RA^{-}CD197^{-}
Efektör Bellek DN T Hücre

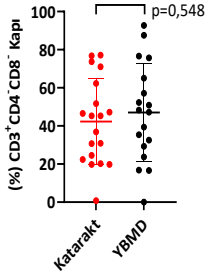

A30

CD45RA^{+}CD197^{-}
Efektör Bellek RA^{+} DN T Hücre

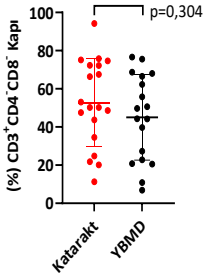

A31

CD279^{+}
Bitkin DN T Hücre

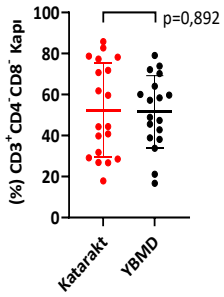

A32

CD57^{+}
Yaşlı DN T Hücre

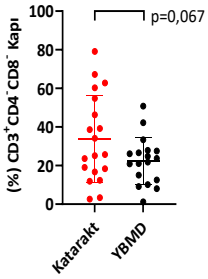

A33

CD27^{+}CD28^{+}
Efektör Bellek 1 DN T Hücre

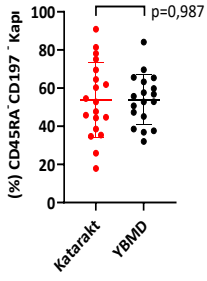

A34

CD27^{+}CD28^{-}
Efektör Bellek 2 DN T Hücre

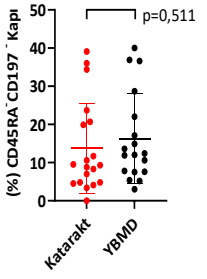

A35

CD27^{-}CD28^{-}
Efektör Bellek 3 DN T Hücre

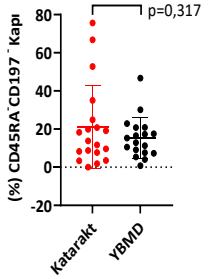

A36

CD27^{-}CD28^{+}
Efektör Bellek 4 DN T Hücre

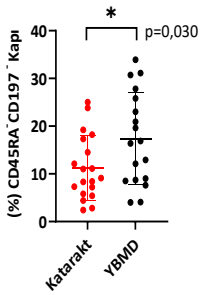

A37

CD28^{+}CD27^{+}
pE1 DN T Hücre

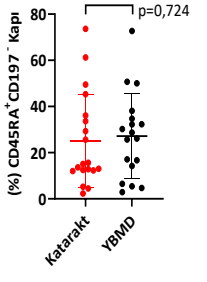

A38

CD28^{-}CD27^{+}
pE2 DN T Hücre

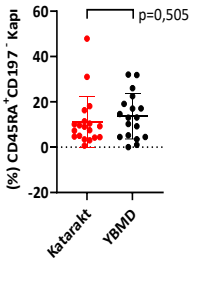

A39

CD28^{-}CD27^{-}
E DN T Hücre

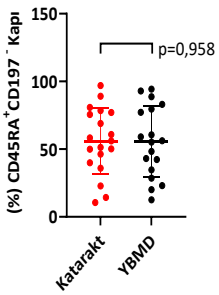

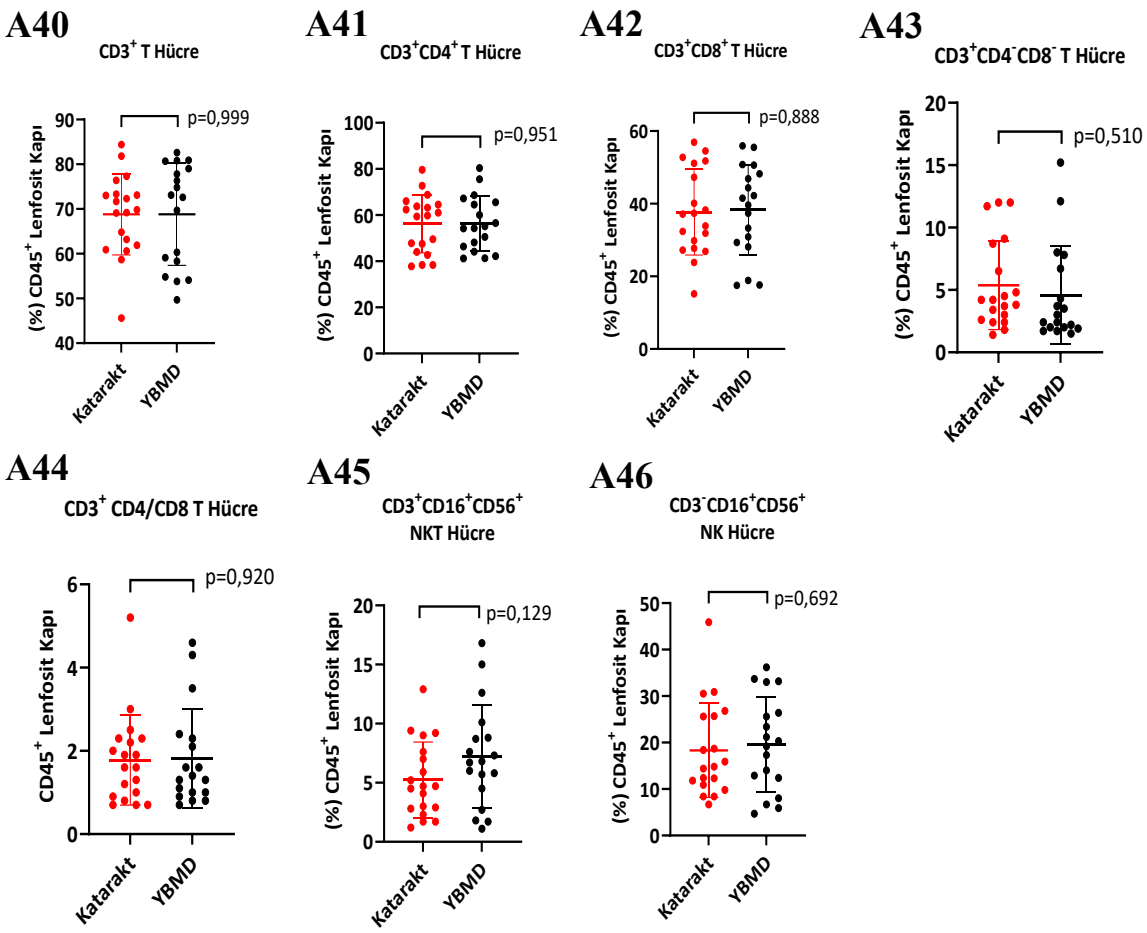

Şekil 11. Katarakt kontrol grubu ve yaş tip YBMD hastalarında T hücre alt gruplarının ve NK hücrelerinin dağılımının gösterimi (*p <0.05).

4.2.2. Katarakt Kontrol Grubu ve Yaş Tip YBMD Hastalarının Miyeloid Kökenli (Nötrofil, Monosit, Dendritik, Bazofil) Hücre Alt Gruplarının Dağılımı

Katarakt kontrol grubuna kıyasla yaş tip YBMD hastalarında; $CD14^{+}CD16^{-}$ klasik monosit hücreleri (p:0,019) (Şekil 12.B5) frekansının arttığı görülmüştür. Öte yandan yaş tip YBMD hastalarında; $CD14^{-}CD16^{+}$ klasik olmayan monosit hücreleri (p:0,011) (Şekil 12.B7) frekansının azaldığı görülmüştür.

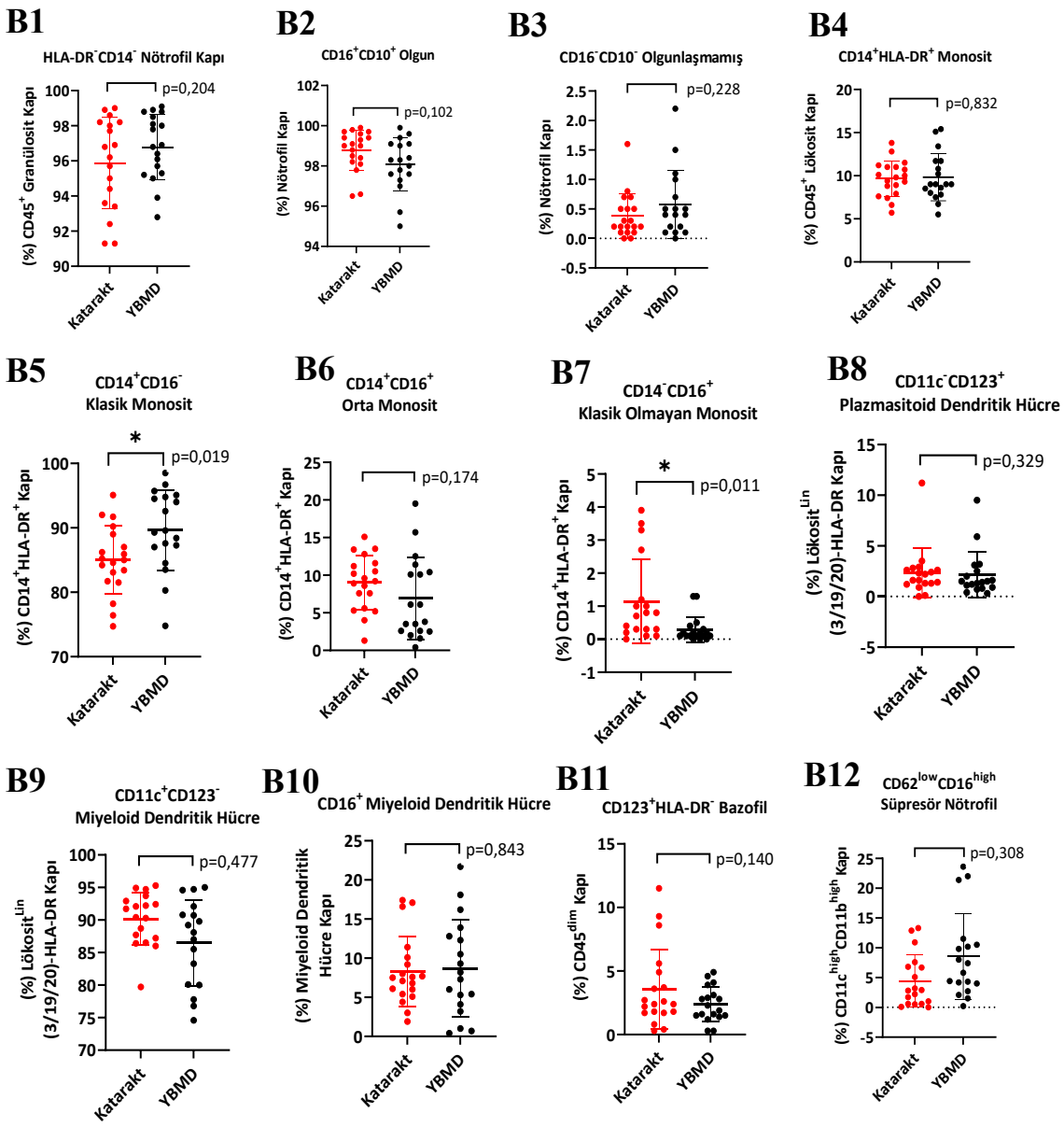

Şekil 12. Katarakt kontrol grubu ve yaş tip YBMD hastalarında Nötrofil-Monosit-Dentritik Hücre ve Bazofil dağılımının gösterimi (*p <0.05).

4.2.3. Katarakt Kontrol Grubu ve Yaş Tip YBMD Hastalarının B Hücre Alt Grupları ve Breg Hücrelerinin Dağılımı

Katarakt kontrol grubuna kıyasla yaş tip YBMD hastalarında; $CD24^{high}CD27^{+}$ B10 hücreleri (p:0,016) (Şekil 13.C5) ve $CD279^{+}$ bitkin B hücreleri (p:0,048) (Şekil 13.C9) frekanslarının arttığı görülmüştür.

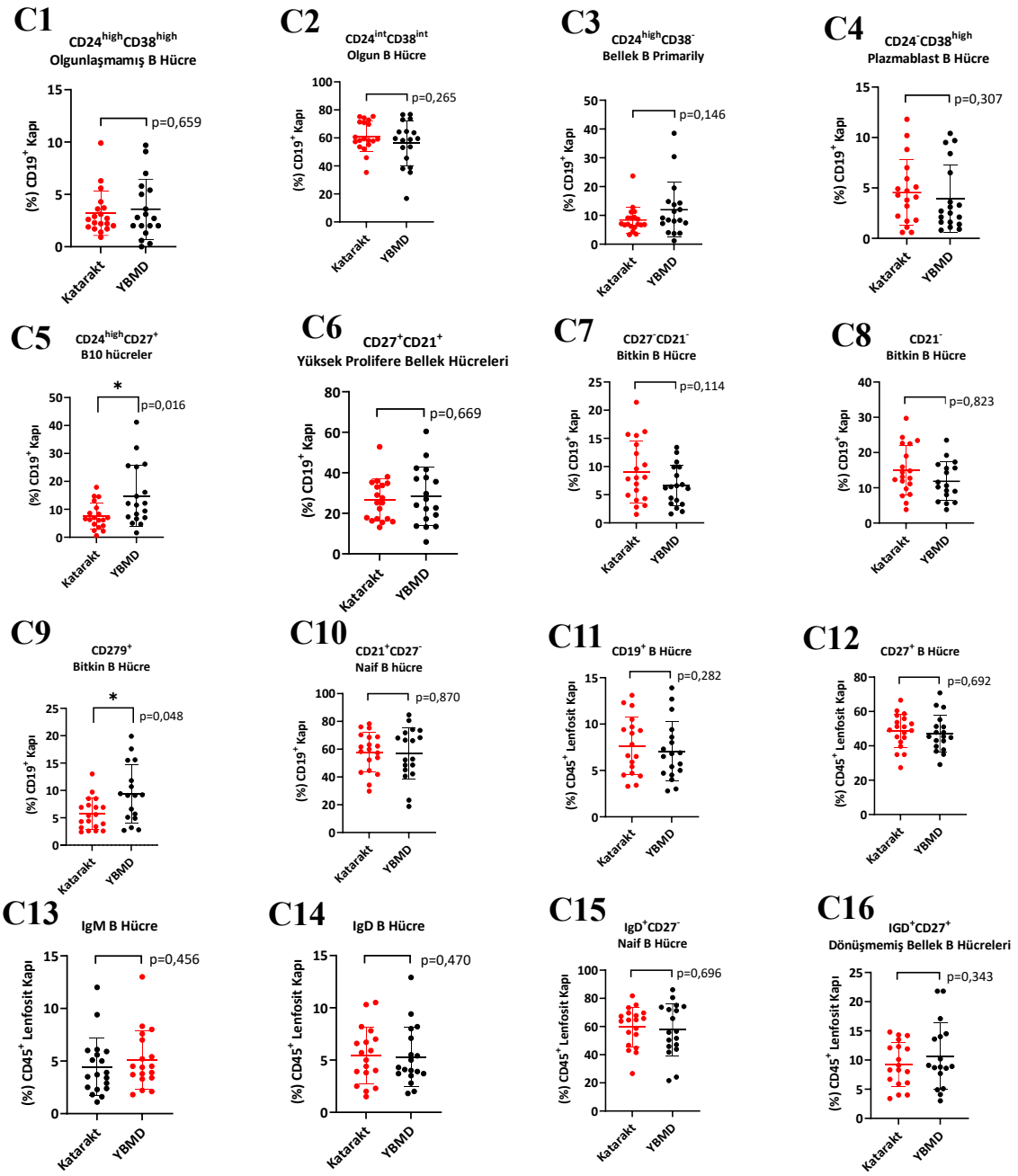

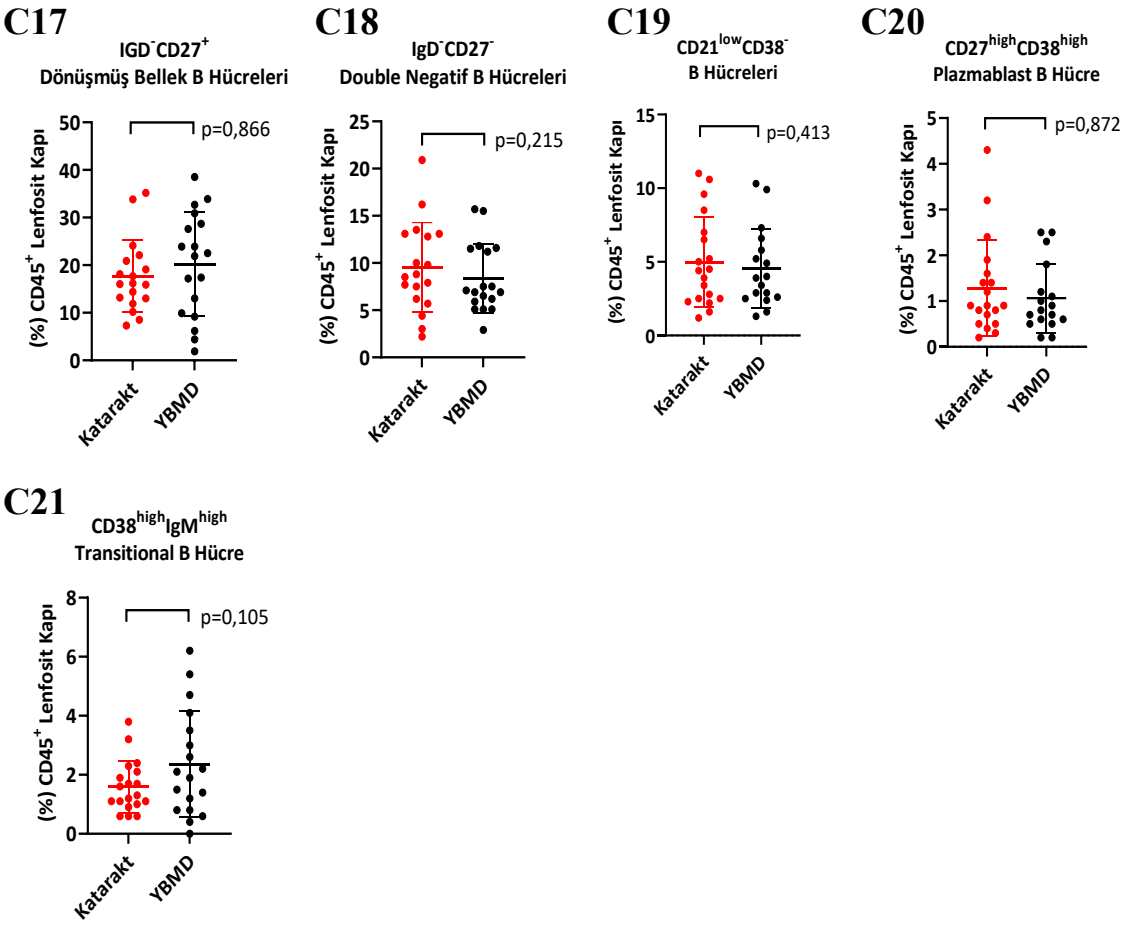

Şekil 13. Katarakt kontrol grubu ve yaş tip YBMD hastalarında B hücre alt gruplarının ve Breg hücrelerinin dağılımının gösterimi (*p <0.05).

5. TARTIŞMA VE SONUÇ

YBMD, yaşlı nüfus ile beraber geri dönüşü olmayan ve körlüğe neden olan bir dejeneratif hastalıktır (Flaxman ve ark., 2017). Bu hastalığın 2040 yılında dünya genelinde 288 milyon kişide görüleceği öngörülmektedir (Wong WanLing ve ark., 2014). YBMD'nin etiyolojisi multifaktöriyel bir özellik göstermektedir. Yaşlanma, ateroskleroz, hiperkolesterolemi, alkol-sigara kullanımı ve hipertansiyon bu hastalığın önemli risk faktörleri arasında yer almaktadır (Kaarniranta ve ark., 2023). YBMD'nin ilerlemesi çeşitli değişimlerle karakterizedir. Bunlar; ekstraselüler drusen ve lizozomal lipofuskin akümülasyonlarının görülmesi ve RPE'de meydana gelen atrofik değişikliklerdir. Aynı zamanda; protein agregasyonu, oksidatif stres ve enflamatuvar süreçlerin yol açtığı hücresel hasar KNV ve fibrozise ve/veya ileri GA'ya neden olabilir (Heloterä, & Kaarniranta, 2022). Hastalık özelinde erken YBMD' de belirtiler sonradan ortaya çıkabilir (Owsley ve ark., 2016). Hastalarda retina dejenerasyonunun başlaması ile düz çizgilerin bozulması, bulanık görme, merkezi bir skotom ve okuma güçlüğü yaşanabilir. Hastada yaş tip YBMD geliştiğinde, hasta subakut başlangıçlı merkezi görmede bozulmalar yaşayabilir. YBMD hastalığı üç evrede incelenmektedir. Bunlar; erken, orta ve geç evreleridir. Aynı zamanda geç evrede kendi çapında GA ve yaş tip YBMD olarak ikiye ayrılmaktadır (Ferris ve ark., 2013; Mitchell, Liew, Gopinath, & Wong, 2018).

Yaş tip YBMD hastalığında şu anda onaylanmış anti-VEGF ilaçları arasında Aflibercept, Ranibizumab ve Brolucizumab bulunmaktadır. Yapılan çalışmalar sonucunda endikasyon dışı ilaç olarak kullanılan Bevacizumab'ın da yaş tip YBMD hastalığının tedavisinde etkili olduğu bildirilmiştir. YBMD'nin yanı sıra diyabetik makula ödemi, retinal ven tıkanıklığı gibi birçok nöroretinal hastalıklarda intravitreal olarak kullanılmaktadır. Aynı zamanda Bevacizumab, sistemik kanser tedavisi için onaylanmış bir monoklonal antikor ilacı olarak da kullanılmaktadır (Cohen, 2015). Bevacizumab, VEGF'nin tüm izoformlarına bağlanan bir insan monoklonal antikor özelliği gösterir. Yapılan bir çalışmada primatlar üzerindeki deneysel verilerde tam uzunluktaki antikorun retinanın iç sınırlayıcı membranına nüfuz etmeyebileceğini düşündürmüştür. Ancak yapılan son çalışmaların neticesinde tam uzunluktaki

antikorun 24 saat içinde tavşan ve maymun retinasına nüfuz ettiği gösterilmiştir (Heiduschka ve ark., 2007; Mordenti ve ark., 1999; Shahar ve ark., 2006). Yapılan bir çalışmada, vitreus serbest VEGF seviyelerinin Bevacizumab konsantrasyonu ile negatif korelasyon gösterdiği bildirilmiştir (Zhu ve ark., 2008). Han ve arkadaşlarının yaptığı Bevacizumab'ın farmakokinetiğine dair bir çalışmada, bu ilacın terminal yarılanma ömrünün yaklaşık 20 gün olduğu bildirilmiştir (Han ve ark., 2016).

Diyabetik retinopatili hastalar üzerine Matsuyama ve arkadaşlarının yapmış oldukları bir çalışmada, hastalarda 1. gün, 7. gün ve 1. ayda intravitreal Bevacizumab enjeksiyonu sonrası plazmada sistemik VEGF seviyelerinde önemli bir düşüşe neden olduğu bildirilmiştir. Bu durumu, intravitreal olarak uygulanan Bevacizumabın sadece göz içi kan damarlarına, koroid ve retinaya nüfuz etmediğini aynı zamanda genel kan dolaşımına da girdiği şeklinde açıklamışlardır (Matsuyama ve ark., 2010). Zehetner ve arkadaşlarının yapmış olduğu bir çalışmada; yaş tip YBMD ve Diyabetik Makula Ödemi (DMÖ) olan hastaların IV pegaptanib, ranibizumab veya bevacizumab enjeksiyonu öncesi ve sonrasında plazmasındaki VEGF konsantrasyonları değerlendirilmiştir. VEGF konsantrasyonları, enjeksiyondan hemen önce, 7. gün ve 1 ay sonra ELISA metodu ile ölçülmüştür. IV 1,25 mg bevacizumab enjeksiyonu, yaş tip YBMD olan hastalarda plazma VEGF düzeylerini 1 ay sonra anlamlı düzeyde 89,7'den 22,8 pg/mL'ye, DMÖ hastalarında ise 72,2'den 17,1 pg/mL'ye düşürmüştür. Yapılan çalışmanın bulguları neticesinde; IV olarak enjekte edilen Bevacizumab'ın retinanın tüm katmanlarından geçerek koroidal kan damarlarına nüfuz ettiğini ve hızla sistemik kan dolaşımına girdiğini göstermektedir. Yaş tip YBMD'nin yanı sıra DMÖ'lü hastalarda da kan plazmasındaki VEGF düzeyini bir aya kadar önemli ölçüde azalttığı bildirilmektedir (Zehetner, Kirchmair, Huber, Kralinger, & Kieselbach, 2013).

Bakri ve arkadaşlarının yapmış oldukları bir çalışmada, Bevacizumab konsantrasyonunu enjekte edilmemiş diğer gözün aköz hümöründe vitreustan daha yüksek olduğu bulunmuştur. Bevacizumab'ın diğer göze sistemik dolaşımdan anterior yolla girdiği, aköz hümöre ulaştığı sonucuna vardıklarını belirtmişlerdir Dolayısıyla bu çalışma, Bevacizumab'ın sistemik dolaşımdaki varlığına vurgu yapmıştır (Bakri, Snyder, Reid, Pulido, & Singh, 2007). Sonuç olarak bu veriler birlikte ele alındığında, IV olarak enjekte edilen Bevacizumab göz içi kan damarlarına, koroide, retinaya ve

aköze nüfuz ettiğini ve hızla genel kan dolaşımına girdiğini göstermekte daha sonra kandaki VEGF seviyesini düşürmektedir (Matsuyama ve ark., 2010).

Oküler yüzey; meibomian bezler, lakrimal bez, kornea, lakrimal drenaj sistemi ve konjonktivadan meydana gelir. Kornea yüzeyini kaplayan mukoza dokusu dendritik ve miyeloid hücreleri içermektedir. Konjonktiva ise diffüz ve toplanmış lenfositleri, lenfatikleri içermektedir (Knop, & Knop, 2005; Williams ve ark., 2012). Lokalize immün aktivasyon ve mikroglia veya makrofajların koroidal ve subretinal olarak toplanması, hücre dışı birikinti oluşumu YBMD patogenezinde immün aktivasyonun ayırt edici özellikleri arasında yer almaktadır (Fleckenstein ve ark., 2021). Singh ve arkadaşlarının yapmış oldukları bir çalışmanın sonucuna göre, CD11b eksprese eden monositlerin oranının yaş tip YBMD'li hastalarda arttığı sonucuna ulaşmışlardır (Singh, Falk, Hviid, & Sørensen, 2013). Yapılan bazı çalışmalar, yaş tip YBMD'nin başlangıcını takip eden ilk ay boyunca monositlerde bir artış bildirilmesine rağmen, klasik, ara ve klasik olmayan olarak sınıflandırılan üç monosit sınıfının geç evre YBMD'de değişmediğini ifade etmiştir. Yapılan çalışmaların neticesinde, özellikle CCR2 gibi belirteçleri eksprese eden klasik olmayan monositlerin oranı yaş tip YBMD'de artmaktadır. Bu durum bir dizi çöpçü reseptörünün ve enflamatuvar aracıların ifadesinde artış olduğunu ifade etmiştir (Fletcher, 2020). Yapılan bu çalışmalar YBMD'nin oküler bir hastalık olmasına rağmen, periferik kan monositlerinde YBMD'de görülen enflamatuvar ortama önemli katkıda bulunabilecek sistemik değişiklikler olduğunu göstermektedir (Fletcher, 2020). Bizim yaptığımız bu çalışmada, tedavi öncesi ve sonrası IVB'ın kontrol grubu ile karşılaştırılarak üç monosit sınıfını herhangi bir değişikliğe uğratmadığı tespit edilmiştir.

Sistemik immünolojik değişiklikler, YBMD'nin farklı aşamalarında yapılan çalışmalar sonucunda bildirilmiştir. Monositlerin subretinal boşluğa göçünün normal olmayan immün hücrelerin birikmesine neden olması ve potansiyel olarak hastalığın ilerlemesine katkıda bulunmasının muhtemel olabileceği öngörülmüştür (Fletcher, 2020). Nakai ve arkadaşlarının yapmış oldukları bir çalışmada, DH'lerin KNV modelinde pro-anjiyojenik bir özellik sergilediğini belirtmişlerdir. IV olarak enjekte edilen olgunlaşmamış DH'lerin *in vivo* olarak KNV boyutunu arttırdığını bildirmişlerdir (Tan, Zou, Yoshida, Jiang, & Zhou, 2020). Kemokinlerin; subretinal boşlukta biriken bağışıklık hücrelerinde ve Müller hücrelerinde yüksek seviyede ifade

edildiği bildirilmiştir (Fletcher, 2020). Koroidde bolca bulunan mast hücrelerinin YBMD'nin patogenezinde tam olarak rolü anlaşılamamıştır. Yapılan histopatoloji çalışmaların sonucuna göre, GA odacıklarının yakınlarında degranüle mast hücrelerinin tanımlandığı bildirilmiştir. Aynı zamanda mast hücreleri YBMD'nin tüm evrelerinde BrM yakınında saptanmıştır (Allingham, Loksztejn, Cousins, & Mettu, 2021).

Nussenblatt ve arkadaşlarının yapmış oldukları çalışmanın bulgularına göre; yaş tip YBMD hastalarında kontrollere kıyasla anlamlı seviyede yüksek IL-22 ve IL-17 seviyelerinin bulunduğu insan serumu ile kanıtlanarak bildirilmiştir (Liu ve ark., 2011). YBMD'nin patogenezinde aynı zamanda edinsel immün sistemin de rol oynadığı belirtilmiştir (Perez, & Caspi, 2015). Yapılan bir çalışmada, periferik kanda dolaşımdaki lökosit alt gruplarının yaş uyumlu sağlıklı kontrollere kıyasla yaş tip YBMD hastalarında lenfosit yüzdesinin anlamlı derecede düşük olduğu saptanmıştır. Aynı zamanda YBMD kohortunda, fibrozisi olan hastalarda fibrozisi olmayan hastalara göre anlamlı derecede daha yüksek sayıda $CD4^+$ T hücresinin bulunduğu bildirilmiştir (Lechner ve ark., 2015). Edinsel bağışıklık sisteminin önemli bir parçası T hücreleridir. Periferik kanda IFN-γ ve IL-17 sitokinlerinin seviyelerinin ölçülerek YBMD hastalarında Th17 ve Th1 hücre sayılarının arttığı yapılan bir çalışmada bildirilmiştir (Chen, Wang, & Li, 2018).

Yapılan bir başka çalışmada ise Th17 ve Th1 frekansları doğrudan incelenmiş ve yaş tip YBMD hastalarında kontrollere kıyasla daha düşük Th1 hücre sayısı ve daha düşük Th1/Th17 oranı saptanmıştır (Singh ve ark., 2017). Madelung ve arkadaşlarını yapmış oldukları bir çalışmada yaş tip YBMD'li hastalarda Treg'ler ve Treg popülasyonunun alt gruplarını araştırılmış; YBMD hastalarında Treg popülasyonları için yaş uyumlu kontrollere kıyasla anlamlı bir fark bulunmadığı bildirilmiştir (Madelung, Falk, & Sørensen, 2015). Aköz hümörde ve vitreusta Th1 sitokinlerinin düzeyleri artmıştır. TGF-β, Th1 hücre aktivasyonunu bloke edebilir ve oküler immün toleransı teşvik edebilme özelliği gösterebilir. Yapılan çalışmalara göre; yaş tip YBMD hastalarında $CXCR3^+CD4^+$ T hücreleri ve Th1 hücrelerinin düşük bir frekans gösterdiği bildirilmiştir (Tan ve ark., 2020). Wu ve arkadaşlarının yapmış oldukları bir çalışmada; YBMD hastalarında dolaşımdaki Tfh hücrelerinin frekanslarının yüksek olduğu bildirilmiştir. Araştırmacılar YBMD hastalarındaki Tfh hücrelerinin,

hücrelerinden Ig salgılanmasına aracılık etme kapasitesini ve IL-21, IL-17'in yüksek ekspresyonunu ve arttırdığını saptamışlardır (Wu ve ark., 2020). Subhi ve arkadaşlarının yapmış oldukları bir çalışmada, yaş tip YBMD tanılı hastaların kanlarında $CD8^+$ T hücresi yaşlanmasının ve farklılaşmasının arttığını saptamışlardır. Bu araştırmacılar aynı zamanda; CD28 ve CD27 farklılaşma belirteçlerinde genel bir kayıp ve yaşlanma belirteci olan CD56'nın daha yüksek ifadesini yaş tip YBMD tanılı hastaların kanlarında tespit etmişlerdir (Subhi ve ark., 2017).

1990'ların başında YBMD serumunda anti-retinal otoantikorlar tanımlandığı için B hücrelerinin YBMD'de rol oynayabileceği öngörülmüştür (Penfoldi, Provis, Furby, Gatenby, & Billson, 1990). Yapılan bir çalışmada, kontrollere kıyasla KNV'li ve drusenli YBMD hastalarında retinaya karşı anlamlı derecede daha yüksek otoantikor titreleri saptanmıştır (Patel ve ark., 2005).

Bizim yaptığımız bu çalışmada, üç doz Bevacizumab enjeksiyonunun immün sistem hücreleri üzerine olan etkileri araştırılmıştır. Rutin tedavide de tek doz enjeksiyon ile tedavi sonlandırılmayıp birer ay arayla tekrarlayan enjeksiyon uygulamaları tercih edilmektedir. Yani üç aylık süre boyunca Bevacizumab'a maruz kalan immün sistem hücrelerinin durumu incelenmiştir. Çalışmamızın yaş tip YBMD tedavi öncesi-sonrası bulgularına göre; üç doz IVB tedavisi gören yaş tip YBMD hastalarında $CD279^+$ (PD-1) bitkin CD4 T hücrelerinin artmış olduğunu tespit ettik. Bu bulgu bize; üç doz IVB uygulanmasının, tedavi öncesinde yüksek oranda bulunan proenflamatuvar T hücrelerini tükenmeye yönlendirerek enflamatuvar yanıtların düzenlenmesine aracılık ettiğini düşündürmektedir. Dolaşımdaki bazofiller ve mast hücreleri, IgE için tetramerik yüksek afiniteli reseptörü eksprese eden; sayısız immün düzenleyici ve proenflamatuvar molekülü sentezleyen hücrelerdir (Marone, Varricchi, Loffredo, & Granata, 2016). Aktifleşmiş insan bazofilleri; CXCL8, hepatosit büyüme faktörü, VEGF-A, VEGF-B ve anjiyopoietin-1 gibi çeşitli proanjiyogenik molekülleri sekrete etmektedirler. Aynı zamanda bazofiller; TNF-α, histamin ve granzim B sekrete ederek anti-tümörojenik etkiler de gösterebilirler (Marone ve ark., 2020). Shima ve arkadaşlarının yapmış oldukları bir çalışmada; IVB enjeksiyonunun oküler (oküler enflamasyon, kemozis, korneal abrazyon, lens hasarı, akut görme kaybı ve retina pigment epitel yırtığı) veya sistemik (adet düzensizlikleri, sistolik kan basıncında yükselme, yüzde cilt kızarıklığı, serebral enfarktüs ve kaşıntılı döküntü)

komplikasyonlara yol açabileceğini bildirmişlerdir (Shima ve ark., 2008). Bizim çalışmamızın bulgularına göre; yaş tip YBMD hastalarında üç dozluk IVB tedavisi sonrasında bazofil seviyelerinin arttığı görülmüştür. Bu bulgu bize; tedavi sırasında kullanılan ve immün sistem aktivasyonunu etkileyen IVB ilacının, alerjik reaksiyonlara neden olabileceği ve bazofiller gibi immün hücrelerin aktivasyonunu arttırabileceğini düşündürmektedir. Süpresif nötrofiller, hidrojen peroksidaz ve Mac-1 bağımlı olarak T hücre supresyonunda görev alırlar, diğer nötrofil alt grupları ile karşılaştırıldığında L-selektin ekspresyonunun yetersiz olması sebebiyle daha düşük seviyede adhezyon yeteneği bulundururlar (Kamp ve ark., 2012). Bununla birlikte, bu nötrofillerin hipersegmente nükleer morfoloji göstermeleri matürasyon aşamasını tamamladıklarını göstermektedir. Ayrıca bu hücre nötrofil ters transendotelyal göçte (rTEM) önemli bir belirteç olan ICAM-1'i yüksek derecede eksprese etmektedir (Beyrau, Bodkin, & Nourshargh, 2012). Bizim çalışmamızın bulgularına göre; yaş tip YBMD hastalarında üç dozluk IVB tedavisi sonrasında $CD62L^{low}CD16^{high}$ nötrofil seviyelerinin azaldığı görülmüştür. Üç dozluk IVB tedavisinin, yaş tip YBMD'li hastalarda ROT'un neden olduğu serbest radikallerin ve özellikle hidrojen peroksidin lokal olarak azalması ile dokulara bir yöneliminin olabileceğini düşündürebilir. Ayrıca bu hücreler, akut enflamasyona yanıt olarak sistemik endüklendiği için IVB tedavisi ile birlikte enflamasyonun baskılanmasına ve azalmasına neden olabileceğini düşündürmektedir. Bir çalışmada, hidrojen peroksidin YBMD'li hastalarda önemli ölçüde oksidatif hasara neden olduğu, Bevacizumab ile birlikte fenil ester ve kafeik asit kullanımının hidrojen-peroksit seviyesini ve klinik durumu önemli ölçüde iyileştirdiği keşfedilmiştir (Dinc, Ayaz, & Kurt, 2017). Bununla birlikte, YBMD'li hastalarda artan hidrojen-peroksit seviyesi birçok çalışmada gösterilmiştir (Beatty, Koh, Phil, Henson, & Boulton, 2000; Chen ve ark., 2023). Topluca ele alındığında, bu çalışmada da Mac-1 ve hidrojen-peroksit etkileşiminin zayıflaması ile bu hücre gruplarının dokulara geçişi veya doğrudan apoptoza uğradığı düşünülebilir. Bir diğer unsur ise, hastalık sırasında arttığı bilinen ICAM-1'in (Mullins, Skeie, Malone, & Kuehn, 2006) tedavi sonrası azalması nedeniyle bu hücrelerin dokulardan perifere geçişinde azalma eğilimi göstermesidir.

Efektör T hücreleri; kısa ömürlü olarak bilinen, enflamasyonlu bölgeye göç ederek hedef hücreleri *ex vivo* olarak öldüren ve sitolitik efektör moleküller üreten T

hücreleri olarak bilinmektedir. Hafıza T hücreleri ise; uzun ömürlü olarak bilinen, hayatta kalma özellikleri ile hücre bölünme kapasitelerine sahip olan ve patojenin temizlenmesinden sonra da varlığını sürdüren T hücreleri olarak da tarif edilmiştir (Romero ve ark., 2007).

Bizim çalışmamızın bulgularına göre; katarakt hastalarına kıyasla yaş tip YBMD hastalarında IFN-γ gibi enflamatuvar mediyatörleri yüksek düzeyde üretebilen EM3 T hücrelerinin arttığı bunun yanı sıra düşük efektör aktivite sergileyen EM1 T hücrelerinin ise azaldığı görülmüştür. Okada ve arkadaşları, EM $CD4^+$ T hücre alt grupları içerisinde; EM1 $CD4^+$ T hücre kıyasla, EM3 $CD4^+$ T hücrelerinin diğerlerine kıyasla önemli derecede daha fazla IFN-γ ürettiğini göstermişlerdir (Okada ve ark., 2008). Kizmaz ve arkadaşlarının yapmış oldukları bir çalışmada; EM3 $CD4^+$ T hücrelerinin, COVID-19'lu ağır pnömonili vakalarda komplike olmamış vakalara göre anlamlı derecede arttığını ve bir enflamasyonun söz konusu olduğunu bildirmişlerdir (Kizmaz ve ark., 2023). Birlikte ele alındığında, EM $CD4^+$ T hücre alt grupları arasında daha yüksek enflamatuvar aktivite gösteren alt grupların, yaş tip YBMD hastalığında hakim olduğunu göstermektedir.

Katarakt hastalarına kıyasla yaş tip YBMD hastalarında, $CD27^-CD28^+$ efektör bellek 4 DN T hücrelerinin frekansının arttığı görülmüştür. Lohani ve arkadaşları, otoimmün lenfoproliferatif sendromlu hastalarda T hücreleri tarafından üretilen ve proenflamatuvar sitokin özelliği gösteren INF-γ, TNF-α gibi belirteçlerin arttığını göstermişlerdir (Lohani, Sadasivam, Rabb, & Atta, 2021). Bu veriler, EM DN T hücre alt gruplarındaki farklılaşmanın yaş tip YBMD hastalığının enflamatuvar durumunda kritik bir rol aldığını ve hastalıktan etkilenen dokulardaki enflamasyonu arttırabileceğini düşündürmektedir.

$CD57^+$ T hücreleri, hücresel tükenme veya yaşlanmayla ilişkilendirilen T hücrelerin bir alt kümesidir. CD57'nin farklılaşmanın geç aşamalarında hem CD4 hem de CD8 T hücrelerinde mevcut olduğu gösterilmiştir. Hem $CD57^+CD4^+$ hem de $CD57^+CD8^+$ T hücrelerinin proliferatif kapasiteden yoksun olduğu ve normal yaşlanma sırasında olduğu gibi kronik immün aktivasyon ile sıklıklarının arttığı bilinmektedir (Kared ve ark., 2016). Bizim çalışmamızın bulgularına göre; yaş tip YBMD hastalarında $CD57^+$ yaşlı CD4 T hücrelerinin frekanslarının arttığı görülmüştür. Bu bulguya göre; yaş tip YBMD'li hastalarda bir enflamasyon

durumunun olduğu, enflamasyonlu uyaranlara karşı uzun süreli bir maruziyetin gerçekleştiği ve immün yaşlanmanın meydana geldiği düşünülmüştür.

Klasik monositler, bir enfeksiyon sırasında enflamasyonlu bölgeye gelerek enflamasyona neden olan ajanı tanıyıp fagosite etme yeteneğine sahip bir monosit alt grubudur. Aynı zamanda bu monosit alt grubu; çeşitli proenflamatuvar sitokinleri sekrete eder ve enflamatuvar cevabın regülasyonu için diğer bağışıklık hücrelerini görevlendirebilir (Narasimhan, Marcovecchio, Hamers, & Hedrick, 2019). Yaş tip YBMD hastalığı tanısı alan kişilerin serum ve gözyaşındaki VEGF seviyeleri yüksektir (Shahidatul-Adha, Zunaina, & Aini-Amalina, 2022). VEGF'in aşırı ekspresyonu kan damarlarının anormal proliferasyonunu teşvik etmektedir. VEGF-A, vasküler geçirgenliğin artmasında ve neovaskülarizasyonda önemli bir görev alan VEGF gen ailesinin bir üyesidir. Bizim çalışmamızın bulgularına göre; yaş tip YBMD hastalarında klasik monositlerin frekanslarının yüksek çıktığı görülmüştür. Bu bulgu bize; yaş tip YBMD patogenezinde görev alan hücrelerin enflamasyonu arttırdığını, VEGF'in katkıda bulunduğu harabiyetten ötürü ölü ya da ölmekte olan hücrelere karşı bir fagositik hücrelerin artış gösterdiğini ortaya koymaktadır. Klasik olmayan monositler, vasküler homeostazı korudukları için yaygın olarak anti-enflamatuvar özellik sergileyen bir monosit alt grubudur (Narasimhan, Marcovecchio, Hamers, & Hedrick, 2019). Bizim çalışmamızın bulgularına göre; yaş tip YBMD hastalarında klasik olmayan monositlerin frekanslarının düşük çıktığı görülmüştür. Bu bulgu bize; yaş tip YBMD hastalığında VEGF'in neden olduğu vasküler homeostazın bozulması sonucu antienflamatuvar yanıtların yetersiz olabileceğini düşündürmüştür.

Breg, bağışıklık toleransını koruyan ve enflamatuvar yanıtları baskılayan B lenfositlerinin bir alt kümesi olarak tarif edilmiştir. B10 hücreleri, B lenfositlerinin bir alt kümesi olup antienflamatuvar sitokin özelliği gösteren IL-10'u salgılarlar (Mao ve ark., 2019). Enflamasyon esnasında, enflamasyonda rol oynayan makrofajlar ve T hücreleri gibi immün hücrelerinin aktivitesini de baskılayabilirler. Bizim çalışmamızın bulgularına göre; yaş tip YBMD hastalarında $CD24^{high}CD27^{+}$ B10 hücrelerinin frekanslarının arttığı görülmüştür. Bu durum, yaş tip YBMD hastalarında regülatör B10 hücrelerinin yüksek olması, immün sistem homeostazını dengelenmeye çalıştığını göstermektedir. Çalışmamızın bir diğer bulgusunda, yaş tip YBMD hastalarında $CD279^{+}$ (PD-1) bitkin B hücrelerinin frekansları yüksek çıkmıştır. Bu bulgu bize; yaş

tip YBMD'li hastalarda bir enflamasyon durumunun söz konusu olduğunu ve oküler mikroçevrede antijenlere maruziyetin gerçekleştiğini göstermektedir. Bununla beraber bu sürecin, B hücrelerinde PD-1 ifadesine yol açıp tükenmelere katkıda bulunabileceğini veya apoptoza teşvik edebileceğini düşündürmektedir.

YBMD; yaş ile karakterize olan ve çevresel faktörler (hipertansiyon, alkol ve sigara tüketimi, UV'ye maruziyet, gibi), oksidatif stres, genetik yatkınlık dahil olmak üzere çeşitli faktörler tarafından ortaya çıkar. Aynı zamanda, retinada enflamatuvar mediyatörlerin aracılık ettiği enflamasyon ile karakterize bir hastalıktır. YBMD hastalığında meydana gelen enflamasyon ortamının başta RPE ve fotoreseptör hücrelerinin hasar görmesine neden olur. Antijenler, immün tepkiye neden olabilirler ve enflamasyonu daha da kötüleştirebilir. Bu durumda, YBMD hastalığına katkıda bulunabilirler. Retinada hasara uğrayan hücreler ve retinada bulunan patojenler çeşitli antijen molekülleri üretebilir. Bu tip antijenlere uzun süreli maruziyet sonucunda immün sistem hücrelerinde düzensizlik ile beraber retinada bulunan dokuların hasara uğraması meydana gelebilir. Bu durumda, YBMD hastalığı ortaya çıkabilir. Çalışmamızda; üç doz IVB tedavisi gören yaş tip YBMD hastalarında $CD279^{+}$ (PD-1) bitkin CD4 T hücrelerinin ve bazofillerin seviyelerinin arttığını; $CD62L^{low}CD16^{high}$ süpresif nötrofil seviyelerinin ise azaldığını tespit ettik. Katarakt tanılı hastaların yer aldığı kontrol grubuna kıyasla, yaş tip YBMD'li hastalarda; EM3 CD4 T hücrelerinin, EM4 CD4 T hücrelerinin, EM4 DN T hücrelerinin, $CD57^{+}$ CD4 T hücrelerinin, $CD14^{+}CD16^{-}$ klasik monosit hücrelerinin, $CD24^{high}CD27^{+}$ B10 hücrelerinin ve $CD279^{+}$ (PD-1) bitkin B hücrelerinin frekanslarının arttığını tespit ettik. Aynı zamanda yaş tip YBMD'li hastalarda; EM1 CD4 T hücrelerinin ve $CD14^{-}CD16^{+}$ klasik olmayan monosit hücrelerinin frekanslarının azaldığını tespit ettik.

Tüm bu veriler birlikte ele alındığında; yaşlanma süreci ile beraber immün sistemin enflamasyonu regüle edememesi ve doku homeostazını koruma yeteneğinin zamanla azalması, retinada uzun süreli antijen maruziyetine karşı yaş tip YBMD'li hastaları duyarlı hale getirmekte bu durum, retinada doku hasarını teşvik etmektedir. Sonuç olarak çalışmamızda, yaş tip YBMD hastalarında bir enflamasyon durumunun mevcut olduğu ve IVB tedavisinin bu enflamatuvar süreçleri iyileştirdiği görülmektedir.

6. KAYNAKLAR

Abrahám-Marin, M. L., Cortés-Luna, C. F., Álvarez-Rivera, G., Hernández-Rojas, M., Quiroz-Mercado, H., & Morales-Cantón, V. (2007). Intravitreal bevacizumab therapy for neovascular age-related macular degeneration: a pilot study. *Graefe's Archive for Clinical and Experimental Ophthalmology*, 245, 651-655. https://doi.org/10.1007/s00417-006-0411-6

Adler IV, L., Boyer, N. P., Chen, C., Ablonczy, Z., Crouch, R. K., & Koutalos, Y. (2015). The 11-cis retinal origins of lipofuscin in the retina. *Progress in Molecular Biology and Translational Science,* 134, e1-e12. https://doi.org/10.1016/bs.pmbts.2015.07.022

Age-Related Eye Disease Study Research Group. (2001). A randomized, placebo-controlled, clinical trial of high-dose supplementation with vitamins C and E, beta carotene, and zinc for age-related macular degeneration and vision loss: AREDS report no. 8. *Archives of ophthalmology,* 119(10), 1417-1436. https://doi.org/10.1001/archopht.119.10.1417

Aggio, F. B., Farah, M. E., Silva, W. C., & Melo, G. B. (2007). Intravitreal bevacizumab for exudative age-related macular degeneration after multiple treatments. *Graefe's Archive for Clinical and Experimental Ophthalmology*, 245, 215-220. https://doi.org/10.1007/s00417-006-0412-5

Alberts, B., Johnson, A., Lewis, J., Raff, M., Roberts, K., & Walter, P. (2002). The adaptive immune system. *Molecular biology of the cell*, 4, 1363-1402. Available from: https://www.ncbi.nlm.nih.gov/books/NBK21070/

Allingham, M. J., Loksztejn, A., Cousins, S. W., & Mettu, P. S. (2021). Immunological Aspects of Age-Related Macular Degeneration. *Advances in experimental medicine and biology*, 1256, 143–189. https://doi.org/10.1007/978-3-030-66014-7_6

Al-Zamil, W. M., & Yassin, S. A. (2017). Recent developments in age-related macular degeneration: a review. *Clinical interventions in aging*, 1313-1330. https://doi.org/10.2147/CIA.S143508

Ambati, J., Ambati, B. K., Yoo, S. H., Ianchulev, S., & Adamis, A. P. (2003). Age-related macular degeneration: etiology, pathogenesis, and therapeutic strategies. *Survey of ophthalmology*, 48(3), 257-293. https://doi.org/10.1016/s0039-6257(03)00030-4

Armento, A., Ueffing, M., & Clark, S. J. (2021). The complement system in age-related macular degeneration. *Cellular and Molecular Life Sciences*, 78(10), 4487-4505. https://doi.org/10.1007/s00018-021-03796-9

Baba, Y., Matsumoto, M., & Kurosaki, T. (2015). Signals controlling the development and activity of regulatory B-lineage cells. *International immunology,* 27(10), 487-493. https://doi.org/10.1093/intimm/dxv027

Bahill, A. T., & Barry, P. J. (2014). Multimodal views of the human retina. *Ophthalmology Research:* An International Journal, 2(3), 121-136. http://dx.doi.org/10.9734/OR/2014/7008

Bakri, S. J., Snyder, M. R., Reid, J. M., Pulido, J. S., & Singh, R. J. (2007). Pharmacokinetics of intravitreal bevacizumab (Avastin). *Ophthalmology*,

114(5), 855–859. https://doi.org/10.1016/j.ophtha.2007.01.017

Beatty, S., Koh, H., Phil, M., Henson, D., & Boulton, M. (2000). The role of oxidative stress in the pathogenesis of age-related macular degeneration. *Survey of ophthalmology,* 45(2), 115–134. https://doi.org/10.1016/s0039-6257(00)00140-5

Beyrau, M., Bodkin, J. V., & Nourshargh, S. (2012). Neutrophil heterogeneity in health and disease: a revitalized avenue in inflammation and immunity. *Open biology,* 2(11), 120134. https://doi.org/10.1098/rsob.120134

Blaauwgeers, H. G., Holtkamp, G. M., Rutten, H., Witmer, A. N., Koolwijk, P., Partanen, T. A., ... & Schlingemann, R. O. (1999). Polarized vascular endothelial growth factor secretion by human retinal pigment epithelium and localization of vascular endothelial growth factor receptors on the inner choriocapillaris: evidence for a trophic paracrine relation. *The American journal of pathology,* 155(2), 421-428. https://doi.org/10.1016/S0002-9440(10)65138-3

Blasiak, J., Petrovski, G., Veréb, Z., Facskó, A., & Kaarniranta, K. (2014). Oxidative stress, hypoxia, and autophagy in the neovascular processes of age-related macular degeneration. *BioMed research international,* 2014, 768026. https://doi.org/10.1155/2014/768026

Brummelman, J., Pilipow, K., & Lugli, E. (2018). The single-cell phenotypic identity of human CD8+ and CD4+ T cells. *International review of cell and molecular biology,* 341, 63-124. https://doi.org/10.1016/bs.ircmb.2018.05.007

Cardoso, C. C., & Santos-Silva, M. C. (2019). Eight-color panel for immune phenotype monitoring by flow cytometry. *Journal of immunological methods,* 468, 40-48. https://doi.org/10.1016/j.jim.2019.03.010

Castell-Rodríguez, A., Piñón-Zárate, G., Herrera-Enríquez, M., Jarquín-Yáñez, K., & Medina-Solares, I. (2017). Dendritic cells: location, function, and clinical implications. *Biology of myelomonocytic cells,* 21-50. http://dx.doi.org/10.5772/intechopen.68352

Cerman, E., Eraslan, M., & Cekic, O. (2015). Age-related macular degeneration and Alzheimer disease. *Turkish journal of medical sciences,* 45(5), 1004-1009. https://doi.org/10.3906/sag-1406-146

Cerveró, A., Casado, A., & Riancho, J. (2021). Retinal changes in amyotrophic lateral sclerosis: looking at the disease through a new window. *Journal of Neurology,* 268, 2083-2089. https://doi.org/10.1007/s00415-019-09654-w

Chaplin, D. D. (2010). Overview of the immune response. J*ournal of allergy and clinical immunology,* 125(2), S3-S23. https://doi.org/10.1016/j.jaci.2009.12.980

Chen, J., Wang, W., & Li, Q. (2018). Increased Th1/Th17 responses contribute to low-grade inflammation in age-related macular degeneration. *Cellular Physiology and Biochemistry,* 44(1), 357-367. https://doi.org/10.1159/000484907

Chen, X., Tzekov, R., Su, M., Zhu, Y., Han, A., & Li, W. (2023). Hydrogen peroxide-induced oxidative damage and protective role of peroxiredoxin 6 protein via EGFR/ERK signaling pathway in RPE cells. *Frontiers in aging neuroscience,* 15, 1169211. https://doi.org/10.3389/fnagi.2023.1169211

Chiang, B., Jung, J. H., & Prausnitz, M. R. (2018). The suprachoroidal space as a route of administration to the posterior segment of the eye. *Advanced drug delivery reviews,* 126, 58–66. https://doi.org/10.1016/j.addr.2018.03.001

Chistiakov, D. A., Sobenin, I. A., Orekhov, A. N., & Bobryshev, Y. V. (2015). Myeloid dendritic cells: Development, functions, and role in atherosclerotic inflammation. *Immunobiology,* 220(6), 833–844. https://doi.org/10.1016/j.imbio.2014.12.010

Chong, V., Smith, R. L., & Sivaprasad, S. (2010). Retinal biochemistry, physiology, and cell biology. *Retinal Pharmacotherapy;* Elsevier: Amsterdam, The Netherlands, 15-22. https://doi.org/10.1016/B978-1-4377-0603-1.00008-9

Cohen, D. (2015). Why have UK doctors been deterred from prescribing Avastin?. *BMJ,* 350. https://doi.org/10.1136/bmj.h1654

Cole, C. R., & Ziegler, T. R. (2007). Small bowel bacterial overgrowth: a negative factor in gut adaptation in pediatric SBS. *Current gastroenterology reports,* 9(6), 456- 462. https://doi.org/10.1007/s11894-007-0059-3

Collin, M., Bigley, V., Haniffa, M., & Hambleton, S. (2011). Human dendritic cell deficiency: the missing ID?. *Nature Reviews Immunology,* 11(9), 575-583. https://doi.org/10.1038/nri3046

Costa, C., Incio, J., & Soares, R. (2007). Angiogenesis and chronic inflammation: cause or consequence?. *Angiogenesis,* 10, 149-166. https://doi.org/10.1007/s10456-007-9074-0

Curcio, C. A., & Johnson, M. (2013). Structure, function, and pathology of Bruch's membrane. *Retina,* 1(Part 2), 466-481. https://doi.org/10.1016/B978-1-4557-0737-9.00020-5

Delcourt, C., Lacroux, A., Carrière, I., & POLA Study Group. (2005). The three-year incidence of age-related macular degeneration: the "Pathologies Oculaires Liees a l'Age"(POLA) prospective study. *American journal of ophthalmology,* 140(5), 924-926. https://doi.org/10.1016/j.ajo.2005.05.002

Deniz, G., Akdis, M., Aktas, E., Blaser, K., & Akdis, C. A. (2002). Human NK1 and NK2 subsets determined by purification of IFN-γ-secreting and IFN-γ-nonsecreting NK cells. *European journal of immunology,* 32(3), 879-884. https://doi.org/10.1002/1521-4141

Dinc, E., Ayaz, L., & Kurt, A. H. (2017). Protective Effect of Combined Caffeic Acid Phenethyl Ester and Bevacizumab Against Hydrogen Peroxide-Induced Oxidative Stress in Human RPE Cells. *Current eye research,* 42(12), 1659–1666. https://doi.org/10.1080/02713683.2017.1368085

Edwards S (2005) The development and structure of mature neutrophils, In: Edwards SW, editor. Biochemistry and Physiology of the neutrophil, *Cambridge Univ Press;* New York, pp: 33-76. https://doi.org/10.1017/CBO9780511608421

Eibel, H., Kraus, H., Sic, H., Kienzler, A. K., & Rizzi, M. (2014). B cell biology: an overview. *Current allergy and asthma reports*, 14, 1-10. https://doi.org/10.1007/s11882-014-0434-8

Ekstedt, S., Säfholm, J., Georén, S. K., & Cardell, L. O. (2019). Dividing neutrophils in subsets reveals a significant role for activated neutrophils in the development of airway hyperreactivity. *Clinical & Experimental Allergy,* 49(3), 285-291. https://doi.org/10.1111/cea.13311

Fang, D., & Zhu, J. (2017). Dynamic balance between master transcription factors determines the fates and functions of CD4 T cell and innate lymphoid cell subsets. *Journal of Experimental Medicine,* 214(7), 1861-1876. https://doi.org/10.1084/jem.20170494

Ferris III, F. L., Wilkinson, C. P., Bird, A., Chakravarthy, U., Chew, E., Csaky, K., ...

& Beckman Initiative for Macular Research Classification Committee. (2013). Clinical classification of age-related macular degeneration. *Ophthalmology*, 120(4), 844-851. https://doi.org/10.1016/j.ophtha.2012.10.036

Ferris, F. L., Davis, M. D., Clemons, T. E., Lee, L. Y., Chew, E. Y., Lindblad, A. S., ... & Klein, R. (2005). A simplified severity scale for age-related macular degeneration: AREDS Report No. 18. *Archives of ophthalmology* (Chicago, Ill.: 1960), 123(11), 1570-1574. https://doi.org/10.1001/archopht.123.11.1570

Flaxman, S. R., Bourne, R. R., Resnikoff, S., Ackland, P., Braithwaite, T., Cicinelli, M. V., ... & Zheng, Y. (2017). Global causes of blindness and distance vision impairment 1990–2020: a systematic review and meta-analysis. *The Lancet Global Health*, 5(12), e1221-e1234. https://doi.org/10.1016/s2214-109x(17)30393-5

Fleckenstein, M., Keenan, T. D. L., Guymer, R. H., Chakravarthy, U., Schmitz-Valckenberg, S., Klaver, C. C., … Chew, E. Y. (2021). Age-related macular degeneration. *Nature reviews. Disease primers*, 7(1), 31. https://doi.org/10.1038/s41572-021-00265-2

Fleckenstein, M., Schmitz-Valckenberg, S., & Chakravarthy, U. (2024). Age-related macular degeneration: A review. *JAMA*, 331(2), 147-157. https://doi.org/10.1001/jama.2023.26074

Fletcher, E. L. (2020). Contribution of microglia and monocytes to the development and progression of age related macular degeneration. *Ophthalmic and Physiological Optics*, 40(2), 128-139. https://doi.org/10.1111/opo.12671

Fraser-Bell, S., Wu, J., Klein, R., Azen, S. P., Varma, R., & Los Angeles Latino Eye Study Group. (2006). Smoking, alcohol intake, estrogen use, and age-related macular degeneration in Latinos: the Los Angeles Latino Eye Study. *American journal of ophthalmology*, 141(1), 79-87. https://doi.org/10.1016/j.ajo.2005.08.024

Fulkerson, P. C., & Rothenberg, M. E. (2013). Targeting eosinophils in allergy, inflammation and beyond. *Nature reviews Drug discovery*, 12(2), 117-129. https://doi.org/10.1038/nrd3838

García-Layana, A., Cabrera-López, F., García-Arumí, J., Arias-Barquet, L., & Ruiz-Moreno, J. M. (2017). Early and intermediate age-related macular degeneration: update and clinical review. *Clinical interventions in aging*, 1579-1587. https://doi.org/10.2147/cia.s142685

Garcia-Layana, A., Ciuffo, G., Zarranz-Ventura, J., & Alvarez-Vidal, A. (2017). Optical coherence tomography in age-related macular degeneration. AMD Book. Received from: https://amdbook.org/content/optical-coherence-tomography-age-related-macular-degeneration

Gehad, A., Teague, J. E., Matos, T. R., Huang, V., Yang, C., Watanabe, R., O'Malley, J. T., Trimble, C. L., Kupper, T. S., & Clark, R. A. (2018). A primary role for human central memory cells in tissue immunosurveillance. *Blood advances*, 2(3), 292–298. https://doi.org/10.1182/bloodadvances.2017011346

Gelişken, F. (2024). Indocyanine Green Angiography. *Turkish Journal of Ophthalmology*, 54(1), 38. https://doi.org/10.4274/tjo.galenos.2023.89735

Gerwins, P., Sköldenberg, E., & Claesson-Welsh, L. (2000). Function of fibroblast growth factors and vascular endothelial growth factors and their receptors in angiogenesis. *Critical reviews in oncology/hematology*, 34(3), 185-194. https://doi.org/10.1016/s1040-8428(00)00062-7

Giansanti, F., Eandi, C. M., & Virgili, G. (2009). Submacular surgery for choroidal neovascularisation secondary to age-related macular degeneration. *Cochrane Database of Systematic Reviews,* (2). https://doi.org/10.1002/14651858.cd006931.pub2

Good-Jacobson, K. L., & Shlomchik, M. J. (2010). Plasticity and heterogeneity in the generation of memory B cells and long-lived plasma cells: the influence of germinal center interactions and dynamics. *The Journal of Immunology,* 185(6), 3117-3125. https://doi.org/10.4049/jimmunol.1001155

Gren, S. T., Rasmussen, T. B., Janciauskiene, S., Håkansson, K., Gerwien, J. G., & Grip, O. (2015). A single-cell gene-expression profile reveals inter-cellular heterogeneity within human monocyte subsets. *PloS one,* 10(12), e0144351. https://doi.org/10.1371/journal.pone.0144351

Haab, O. (1885). Erkrankungen der Macula lutea. *Centralblat Augenheilkd,* 9, 384-391.

Han, K., Peyret, T., Marchand, M., Quartino, A., Gosselin, N. H., Girish, S., Allison, D. E., & Jin, J. (2016). Population pharmacokinetics of bevacizumab in cancer patients with external validation. *Cancer chemotherapy and pharmacology,* 78(2), 341–351. https://doi.org/10.1007/s00280-016-3079-6

Hao, S., Andersen, M., & Yu, H. (2013). Detection of immune suppressive neutrophils in peripheral blood samples of cancer patients. *American Journal of blood research,* 3(3), 239. http://www.ncbi.nlm.nih.gov/pmc/articles/pmc3755524/

Heesterbeek, T. J., Lorés-Motta, L., Hoyng, C. B., Lechanteur, Y. T. E., & den Hollander, A. I. (2020). Risk factors for progression of age-related macular degeneration. Ophthalmic & physiological optics : *the journal of the British College of Ophthalmic Opticians (Optometrists),* 40(2), 140–170. https://doi.org/10.1111/opo.12675

Heiduschka, P., Fietz, H., Hofmeister, S., Schultheiss, S., Mack, A. F., Peters, S., ... & Tübingen Bevacizumab Study Group. (2007). Penetration of bevacizumab through the retina after intravitreal injection in the monkey. *Investigative ophthalmology & visual science,* 48(6), 2814-2823. https://doi.org/10.1167/iovs.06-1171

Heloterä, H., & Kaarniranta, K. (2022). A Linkage between Angiogenesis and Inflammation in Neovascular Age-Related Macular Degeneration. *Cells,* 11(21), 3453. https://doi.org/10.3390/cells11213453

Hernández-Zimbrón, L. F., Zamora-Alvarado, R., Velez-Montoya, R., Zenteno, E., Gulias-Cañizo, R., Quiroz-Mercado, H., & Gonzalez-Salinas, R. (2018). Age-related macular degeneration: new paradigms for treatment and management of AMD. *Oxidative medicine and cellular longevity,* 2018. https://doi.org/10.1155/2018/8374647

Hidalgo, A., Libby, P., Soehnlein, O., Aramburu, I. V., Papayannopoulos, V., & Silvestre-Roig, C. (2022). Neutrophil extracellular traps: from physiology to pathology. *Cardiovascular research,* 118(13), 2737-2753. https://doi.org/10.1093/cvr/cvab329

Hogan, M. J. (1971). Histology of the human eye: an atlas and textbook. (No Title), 187.

Hooper, C. Y., & Guymer, R. H. (2003). New treatments in age-related macular degeneration. *Clinical & experimental ophthalmology,* 31(5), 376-391. https://doi.org/10.1046/j.1442-9071.2003.00683.x

İnan, S. (2014). Retina Anatomisi. *Kocatepe Tıp Dergisi,* 15(3), 355-359. https://doi.org/10.18229/ktd.23495

Jain, R. K., & Duda, D. G. (2003). Role of bone marrow-derived cells in tumor angiogenesis and treatment. *Cancer cell*, 3(6), 515-516. https://doi.org/10.1016/s1535-6108(03)00138-7

Janeway Jr, C. A., & Medzhitov, R. (2002). Innate immune recognition. *Annual review of immunology*, 20(1), 197-216. https://doi.org/10.1146/annurev.immunol.20.083001.084359

Jonas, J. B., Cheung, C. M. G. & Panda-Jonas, S. Updates on the epidemiology of age-related macular degeneration. *Asia Pac J. Ophthalmol.* 6, 493–497 (2017). https://doi.org/10.22608/apo.2017251

Kaarniranta, K., Blasiak, J., Liton, P., Boulton, M., Klionsky, D. J., & Sinha, D. (2023). Autophagy in age-related macular degeneration. *Autophagy*, 19(2), 388–400. https://doi.org/10.1080/15548627.2022.2069437

Kamp, V. M., Pillay, J., Lammers, J. W., Pickkers, P., Ulfman, L. H., & Koenderman, L. (2012). Human suppressive neutrophils CD16bright/CD62Ldim exhibit decreased adhesion. *Journal of leukocyte biology*, 92(5), 1011–1020. https://doi.org/10.1189/jlb.0612273

Kapellos, T. S., Bonaguro, L., Gemünd, I., Reusch, N., Saglam, A., Hinkley, E. R., & Schultze, J. L. (2019). Human monocyte subsets and phenotypes in major chronic inflammatory diseases. *Frontiers in immunology*, 10, 2035. https://doi.org/10.3389/fimmu.2019.02035

Kared, H., Martelli, S., Ng, T. P., Pender, S. L., & Larbi, A. (2016). CD57 in human natural killer cells and T-lymphocytes. *Cancer immunology, immunotherapy:* CII, 65(4), 441–452. https://doi.org/10.1007/s00262-016-1803-z

Keenan, T. D., Cukras, C. A., & Chew, E. Y. (2021). Age-related macular degeneration: Epidemiology and clinical aspects. In Age-related Macular Degeneration (pp. 1-31). *Springer*, Cham. https://doi.org/10.1007/978-3-030-66014-7_1

Kersten, E., Paun, C. C., Schellevis, R. L., Hoyng, C. B., Delcourt, C., Lengyel, I., ... & de Jong, E. K. (2018). Systemic and ocular fluid compounds as potential biomarkers in age-related macular degeneration. *Survey of ophthalmology*, 63(1), 9-39. https://doi.org/10.1016/j.survophthal.2017.05.003

Khanal, S. (2019). Physiological responses of human retina and choroid to retinal image defocus: Implications for myopia *(Doctoral dissertation, ResearchSpace@ Auckland).* https://researchspace.auckland.ac.nz/docs/uoa-docs/rights.htm

Kizmaz, M. A., Simsek, A., Bozkurt, T., Cagan, E., Dombaz, F., Tezcan, G., ... & Budak, F. (2023). Effector memory T cell subset CD45RA− CCR7− CD27− CD28− EM3 increases in direct proportion to the disease severity of COVID-19. *Scandinavian journal of immunology*, 97(1), e13217. https://doi.org/10.1111/sji.13217

Klechevsky, E., Liu, M., Morita, R., Banchereau, R., Thompson-Snipes, L., Palucka, A. K., ... & Banchereau, J. (2009). Understanding human myeloid dendritic cell subsets for the rational design of novel vaccines. *Human immunology,* 70(5), 281- 288. https://doi.org/10.1016/j.humimm.2009.02.004

Klein, R., Klein, B. E., Knudtson, M. D., Meuer, S. M., Swift, M., & Gangnon, R. E. (2007). Fifteen-year cumulative incidence of age-related macular

degeneration: the Beaver Dam Eye Study. *Ophthalmology*, 114(2), 253-262. https://doi.org/10.1016/j.ophtha.2006.10.040

Klein, R., Klein, B. E., Knudtson, M. D., Wong, T. Y., Cotch, M. F., Liu, K., ... & Jacobs Jr, D. R. (2006). Prevalence of age-related macular degeneration in 4 racial/ethnic groups in the multi-ethnic study of atherosclerosis. *Ophthalmology*, 113(3), 373-380. https://doi.org/10.1016/j.ophtha.2005.12.013

Knickelbein, J. E., Chan, C. C., Sen, H. N., Ferris, F. L., & Nussenblatt, R. B. (2015). Inflammatory mechanisms of age-related macular degeneration. *International ophthalmology clinics*, 55(3), 63-78. https://doi.org/10.1097/iio.0000000000000073

Kniggendorf, V., Dreyfuss, J. L., & Regatieri, C. V. (2020). Age-related macular degeneration: a review of current therapies and new treatments. *Arquivos Brasileiros de Oftalmologia*, 83, 552-561. https://doi.org/10.5935/0004-2749.20200082

Knop, E., & Knop, N. (2005). The role of eye-associated lymphoid tissue in corneal immune protection. *Journal of anatomy*, 206(3), 271-285. https://doi.org/10.1111/j.1469-7580.2005.00394.x

Kondělková, K., Vokurková, D., Krejsek, J., Borská, L., Fiala, Z., & Ctirad, A. (2010). Regulatory T cells (TREG) and their roles in immune system with respect to immunopathological disorders. *Acta medica (Hradec Kralove)*, 53(2), 73–77. https://doi.org/10.14712/18059694.2016.63

Krebs, W., & Krebs, I. P. (1989). Quantitative morphology of the central fovea in the primate retina. *American Journal of Anatomy*, 184(3), 225-236. https://doi.org/10.1002/aja.1001840306

Krystel-Whittemore, M., Dileepan, K. N., & Wood, J. G. (2016). Mast cell: a multi-functional master cell. *Frontiers in immunology*, 6, 165675. https://doi.org/10.3389/fimmu.2015.00620

Kumar, B. V., Connors, T. J., & Farber, D. L. (2018). Human T Cell Development, Localization, and Function throughout Life. *Immunity*, 48(2), 202–213. https://doi.org/10.1016/j.immuni.2018.01.007

Lai, C. C. (2015). Internal limiting membrane: Making the decision to peel. *Retinal today*, 35-37. Received from https://retinatoday.com/articles/2015-apr/internal-limiting-membrane-making-the-decision-to-peel

Lechner, J., Chen, M., Hogg, R. E., Toth, L., Silvestri, G., Chakravarthy, U., & Xu, H. (2015). Alterations in circulating immune cells in neovascular age-related macular degeneration. *Scientific reports*, 5(1), 16754. https://doi.org/10.1038/srep16754

Leichner, T., & Kambayashi, T. (2014). *White blood cells and lymphoid tissue.* https://doi.org/10.1016/B978-0-12-801238-3.00070-2

Lejoyeux, R., Benillouche, J., Ong, J., Errera, M. H., Rossi, E. A., Singh, S. R., ... & Chhablani, J. (2022). Choriocapillaris: fundamentals and advancements. *Progress in Retinal and Eye Research*, 87, 100997. https://doi.org/10.1016/j.preteyeres.2021.100997

Li, Y., Wang, J., Zhong, X., Tian, Z., Wu, P., Zhao, W., & Jin, C. (2014). Refractive error and risk of early or late age-related macular degeneration: a systematic review and meta-analysis. *PLoS One*, 9(3), e90897. https://doi.org/10.1371/journal.pone.0090897

Lichtman, A. H. (2001). Basic immunology: functions and disorders of the immune system.

Lim, L. S., Mitchell, P., Seddon, J. M., Holz, F. G., & Wong, T. Y. (2012). Age-related macular degeneration. *The Lancet,* 379(9827), 1728-1738. https://doi.org/10.1016/s0140-6736(12)60282-7

Liu, B., Wei, L., Meyerle, C., Tuo, J., Sen, H. N., Li, Z., ... & Nussenblatt, R. B. (2011). Complement component C5a promotes expression of IL-22 and IL-17 from human T cells and its implication in age-related macular degeneration. *Journal of translational medicine,* 9, 1-12. https://doi.org/10.1186/1479-5876-9-111

Lohani, S., Sadasivam, M., Rabb, H., & Atta, M. G. (2021). Persistent interferon production by double negative T cells and collapsing focal segmental glomerulosclerosis. *Nephron,* 145(1), 85-90. https://doi.org/10.1159/000510759

Luckheeram, R. V., Zhou, R., Verma, A. D., & Xia, B. (2012). CD4+ T cells: differentiation and functions. *Journal of Immunology Research,* 2012. https://doi.org/10.1155/2012/925135

Ly, A., Nivison-Smith, L., Assaad, N., & Kalloniatis, M. (2017). Fundus autofluorescence in age-related macular degeneration. *Optometry and Vision Science,* 94(2), 246-259. https://doi.org/10.1097/opx.0000000000000997

Ma, D., Wei, Y., & Liu, F. (2013). Regulatory mechanisms of thymus and T cell development. *Developmental & Comparative Immunology,* 39(1-2), 91-102. https://doi.org/10.1016/j.dci.2011.12.013

Madelung, C. F., Falk, M. K., & Sørensen, T. L. (2015). The association between neovascular age-related macular degeneration and regulatory T cells in peripheral blood. *Clinical ophthalmology (Auckland, N.Z.),* 9, 1147–1154. https://doi.org/10.2147/OPTH.S82116

Mahabadi, N., & Al Khalili, Y. (2019). *Neuroanatomy, retina.* http://www.ncbi.nlm.nih.gov/books/nbk545310/

Maller, J., George, S., Purcell, S., Fagerness, J., Altshuler, D., Daly, M. J., & Seddon, J. M. (2006). Common variation in three genes, including a noncoding variant in CFH, strongly influences risk of age-related macular degeneration. *Nature genetics,* 38(9), 1055-1059. https://doi.org/10.1038/ng1873

Mao, Y., Wang, Y., Dong, L., Zhang, Q., Wang, C., Zhang, Y., Li, X., & Fu, Z. (2019). Circulating exosomes from esophageal squamous cell carcinoma mediate the generation of B10 and PD-1high Breg cells. *Cancer science,* 110(9), 2700–2710. https://doi.org/10.1111/cas.14122

Marazita, M. C., Dugour, A., Marquioni-Ramella, M. D., Figueroa, J. M., & Suburo, A. M. (2016). Oxidative stress-induced premature senescence dysregulates VEGF and CFH expression in retinal pigment epithelial cells: implications for age-related macular degeneration. *Redox biology,* 7, 78-87. https://doi.org/10.1016/j.redox.2015.11.011

Marcinkiewicz, J., & Kontny, E. (2014). Taurine and inflammatory diseases. *Amino acids,* 46(1), 7-20. https://doi.org/10.1007/s00726-012-1361-4

Marmor, M. F., & Wolfensberger, T. J. (1998). The retinal pigment epithelium. Function and Disease, 1998, 103-134.

Marone, G., Varricchi, G., Loffredo, S., & Granata, F. (2016). Mast cells and basophils in inflammatory and tumor angiogenesis and lymphangiogenesis. *European journal of pharmacology,* 778, 146-151.

https://doi.org/10.1016/j.ejphar.2015.03.088
Marone, G., Gambardella, A. R., Mattei, F., Mancini, J., Schiavoni, G., & Varricchi, G. (2020). Basophils in Tumor Microenvironment and Surroundings. *Advances in experimental medicine and biology,* 1224, 21–34. https://doi.org/10.1007/978-3-030-35723-8_2
Matsuyama, K., Ogata, N., Matsuoka, M., Wada, M., Takahashi, K., & Nishimura, T. (2010). Plasma levels of vascular endothelial growth factor and pigment epithelium-derived factor before and after intravitreal injection of bevacizumab. *The British journal of ophthalmology,* 94(9), 1215–1218. https://doi.org/10.1136/bjo.2008.156810
Menghini, M., Sutter, F. K., Barthelmes, D., Fleischhauer, J. C., Kurz-Levin, M. M., Boesch, M. M., & Helbig, H. (2007). Does cataract surgery increase the risk of exudative age-related macular degeneration? Results from a large retrospective case-control study. *Klinische Monatsblatter fur Augenheilkunde,* 224(4), 288-291. https://doi.org/10.1055/s-2007-962896
Merad, M., Sathe, P., Helft, J., Miller, J., & Mortha, A. (2013). The dendritic cell lineage: ontogeny and function of dendritic cells and their subsets in the steady state and the inflamed setting. *Annual review of immunology,* 31, 563-604. https://doi.org/10.1146/annurev-immunol-020711-074950
Mitchell, P., Liew, G., Gopinath, B., & Wong, T. Y. (2018). Age-related macular degeneration. *The Lancet,* 392(10153), 1147-1159. https://doi.org/10.1016/s0140-6736(18)31550-2
Moini, J., & Piran, P. (2020). Functional and clinical neuroanatomy: a guide for health care professionals. *Academic Press.* http://dx.doi.org/10.1080/23279095.2021.1880716
Mordenti, J., Thomsen, K., Licko, V., Berleau, L., Kahn, J. W., Cuthbertson, R. A., Duenas, E. T., Ryan, A. M., Schofield, C., Berger, T. W., Meng, Y. G., & Cleland, J. (1999). Intraocular pharmacokinetics and safety of a humanized monoclonal antibody in rabbits after intravitreal administration of a solution or a PLGA microsphere formulation. *Toxicological sciences*: an official journal of the Society of Toxicology, 52(1), 101–106. https://doi.org/10.1093/toxsci/52.1.101
Mullins, R. F., Skeie, J. M., Malone, E. A., & Kuehn, M. H. (2006). Macular and peripheral distribution of ICAM-1 in the human choriocapillaris and retina. *Molecular vision,* 12, 224–235. https://pubmed.ncbi.nlm.nih.gov/16604055/
Muraleedharan, S., & Tripathy, K. (2022). *Indocyanine Green (ICG) Angiography.* http://www.ncbi.nlm.nih.gov/books/nbk580479/
Narasimhan, P. B., Marcovecchio, P., Hamers, A. A., & Hedrick, C. C. (2019). Nonclassical monocytes in health and disease. *Annual review of immunology,* 37, 439-456. https://doi.org/10.1146/annurev-immunol-042617-053119
Nguyen, K. H., Patel, B. C., & Tadi, P. (2021). *Anatomy, head and neck, eye retina.* In StatPearls [Internet]. StatPearls Publishing. http://www.ncbi.nlm.nih.gov/books/nbk542332/
Nowak, J. Z. (2006). Age-related macular degeneration (AMD): pathogenesis and therapy. *Pharmacological reports,* 58(3), 353. https://www.researchgate.net/publication/6941004_Age-related_macular_degeneration_AMD_Pathogenesis_and_therapy
Okada, R., Kondo, T., Matsuki, F., Takata, H., & Takiguchi, M. (2008). Phenotypic

classification of human CD4+ T cell subsets and their differentiation. *International immunology*, 20(9), 1189-1199. https://doi.org/10.1093/intimm/dxn075

Owsley, C., McGwin Jr, G., Clark, M. E., Jackson, G. R., Callahan, M. A., Kline, L. B., ... & Curcio, C. A. (2016). Delayed rod-mediated dark adaptation is a functional biomarker for incident early age-related macular degeneration. *Ophthalmology*, 123(2), 344-351. https://doi.org/10.1016/j.ophtha.2015.09.041

Palm, A. K. E., & Kleinau, S. (2021). Marginal zone B cells: from housekeeping function to autoimmunity?. *Journal of Autoimmunity*, 119, 102627. https://doi.org/10.1016/j.jaut.2021.102627

Papamichail, M., Perez, S. A., Gritzapis, A. D., & Baxevanis, C. N. (2004). Natural killer lymphocytes: biology, development, and function. *Cancer Immunology*, Immunotherapy, 53(3), 176-186. https://doi.org/10.1007/s00262-003-0478-4

Park, Y. G., Park, Y. S., & Kim, I. B. (2021). Complement system and potential therapeutics in age-related macular degeneration. International Journal of *Molecular Sciences*, 22(13), 6851. https://doi.org/10.3390/ijms22136851

Parmet, S., Lynm, C., & Glass, R. M. (2006). Age-related macular degeneration. *JAMA*, 295(20), 2438-2438. https://doi.org/10.1001/jama.295.20.2438

Patel, N., Ohbayashi, M., Nugent, A. K., Ramchand, K., Toda, M., Chau, K. Y., ... & Chong, V. (2005). Circulating anti-retinal antibodies as immune markers in age-related macular degeneration. *Immunology*, 115(3), 422-430. https://doi.org/10.1111/j.1365-2567.2005.02173.x

Penfoldi, P. L., Provis, J. M., Furby, J. H., Gatenby, P. A., & Billson, F. A. (1990). Autoantibodies to retinal astrocytes associated with age-related macular degeneration. *Graefe's archive for clinical and experimental ophthalmology*, 228, 270-274. https://doi.org/10.1007/bf00920033

Perez, V. L., & Caspi, R. R. (2015). Immune mechanisms in inflammatory and degenerative eye disease. *Trends in immunology*, 36(6), 354-363. https://doi.org/10.1016/j.it.2015.04.003

Pernes, J. I., Alsayah, A., Tucci, F., & Bashford-Rogers, R. (2024). Theme: Unswitched Memory B cells in Human Health and Disease. Retrieved from https://www.frontiersin.org/research-topics/55713/unswitched-memory-b-cells-in-human-health-and-disease

Qi, W., Ren, Y., Fu, R., Wang, H., Liu, C., & Shao, Z. (2015). Detection and significance of CD4+ CD25+ CD127dim regulatory T cells in individuals with severe aplastic anemia. *Turkish Journal of Hematology*, 32(3), 220. https://doi.org/10.4274/tjh.2013.0410

Reizis, B., Bunin, A., Ghosh, H. S., Lewis, K. L., & Sisirak, V. (2011). Plasmacytoid dendritic cells: recent progress and open questions. *Annual review of immunology*, 29, 163-183. https://doi.org/10.1146/annurev-immunol-031210-101345

Ricklin, D., Hajishengallis, G., Yang, K., & Lambris, J. D. (2010). Complement: a key system for immune surveillance and homeostasis. *Nature immunology*, 11(9), 785-797. https://doi.org/10.1038/ni.1923

Romero, P., Zippelius, A., Kurth, I., Pittet, M. J., Touvrey, C., Iancu, E. M., ... & Rufer, N. (2007). Four functionally distinct populations of human effector-memory CD8+ T lymphocytes. *The Journal of Immunology*, 178(7), 4112-4119.

https://doi.org/10.4049/jimmunol.178.7.4112
Rosen, E. S. (2014). Age-related macular degeneration and cataract surgery. *Journal of Cataract & Refractive Surgery*, 40(2), 173-174. https://doi.org/10.1016/j.jcrs.2013.11.022
Ruan, Y., Jiang, S., & Gericke, A. (2021). Age-related macular degeneration: role of oxidative stress and blood vessels. *International journal of molecular sciences*, 22(3), 1296. https://doi.org/10.3390/ijms22031296
Ruia, S., & Tripathy, K. (2023). *Fluorescein angiography*. In StatPearls [Internet]. StatPearls Publishing. http://www.ncbi.nlm.nih.gov/books/nbk576378/
Sakaguchi S. (2004). Naturally arising CD4+ regulatory t cells for immunologic selftolerance and negative control of immune responses. A*nnual review of immunology*,22,531–562. https://doi.org/10.1146/annurev.immunol.21.120601.141122
Sakaguchi, S., Miyara, M., Costantino, C.M., Hafler, D.A., 2010. FOXP3+ regulatory T cells in the human immune system. *Nat. Rev. Immunol.* 10, 490e500. https://doi.org/10.1038/nri2785
Sakurai, M. (2015). Parafovea. In: Luo, R. (eds) Encyclopedia of Color Science and Technology. *Springer,* Berlin, Heidelberg. https://doi.org/10.1007/978-3-642-27851-8_215-1
Sarks, S. H. (1973). New vessel formation beneath the retinal pigment epithelium in senile eyes. *The British journal of ophthalmology*, 57(12), 951. https://doi.org/10.1136/bjo.57.12.951
Schultz, C. (2020). The basophil. *Gen*, 5, 1-2. http://dx.doi.org/10.15761/GIMCI.1000186
Seddon, J. M. (2017). Macular degeneration epidemiology: nature-nurture, lifestyle factors, genetic risk, and gene-environment interactions–the Weisenfeld Award Lecture. *Investigative ophthalmology & visual science*, 58(14), 6513-6528. https://doi.org/10.1167/iovs.17-23544
Seddon, J. M., & Sobrin, L. (2013). *Epidemiology and risk factors for age-related macular degeneration.* In Retina (pp. 1134-1144). WB Saunders.
Sezer, T., Altınışık, M., Koytak, İ. A., & Özdemir, M. H. (2016). The choroid and optical coherence tomography. *Turkish journal of ophthalmology*, 46(1), 30. https://doi.org/10.4274/tjo.10693
Shahar, J., Avery, R. L., Heilweil, G. A. D., Barak, A., Zemel, E., Lewis, G. P., ... & Loewenstein, A. (2006). Electrophysiologic and retinal penetration studies following intravitreal injection of bevacizumab (Avastin). *Retina*, 26(3), 262-269. https://doi.org/10.1097/00006982-200603000-00002
Shahidatul-Adha, M., Zunaina, E., & Aini-Amalina, M. N. (2022). Evaluation of vascular endothelial growth factor (VEGF) level in the tears and serum of age-related macular degeneration patients. *Scientific reports*, 12(1), 4423. https://doi.org/10.1038/s41598-022-08492-7
Sharrock, J. (2019). Natural killer cells and their role in immunity. *EMJ Allergy Immunol*, 4(1), 108-16. Retrieved from https://www.emjreviews.com/allergy-immunology/article/natural-killer-cells-and-their-role-in-immunity/
Shima, C., Sakaguchi, H., Gomi, F., Kamei, M., Ikuno, Y., Oshima, Y., Sawa, M., Tsujikawa, M., Kusaka, S., & Tano, Y. (2008). Complications in patients after intravitreal injection of bevacizumab. *Acta ophthalmologica*, 86(4), 372–376. https://doi.org/10.1111/j.1600-0420.2007.01067.x

Sibata, C. H., Colussi, V. C., Oleinick, N. L., & Kinsella, T. J. (2000). Photodynamic therapy: a new concept in medical treatment. *Brazilian journal of medical and biological research*, 33(8), 869-880. https://doi.org/10.1590/s0100-879x2000000800002

Singh, A., Falk, M. K., Hviid, T. V., & Sørensen, T. L. (2013). Increased expression of CD200 on circulating CD11b+ monocytes in patients with neovascular age-related macular degeneration. *Ophthalmology*, 120(5), 1029-1037. https://doi.org/10.1016/j.ophtha.2012.11.002

Singh, A., Subhi, Y., Krogh Nielsen, M., Falk, M. K., Matzen, S. M. H., Sellebjerg, F., & Sørensen, T. L. (2017). Systemic frequencies of T helper 1 and T helper 17 cells in patients with age-related macular degeneration: a case-control study. *Scientific reports*, 7(1), 605. https://doi.org/10.1038/s41598-017-00741-4

Smith, R. L., Sivaprasad, S., & Chong, V. (2016). Retinal biochemistry, physiology and cell biology. *Retinal Pharmacotherapeutics*, 55, 18-27. https://doi.org/10.1159/000431118

Snell, R. S., & Lemp, M. A. (2013). *Clinical anatomy of the eye.* John Wiley & Sons.

Songu, M., & Katılmış, H. (2012). Enfeksiyondan korunma ve immün sistem. *Journal of Medical Updates*, 2(1), 31-42. https://doi.org/10.2399/jmu.2012001006

Steinman, R. M., & Banchereau, J. (2007). Taking dendritic cells into medicine. *Nature*, 449(7161), 419-426. https://doi.org/10.1038/nature06175

Subhi, Y., Nielsen, M. K., Molbech, C. R., Oishi, A., Singh, A., Nissen, M. H., & Sørensen, T. L. (2017). T-cell differentiation and CD56+ levels in polypoidal choroidal vasculopathy and neovascular age-related macular degeneration. *Aging (Albany NY)*, 9(11), 2436. https://doi.org/10.18632/aging.101329

Tan, L. X., Germer, C. J., La Cunza, N., & Lakkaraju, A. (2020). Complement activation, lipid metabolism, and mitochondrial injury: Converging pathways in age-related macular degeneration. *Redox biology*, 37, 101781. https://doi.org/10.1016/j.redox.2020.101781

Tan, W., Zou, J., Yoshida, S., Jiang, B., & Zhou, Y. (2020). The role of inflammation in age-related macular degeneration. *International journal of biological sciences*, 16(15), 2989. https://doi.org/10.7150/ijbs.49890

Testini, C., Smith, R. O., Jin, Y., Martinsson, P., Sun, Y., Hedlund, M., ... & Claesson-Welsh, L. (2019). Myc-dependent endothelial proliferation is controlled by phosphotyrosine 1212 in VEGF receptor-2. *EMBO reports*, 20(11), e47845. https://doi.org/10.15252/embr.201947845

van Lookeren Campagne, M., LeCouter, J., Yaspan, B. L., & Ye, W. (2014). Mechanisms of age-related macular degeneration and therapeutic opportunities. *The Journal of pathology*, 232(2), 151-164. https://doi.org/10.1002/path.4266

Vanderah, T. W., & Gould, D. J. (2016). *Nolte's The human brain: an introduction to its functional anatomy* (pp. 126-153). Philadelphia, PA, USA:: Elsevier.

Williams, G. P., Denniston, A. K., Oswal, K. S., Tomlins, P. J., Barry, R. J., Rauz, S., & Curnow, S. J. (2012). The dominant human conjunctival epithelial CD8αβ+ T cell population is maintained with age but the number of CD4+ T cells increases. *Age*, 34, 1517-1528. https://doi.org/10.1007/s11357-011-9316-3

Williams, T. D., & Wilkinson, J. M. (1992). Position of the fovea centralis with respect to the optic nerve head. *Optometry and Vision science*, 69(5), 369-377. https://doi.org/10.1097/00006324-199205000-00006

Wong, W. L., Su, X., Li, X., Cheung, C. M., Klein, R., Cheng, C. Y., & Wong, T. Y. (2014). Global prevalence of age-related macular degeneration and disease burden projection for 2020 and 2040: a systematic review and meta-analysis. *The Lancet. Global health,* 2(2), e106–e116. https://doi.org/10.1016/S2214-109X(13)70145-1

Wu, Q., Liu, B., Yuan, L., Peng, Q., Cheng, L., Zhong, P., Yang, X., & Yu, H. (2019). Dysregulations of follicular helper T cells through IL-21 pathway in age-related macular degeneration. *Molecular immunology*, 114, 243–250. https://doi.org/10.1016/j.molimm.2019.07.028

Wykoff, C. C., Clark, W. L., Nielsen, J. S., Brill, J. V., Greene, L. S., & Heggen, C. L. (2018). Optimizing anti-VEGF treatment outcomes for patients with neovascular age-related macular degeneration. J*ournal of managed care & specialty pharmacy*, 24(2-a Suppl), S3-S15. https://doi.org/10.18553/jmcp.2018.24.2-a.s3

Xu, Q., Cao, S., Rajapakse, S., & Matsubara, J. A. (2018). Understanding AMD by analogy: systematic review of lipid-related common pathogenic mechanisms in AMD, AD, AS and GN. *Lipids in health and disease*, 17, 1-13. https://doi.org/10.1186/s12944-017-0647-7

Yang, M., So, K. F., Lam, W. C., & Lo, A. C. Y. (2020). Novel programmed cell death as therapeutic targets in age-related macular degeneration?. *International Journal of Molecular Sciences*, 21(19), 7279. https://doi.org/10.3390/ijms21197279

Yang, S., Zhou, J., & Li, D. (2021). Functions and diseases of the retinal pigment epithelium. *Frontiers in pharmacology*, 12, 727870. https://doi.org/10.3389/fphar.2021.727870

Yanoff, M., & Duker, J.S. (2014). *Ophthalmology,* 419–422 p. http://dx.doi.org/10.1007/s10633-014-9454-x

Yutin, N., Wolf, M. Y., Wolf, Y. I., & Koonin, E. V. (2009). The origins of phagocytosis and eukaryogenesis. *Biology direct*, 4, 9. https://doi.org/10.1186/1745-6150-4-9

Zanna, M. Y., Yasmin, A. R., Omar, A. R., Arshad, S. S., Mariatulqabtiah, A. R., Nur-Fazila, S. H., & Mahiza, M. I. N. (2021). Review of Dendritic Cells, Their Role in Clinical Immunology, and Distribution in Various Animal Species. *International journal of molecular sciences,* 22(15), 8044. https://doi.org/10.3390/ijms22158044

Zehetner, C., Kirchmair, R., Huber, S., Kralinger, M. T., & Kieselbach, G. F. (2013). Plasma levels of vascular endothelial growth factor before and after intravitreal injection of bevacizumab, ranibizumab and pegaptanib in patients with age-related macular degeneration, and in patients with diabetic macular oedema. *The British journal of ophthalmology*, 97(4), 454–459. https://doi.org/10.1136/bjophthalmol-2012-302451

Zhang, Q. Y., Tie, L. J., Wu, S. S., Lv, P. L., Huang, H. W., Wang, W. Q., ... & Ma, L. (2016). Overweight, obesity, and risk of age-related macular degeneration. *Investigative ophthalmology & visual science*, 57(3), 1276-1283. https://doi.org/10.1167/iovs.15-18637

Zhu, Q., Ziemssen, F., Henke-Fahle, S., Tatar, O., Szurman, P., Aisenbrey, S., ... & Tübingen Bevacizumab Study Group. (2008). Vitreous levels of bevacizumab and vascular endothelial growth factor-A in patients with choroidal

neovascularization. *Ophthalmology*, 115(10), 1750-1755. https://doi.org/10.1016/j.ophtha.2008.04.023

7. SİMGELER VE KISALTMALAR

AH	:	Alzheimer hastalığı
AHÖ	:	Akan hücre ölçer
AREDS	:	Yaşa bağlı göz hastalığı çalışması 2
ASH	:	Antijen sunan hücre
Aβ	:	Amiloid-β
BDES	:	Beaver dam eye
Breg	:	Düzenleyici B hücreleri (regulatory B cells)
BrM	:	Bruch membranı
CCR5	:	C-c kemokin reseptörü tip 5
CD	:	Hücre yüzey antijenleri (cluster of differantiations)
cDH	:	Klasik dendritik hücreler (classical dendritic cells)
CFH	:	Kompleman faktör h
CXCL13	:	C-x-c motif kemokin ligandı 13 (C-x-c motif chemokine ligand 13)
CXCR5	:	C-x-c kemokin reseptörü tip 5 (C-x-c chemokine receptor type 5)
DH	:	Dendritik hücre
DHA	:	Dokosaheksaenoik asit
DMÖ	:	Diyabetik makula ödemi
DN	:	Çift negatif (double negative)
ECM	:	Ekstraselüler matriks (extracellular matrix)
EPA	:	Eikosapentaenoik asit
FDA	:	Amerikan gıda ve ilaç dairesi (u.s. food and drug administration)
FDT	:	Fotodinamik tedavi
FFA	:	Fundus floresein anjiyografi
FGF-2	:	Fibroblast büyüme faktörü-2 (fibroblast growth factor-2)
FOF	:	Fundus otofloresans görüntüleme
FOXP3	:	Forkhead/winged helix transcription faktor 3
GA	:	Coğrafik atrofi (geographic atrophy)
GC	:	Germinal merkez (germinal center)
HIF-1	:	Hipoksiye bağlı faktör 1 (hypoxia-ınducible factor-1)
ICOS	:	Endüklenebilir T hücre kostimülatörü (inducible costimulator)
IFN	:	İnterferon
IFN-γ	:	İnterferon-gamma
IgG1	:	İmmunglobulin G1
IL	:	İnterlökin
IVB	:	İntravitreal Bevacizumab enjeksiyonu
İSYA	:	İndosiyanin yeşili anjiyografi
iTreg	:	Endüklenebilir Treg (induced Treg)
KIR	:	Öldürücü immün globülin-benzeri reseptörler (killer cell

		immunoglobulin like receptors)
KNV	:	Koroidal neovaskülarizasyon
mDH	:	Miyeloid dendritik hücreler
MDSC	:	Miyeloid kökenli baskılayıcı hücreler (suppressor cells of myeloid origin)
mg	:	Miligram
MHC	:	Majör doku uygunluk kompleksi (major histocompatibility complex)
mm	:	Milimetre
NK	:	Doğal öldürücü hücreleri (natural killer)
NKT	:	Doğal öldürücü T lenfosit (natural killer T lymphocyte)
nTreg	:	Doğal Treg (natural Treg)
OKT	:	Optik koherens tomografi
PD-1	:	Programlanmış ölüm proteini 1 (programmed cell death protein 1)
pDH	:	Plazmasitoid dendritik hücreler
POLA	:	Yaşa bağlı göz hastalıkları (Pathologies oculaires liées à l'age)
RNA	:	Ribonükleik asit
ROT	:	Reaktif oksijen türleri
RPE	:	Retina pigment epiteli
SLC15A4	:	Çözünmüş taşıyıcı aile 15 üye 4 (solute carrier family 15 member 4)
SNP	:	Tek nükleotid polimorfizmi (single-nucleotide polymorphism)
TCM	:	Merkezi bellek T hücreler (central memory t cells)
TEM	:	Efektör bellek T hücreleri (effector memory t cell)
TEMRAT	:	Yorgun T hücreler (exhausted t cells)
Tfh	:	Foliküler yardımcı T lenfosit (follicular helper t lymphocyte)
TGF-β	:	Transforme edici büyüme faktörü-β (transforming growth factor-β)
Th	:	Yardımcı T lenfosit (helper T lymphocyte)
TLF	:	Termal lazer fotokoagülasyon tedavi
TLR	:	Toll benzeri reseptör (toll-like receptor)
Treg	:	Düzenleyici T lenfosit (regulatory T lymphocyte)
TTT	:	Transpupiller termoterapi tedavi
UV	:	Ultraviyole
VEGF	:	Vasküler endotelyal büyüme faktörü
VKİ	:	Vücut kitle indeksi
YBMD	:	Yaşa bağlı makula dejenerasyonu

8. EKLER

Etik Kurul Kararı **EK-1**

ULUDAĞ ÜNİVERSİTESİ TIP FAKÜLTESİ KLİNİK ARAŞTIRMALAR ETİK KURULU KARAR FORMU

ARAŞTIRMANIN AÇIK ADI	**Yaş Tip Yaşa Bağlı Makula Dejenerasyonunda Bevacizumab Tedavisinin İmmün Sistem Üzerine Etkilerinin İncelenmesi**

ETİK KURUL BİLGİLERİ	ETİK KURULUN ADI	Uludağ Üniversitesi Tıp Fakültesi Klinik Araştırmalar Etik Kurulu 2011-KAEK-26
	AÇIK ADRESİ	
	TELEFON	
	FAKS	
	E-POSTA	

BAŞVURU BİLGİLERİ	SORUMLU ARAŞTIRMACI UNVANI/ADI/SOYADI	Prof.Dr.Ferah Budak			
	SORUMLU ARAŞTIRMACININ BULUNDUĞU MERKEZ				
	YARDIMCI ARAŞTIRMACININ UNVANI/ADI/SOYADI	-Yüksek Lisans Öğrencisi Ali Eren Işkın -Doç.Dr.Gamze Uçan Gündüz, Prof.Dr.Mehmet Baykara -Doktora Öğrencisi Muhammed Ali Kızmaz, Araş.Gör.Abdurrahman Şimşek -Araş.Gör.Dr.Elif Kaçmaz -Yüksek lisans Öğrencisi Tuğba Şenbuz, Yüksek Lisans Öğrencisi Tuğçe Bozkurt			
	YARDIMCI ARAŞTIRMACININ BULUNDUĞU MERKEZ				
	DESTEKLEYİCİ	Bursa Uludağ Üniversitesi Bilimsel Araştırma Projeleri Birimi			
	ARAŞTIRMANIN TÜRÜ	Prospektif araştırma			
	ARAŞTIRMANIN YAPILIŞ AMACI	Yüksek lisans tez çalışması			
	ARAŞTIRMANIN BAŞLAMA TARİHİ/ SÜRESİ	12.12.2022/ 24 ay			
	GÖNÜLLÜ/DOSYA SAYISI	40			
	ARAŞTIRMAYA KATILAN MERKEZLER	TEK MERKEZ ☒	ÇOK MERKEZLİ ☐	ULUSAL ☒	ULUSLARARASI ☐

	Belge Adı	Tarihi	Dili
DEĞERLENDİRİLEN İLGİLİ BELGELER	GİRİŞİMSEL OLMAYAN ARAŞTIRMALAR İÇİN BAŞVURU FORMU	10.08.2022	Türkçe
	Bilgilendirilmiş Gönüllü Olur Formu (hasta grubu)	10.08.2022	Türkçe
	Bilgilendirilmiş Gönüllü Olur Formu (hasta kontrol grubu)	10.08.2022	Türkçe

	Belge Adı		Açıklama
DEĞERLENDİRİLEN DİĞER BELGELER	ARAŞTIRMA BÜTÇE FORMU	☒	Tarih: 10.08.2022
	ARAŞTIRICILAR İÇİN TAAHHÜTNAME FORMU	☒	Tarih: 10.08.2022
	PROSPEKTİF ÖZELLİKLİ GİRİŞİMSEL OLMAYAN KLİNİK ARAŞTIRMA TAAHHÜTNAMESİ	☒	Tarih: 10.08.2022
	İKU alavasının okunduğuna dair taahhütname	☒	Tarih: 10.08.2022
	SONUÇ ÖZET RAPORU	☐	
	DİĞER:	☒	Araştırma ilk başvuru ön yazısı (Tarih:10.08.2022) (*Etik kurulumuza ilettiğiniz tarih:08.09.2022*), sorumlu araştırmacı doğaçlarısı, tüm araştırıcılar tarafından imzalanmış Dünya Tıp Birliği Helsinki Bildirgesi, literatür

Sayfa 1

Etik Kurul Kararı **EK-1 (Devamı)**

ULUDAĞ ÜNİVERSİTESİ TIP FAKÜLTESİ KLİNİK ARAŞTIRMALAR ETİK KURULU KARAR FORMU

ARAŞTIRMANIN AÇIK ADI	**Yaş Tip Yaşa Bağlı Makula Dejenerasyonunda Bevacizumab Tedavisinin İmmün Sistem Üzerine Etkilerinin İncelenmesi**
KARAR BİLGİLERİ	**Karar No: 2022-16/50** **Tarih: 08 Kasım 2022** Yukarıda başvuru bilgileri verilen araştırma başvuru dosyası ve ilgili belgeler araştırmanın gerekçe, amaç, yaklaşım ve yöntemleri dikkate alınarak incelendi. 1-Araştırmanın başvurusu dosyasında belirtiler merkezde gerçekleştirilmesinin uygun olduğuna, 2- Araştırmanın yürütülmesi sırasında Etik kurul kaşesi bulunan "Onam" formlarının kullanılması ve bu formun çalışmaya katılan gönüllülere çalışma hakkında sözlü bilgi verilmesi sonrasında eksiksiz bir şekilde doldurulmasına, 3-Araştırmanın başlama tarihinin bildirilmesi ve araştırma tamamlandığında özet bir sonuç raporunun hazırlanarak kurulumuza iletilmesine, 4-Araştırma protokolünde ve başvuru formunda yapılacak tüm değişiklikler için Etik Kuruldan izin alınması gerektiğinin sorumlu araştırıcılara iletilmesine toplantıya katılan etik kurul üye tam sayısının salt çoğunluğu ile karar verilmiştir.

ULUDAĞ ÜNİVERSİTESİ TIP FAKÜLTESİ KLİNİK ARAŞTIRMALAR ETİK KURULU

ÇALIŞMA ESASI	Diaç ve Biyolojik Ürünlerin Klinik Araştırmaları Hakkında Yönetmelik, İyi Klinik Uygulamalar Kılavuzu
BAŞKANIN UNVANI/ADI SOYADI	Prof.Dr.Mustafa HACIMUSTAFAOĞLU
ÜYELER	

Unvanı/Adı/Soyadı	Uzmanlık Alanı	Kurum	Cinsiyet		Araştırma ile Ilgili		Kurulun *		İmza
Prof.Dr.Mustafa HACIMUSTAFAOĞLU Başkan	Çocuk Sağlığı ve Hastalıkları		E ☒	K ☐	E ☐	H ☒	E ☒	H ☐	
Prof.Dr. BİLİ KAŞAĞAN MOĞOL Başkan Yardımcısı	Anesteziyoloji		E ☐	K ☒	E ☐	H ☒	E ☒	H ☐	
Prof.Dr. M.Sarmaç YILMAZ Üye	Farmakoloji		E ☒	K ☐	E ☐	H ☒	E ☒	H ☐	
Prof.Dr. Hilal ÖZKAN Üye	Çocuk Sağlığı ve Hastalıkları		E ☐	K ☒	E ☐	H ☒	E ☒	H ☐	
Prof.Dr. Hasan ARI Üye	Kardiyoloji		E ☒	K ☐	E ☐	H ☒	E ☒	H ☐	
Prof.Dr. Alpaslan TÜRKKAN Üye	Halk Sağlığı		E ☒	K ☐	E ☐	H ☒	E ☒	H ☐	
Prof.Dr. Ömer DÜZGÜL Üye	İş Hastalıkları Enstitü ve Mutab.		E ☐	K ☒	E ☐	H ☒	E ☒	H ☐	
Doç.Dr. Kağan KUYSAL Üye	Biyokimya		E ☒	K ☐	E ☐	H ☒	E ☐	H ☒	
Doktor Öğretim Üyesi Engin SAĞERLEK Üye	Biyolojik		E ☒	K ☐	E ☐	H ☒	E ☒	H ☐	
Doktor Öğretim Üyesi Sezer ERER KAFA Üye	Tıp Tarihi ve Etik		E ☐	K ☒	E ☐	H ☒	E ☒	H ☐	
Av. Alman BAYRAM	Hukuk		E ☒	K ☐	E ☐	H ☒	E ☒	H ☐	
Ayşe SÜN Üye	Sağlık sosyoloji anesteziyoloji		E ☐	K ☒	E ☐	H ☒	E ☒	H ☐	

* Toplantıda Bulunuz

Sayfa 2

9. TEŞEKKÜR

Öncelikle; beni bu günlere getiren, hayatım boyunca aldığım her kararda beni destekleyen, arkamda duran, düşüncelerime ve fikirlerime önem veren canım ailem annem Hanife IŞKIN'a, babam Ercan IŞKIN'a ve kuzenim Okan DURSUN'a sonsuz teşekkürlerimi sunarım.

Tezimin hazırlanması aşamasında desteği, sabrı ve özverisi ile her zaman yanımda olan; engin bilgi, birikim ve tecrübeleriyle bana ışık tutan ve iş disiplinini bizlere kazandıran danışmanım sayın Prof. Dr. Ferah BUDAK ŞENER hocama tüm emek ve katkılarından dolayı sonsuz teşekkürlerimi sunarım.

Akademik hayatıma katkı ve desteğini her zaman hissettiğim, değerli hocam Prof. Dr. Haluk Barbaros ORAL'a sonsuz teşekkürlerimi sunarım.

Bu tez çalışmasındaki, Yaşa Bağlı Makula Dejenerasyonu vakalarına ait örneklerin temini sürecimdeki yardımlarından ve desteklerinden dolayı Prof. Dr. Mehmet BAYKARA, Doç. Dr. Gamze UÇAN GÜNDÜZ ve Arş. Gör. Dr. Elif KAÇMAZ hocalarıma sonsuz teşekkürlerimi sunarım.

Tez çalışmam boyunca bana yardımda bulunan, bilgileriyle ve dürüstlükleriyle benim yanımda olan, beraber çalışmaktan mutluluk duyduğum; çalışma arkadaşlarım Muhammed Ali KIZMAZ'a Abdurrahman ŞİMŞEK'e, Tuğçe BOZKURT'a ve Tuğba ŞENBUZ'a sonsuz teşekkürlerimi sunarım.

Tez çalışmam boyunca engin bilgi ve katkılarıyla Deniz GÜLKAYA'ya; immünoloji alanındaki bilgisiyle, hoşgörüsüyle, sıcakkanlılığıyla ve kibarlığıyla bizlere katkılar sağlayan Figen AYMAK'a sonsuz teşekkürlerimi sunarım.

Aynı zamanda, tez çalışmam boyunca bana yardımlarından dolayı Bursa Uludağ Üniversitesi İmmünoloji Anabilim Dalı Laboratuvarında çalışan Fatma GÜN, Fatmanur ALİBAZ, Özge AKTAŞ, Halime KOÇDEMİR, Esma TURHAN ve Furkan GÜRYÜZ'e; bana göstermiş oldukları destekten dolayı İmmünoloji ve Doku Tipleme Laboratuvarlarında çalışan Mediha GÜNEŞ, İbrahim ÜNAL ve Halil KILIÇ'a sonsuz teşekkürlerimi sunarım.

Ali Eren IŞKIN
Haziran 2024

10. ÖZGEÇMİŞ

AD-SOYAD: Ali Eren IŞKIN

EĞİTİM:

BURSA ULUDAĞ ÜNİVERSİTESİ, 2021-Halen
Yüksek Lisans: İmmünoloji-Tıp Fakültesi
Bursa, TÜRKİYE

ATATÜRK ÜNİVERSİTESİ, 2016-2020
Lisans: Moleküler Biyoloji ve Genetik Bölümü- Fen Fakültesi
Erzurum, TÜRKİYE

SERTİFİKALAR:

Ekim, 2022: 5th International Molecular Immunology and Immunogenetics Congress (MIMIC-V), İzmir, Türkiye

YAYINLAR:

Işkın, A. E., & Budak, F., (2023). Enfeksiyon Hastalıklarında Ferroptozun Rolü. Uludağ Üniversitesi Tıp Fakültesi Dergisi , vol.49, no.3, 425-438.

BİLDİRİLER:

Sözlü Sunum

Bozkurt, T., Şimşek, A., Kızmaz, M. A., Çağan, E., Köse, H., **Işkın, A. E.**, Şenbuz, T (2022). Regulation of Humoral Immune Response Differs from COVID-19 in MIS-C cases. 8.Klinik İmmünoloji Kongresi, Antalya, Turkey

Bozkurt, T., Şimşek, A., Kızmaz, M. A., Çağan, E., Köse, H., **Işkın, A. E.**, ... Şenbuz, T.(2023). ADA izoenzimleri COVID-19'da Makrofajları Nasıl Yönlendiriyor? . 7. Ulusal Klinik Mikrobiyoloji Kongresi ve 4. Ulusal Viroloji Günleri , Antalya, Turkey

Poster Sunum

Işkın, A. E., Yıldız, A., Şimşek, A., Kızmaz, M. A., Bozkurt, T., Demir, H. İ., ... Oruç, A.(2022). THE ROLE OF IRISIN IN AUTOSOMAL DOMINANT POLYCYSTIC KIDNEY DISEASE . 39. Ulusal Nefroloji Kongresi, Antalya, Turkey

Işkın, A. E., Şimşek, A., Kızmaz, M. A., Bozkurt, T., Çağan, E., Köse, H., ... Şenbuz, T.(2022). COVID-19'da İmmün Sistem Hücrelerden Kökenlenen Eksozomların Değişimi . 8.KLİNİK İMMÜNOLOJİ KONGRESİ, Antalya, Turkey

Işkın, A. E., Şimşek, A., Kızmaz, M. A., Bozkurt, T., Çağan, E., Köse, H., ... Şenbuz, T.(2022). Altered Immune Cell-Derived Exosomes in COVID-19 . 5th International Molecular Immunology and Immunogenetics Congress, İzmir, Turkey

Şimşek, A., Kızmaz, M. A., Bozkurt, T., Çağan, E., **Işkın, A. E.,** Şenbuz, T., ... Budak, F.(2022). MIS-C ve COVID-19'da Yardımcı (Th) ve Sitotoksik T Hücre (Tc) Alt Gruplarındaki Farklılıklar . 8. KLİNİK İMMÜNOLOJİ KONGRESİ, Antalya, Turkey

Kızmaz, M. A., Şimşek, A., Bozkurt, T., Çağan, E., Köse, H., **Işkın, A. E.,** ... Şenbuz, T.(2022). Sitotoksik T ve Treg hücre alt grupları ile Tükenmiş (exhausted) T hücrelerinin MIS-C patogenezindeki rolleri . 8. KLİNİK İMMÜNOLOJİ KONGRESİ, Antalya, Turkey

Şenbuz, T., Kızmaz, M. A., Şimşek, A., Bozkurt, T., Tezcan, G., **Işkın, A. E.,** ... Budak, F.(2022). Regulation of NLRP3 inflammasome-related gene expressions in the progression to chronicity in brucellosis with bone joint involvement . 5th International Molecular Immunology and Immunogenetics Congress, İzmir, Turkey

Kızmaz, M. A., Şimşek, A., Bozkurt, T., Çağan, E., Köse, H., **Işkın, A. E.,** ... Şenbuz, T.(2022). The role of cytotoxic T and Treg cell subsets and exhausted T cells in the pathogenesis of MIS-C . 5th International Molecular Immunology and Immunogenetics Congress, İzmir, Turkey

Bozkurt, T., Şimşek, A., Kızmaz, M. A., Çağan, E., Köse, H., **Işkın, A. E.,** ... Şenbuz, T.(2022). Poorly regulated humoral immune responses in MIS-C . 5th International Molecular Immunology and Immunogenetics Congress, İzmir, Turkey